


BOLLETTINO DI INFORMAZIONI LEONE

**SISTEMA IMPLANTARE LEONE**  
BIOMECCANICA, BIOINGEGNERIA E  
MICROMECCANICA DI PRECISIONE

**MINI IMPIANTI**  
PER ANCORAGGIO EXTRADENTALE

**CORSO Prof. McNAMARA**  
A NOVEMBRE ALLA LEONE

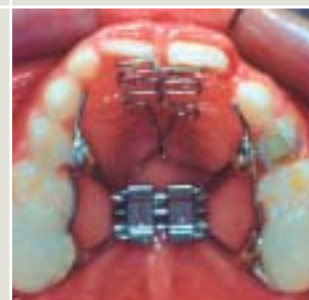

## Sommario

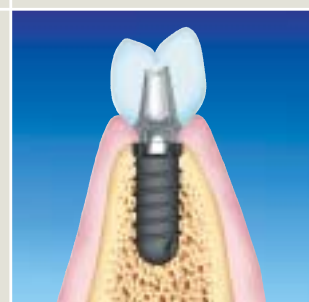
- 4** **Intervista al Dr. Giano Ricci:**  
possibilità e limiti della nuova implantologia  
*Dr. T. Baccetti*
- 7** **Accorgimenti clinici nella progettazione del**  
**disgiuntore palatale rapido**  
*Prof. P. Gandini*
- 15** **SISTEMA IMPLANTARE LEONE. Biomeccanica,**  
**bioingegneria e micromeccanica di precisione**  
*Dr. L. Targetti*
- 20** **XII Incontro Leoclub: il tributo della ricerca**  
**clinica alle metodiche di espansione**
- 21** **Costruzione dell'attivatore: dalle impronte**  
**in studio alla realizzazione in laboratorio**  
*Prof. P. Cozza, Dr. L. de Toffol, Dr. L. Iacopini, Odt. S. Della Vecchia*
- 28** **Utilizzo di Mini Impianti**  
**per ancoraggio extradentale**  
*Dr. A. Fortini, Dr. S. Cambi, Dr. F. Giuntoli*
- 32** **Nuovi prodotti LEONE**
- 37** **Lampada alogena e al plasma in ortodonzia:**  
**un confronto "in vitro"**  
*Dr. M. Sfondrini, Dr. V. Cacciafesta*
- 42** **Corso Prof. McNamara**
- 47** **Soluzione ortodontica di una malocclusione**  
**associata ad iperdivergenza facciale severa**  
**in un soggetto adulto**  
*Dr. S. Golini*
- 52** **Calendario Corsi ISO**
- 55** **Rassegna della letteratura internazionale**  
*Dr. T. Baccetti, Dr. L. Franchi*



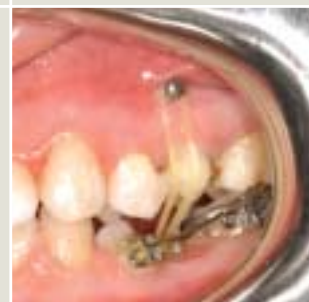7



15



28



32



Sommario

# Editoriale

*“Grigie stagnano le pareti della stanza  
con ombre scure nell’aria ferma.*

*Basta però alzare di un palmo le tende spesse della finestra:  
ecco là, le viole sul balcone, in fila, con i loro grandi occhi gialli!”*

*Scrissi questa breve poesia dallo stile ermetico parecchi anni fa. Con i contrasti di poche righe intendevo esprimere un concetto che non ho mancato di ripetermi spesso in età adulta. Quando si è in cerca di una soluzione talvolta la si può trovare anche più facilmente del previsto. L’opportunità può crearsi, se la si persegue. Proprio in quegli anni, in tempi nei quali in ortodonzia poco si sentiva parlare di valore assoluto della prova scientifica, quando ancora il requisito della “Evidence-Based Medicine” non era sentito come essenziale, mi stavo occupando assieme alla Prof.ssa Isabella Tollaro ed al mio collega Dr. Lorenzo Franchi, di biometria, uno dei capisaldi metodologici della ricerca ortodontica. Più in particolare ci attraeva la possibilità di applicare studi morfometrici all’indagine cefalometrica, per poter valutare i cambiamenti di forma del complesso craniofaciale indotti dalla terapia indipendentemente ed oltre i cambiamenti di dimensione. La ricerca avanzava con molte difficoltà di ordine tecnico, non si trovava la luce di una via d’uscita, quand’ecco che “le tende spesse” si alzarono di “un palmo” ed apparvero “i fiori sul balcone”. Attraversata la città, la nostra Firenze, posti fogli e dati sul tavolo della divisione ingegneristica della Leone, grazie all’impegno ed all’intelligenza delle persone ed alla disponibilità di mezzi tecnologici, la morfometria applicata alla crescita craniofaciale divenne rapidamente una realtà.*

*Ad anni di distanza da quel primo fortunato incontro con Alessandro Pozzi e con l’azienda della quale è presidente, sono particolarmente lieto di poter offrire un contributo personale all’evoluzione ed ai progressi culturali e scientifici della Leone. L’evoluzione consiste in un’azienda che “raddoppia” la propria attività, raddoppia gli sforzi, le ore di lavoro, il controllo di qualità, l’esigenza progettuale e di produzione. L’evoluzione consiste anche nell’affiancare l’implantologia all’ortodonzia, in una moderna concezione di multidisciplinarietà. L’evoluzione consiste infine in un rinnovato Bollettino che si propone, pur sempre nella onesta coerenza di “house organ”, nella veste di rivista di implantologia ed ortodonzia, aperta a chi desideri dividere con il vasto mondo odontoiatrico esperienza, cultura e scienza in ambito dentale.*

*Oramai è chiaro, la luce che penetra dalla finestra, i colori dei fiori che balenano sul balcone devono infondere in noi un prudente, ma solido entusiasmo; un entusiasmo rivolto ad un futuro prossimo di sfide speriamo vinte, sicuramente vissute con il massimo impegno.*

Tiziano Baccetti

# Intervista al Dr. Giano Ricci: possibilità e limiti della nuova implantologia

a cura del Dr. Tiziano Baccetti - Università degli Studi di Firenze



*Dr. Giano Ricci  
Ha conseguito la laurea in Medicina e Chirurgia e la specializzazione in Odontoiatria presso l'Università di Firenze. Nel 1972 ha iniziato la sua attività professionale di parodontologo presso la Boston University dove, dopo due anni di studi, ha ottenuto il "Master of Science on Periodontology". Dal 1974, anno del suo rientro dagli Stati Uniti,*

*svolge, presso il suo studio di Firenze, attività professionale dedicata esclusivamente alla Parodontologia e dal 1986 all'Implantologia. Durante il suo soggiorno in U.S.A. si è occupato attivamente di studi e ricerche in campo istologico. Autore di numerose pubblicazioni in Italia e all'estero. Ha tenuto conferenze, relazioni, dimostrazioni pratiche e corsi di aggiornamento in Parodontologia ed Implantologia in Europa, Stati Uniti e Giappone. È Presidente della Società Italiana di Parodontologia (S.I.d.P.).*

*T.B. Quale Presidente in carica della Società Italiana di Parodontologia (S.I.d.P.), docente universitario nello stesso ambito, e sulla scorta dei tanti anni della Sua esperienza clinica e di ricerca ad alto livello, ci sembra opportuno chiedere a Lei, Dr. Ricci, di delineare lo stato dell'arte dell'implantologia agli inizi di questo nuovo Millennio, col pensiero rivolto sia ai limiti ma soprattutto alle potenzialità di questa disciplina odontoiatrica.*

G.R. L'implantologia ha conosciuto uno sviluppo notevole dall'avvento dell'osteointegrazione ad oggi. Forme, superfici, principi biomeccanici, componenti protesiche si sono evolute in modo consistente.

Le potenzialità di miglioramento sono ancora elevatissime soprattutto per quanto riguarda la superficie degli impianti, l'ottenimento di una buona estetica e l'ottimizzazione dei

principi biomeccanici.

Strati sempre più larghi della popolazione usufruiranno in futuro della terapia implantare perché più si eleva il livello di cultura odontoiatrica, più aumentano le esigenze. A livello chirurgico, i miglioramenti del sito implantare là dove i tessuti duri e molli siano deficitari, saranno ottenuti tramite l'avvento di nuove tecniche e anche la cosiddetta "ingegneria tissutale" darà consistenti contributi in questa direzione.

*T.B. L'implantologia si presenta per sua natura quale una disciplina interdisciplinare. Come si potrebbe definire, all'interno dell'implantologia, il ruolo e, di conseguenza, il peso relativo delle diverse figure professionali che gravitano attorno ad essa (parodontologo, chirurgo orale, protesista in associazione con il laboratorio tecnico)?*

G.R. Certamente per ottenere un risultato ottimale da un punto di vista funzionale ed estetico è indispensabile avere un approccio multidisciplinare alla terapia implantare soprattutto nei casi complessi. La formulazione di un corretto piano di trattamento, indispensabile per avere un buon risultato a lungo termine, richiede una stretta collaborazione fra parodontologo, ortodontista, protesista e odontotecnico.

Inizialmente questa fase di progettazione potrà sembrare impegnativa e lunga ma in realtà ci consentirà di risparmiare tempo e stress durante la fase esecutiva della terapia.

Tra le diverse figure professionali implicate l'importanza dei ruoli è esattamente uguale.

Per ottenere il successo bisogna che tutta la squadra sia in sintonia e che i giocatori siano di pari livello.

*T.B. La storia dell'implantologia è costellata di successi, ma anche di alcuni insuccessi, di entusiasmi, ma anche di fallimenti. Come giudica la situazione attuale? Si possono individuare delle correlazioni significative tra alcuni sistemi implantari ed una maggiore probabilità e stabilità di successo clinico? Sappiamo, peraltro, che nel biennio della Sua Presidenza S.I.d.P. è in svolgimento il "Progetto Qualità in Implantologia" che ha tra i suoi obiettivi proprio quello di identificare eventuali fattori di insuccesso in implantologia e di formularne possibili vie di soluzione.*

G.R. Il successo in implantologia è legato ad una molteplicità di fattori. Niente deve essere lasciato al caso. Ad esempio l'utilizzo di metodiche implantari che siano state studiate nei particolari per quanto riguarda forma, superficie, detersione e sterilizzazione del manufatto consente di ottenere risultati molto più attendibili rispetto a metodiche che lasciano presupporre un approccio approssimativo a questi problemi.

È anche indispensabile che i sistemi implantari proposti sul mercato abbiano alle spalle lavori di ricerca impostati in modo scientifico e basati su studi longitudinali a lungo termine. Alla fine tutto questo risulta essere una forma di garanzia per il professionista ma soprattutto per il paziente.

*T.B. Sempre in relazione alle possibilità delle tecniche implantari attualmente disponibili, come valuta la tendenza ad una semplificazione razionale del protocollo terapeutico in implantologia?*

G.R. Indubbiamente l'esigenza di accelerare i tempi di terapia e di semplificare le procedure è molto sentita sia da parte dei professionisti che da parte dei pazienti.

In molte situazioni questo può essere possibile ma occorre essere molto cauti nella selezione del caso.

Utilizzare metodiche all'avanguardia richiede sempre un'attenzione ed un know-how maggiore rispetto a seguire procedure ormai consolidate e che hanno dimostrato di poter consentire buoni risultati nel tempo.

Prima di selezionare una metodica terapeutica il professionista deve analizzare tutti i problemi connessi al suo utilizzo e soprattutto valutare bene in quale fase della curva di apprendimento egli stesso si trovi. Questo servirà ad evitare problemi a sé ma soprattutto al paziente.

*T.B. Quali ritiene possano essere le caratteristiche ideali di un produttore di materiali implantologici di "qualità" ai giorni d'oggi?*

G.R. Le caratteristiche ideali di un produttore di materiali implantologici si possono riassumere nel cercare di attenersi a standards qualitativi elevati, come accennato prima, nel favorire la ricerca scientifica riguardante i propri materiali e cosa molto importante seguire gli odontoiatri nelle varie fasi dell'apprendimento della sistematica e dare loro assistenza "minuto per minuto" qualora si dovessero trovare in difficoltà, per qualsiasi ragione.

Questo può veramente fare la differenza fra un produttore di impianti e un altro.

*T.B. Al momento attuale dell'evoluzione delle tecniche implantari, quali possono essere considerate come delle indicazioni valide all'implantoprotesi? In altre parole, qual è il paziente ideale per l'utilizzo degli impianti?*

G.R. Le indicazioni all'implantoprotesi sono molteplici: la salvaguardia dell'integrità degli elementi dentali adiacenti, il recupero di funzioni ed estetica nei casi parzialmente edentuli così come la possibilità di avere una protesi fissa nei pazienti totalmente edentuli sono le principali indicazioni all'implantoprotesi.

Per quanto riguarda il paziente si può definire "ideale" il paziente con una qualità e una quantità di osso pressoché normali. Tuttavia le metodiche chirurgiche ricostruttive a nostra disposizione, purché effettuate da persone competenti in grado di prevedere e controllare eventuali complicanze, fanno sì che quasi tutti i pazienti, salvo quelli con gravi problemi a livello sistemico, possono essere considerati pazienti "ideali" per l'utilizzo degli impianti.

*T.B. Nel contesto della sempre più accreditata "Evidence-Based Medicine", ovvero di una medicina, e, specificatamente, di un'odontoiatria fondata sull'evidenza scientifica e sul rigore metodologico, la diagnosi rappresenta sicuramente, in ambito clinico, il primo, fondamentale passo per instaurare un piano di trattamento di successo nel paziente individuale. Quali sono, a Suo parere, le indagini ed i protocolli diagnostici essenziali e più adeguati nel paziente implantoprotesico?*

G.R. È indubbio che una buona diagnosi sia indispensabile per ottenere il successo in qualunque tipo di trattamento. La S.I.d.P. ha operato in modo specifico a questo riguardo sottolineando tramite il "Progetto Impianti" l'importanza di procedere in terapia implantare con un'accurata diagnosi sia da un punto di vista clinico che radiografico. In particolare ha cercato di trasmettere il messaggio che ogni caso va analizzato in modo globale per arrivare a formulare un piano di trattamento adeguato e procedere con una corretta esecuzione della terapia. Ad esempio trascurare, prima di posizionare gli impianti, la cura della malattia parodontale, o non tener conto dei fattori di rischio è un errore grossolano che finisce per ritorcersi contro il professionista e contro il paziente.

Per sensibilizzare la professione a questi concetti la S.I.d.P. ha finora organizzato più di 90 incontri fra riunioni provinciali e regionali con una partecipazione di più di 4.000 colleghi e si prevede che circa 1.000 prenderanno parte alle future manifestazioni.

Questo ci sembra un contributo notevole per arrivare ad un rigore metodologico diffuso su larga scala che consenta di migliorare le prestazioni sanitarie sui nostri pazienti.

*T.B. Grazie Dr. Ricci del Suo prezioso tempo e per aver voluto condividere con noi nozioni utilissime per chi si affaccia al complesso, ma affascinante campo dell'implantologia in questi anni.*

# Accorgimenti clinici nella progettazione del disgiuntore palatale rapido

*Prof. Paola Gandini - Università degli Studi di Pisa  
Corso di Laurea Specialistica in Odontoiatria e Protesi Dentaria  
Insegnamento di Ortognatodonzia: Prof. P. Gandini*

Nata nel 1860 ad opera di Angle e Kingsbury, la disgiunzione palatale rapida (RME: Rapid Maxillary Expansion), dopo alterni periodi di critiche e successo, riveste ai nostri giorni un ruolo determinante nella terapia ortopedico-ortodontica delle insufficienze trasversali del mascellare superiore.

La sua importanza si è consolidata nel tempo attraverso le esperienze cliniche, radiograficamente documentate, ed è supportata da numerosi studi sperimentali (7,8,19).

Il successo terapeutico è strettamente correlato al grado di maturazione e saldatura della sutura e quindi all'età del paziente, anche se in letteratura sono riportati pareri discordanti circa le epoche e le modalità di mineralizzazione della stessa. Essendo però la sutura palatina un luogo di crescita influenzabile da fattori funzionali e ambientali, attuata in epoca adeguata, la RME realizza un reale rimodellamento mascellare di tipo scheletrico pur se accompagnato da un effetto dento-alveolare.

A favorirne la diffusione hanno contribuito molti riscontri clinico-scientifici che ne hanno sottolineato l'importanza per gli effetti positivi anche a carico di altre situazioni patologiche. Primo fra tutti ricordiamo i miglioramenti, dopo RME, delle problematiche respiratorie, legati all'aumento delle dimensioni delle fosse nasali e alla conseguente diminuzione della resistenza al flusso aereo nasale, seppur con variazioni individuali (9,11,15,18).

Dopo RME sono stati, inoltre, più volte segnalati benefici a carico dei disordini funzionali e comportamentali (sonnolenza, svogliatezza, difficoltà di concentrazione, disturbi del sonno, apnea ostruttiva notturna, etc.) classicamente collegati alla respirazione orale (14,17).

La normalizzazione dei rapporti trasversali comporta spesso anche un miglioramento in senso sagittale, poiché l'aumento dimensionale dell'arcata superiore favorisce il riposizionamento mandibolare (3,6). Quest'ultimo, a sua volta, potrebbe riflettersi positivamente sul complesso ed ancora controverso equilibrio che sta alla base dell'atteggiamento posturale di capo e collo e, di conseguenza, sull'intera funzione neuro-muscolare (4,16).

Sempre in senso antero-posteriore, ne trae sicuramente vantaggio la terapia delle III classi scheletriche la cui correzione viene favorita dall'attivazione delle suture perimascellari e dal rialloggiamento linguale nell'aumentato spazio mascellare (1, 2, 13).

Non da ultimo va poi ricordato l'incremento della lunghezza dell'arcata superiore e, in misura minore, dell'inferiore conseguenti alla disgiunzione. Questo riduce, nei casi borderline, il ricorso alle estrazioni e, secondo i più recenti canoni estetici che privilegiano la maggior ampiezza laterale dell'arcata, porta a un miglioramento estetico del sorriso (12). Dalla disgiunzione palatale traggono giovamento altre situazioni cliniche quali i deficit sagittali superiori e le III classi, le palatoschisi, le insufficienze dimensionali delle vie aeree superiori e le ridotte dimensioni delle arcate, ma l'indicazione fondamentale alla RME è rappresentata dall'insufficienza trasversale del mascellare superiore nelle sue forme vera, relativa (aumento dimensioni mandibola) e compensata (la vestiboloversione dentale maschera la contrazione mascellare).

L'apparecchiatura più utilizzata per questa manovra ortopedica è il disgiuntore o espansore palatale, classicamente formato da una vite centrale rigidamente collegata a 4 bande (6 e 4 oppure 6 e IV) (Fig. 1). In una versione semplificata si possono utilizzare due sole bande (6 o V) (Fig. 2) con bracci palatali estesi sino ai canini ed eventualmente anche ai primi molari permanenti se si sono utilizzati i molari decidui (Fig. 3).

In alcuni casi si può ricorrere all'utilizzo di corone metalliche preformate (Figg. 4a, b) (utili quando i denti di ancoraggio presentano poca ritenzione per un'altezza coronale ridotta) o a coroncine fuse in lega non nobile se fosse necessario l'utilizzo dei canini decidui (Figg. 5, 6).




Fig. 1 - Disgiuntore classico su 4 bande

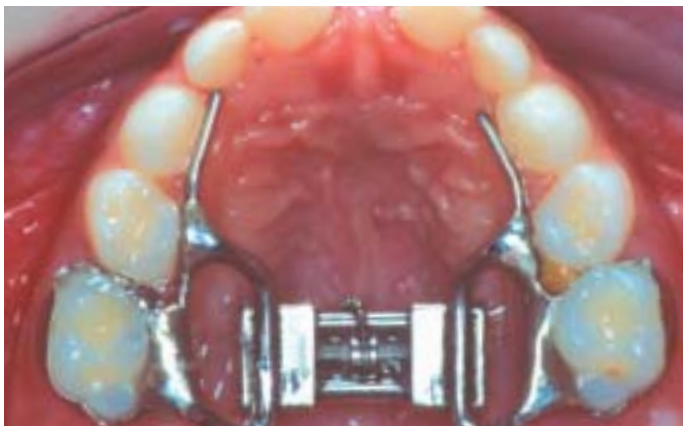


Fig. 2 - Disgiuntore su 2 bande

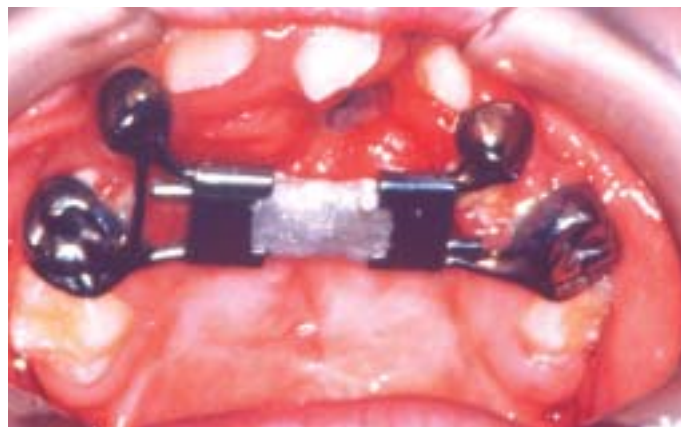

Fig. 5 - Disgiuntore su coroncine preformate 5.5-6.5 e coroncine fuse 5.3-6.3 in soggetto con labiopalatoschisi

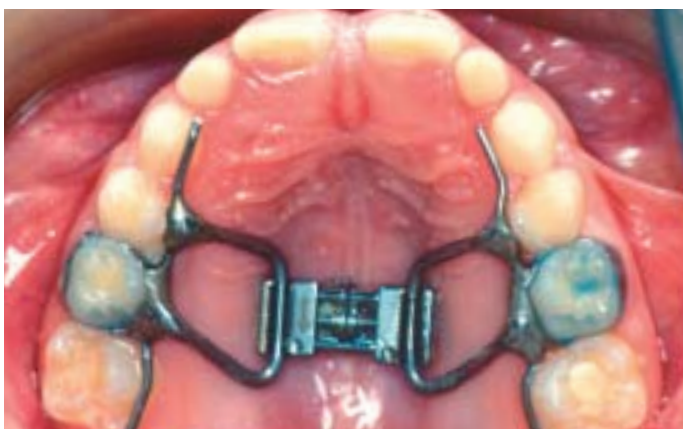

Fig. 3 - Disgiuntore 5.5-6.5 ed estensioni palatali per 1.6 e 2.6

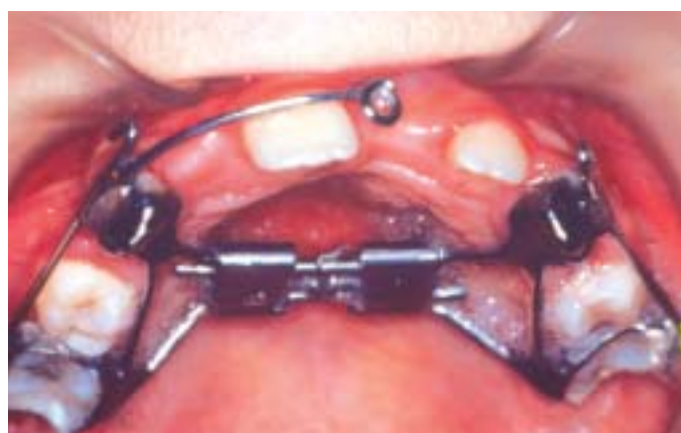

Fig. 6 - Disgiuntore su coroncine preformate 5.5-6.5 e coroncine fuse 5.3-6.3, ganci per trazione postero-anteriore e braccio in estensione per la trazione di 2.1 incluso

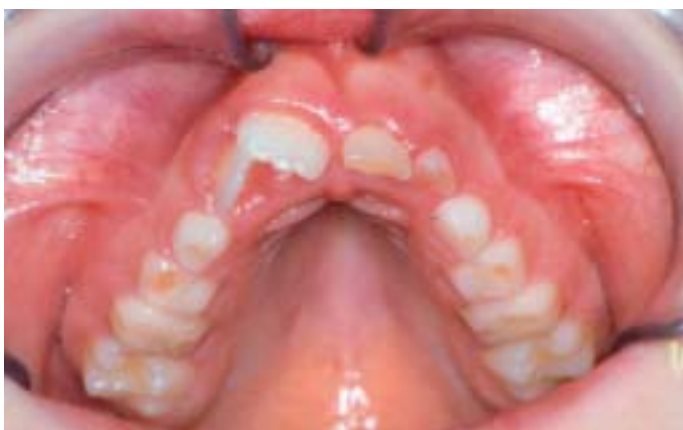

Fig. 4a, b - Disgiuntore su coroncine preformate per 5.5-6.5, di altezza coronale ridotta, ed estensioni palatali da IIIi a 6i

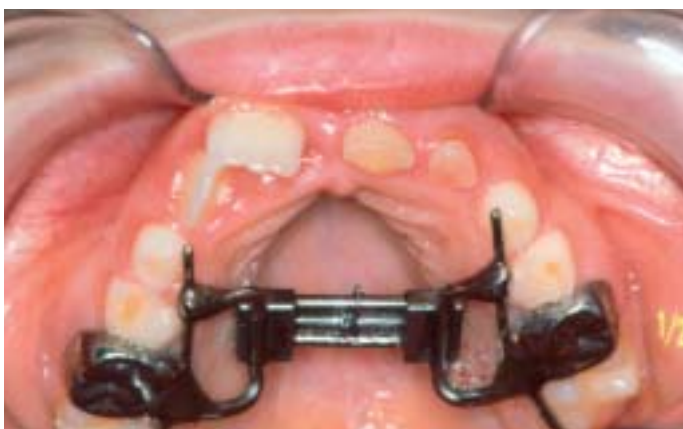

Fig. 4b

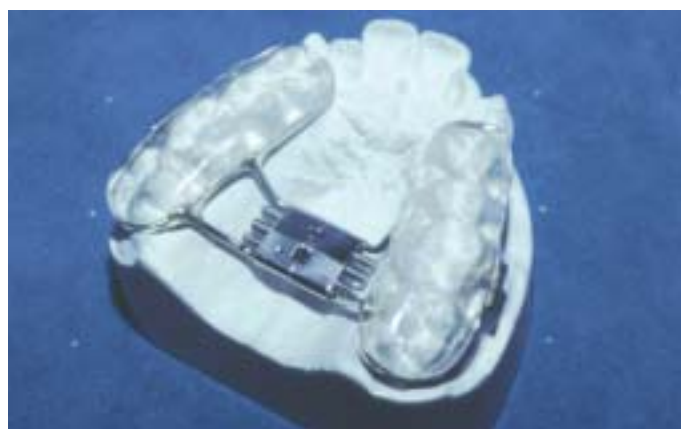

Fig. 7 - Disgiuntore bondato

L'alternativa alle bande è rappresentata da due docce in resina a ricopertura occlusale (Fig. 7) che, tuttavia, risultano meno confortevoli per il paziente e creano maggiori difficoltà igieniche.

Le indicazioni per questo tipo di disgiuntore bondato sono rappresentate dai soggetti open-bite, in cui si impone un miglior controllo dell'estrusione molare, dai pazienti poco collaboranti in cui la scelta e la prova delle bande potrebbero essere problematiche, e dalle situazioni cliniche in cui occorre svincolare il morso per favorire la manovra di correzione (cross-bite estesi o completi). In quest'ultimo caso

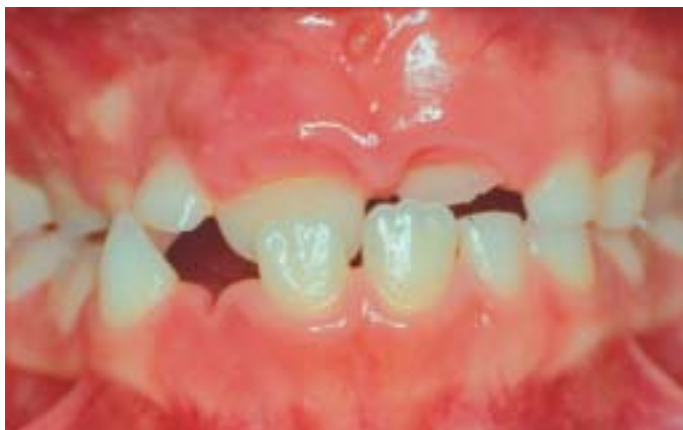

Fig. 8a, b, c - Disgiuntore 1.6-2.6 con molle per 1.1 e 2.1 e rialzi occlusali posteriori temporanei per favorire la correzione del cross-bite anteriore

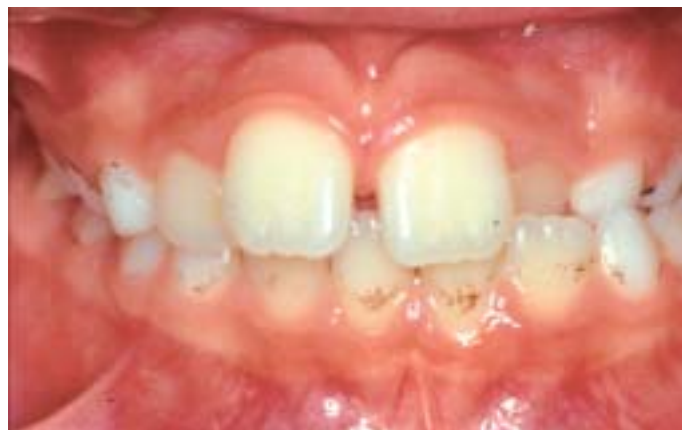

Fig. 9a, b - Disgiuntore bondato con molla per 1.2

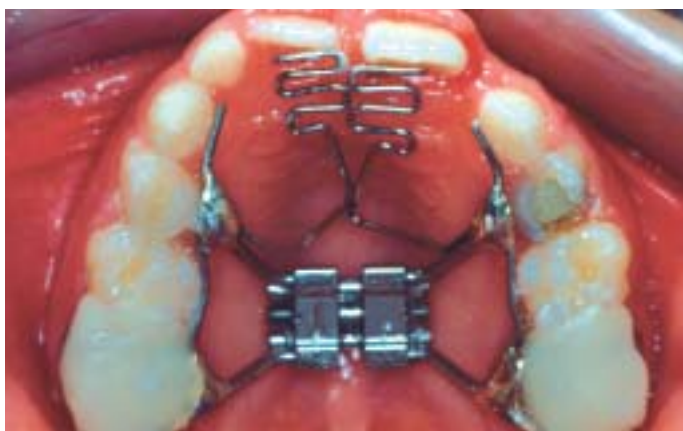

Fig. 8b

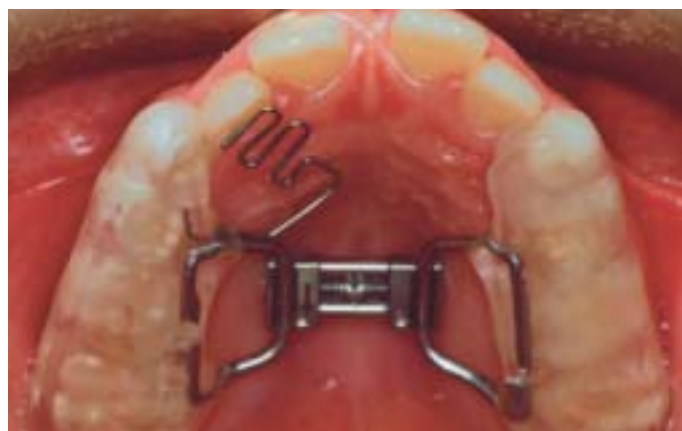

Fig. 9b

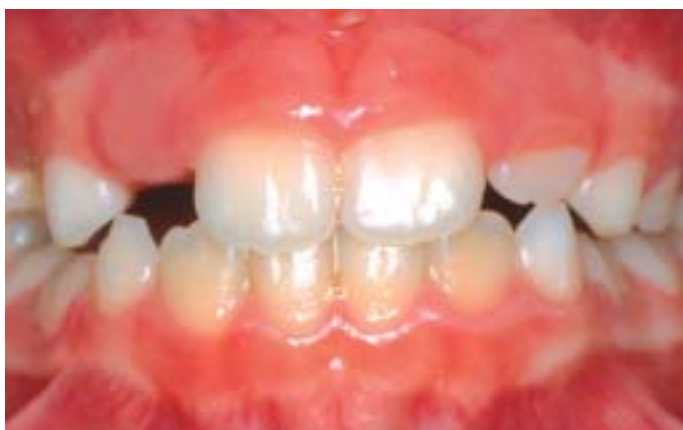

Fig. 8c

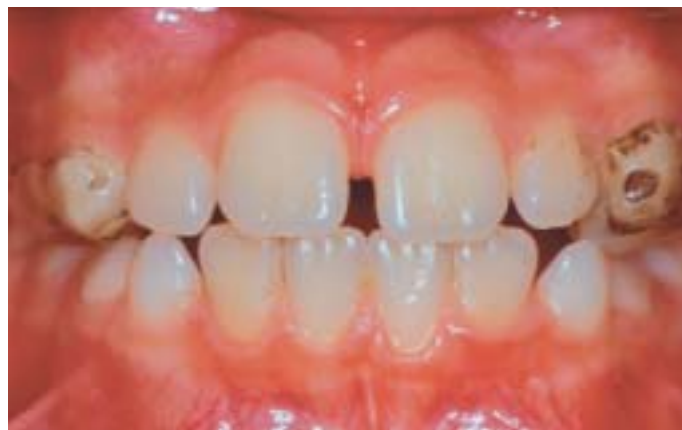

Fig. 9c - Dopo l'espansione, sulla resina è stata realizzata una indentazione occlusale per stabilizzare il riposizionamento mandibolare

è possibile, tuttavia, applicare un disgiuntore su bande prevedendo solo un rialzo occlusale temporaneo da eliminare una volta attuato il salto del morso (Figg. 8a, b, c).

Un vantaggio dell'uso di splints acrilici è la possibilità di realizzare piani inclinati e/o stop occlusali che facilitino il riposizionamento mandibolare (5,10) (Figg. 9a, b, c).

L'espansione palatale si realizza in breve tempo (max 15 giorni), la rimineralizzazione della sutura avviene in circa 3 mesi, ma l'assestamento del mascellare, sottoposto alle tensioni reattive delle strutture basali circostanti che sono state sollecitate, richiede sicuramente più tempo. È preferibile, quindi, lasciare in situ il disgiuntore per un periodo di

contenzione non inferiore ai 6 mesi.

Questo lasso di tempo può venire efficacemente utilizzato per affrontare altre problematiche, evidenziate durante lo studio ortodontico del caso in questione, se si è avuta l'accortezza di progettare il disgiuntore palatale con qualche accessorio mirato tipo:

- Molle per singoli elementi disallineati (Figg. 8b; 9b; 10; 11a, b; 16; 17)
- Bracci per la vestibolarizzazione del settore incisivo (Figg. 12a, b; 13)
- Griglia linguale disinseribile per il controllo linguale (Figg. 14a, b, c)



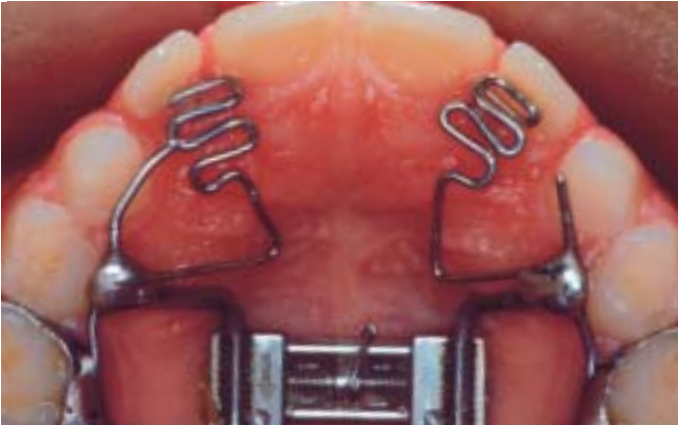


Fig. 10 - Disgiuntore 5.5-6.5 con molle per 1.2 e 2.2

- Aletta laterale per il controllo della posizione mandibolare (Figg. 15a, b, c)
- Tubi e/o attacchi vestibolari per l'inserimento di archi o sezionali
- Bracci per la trazione di inclusi (Fig. 6)
- Bracci vestibolari con ganci per la trazione postero-anteriore con maschera facciale (Figg. 6; 16; 17)
- Bracci con ganci per elastici per retroinclinazione incisivi superiori (Figg. 18a, b, c, d)
- Scudo labiale superiore disinseribile (Fig. 19).

Si ringrazia per la collaborazione tecnica la TM Ortodontica del sig. Mauro Tomaghelli.

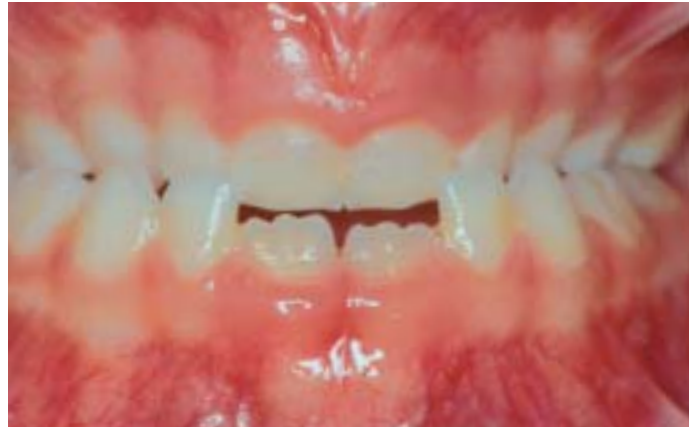

Fig. 12a, b - Disgiuntore 5.5-6.5 con braccia palatali in estensione su incisivi

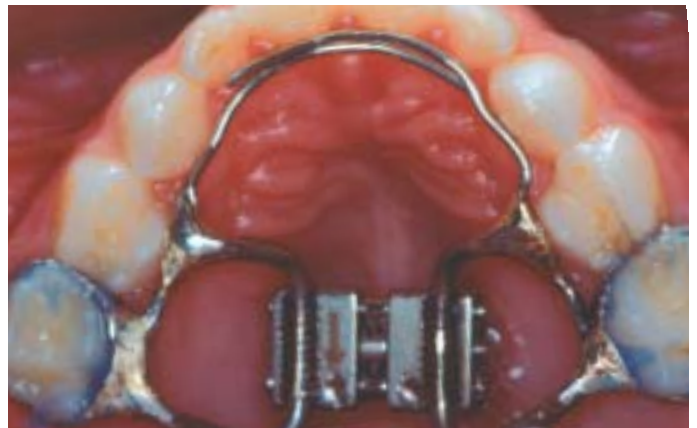


Fig. 12b

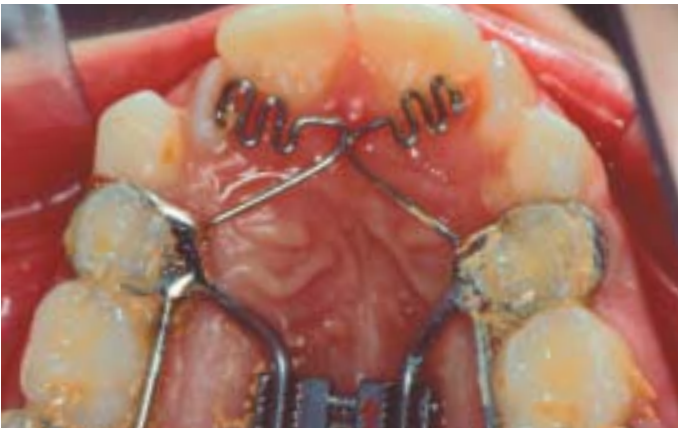

Fig. 11a - Disgiuntore 1.6-2.6 e 5.4-6.4 con molle per 1.2 e 2.2 prima dell'attivazione

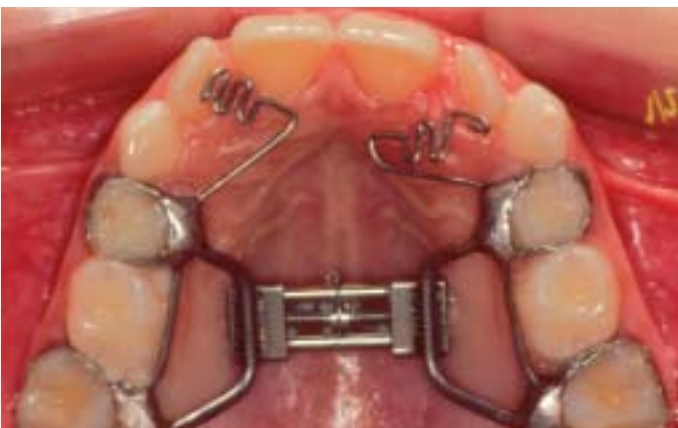

Fig. 11b - Molla per 2.2 modificata per adattarsi allo spostamento richiesto

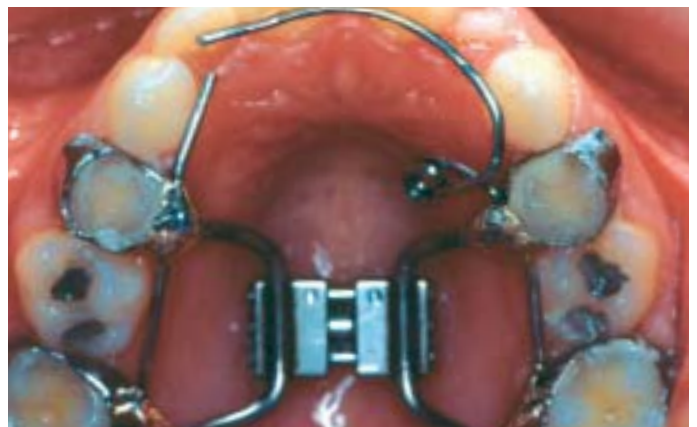

Fig. 13 - Disgiuntore 1.6-2.6 e 5.4-6.4 con braccio palatale sinistro attivabile su incisivi

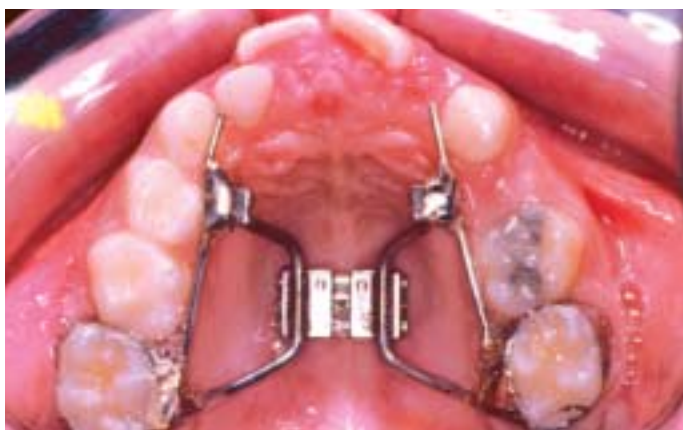

Fig. 14a, b - Disgiuntore 1.6-2.6 e lingual sheaths su bracci palatali per l'inserzione, in direzione disto-mesiale ad espansione avvenuta, di una griglia linguale in soggetto con deglutizione infantile prima dell'attivazione

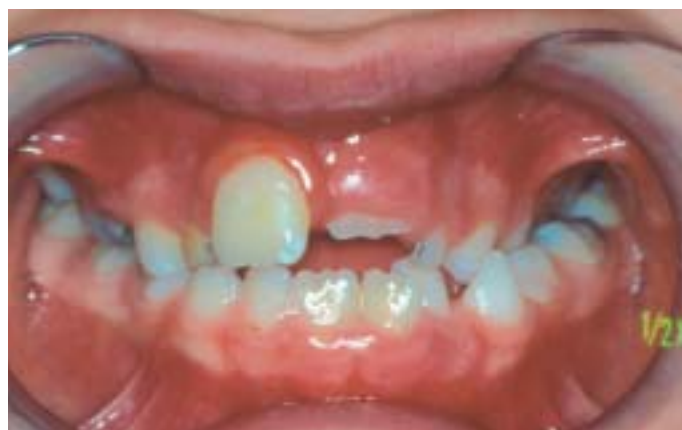

Fig. 15a, b, c - Disgiuntore 1.6-2.6 e 5.4-6.4 con molla per 2.1 e aletta destra di riposizionamento mandibolare

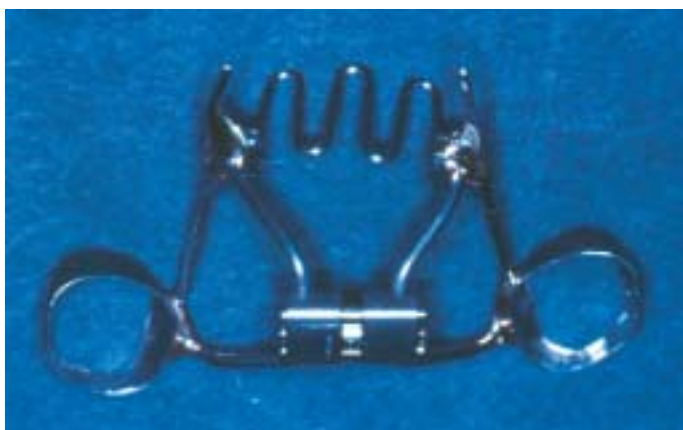

Fig. 14b

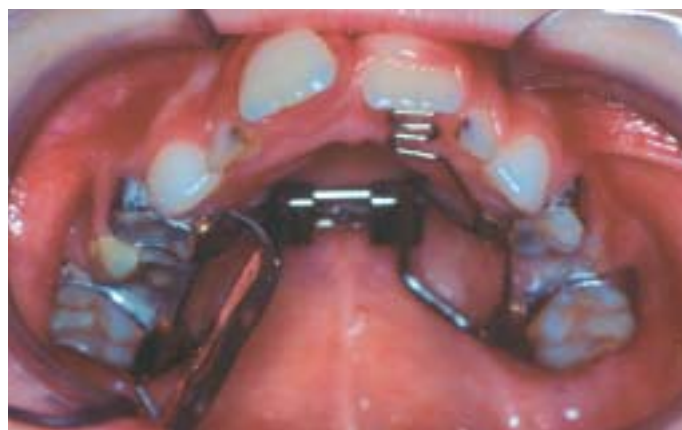

Fig. 15b

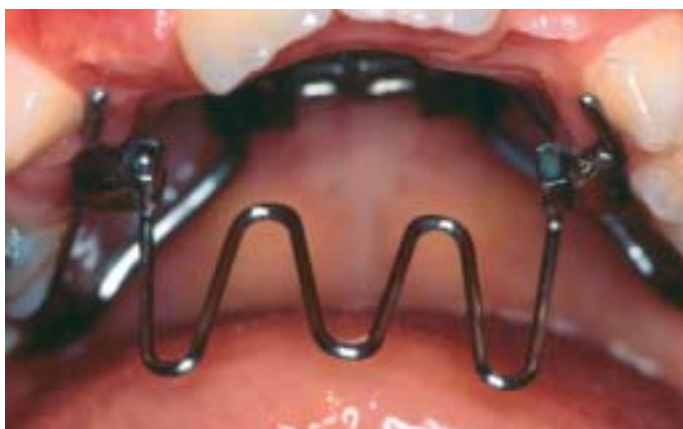

Fig. 14c - Dopo l'espansione con griglia in sede

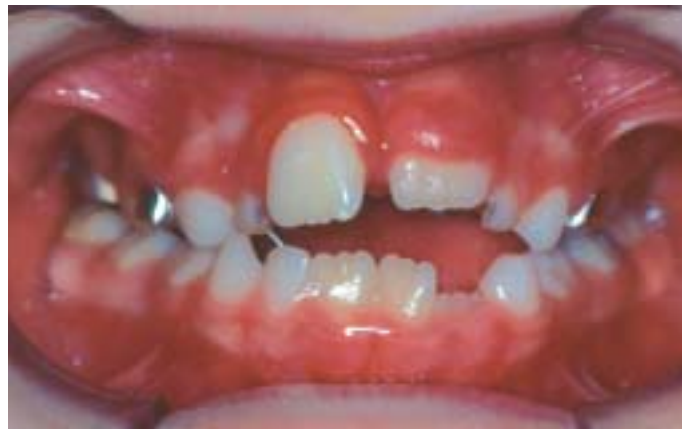

Fig. 15c

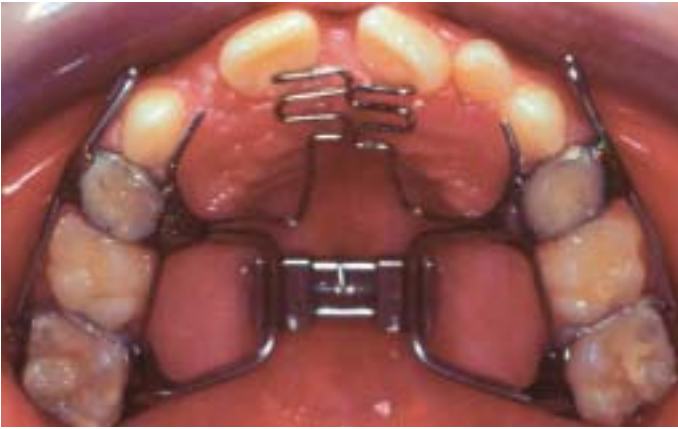

Fig. 16 - Disgiuntore 1.6-2.6 e 5.4-6.4 con molle per 1.1 e 2.1 e ganci vestibolari per trazione postero-anteriore

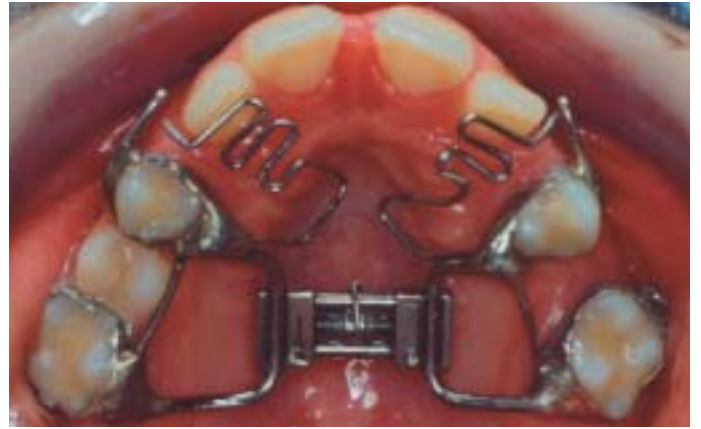


Fig. 17 - Disgiuntore 1.6-2.6 e 5.4-6.4 con molle per vestibolarizzare e mesializzare 1.2 e 2.2 e ganci vestibolari per trazione postero-anteriore

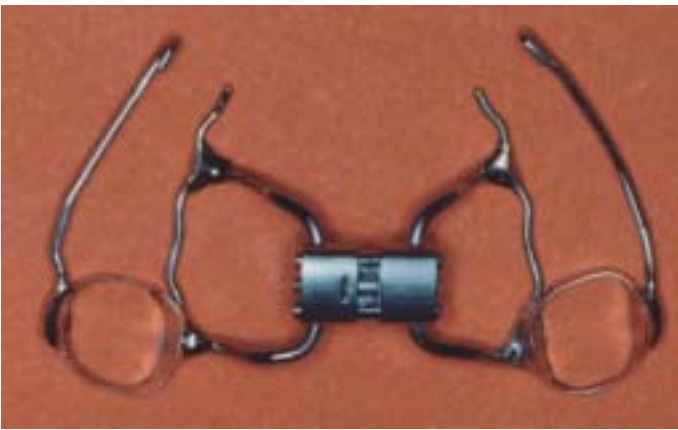


Fig. 18a, b, c, d - Disgiuntore 1.6-2.6 con con ganci vestibolari per l'applicazione di elastici per la retroinclinazione degli incisivi

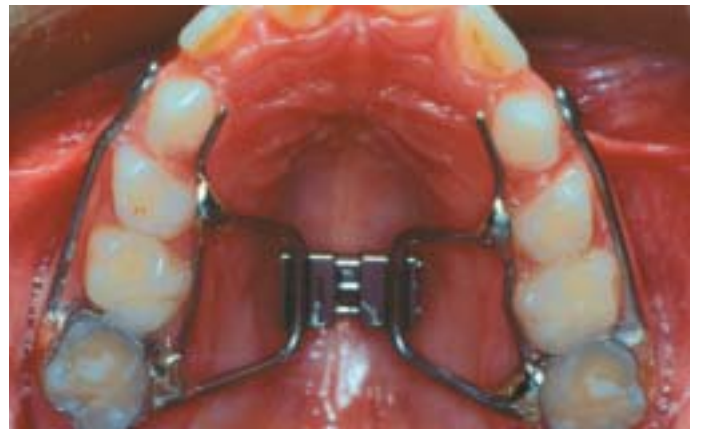

Fig. 18b

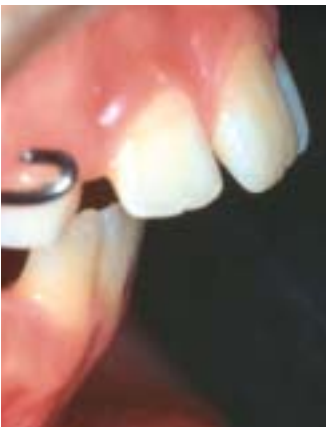

Fig. 18c

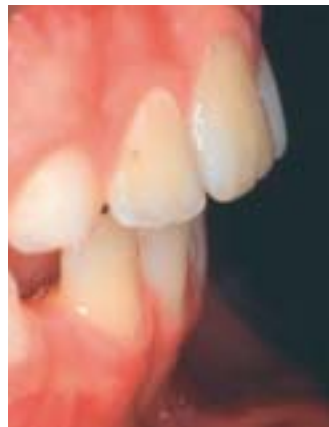

Fig. 18d



Fig. 19 - Disgiuntore 5.5-6.5 e scudo labiale superiore disinseribile

## RIASSUNTO

In questo articolo, l'autore presenta una documentazione dei dispositivi aggiuntivi a corredo dell'espansore palatale rapido: molle, alette laterali, tubi e attacchi, etc. Tali sistemi permettono di risolvere una ampia serie d'aspetti della malocclusione contemporaneamente alla risoluzione del problema trasversale nel paziente individuale.

## SUMMARY

*In the present article, the author presents a detailed description of auxiliary devices in conjunction with the rapid palatal expander (RME), such as grids, arms, lateral wings, tubes, etc. This clinical system allows the orthodontist to solve specific occlusal problems concurrently with the correction of the transverse discrepancy in the individual patient.*

## BIBLIOGRAFIA

- Baccetti T, McGill JS, Franchi L, McNamara JA Jr, Tollaro I - Skeletal effects of early treatment of class III malocclusion with maxillary expansion and facemask therapy - Am. J. Orthod. Dentofac. Orthop. 1988; 113(3): 333-343
- Baccetti T, Franchi L, McNamara JA Jr - Treatment and posttreatment cranio-facial changes after rapid maxillary expansion and facemask therapy - Am. J. Orthod. Dentofac. Orthop. 2000; 118(4): 404-413
- Capurso U, Garino GB - Approccio diagnostico e terapeutico nel giovane paziente disfunzionale - Mondo Ortod. 1988; 1: 69-78
- Capurso U, Garino GB - Ortognatodonzia e funzione masticatoria. Clinica delle disfunzioni cranio-cervico-mandibolari - Ed. Masson, Milano 1992
- Fraccaroli Z, Gandini P, Fraticelli D - Terapia precoce delle latero-deviazioni mandibolari mediante REP a spessori differenziati e inclinati - Giorn. Stomat. e Ortognat. 1993; XII: 3-11
- Giancotti A, Maselli A, Di Girolamo R - Rapid palatal expansion in treatment of class III malocclusion - Br. J. Orthod. 1999; 26(3): 179-190
- Hass AJ - The treatment of maxillary deficiency by opening the mid palatal suture - Angle Orthod. 1965; 35: 200-217
- Hass AJ - Palatal expansion: just the beginning of dentofacial orthopedics - Am. J. Orthod. 1970; 57: 219-255
- Hersey HG, Steward BL, Warren DW - Changes in nasal airway resistance associated with rapid maxillary expansion - Am. J. Orthod. 1976; 69: 274-284
- Kenworthy CR, Sheats RD - A bonded functional ramp to aid in asymmetric expansion of unilateral posterior crossbites - Am. J. Orthod. Dentofac. Orthop. 2001; 119(3): 320-322
- Linder-Aronson S, Aschan G - Nasal resistance to breathing and palatal height before and after expansion of the median palatine suture - Odont. Revy 1963; 14: 254-270
- Mc Namara J. Jr Early intervention in the transverse dimension: is it worth the effort? Am. J. Orthod. Dentofac. Orthop. 2002; 121(6): 572-574
- Ngan P - Biomechanics of maxillary expansion and protraction in class III patients - Am. J. Orthod. Dentofac. Orthop. 2002; 121(6): 582-583
- Pirelli P, Marullo M, Casagrande M, Tornaghi M - Espansione rapida del mascellare: effetti sulla funzionalità respiratoria e uditiva - Mondo Ortod. 1995; 2: 129-135
- Pirelli P - Respirazione orale e sviluppo cranio-facciale: importanza dell'approccio multidisciplinare - Mondo Ortod 1996; 3: 265- 275
- Rocabado M - Biomechanical relationship of the cranial, cervical and hyoid regions - J. Craniomand. Pract. 1983; 3: 61-73
- Sfondrini G, Gandini P, Piacentino G, Galioto S, Colombo L - Modificazioni della ventilazione nasale dopo disgiunzione palatale rapida - Mondo Ortod. 1986; 4: 39-45
- Sfondrini G, Mira E, Caprioglio A, Gandini P - Il bambino adenoi-deo - Quaderni di Odontoiatria Infantile n°4, Ed. Masson - Milano 1989
- Timms DJ - Rapida espansione del palato - Scienza e Tecnica Dentistica, Ed. Internaz. Milano, 1984

# Sistema Implantare Leone.

## Biomeccanica, bioingegneria e micromeccanica di precisione

Dr. Leonardo Targetti - Libero professionista - Firenze

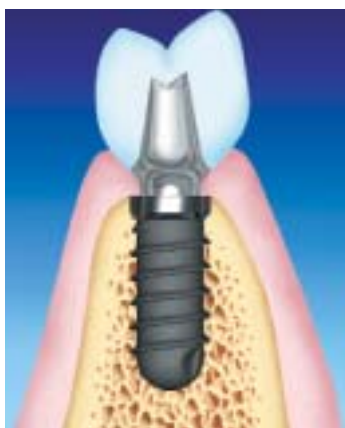

Fig. 1 - Impianto Leone

L'implantare Leone (Fig. 1) è un impianto che possiamo definire di ultima generazione per quello che attiene alle modalità del trattamento di superficie (HRS - High Rutile Surface) e di passivazione, sia per quello che riguarda il disegno e il protocollo di inserimento che sono volti ad ottenere dall'implantare la massima stabilità primaria.

### LE CARATTERISTICHE DI SUPERFICIE

La superficie osteointegrante HRS è ottenuta tramite un doppio processo di sabbiatura: la microsabbiatura sull'area del collo produce una rugosità ( $R_a = 0,5 \mu m$ ) idonea sia alla ricrescita del tessuto osseo sia all'adesione dei tessuti molli; la macrosabbiatura sul corpo dell'implantare crea una rugosità ( $R_a = 2,5 \mu m$ ) particolarmente adatta a stimolare il processo di osteogenesi delle cellule del tessuto osseo (Fig. 2).




Fig. 2 - Particolare della superficie del corpo dell'implantare macrosabbiata (40X)

Al termine della sabbiatura l'implantare viene sottoposto ad un processo di passivazione con la conseguente formazione di uno strato di  $TiO_2$  (Rutilo) (Fig. 3). Il risultato è teso a favorire l'azione degli osteoblasti nella nuova matrice ossea. Tutto questo fa sì che i tempi di osteointegrazione siano ridotti al minimo e che l'implantare si adatti perfettamente ai protocolli che permettono, in situazioni determinate, di applicare il carico anticipato (Fig. 4).




Fig. 3 - Particolare della superficie dell'implantare (150X)

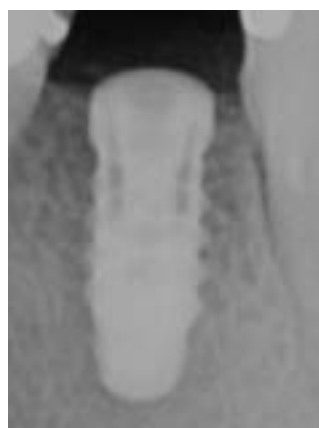

Fig. 4

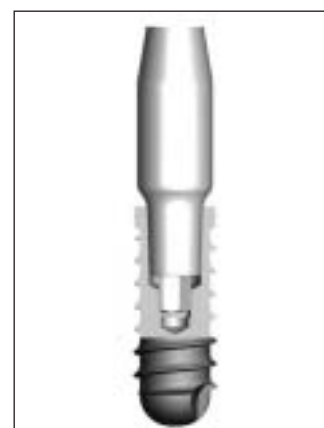


Fig. 5 - Connessione Exacone

### ASPETTI INNOVATIVI DEL SISTEMA IMPLANTARE LEONE E FACILITAZIONI DELLA FASE CHIRURGICA

L'implantare Leone presenta caratteristiche di assoluta novità. La connessione fixture-abutment realizzata con il sistema Exacone, è l'unione di un cono Morse, cono con apertura  $3^\circ$ , con un esagono interno (Fig. 5). Il sistema Exacone permette una intima connessione tra i due componenti (circa  $2-5 \mu m$  il gap tra gli stessi) impedendo micromovimenti tra le parti (i due pezzi diventano un "corpo unico" una volta connessi) e di avere una minore infiltrazione di microrganismi all'interno della fixture, problemi ormai noti nelle sistematiche avvitate che portano a riassorbimenti e a craterizzazioni a livello della cresta ossea intorno agli impianti. Per quanto attiene specificatamente alla fase chirurgica, l'implantare, per le sue caratteristiche di superficie e di stabilità primaria, può essere posizionato sia sommerso (tecnica chirurgica bifasica) (Figg. 6 a, b), ma anche non sommerso

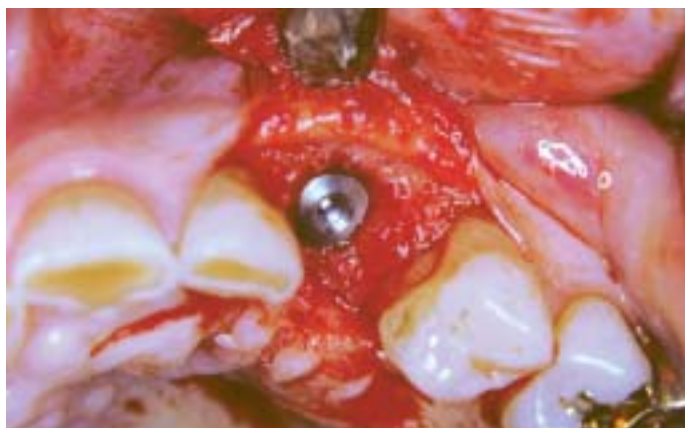

Fig. 6a, b - Tecnica chirurgica bifasica

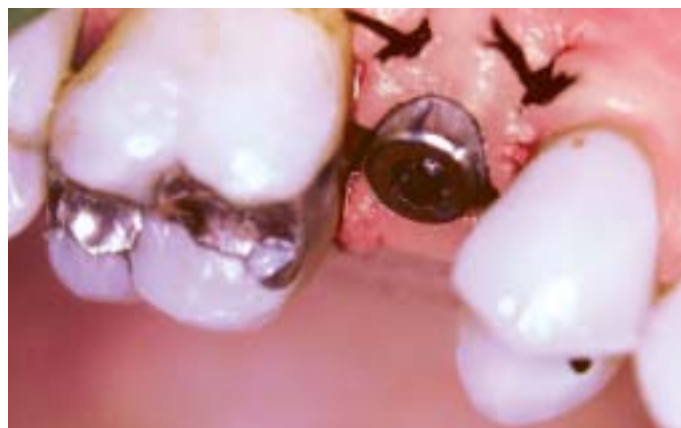

Fig. 7 - Tecnica chirurgica monofasica

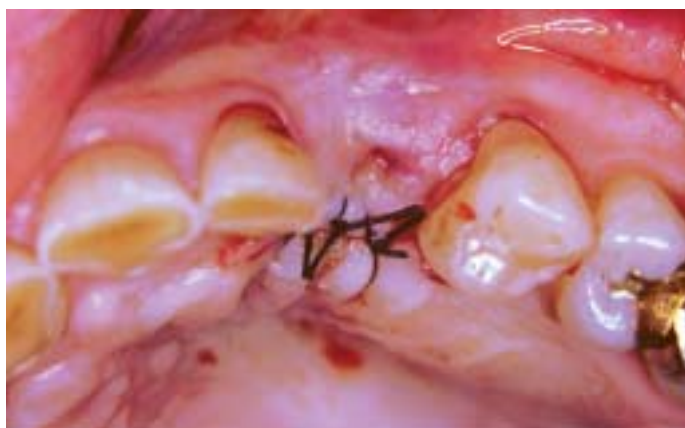

Fig. 6b

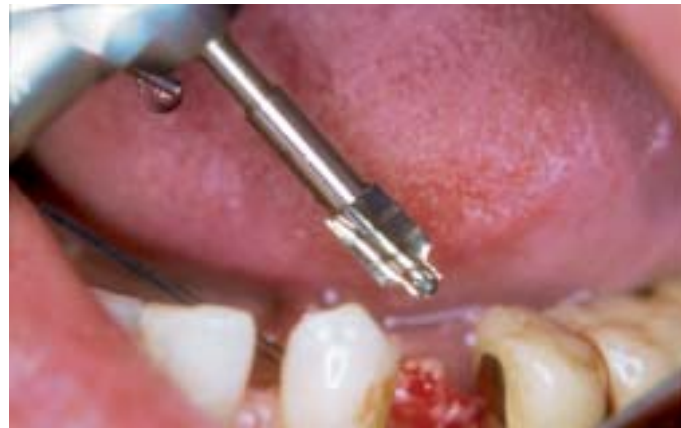

Fig. 8a, b, c - Utilizzo della fresa iniziale "a gradini"

(tecnica chirurgica monobasica) (Fig. 7) semplicemente scegliendo un tappo di chiusura differente. Il tipo di procedura può essere deciso dall'operatore durante l'intervento a seconda delle effettive esigenze del caso.

La procedura chirurgica è applicabile anche in presenza di creste sottili, perché l'impianto più piccolo (3,3 mm di diametro) viene inserito con una fresa da 2,8 mm.

In generale, poi, l'inserimento chirurgico dell'impianto è facilitato dalla particolare forma della prima fresa (fresa a gradini). Tale fresa, disponibile per ogni misura dell'impianto, consente (e questa è una novità assoluta!) di creare l'alloggiamento crestale per il collo della fixture in un solo passaggio e di non ritoccare l'osso con le frese successive (Fig. 8a, b, c). In pratica, la tecnica permette di stabilire con certezza la misura più idonea della fixture da inserire all'inizio dell'intervento confrontando la larghezza della cresta ossea con la larghezza della fresa a gradini, ed evita di danneggiare le pareti dell'alveolo chirurgico durante l'allargamento dello stesso, in virtù della precisione e unicità del taglio che la fresa a gradini consente.

Le tacche della fresa a gradini permettono (altra novità assoluta!) di inserire l'impianto anche 2 mm sotto cresta in casi ove si richieda la massima estetica o in casi in cui ci sia scarsità di tessuti molli aderenti.

Il posizionamento leggermente sottocrestale dell'impianto (Fig. 9), tecnica chirurgica che si va sempre più diffondendo, è realizzabile unicamente ove si adotti la tecnica del cono Morse che consente una perfetta immobilità delle

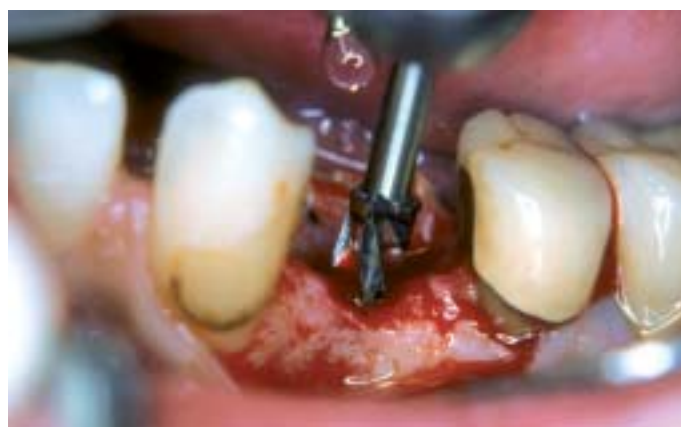

Fig. 8b

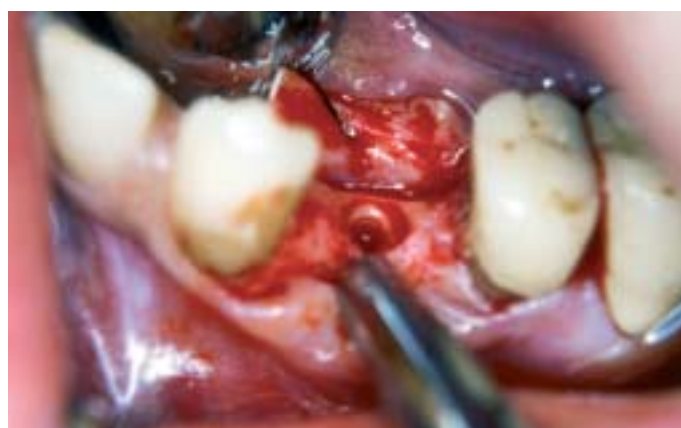

Fig. 8c

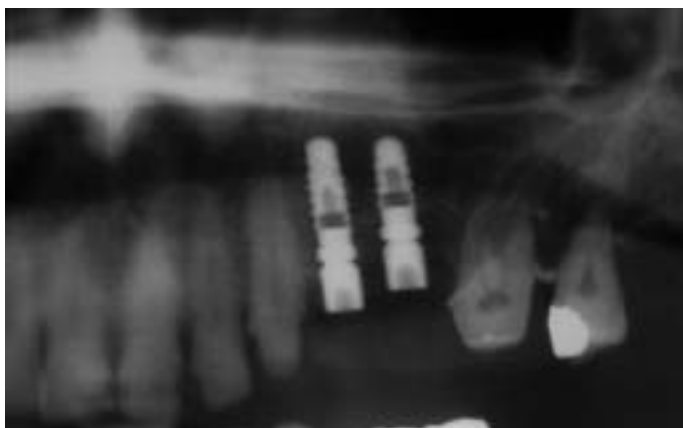


Fig. 9 - Alloggiamento sottocrestale degli impianti

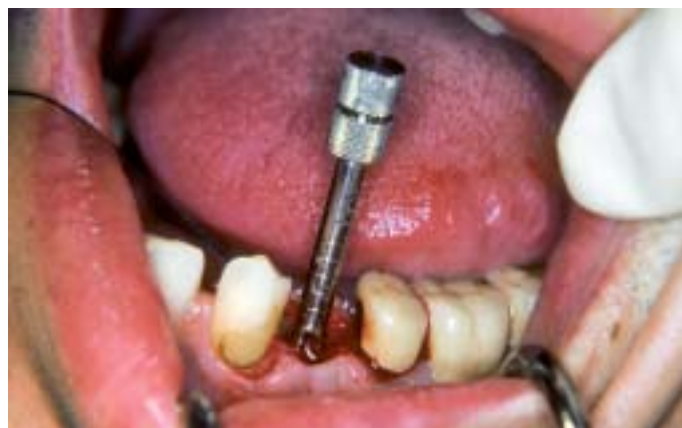

Fig. 10b

parti (impianto + moncone) nel momento in cui la connessione tra queste parti si realizza all'interno del tessuto osseo. Grazie al suo passo di vite normato e nei casi nei quali la trabecolatura ossea sia particolarmente densa, l'impianto può essere posizionato previa maschiatura con l'apposito strumento Leone, per evitare pericolose compressioni del tessuto intorno alla fixture (Figg. 10a, b, c, d, e). Il posizionamento dell'impianto può avvenire con avvitatura diretta (tecnica autofilettante) nelle situazioni che si incontrano normalmente di densità ossea di 2°- 3° (Figg. 11a, b, c, d). Queste modalità di inserimento possono essere facilmente decise dall'operatore durante l'intervento.

Il posizionamento dell'impianto alla corretta profondità è facilitato dalla presenza sulla connessione carrier/impianto di uno speciale gommino in codice colore, che consente all'operatore di visualizzare il raggiungimento della posizione base pari-cresta dell'impianto (Fig. 12).

Infatti quando il gommino, durante l'avvitatura dell'impianto, raggiunge la tacca sul carrier, l'impianto è posizionato esattamente a livello crestale (Figg. 11b, c).

#### INDICAZIONI PER IL SISTEMA IMPLANTARE LEONE

Gli impianti Leone sono impiegati nel trattamento delle edentulie singole (Figg. 13a, b) multiple (Figg. 14a, b, c, d, e, f) e nelle riabilitazioni totali (con protesi fisse o overdenture) (Fig. 15). I dettagli sulla fase protesica verranno forniti nel prossimo numero.

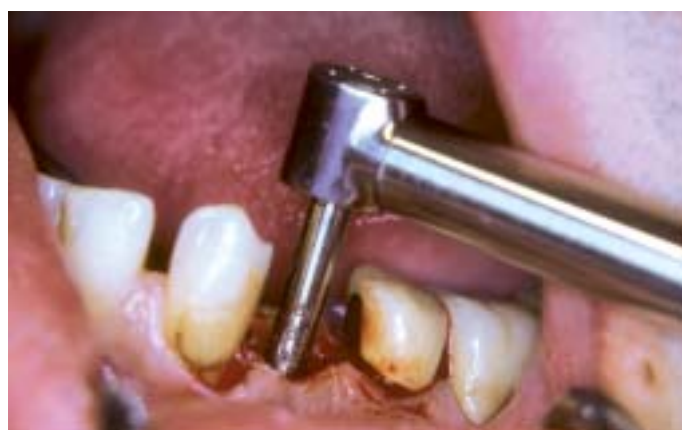

Fig. 10c

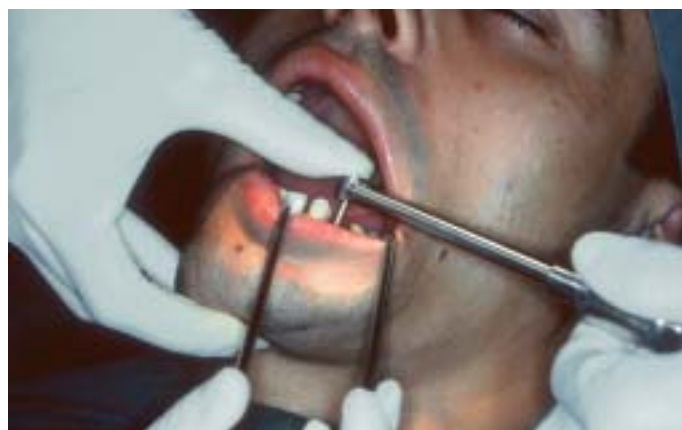
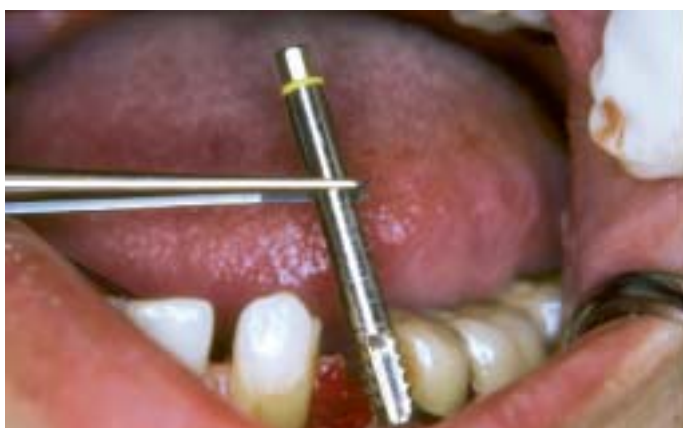
Fig. 10d



Figg. 10a, b, c, d, e - Maschiatura del sito implantare (in caso di densità ossea accentuata)

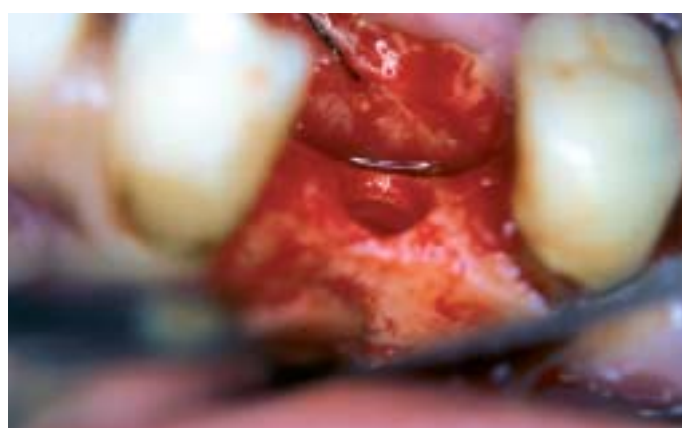

Fig. 10e

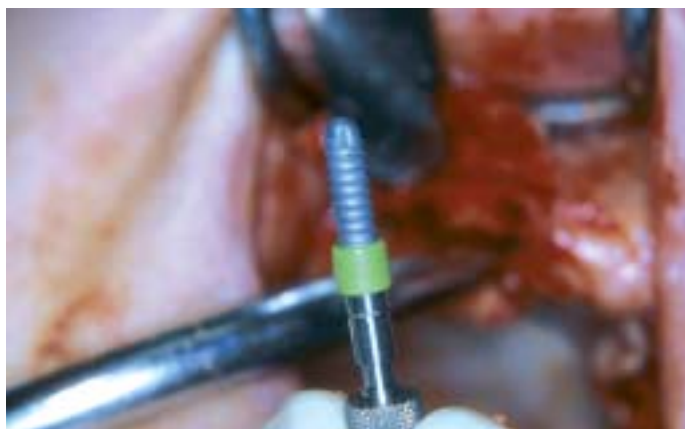

Fig. 11a, b, c, d - Metodica autofilettante

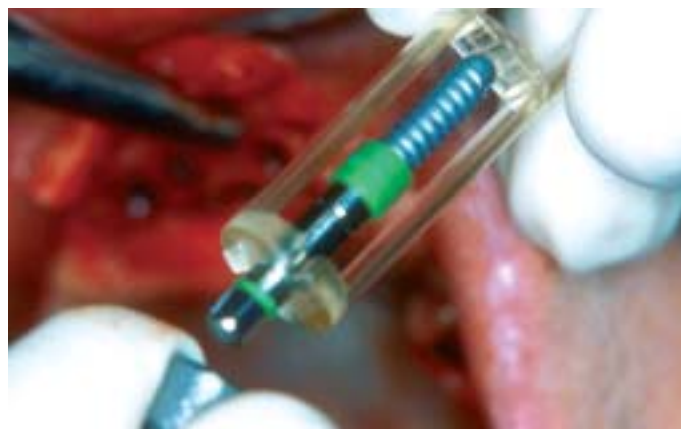

Fig. 12 - Gommino in codice colore per la determinazione della profondità di inserimento dell'impianto

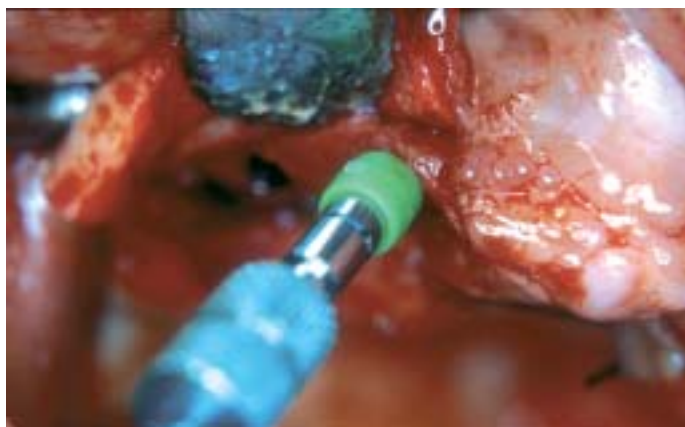

Fig. 11b

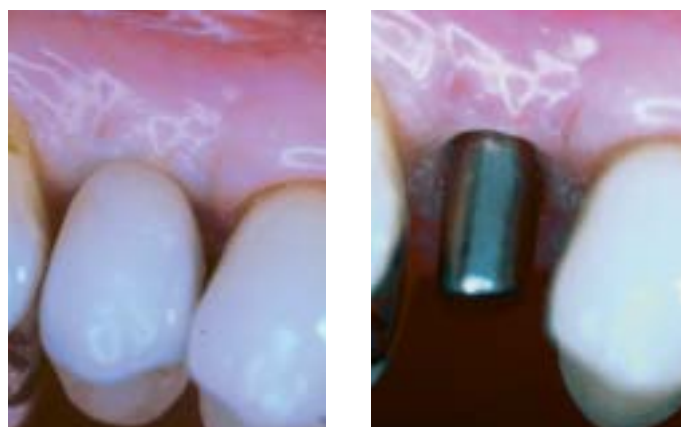

Fig. 13a, b - Restauro implanto-protetico in caso di edentulia singola (manufatto protesico realizzato da laboratorio Picchi, Pertugi e Petroni s.n.c. - Firenze)

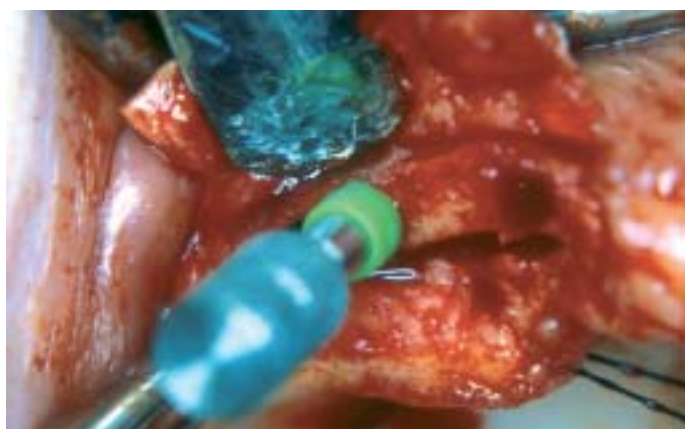

Fig. 11c

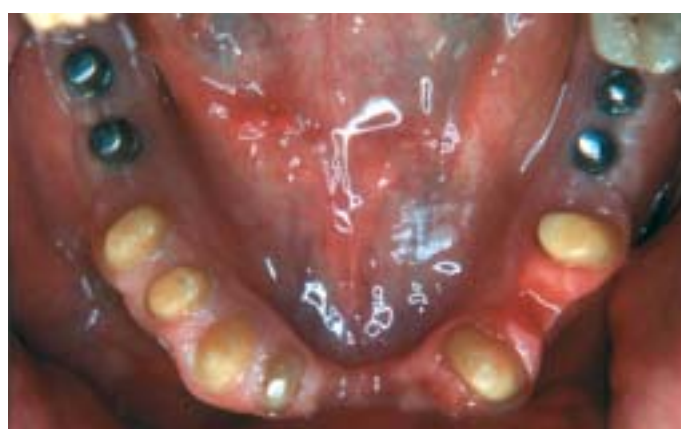

Fig. 14 a,b,c,d,e,f - Restauro implanto-protetico in caso di edentulia multipla (manufatto protesico realizzato da laboratorio Rabatti - Firenze)

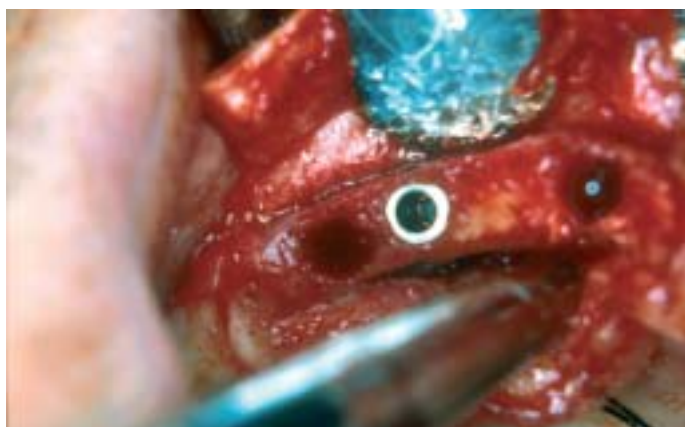

Fig. 11d

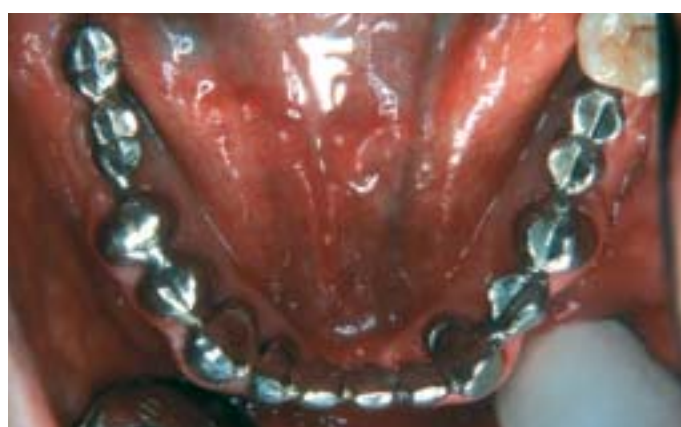

Fig. 14 b



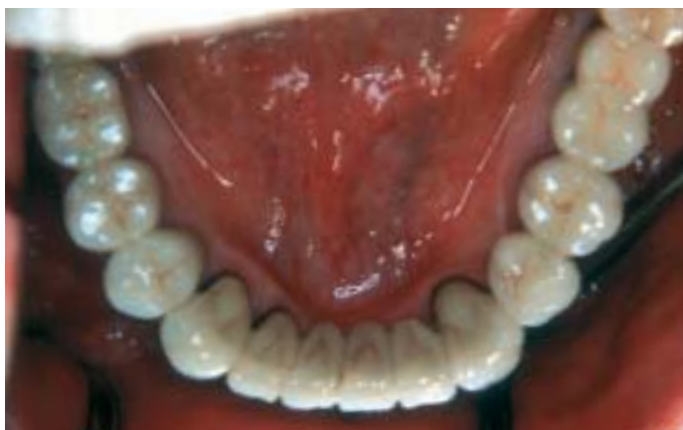

Fig. 14c

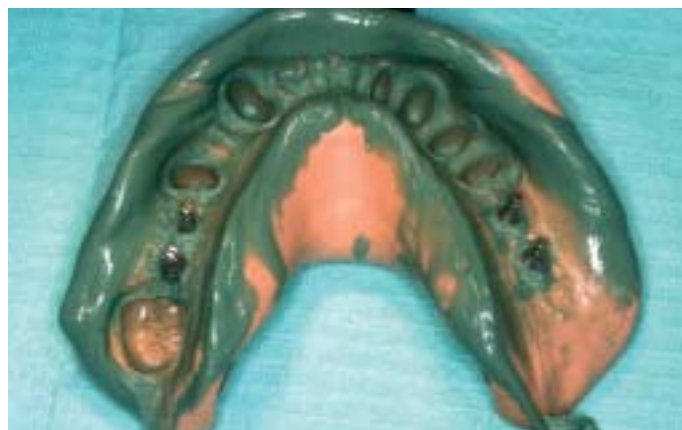

Fig. 14d

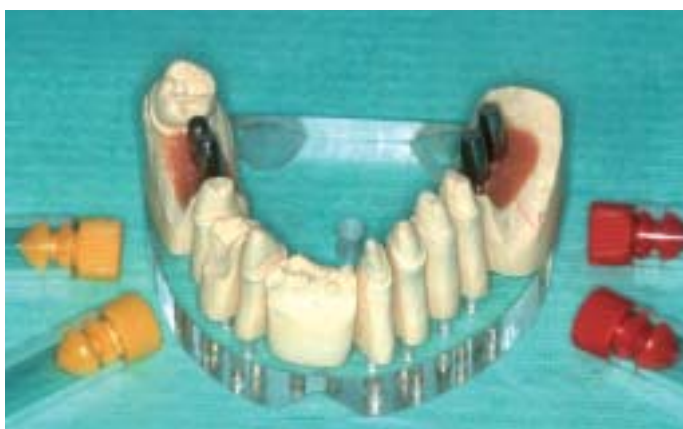

Fig. 14e

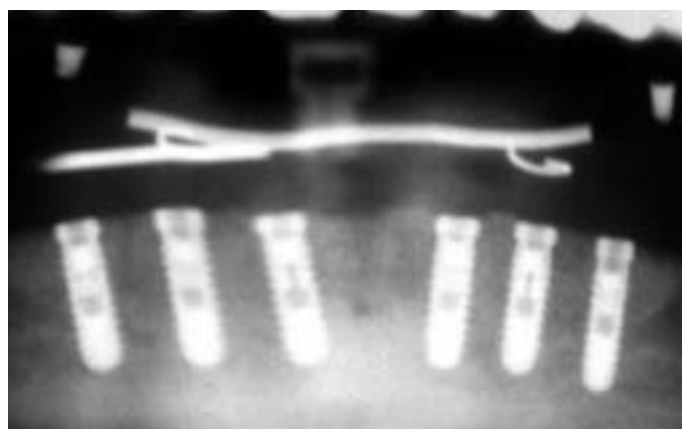


Fig. 15 - Overdentine su impianti multipli in sede intermentoniera

## RIASSUNTO

In questo articolo si sono voluti esaminare e puntualizzare gli aspetti salienti e le novità assolute presenti nel Sistema Implantare Leone e in particolare: la riproducibilità, la versatilità e la semplicità unite a caratteristiche di costruzione improntate a rigorosi controlli per quanto riguarda la purezza dei materiali e la precisione micrometrica dei singoli componenti che costituiscono il sistema.

## SUMMARY

*This article illustrates main and innovative aspects of the Leone Implant System with special emphasis on: reproducibility, versatility, and easiness, along with manufacturing under strict control in terms of purity of materials and of micrometric precision of the single components that comprise the system.*

## BIBLIOGRAFIA

- Brånemark et al.: Osteointegrazione Tissutale Osteointegrazione in odontoiatria; Quintessenz Verlags-GmbH 1987
- E. Gherlone, A. Mascardi, L. Paracchini, A. Capuano, L. Targetti, R. Grassi: Valutazioni geometriche e strutturali tra elementi costituenti impianti dentali; Il Dentista Moderno. 2002; 5: 59-70
- G-H Nentwig, G. Romanos, J. Strate: Il sigillo transmucoso degli impianti sommersi in due tempi chirurgici e relativo potenziale biologico. Quintessence International 1999; 3 / 4, 3-11
- T. Eccellente, M. Piombino, A. Piattelli: Valutazione clinica della mucosa peri-implantare su 100 impianti sommersi ad accoppiamento conico ad 1 anno dal carico - Quintessence International - 2002; 7/8, 257-261
- M. Biasotto, M. Cadenaro, N. Scuur, R. Di Lenarda, E. De Stefano Dorigo: Valutazione comparativa del trattamento di superficie in 5 sistemi implantari, Quintessence International - 2002; 5 / 6, 223-227
- L. Prosper, F. Di Carlo, I. Voza, M. Quaranta: Osteointegrazione a 5 anni di impianti sabbiati e mordenzati ritenenti protesi parziali fisse, Quintessence International -2002; 1 / 2, 23-29

## XII Incontro Leoclub:

il tributo della ricerca clinica alle metodiche di espansione



Il 4 ottobre 2002 si è svolto l'XII incontro culturale Leoclub, una giornata dedicata al tema dell'Espansione dei mascellari. La scelta dell'argomento monotematico che accomunava docenti diversi verso l'obiettivo di descrivere gli effetti scheletrici e dentoalveolari di diverse metodiche di aumento delle dimensioni trasversali si è rivelata di successo. Sul podio si sono alternate personalità di spicco del mondo universitario ed ospedaliero nazionale: la Prof.ssa Paola Cozza, il Dr. Tiziano Bacchetti, il Dr. Lorenzo Franchi, la Dott.ssa Eleonora Schellino ed il Dott. Alberto Bianchi.

Attraverso una miscela ben equilibrata di esposizione scientifica e illustrazione di casi clinici, i cinque relatori hanno toccato davvero tutti i punti salienti della tematica, dalle indicazioni all'espansione del mascellare, alle basi biologiche dell'espansione rapida, all'epoca ottimale per questo tipo di trattamento, alla descrizione dei risultati a breve e lungo termine dell'espansione, fino all'espansione in connessione a tecniche chirurgiche e di distrazione ossea. Per la centralità nell'ambito dell'argomento trattato e per la sua efficienza nella correzione delle anomalie sul piano trasversale, la vite di espansione è risultata l'oggetto di un tributo culturale da parte di tutti i



relatori. Si è dato spazio anche alla proposta della nuova vite della Leone (A2620) che presenta innovazioni quali la presenza di guide rastremate nel corpo della vite che assicurano stabilità, nonché la possibilità di una autodisattivazione al termine della terapia. La chirurgia poi, ha mostrato nuovi orizzonti per l'impiego della vite di espansione, ad esempio nella variante "ragno" testata clinicamente su pazienti con gravi problemi trasversali, spesso in associazione a labiognatopalatoschisi. Ancora la cosiddetta "Distraction osteogenesis", ovvero la possibilità di indurre la formazione di nuovo tessuto osseo per mezzo dell'utilizzo di espansori rapidi, mostra di esigere forme e dimensioni della famosa "vite" estremamente adattate all'esigenza clinica ed anatomica (soprattutto a livello mandibolare).



Il pubblico, foltissimo, ha portato a casa una serie ricchissima di nozioni, le quali in parte verranno anche sviluppate in questo e altri numeri del Bollettino, visto l'elevato interesse suscitato dall'incontro culturale.

(C.T.)

# Costruzione dell'attivatore: dalle impronte in studio alla realizzazione in laboratorio

Prof. Paola Cozza - Dr. Laura De Toffol\* - Dr. Lucilla Iacopini\* - Sig. Stefano della Vecchia\*\*

\*Università degli Studi di Roma "Tor Vergata", Insegnamento di Ortognatodonzia, Titolare: Prof. P. Cozza

\*\* Tecnico di Ortodonzia

## INTRODUZIONE

Il trattamento ortodontico funzionale con attivatori ritrova la sua efficacia clinica (1, 2, 7, 8, 12, 14, 15, 16) in una corretta diagnosi e in una accurata gestione terapeutica, ma anche nell'esecuzione in laboratorio del dispositivo che, se non correttamente realizzato, perde le sue caratteristiche di buona funzionalità e facile adattabilità.

La costruzione dell'attivatore prevede diversi passaggi tecnici che hanno inizio in studio con la presa delle impronte e la registrazione delle cere e proseguono nel laboratorio ortodontico dove, attraverso precise fasi successive, viene confezionato l'apparecchio.

Nel presente lavoro verrà illustrato e discusso per intero il processo di progettazione ed esecuzione dell'attivatore, ripercorrendo singolarmente ognuna di queste fasi.

## IN STUDIO

### **Impronta**

Un momento particolarmente importante nella costruzione dell'attivatore è il rilevamento delle impronte.

Dalla precisione di queste infatti, dipende la riproducibilità dei modelli e quindi l'adattabilità dell'apparecchio alla bocca del paziente: un dispositivo poco confortevole compromette seriamente il grado di collaborazione e i risultati del trattamento. È necessario innanzitutto scegliere un portaimpronta di dimensioni adeguate che, una volta riempito di materiale, possa permettere la riproduzione di tutte le strutture anatomiche necessarie: le arcate dentarie, i fornicci, il frenulo linguale ed in particolare, la linea miloioidea. Quest'ultima rappresenta il limite inferiore delle flange linguali (5-6 mm dal margine gengivale), la cui estensione condiziona infatti l'avanzamento mandibolare e migliora la stabilità del dispositivo, soprattutto di notte.

Il materiale utilizzato per l'impronta è solitamente l'alginato.

### **Cere**

In genere sono necessari due tipi di morso in cera per la costruzione dell'attivatore: una cera di centrica e una cera in protrusiva (o morso di costruzione).

La cera di centrica è la più semplice da rilevare in quanto riproduce l'occlusione abituale del paziente.

Utilizzando un foglio di cera per registrazione, si forma un masticone costituito da due strati sovrapposti, larghi circa 1 cm e lunghi quanto la dimensione del foglio. Riscaldando leggermente la cera si modella a ferro di cavallo, riproducendo la forma dell'arcata; si posiziona sull'arcata superiore e si invita il paziente a chiudere normalmente, controllando il movimento per evitare eventuali laterodeviazioni.

La cera in protrusiva (o morso di costruzione) è la più importante in quanto registra quella che sarà la posizione terapeutica della mandibola, in base alla quale viene costruito il dispositivo.

Utilizzando lo stesso tipo di cera, si modella un masticone di spessore maggiore rispetto al precedente (almeno 3 strati) per i settori latero-posteriori, in quanto l'avanzamento mandibolare determina contemporaneamente una disclusione posteriore. Per rendere più semplice il rilevamento si preferisce appiattire un pò il margine anteriore del masticone in cera, in modo che il paziente abbia una sensibilità maggiore nel raggiungere la protrusiva desiderata.

La quantità lineare di spostamento mandibolare in direzione postero-anteriore, dipende dall'entità della discrepanza sagittale presente, ma i pareri tra i clinici sono ancora contrastanti (10, 11, 13). Secondo alcuni, almeno inizialmente, non dovrebbe superare i 4 mm dalla posizione di riposo, per non stimolare eccessivamente i muscoli ed aumentare il rischio di recidiva (4, 5, 6); altri invece, ritengono che un'attivazione sagittale maggiore comporti una stimolazione condilare più efficace (3, 9, 17, 18).

Sulla base della nostra esperienza clinica, preferiamo eseguire una protrusiva caratterizzata da un rapporto di testa a testa tra gli incisivi, a meno che tale posizione non risulti eccessivamente scomoda per il paziente o comprometta l'estetica del profilo facciale.

Il rilevamento di un morso di costruzione ottimale può talvolta risultare difficoltoso tanto che, soprattutto con i pazienti più piccoli, possono essere necessari esercizi preliminari e una o due prove.

L'avanzamento mandibolare deve essere simmetrico e tale da far coincidere le linee interincisive: non bisogna invece correggere le deviazioni della linea interincisiva di tipo dentale, ovvero quelle causate dall'inclinazione anomala o dalla migrazione degli incisivi.

Una volta rilevate le impronte e registrate le cere, assicurandosi che riproducano fedelmente e per intero le struttu-

re anatomiche indispensabili alla realizzazione dell'apparecchio, si possono inviare al laboratorio.

## IN LABORATORIO

### **Realizzazione dei modelli**

Una volta giunte al laboratorio, le impronte vengono disinfettate, sciacquate ed asciugate accuratamente. L'odontotecnico provvederà quindi a colare il gesso, in modo da realizzare i modelli sui quali costruire l'attivatore.

Prima di iniziare la lavorazione, al banco, l'odontotecnico provvederà alla rimozione delle bolle residue attorno al colletto e sulle superfici occlusali dei modelli servendosi di una spatolina di metallo.

### **Messa dei modelli in occlusione**

Per valutare l'occlusione abituale, i modelli vengono analizzati in base alla cera di centrica: si tracciano dei segni di reperi precisi e continui sia in regione molare, sia in corrispondenza della linea mediana inferiore; la distanza tra i segni tracciati e la posizione determinata dalla cera in protrusiva indica il grado di avanzamento mandibolare che l'attivatore dovrà indurre. Si procede dunque, a fissare i modelli con la cera in modo da bloccarli nella relazione occlusale di protrusiva sull'articolatore a valori medi (Fig. 1).



Fig. 1 - Montaggio in articolatore

Dopo aver fissato i modelli sull'articolatore, si separano, si rimuove la cera in protrusiva (che insieme a quella di centrica viene rinviata al clinico) e si procede alla realizzazione dell'attivatore.

### **Costruzione dell'attivatore**

L'attivatore che utilizziamo nella pratica clinica è una modifica del dispositivo ideato da Andresen e consta di due componenti principali: una metallica e una resinosa.

La componente metallica è costituita da un arco vestibolare, una vite centrale di espansione e dai ganci di Adams.

Il corpo centrale del dispositivo viene realizzato con resina

acrilica autopolimerizzabile (polimetilmetacrilato), costituita a sua volta da un liquido, che contiene monomero (metilmetacrilato) e l'attivatore chimico e da una polvere, costituita dal polimero (polimetilmetacrilato).

#### • Componente metallica

La costruzione del dispositivo ha inizio con la modellazione dei fili metallici per realizzare i ganci di Adams (diametro 0,7 mm) e l'arco vestibolare (diametro 0,8 mm).

I ganci di Adams sono composti da una parte attiva o ritenitiva e da una passiva o di stabilizzazione (Fig. 2).



Fig. 2 - Realizzazione del gancio di Adams

La parte attiva è costituita da due speroni posti sul versante vestibolare dei primi molari permanenti o dei secondi molari decidui. Dovendo essere leggermente convergenti ed affondare appena nel solco sottogengivale, è necessario scartare con una spatolina di metallo il gesso in corrispondenza del colletto dei denti su cui i ganci si dovranno ancorare. La parte passiva è rappresentata da due code che si estendono sul versante palatale e che verranno poi inglobate nello spessore della resina.

Una volta preparati i ganci, si procede fissandoli ai modelli con due gocce di cera collante.

L'arco vestibolare superiore è dotato di due anse ad "U",



Fig. 3 - Fissaggio sul modello della componente metallica



Fig. 4 - 7 - "Tecnica sale-pepe" per realizzare: palato, superfici occlusali, capping superiore ed inferiore, flange linguali

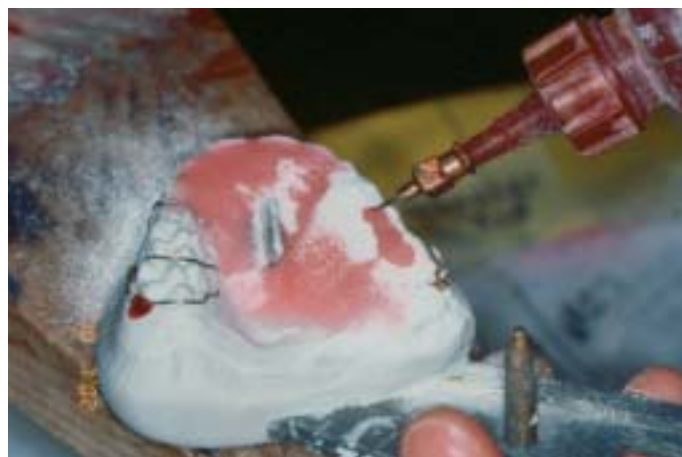

Fig. 5

poste in corrispondenza dei canini; nella porzione distale, il filo passa a cavaliere tra canino e primo premolare (o primo molare deciduo), terminando con una coda simile a quella eseguita per i ganci.

La porzione intermedia dell'arco segue la forma semicircolare dell'arcata, passando sulle superfici degli incisivi, in corrispondenza delle papille interdentali, a livello del 1/3 cervicale della corona. L'arco così realizzato, viene anch'esso fissato al modello con gocce di cera collante poste sulle anse ad "U" (Fig. 3).

Prima di passare alla fase di zeppatura della resina, è necessario:

1. chiudere, con una cera bianca (che non macchi poi la resina), gli spazi interdentali sia del modello superiore che inferiore;
2. stendere sul versante linguale del modello inferiore un velo di cera per eliminare i sottosquadri: se la cera è in eccesso, l'apparecchio rimarrà troppo discostato dalla mucosa orale, riducendo i suoi effetti; se invece lo strato è troppo sottile, l'apparecchio avrà difficoltà a raggiungere la corretta posizione;
3. fissare con la cera bianca il supporto della vite di espansione in corrispondenza delle rughe palatine;
4. riposizionare i modelli sull'articolatore ed immergerli in acqua per qualche minuto, affinché il gesso (materiale poroso) si imbeva completamente di acqua e non assorba il monomero della resina che verrà versata successivamente nella fase di zeppatura.

#### • Componente resinosa

Con la fase di zeppatura della resina sul modello, si passa alla realizzazione del corpo dell'attivatore.

La metodica oggi comunemente impiegata per la zeppatura della resina è la "tecnica sale-pepe": si versa una certa quantità di monomero sul gesso, quindi la polvere, fino a saturare la soluzione. Si versa altro monomero ed altra polvere, continuando in tal modo a strati, fino a raggiungere uno spessore adeguato per tutte le superfici dell'apparecchio: palato, superfici occlusali superiori ed inferiori, flange linguali e capping superiore ed inferiore (Figg. 4, 5, 6, 7).



Fig. 6

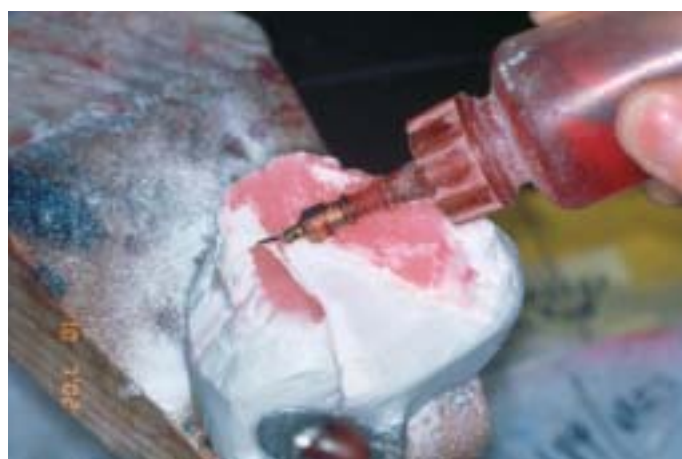

Fig. 7

Per comodità, si inizia a lavorare sui modelli separati ma, essendo l'attivatore un dispositivo "monoblocco", gli ultimi passaggi di questa fase devono necessariamente essere eseguiti con i modelli in occlusione (Figg. 8, 9). Si preferisce iniziare a rifinire con una spatolina metallica quelli che saranno i margini superiore, inferiore e posteriore del corpo dell'apparecchio, eliminando la resina in eccesso ancora plasmabile.

La polimerizzazione avviene quindi introducendo l'articolatore in una pila a pressione (a 2,5 atm) ed ad una temperatura di 40-45°C, per un tempo di reazione stabilito dalla

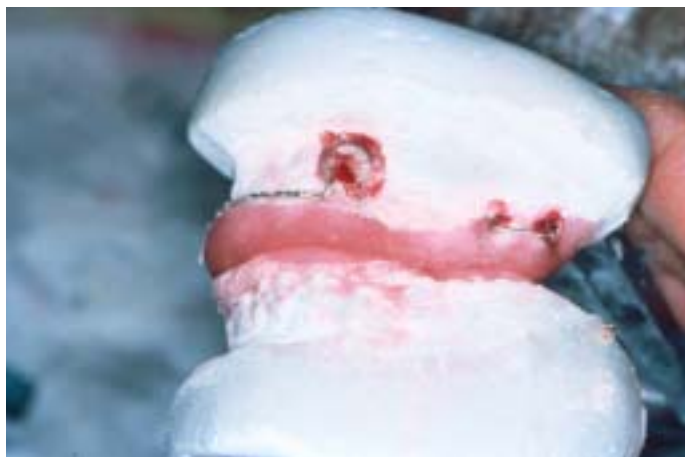

Fig. 8, 9 - Unione della componente resinosa dell'arcata superiore con l'inferiore per realizzare il monoblocco

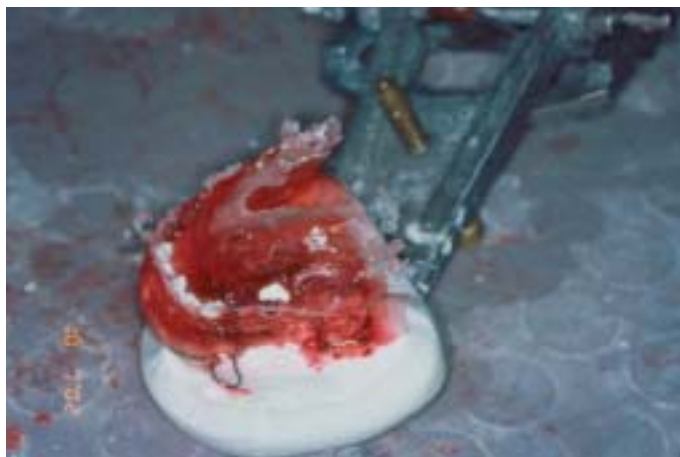

Fig. 10. Rimozione dell'apparecchio dai modelli

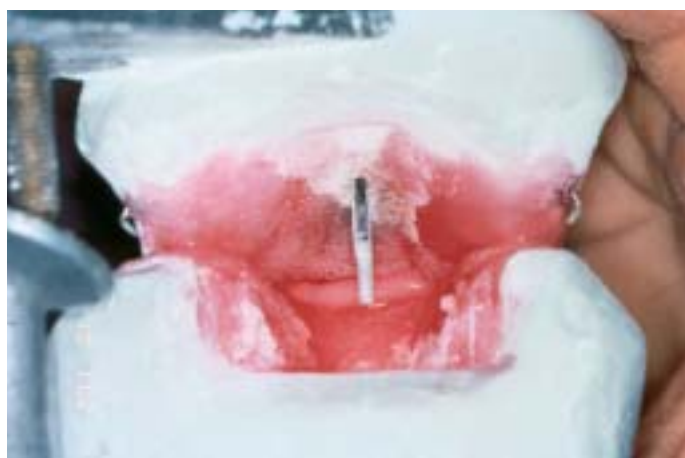


Fig. 9

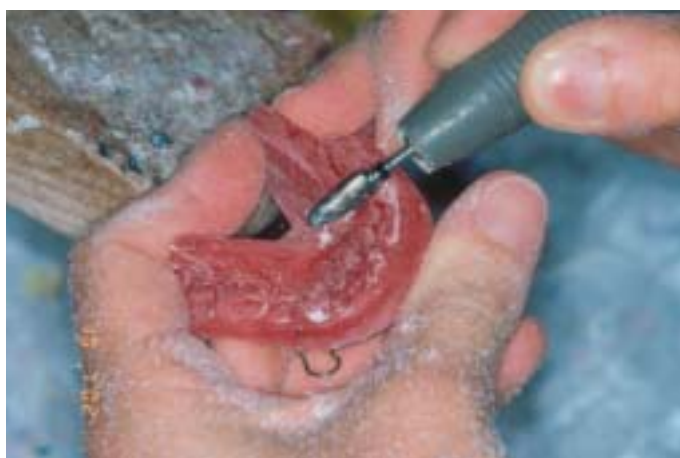

Fig. 11 - Eliminazione della resina in eccesso con la fresa tronco conica a grana grossa

casa produttrice (solitamente 15-20 minuti). È importante eseguire correttamente questa fase per evitare che residui del monomero libero (che non ha reagito con la resina), in grado di determinare irritazioni dei tessuti orali e la plasticizzazione della resina che diventa flessibile.

Completato il ciclo di polimerizzazione, si immerge l'articolatore in acqua bollente (per sgrassare il dispositivo), si separa l'apparecchio dai modelli (Fig. 10) e si procede al lavaggio con vapore compresso.

### Fase di rifinitura

Attraverso questi ultimi passaggi, si raggiunge il disegno finale dell'apparecchio.

Si rimuove innanzitutto il supporto della vite centrale di espansione, quindi si procede alla fase di finitura, servendosi del manipolo dritto su cui vengono montate in successione le seguenti frese:

- fresa al carburo di tungsteno, tronco conica a grana grossa, per eliminare la resina in eccesso (Fig. 11);
- disco horico di metallo, per rifinire i margini ed il capping superiore ed inferiore (Fig. 12);
- fresa al carburo di tungsteno, conica a grana media, per rifinire le zone vicino ai ganci di Adams o all'ansa dell'arco vestibolare e per allargare leggermente la porzione interna del capping, eliminando i sottosquadri. Non si

deve modificare in nessun modo la regione del colletto degli incisivi, per evitare inclinazioni dentali indesiderate (Fig. 13);

- fresa al carburo di tungsteno, tronco conica a grana fine, per ridurre trasversalmente la resina occlusale fino al margine vestibolare, per arrotondare i margini e i bordi e liberare la zona del frenulo linguale.

Si riposiziona quindi l'apparecchio sul modello superiore montato sull'articolatore, provando l'inserzione su quello inferiore: se il dispositivo non scende, lo si forza dopo aver

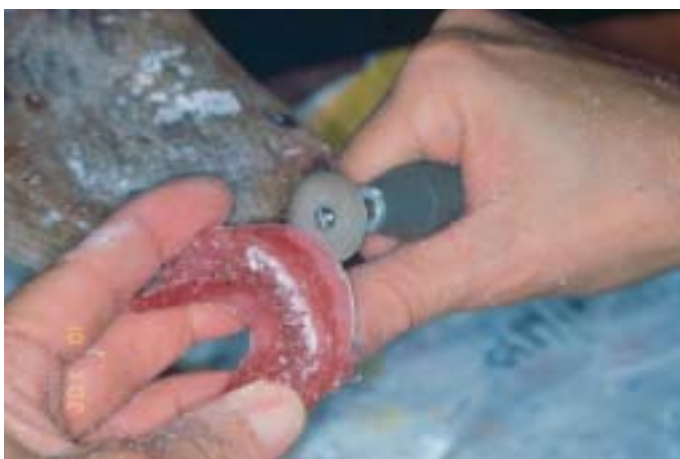

Fig. 12 - Finitura dei margini e del capping con disco horico

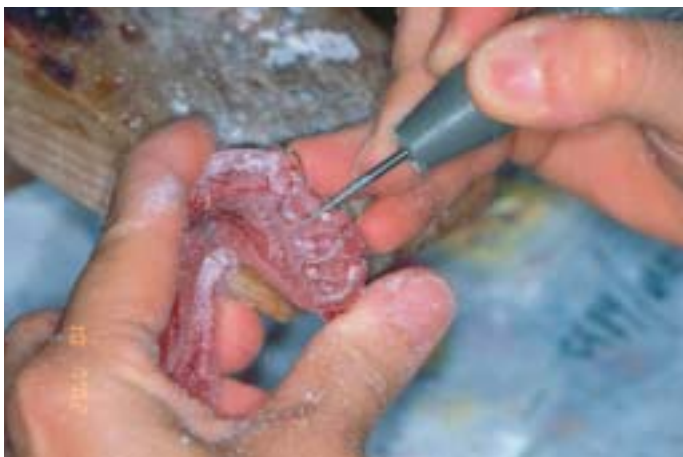

Fig. 13 - Finitura delle zone vicino alla componente metallica con una fresa conica a grana media

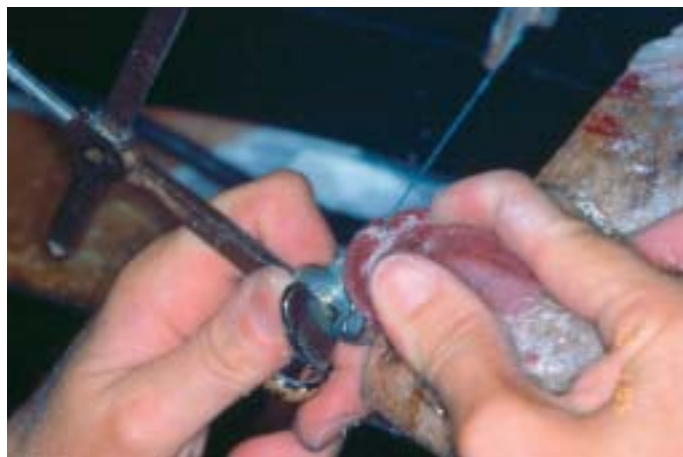

Fig. 15 - Rimozione con seghetto a filo della componente resinosa lungo la linea mediana per liberare la vite centrale di espansione

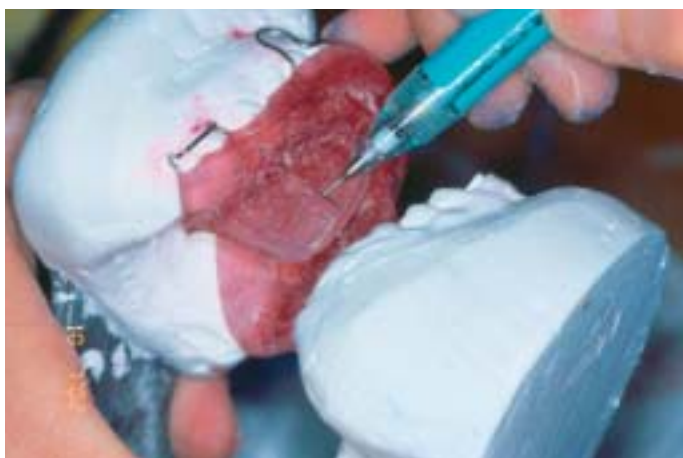

Fig. 14 - Controllo delle zone di sottosquadro sulla superficie vestibolare delle flange linguali

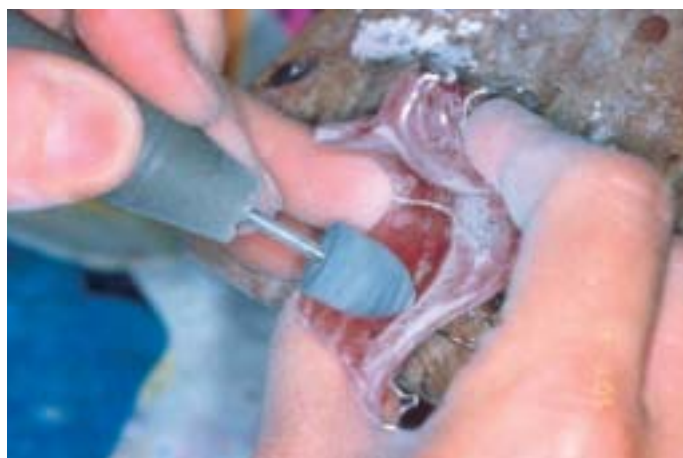

Fig. 16 - Lucidatura con gommino

applicato un foglio di carta copiatrice tra l'apparecchio ed il modello inferiore. In questo modo è possibile visualizzare dei segni sul versante vestibolare della flange linguali, a livello dei quali scartare la resina in eccesso (Fig. 14).

Si deve inoltre eliminare la resina dalla superficie occlusale inferiore, in maniera decrescente dalla regione molare a quella frontale, sia per facilitare l'eruzione in direzione mesiale dei denti di quest'arcata, sia per evitare che con l'apparecchio inserito si realizzi un precontatto posteriore, che non permetta una chiusura corretta. In questa fase, è importante ricordare di scartare prima la resina sul versante vestibolare dell'apparecchio che andrà a contatto con la mucosa alveolare e solo dopo sul versante linguale. Per liberare la vite centrale di espansione, si utilizza un seghetto a filo e si taglia seguendo il segno a matita disegnato lungo la linea mediana: il taglio deve essere il più sottile possibile (Fig. 15).

### **Fase di lucidatura**

Con un gommino montato su manopola dritto, si rende liscia la resina eliminando inizialmente i segni lasciati dalle frese usate per la rifinitura (Fig. 16); si passa quindi alla polimentatrice e con la spazzola a disco, si strofina la pomice sull'apparecchio (Fig. 17); per completare la lucidatura si applica il Sidol (o un'altra pasta equivalente). Si lava infi-

ne il dispositivo con la soda e lo si sottopone ad ulteriore vaporizzazione.

Il confezionamento del pacco da inviare allo studio medico prevede l'imbustaggio dei modelli di lavoro, sui quali viene applicato l'attivatore (Figg. 18, 19): vengono inoltre allegate le due cere e il modulo di conformità del dispositivo medico su misura.

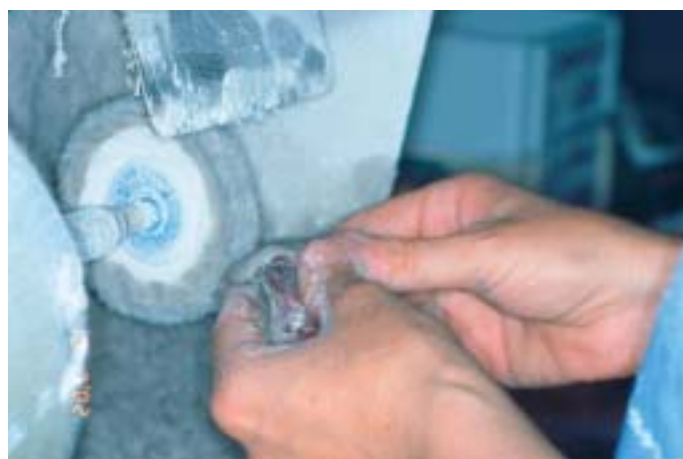

Fig. 17 - Lucidatura con pomice.



Fig. 18, 19 - Attivatore finito



Fig. - 19

## CONCLUSIONI

Le fasi di costruzione dell'attivatore in laboratorio costituiscono un aspetto molto spesso sottovalutato, ma estremamente importante ai fini del successo della terapia.

È dunque fondamentale che l'odontotecnico che realizzerà il manufatto ortodontico esegua ogni singolo passaggio con metodo e precisione, in modo da conferire all'apparecchio le caratteristiche specifiche per quel tipo di malocclusione. Affinché ciò sia possibile, è comunque indispensabile che il medico *collabori* con il laboratorio, impegnandosi a rilevare: con le impronte, tutte le strutture anatomiche necessarie per una corretta e precisa realizzazione del dispositivo; con la cera in protrusiva, la giusta posizione che la mandibola dovrà mantenere per tutta la durata della terapia.

## BIBLIOGRAFIA

1. Aelbers CMF., Dermaut LR. "Orthopedics in orthodontics: fiction or reality-a review of the literature. Part 1" Am. J. Orthod. Dentofacial Orthop. 1996; 110: 513-19.
2. Bishara SE. "Mandibular changes in persons with untreated and treated Class II malocclusion." Am. J. Orthod. Dentofacial Orthop. 1998; 113: 661-73.
3. Bondi M. "Nuovi orientamenti sull'azione posturale, scheletrica e dentale dell'attivatore individuale" Mondo Ortodontico 1991; vol XVI, n°5: 607-9.

4. Bondi M. "Terapia ortopedica dell'apparato stomatognatico" Masson, Milano 1993.

5. Bondi M., Scotti L. "Il morso di costruzione individuale per l'attivatore" Mondo Ortodontico 1986; 1: 19-26.

6. Ghiglione V., Goggi M., Maspero C. "Ortopedia funzionale. Attivatori e loro meccanismo d'azione." Mondo Ortodontico 1996; 6: 489-95.

7. Ghiglione V., Maspero C., Ciancio P. "Benefici dento-scheletrico muscolari nella terapia con attivatore di Teuscher." Mondo Ortodontico 1998; 2: 141-47.

8. Graber T., Petrovic A., Rakosi T. "Dentofacial Orthopedics with functional appliances" St. Louis: CV Mosby, 1997.

9. Harvold EP, Vargervik K. "Morphogenetic response to activator treatment." Am. J. Orthod. 1971;60:478-90.

10. Johnston LE.Jr. "Functional appliances : a mortgage on mandibular position" Austral. Orthod. J. 1996; 14: 154-7.

11. Karlsen AT. "Longitudinal changes in Class I subjects with moderate mandibular skeletal protrusion" Angle Orthod. 1998; 23: 859-92.

12. Levrini L. "Terapia funzionale. Gli attivatori nella pratica clinica." Ed. Solei 1993.

13. Levrini L., Benvegnù L., Trezzi G., Macchi A. "Biomeccanica in terapia ortopedico-funzionale. I parte Gli spessori occlusali." Mondo Ortodontico 1998; 2: 87-94.

14. McNamara JA., Peterson JE., Alexander RG. "Three-dimensional diagnosis and management of Class II malocclusion in the mixed dentition." Semin. Orthod. 1996; 2: 114-37.

15. O'Neill K., Harkness M. "Rating of profile attractiveness after functional appliance treatment" Am. J. Orthod. Dentofacial Orthop. 2000; 118: 371-6.

16. Rakosi T., Jonas I. "Diagnostica Ortognatodontica" Ed. Ital. Masson 1999.

17. Sessle BJ., Gurza SC. "Jaw movement- related activity and reflexly induced changes in the lateral pterygoid muscle of the monkey *Macaca fascicularis*" Arch. Oral Biol. 1982; 27: 176-73.

18. Wieslander L, Lagerström L. The effect of activator treatment on Class II malocclusion. Am J Orthod 1979;75:20-6.

## RIASSUNTO

L'articolo sottolinea l'importanza di una collaborazione tra ortodontista e tecnico di laboratorio nella progettazione e costruzione degli apparecchi per la terapia funzionale delle II Classi. Vengono descritte passo dopo passo tutte le procedure necessarie, dalla presa dell'impronta, allo spessore del morso di costruzione, al confezionamento e prova dell'apparecchio definitivo.

## SUMMARY

*This article emphasizes the importance of a strict collaboration between the orthodontist and the lab technician in the design and construction of functional appliances for Class II malocclusion. Step-by-step procedures for the manufacturing of the appliance are described in detail, from the impression-taking to the rules for bite registration and appliance construction.*



# Utilizzo di Mini Impianti per ancoraggio extradentale

\*Dr. Arturo Fortini, \*Dr. Stefano Cambi, \*\*Dr. Fabio Giuntoli  
\*Libero professionista - Prato; \*\*Libero professionista - Pistoia

L'utilizzo di impianti osteointegrati e di mini impianti è diventato una valida alternativa ai metodi che normalmente vengono impiegati in ortodonzia per la gestione dell'ancoraggio. La maggior parte delle procedure cliniche per garantire un adeguato ancoraggio prevedono la necessità di cooperazione da parte del paziente, un certo grado di discomfort e, non ultimo, lunghi tempi alla poltrona da parte dell'ortodontista. Negli ultimi anni è andata maturandosi una notevole esperienza per quanto concerne l'utilizzo di mini impianti ai fini di ottenere un ancoraggio osseo ed è stata dimostrata l'effettiva affidabilità e stabilità di tale scelta terapeutica.

In precedenza sono stati anche utilizzati impianti dentali osteointegrati per il controllo dell'ancoraggio in ortodonzia, i quali però, rispetto ai mini impianti, presentano alcuni svantaggi, quali la difficoltà nello scegliere la sede appropriata di collocazione nel paziente individuale, l'assoluta necessità di attenderne l'osteointegrazione prima di poter applicarvi le forze, l'eccessiva invasività nella procedura di rimozione, e, non ultimi, i costi eccessivi.

I mini impianti da noi utilizzati sono costruiti in acciaio inossidabile chirurgico, quindi non richiedono osteointegrazione per poter svolgere la loro funzione. Essi consentono un carico immediato e la loro rimozione risulta di semplice esecuzione. È consigliabile comunque attendere circa 15 giorni per ottenere la guarigione dei tessuti molli prima di applicare le forze. L'esistenza di mini impianti di diametro ridotto ne permette l'inserzione in ogni sede desiderata, compresi gli spazi inter-radicolari.

Le principali indicazioni per l'utilizzo delle mini impianti sono:

- 1 - estrusione intra-arcata nei settori anteriori
- 2 - intrusione intra-arcata nei settori posteriori
- 3 - disinclusioni chirurgiche
- 4 - ancoraggio ortodontico dopo estrazioni
- 5 - ancoraggio ortodontico per distalizzazione.

## CASO CLINICO

### **Diagnosi e piano di trattamento**

I.K., di anni 28, si è presentata presso il nostro studio richiedendo la sostituzione protesica di un molaretto deceduo nell'arcata inferiore sinistra. La paziente presentava un

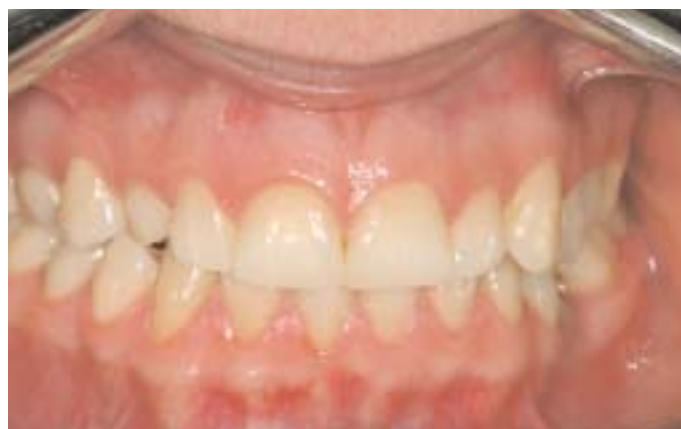

Fig. 1a

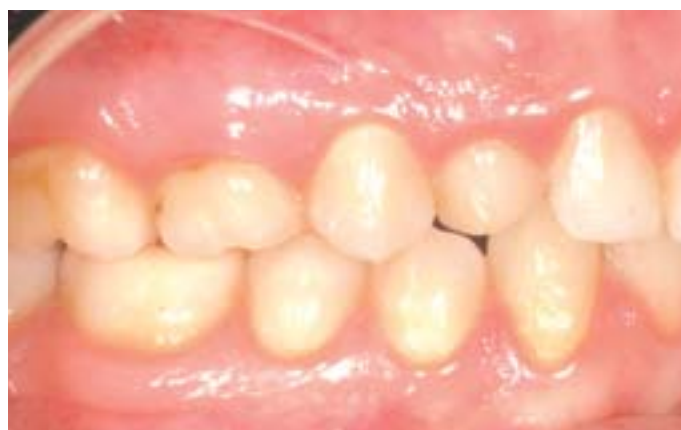

Fig. 1b

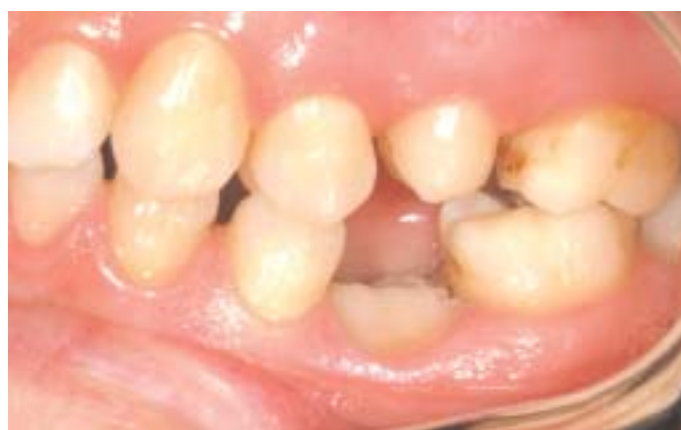

Fig. 1c

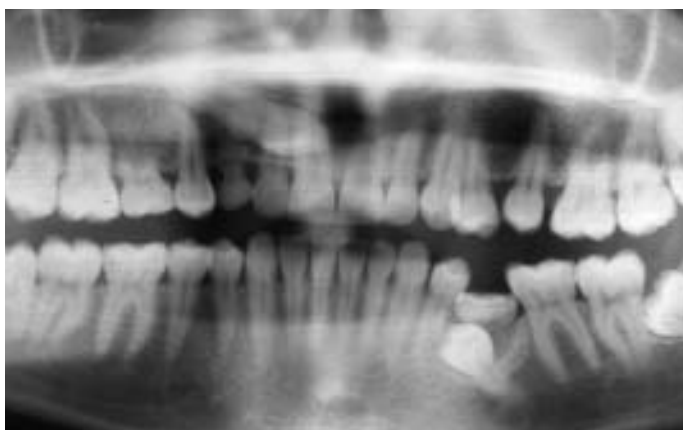


Fig. 2

rapporto di I classe scheletrica, un rapporto molare bilaterale di I classe e un rapporto di I classe dei canini a destra e di II classe a sinistra (Fig. 1 a,b,c.). All'esame radiologico si evidenziava l'inclusione ossea del canino superiore destro e del secondo premolare inferiore sinistro (Fig. 2).

Nonostante sia stata fatta presente la necessità di un trattamento ortodontico complessivo per il recupero in arcata degli elementi inclusi e in particolar modo del canino che riveste un'importanza estetica e funzionale fondamentale, la paziente non ha accettato di sottoporsi ad una terapia di lunga durata e ha optato per la sola disinclusione del 35.

La terapia proposta ha quindi previsto l'uso di mini impianti con il conseguente utilizzo di un semplice sezionale di allineamento dell'elemento incluso, invece di un bandaggio completo dell'arcata.

L'idea di utilizzare il mini impianto è nata quindi da una duplice necessità:

1. ottenere la disinclusione ortodontica del 35 col minimo sovraccarico dentale
2. motivazioni estetiche del paziente.

### Fasi operative

La presenza di una tumefazione linguale alla palpazione ha permesso di localizzare la sede del premolare incluso senza il ricorso a ulteriori mezzi diagnostici, quali la tomografia computerizzata. È stata eseguita una radiografia endorale

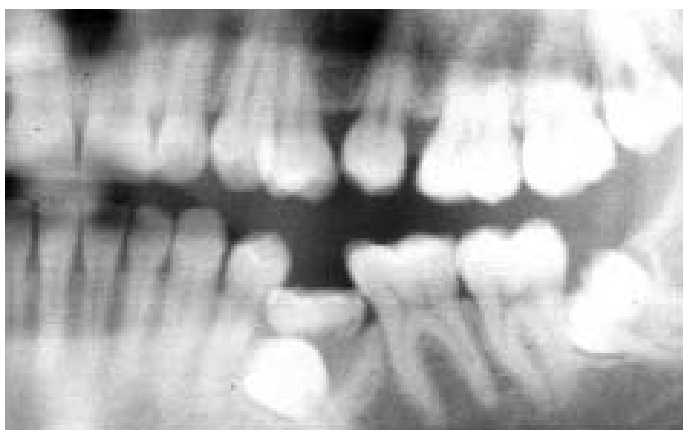

Fig. 3

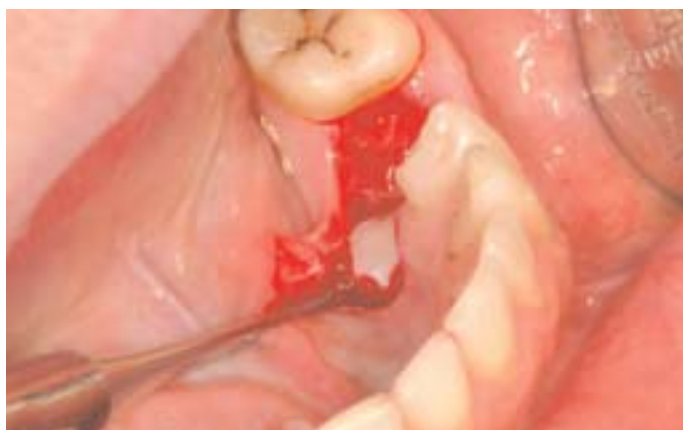

Fig. 4

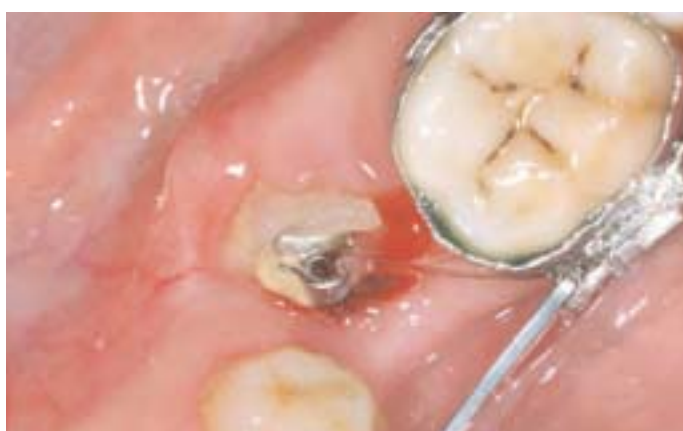

Fig. 5

per valutare i rapporti tra la porzione radicolare dell'elemento incluso e le radici dei denti adiacenti per evitare problemi durante la trazione. Inoltre, l'esame della ortopantomografia ci ha infine permesso di valutare la sede di inserzione del mini impianto di ancoraggio. È stata scelta la zona inter-radicolare tra 24 e 25, nell'arcata antagonista, che appare estremamente favorevole data la notevole divergenza tra le radici dei due elementi (Fig. 3). Prima di esercitare la trazione interarcata si è deciso di applicare gli attacchi sul 36, 34, in modo da recuperare lo spazio e disinclinare il 34 distoinclinato (Figg. 4-5).

Successivamente sono state portate a termine le manovre di avulsione del 75 e di scappucciamento del 35 in sede linguale, è stato applicato un bottone sulla corona del 35 per poter agganciare un elastico. Il mini impianto è stato quindi applicato tra 24 e 25 in sede inter-radicolare (Figg. 6-7). L'intervento non ha destato particolari difficoltà, né ha richiesto particolari precauzioni vista la divergenza delle radici dei premolari. La vite è stata posizionata a livello della linea mucogengivale, in modo da evitare l'insorgere di decubiti a carico della mucosa delle guance e di reazioni infiammatorie conseguenti (Fig. 7).

Il secondo premolare inferiore incluso, come già detto, si presentava notevolmente linguo-inclinato: è stato quindi necessario, prima di operare la disinclusione mediante trazione interarcata, effettuare un raddrizzamento in senso lin-

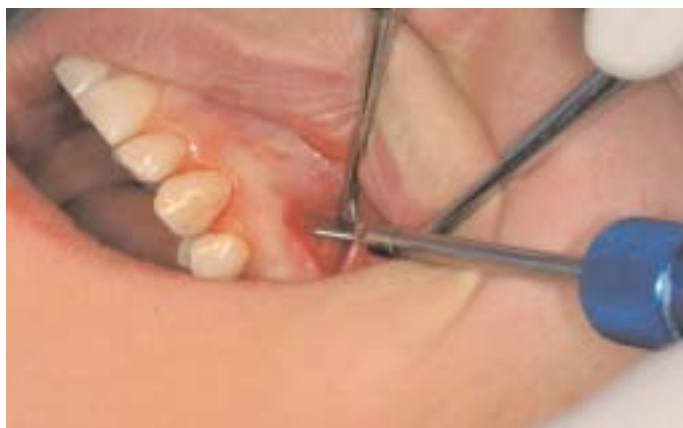

Fig. 6

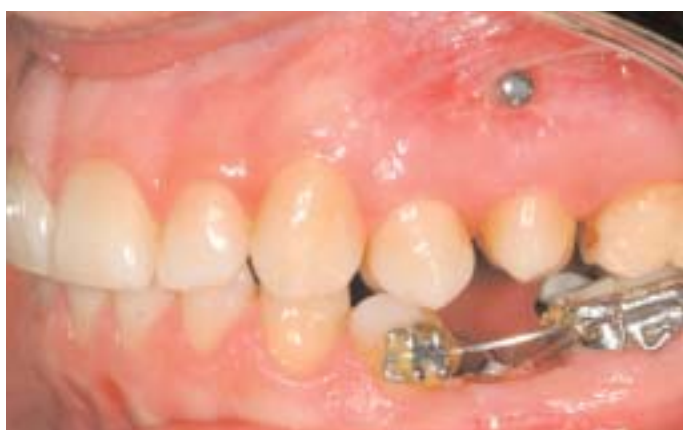

Fig. 7

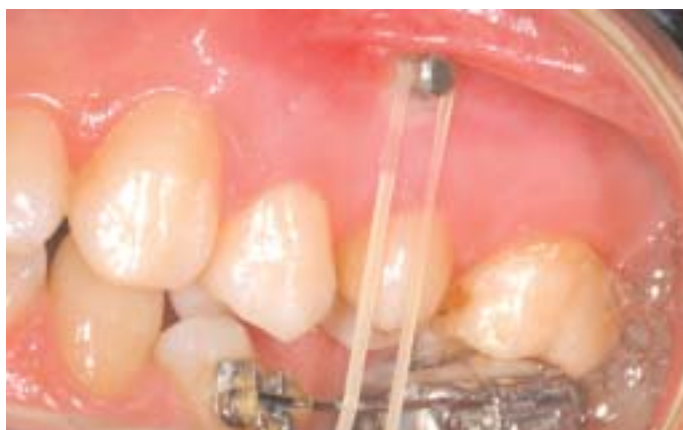

Fig. 8

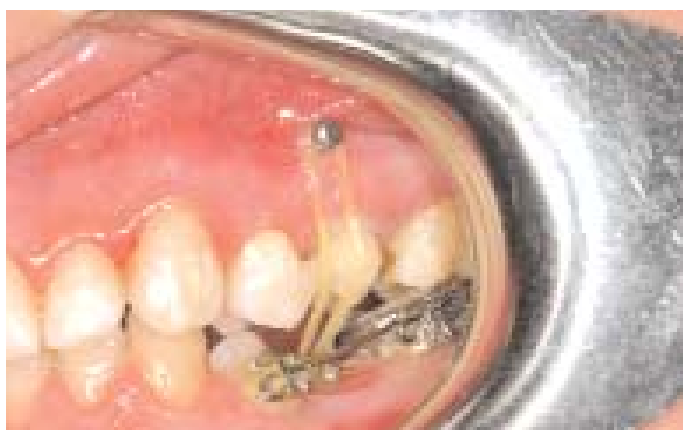

Fig. 9

guo-vestibolare del 35. A tale scopo gli elementi 34 e 36 sono stati solidarizzati mediante un filo rettangolare in acciaio .021x.025 ed è stata operata una trazione dell'elemento incluso con direzione da mesio-linguale a disto-vestibolare. Così al livello del centro di resistenza del 35, oltre alla forza agente nella direzione della trazione, era presente il momento orario richiesto per raddrizzare l'elemento dentario.

Una nuova radiografia endorale, dopo 45 giorni di trazione, ha mostrato l'avvenuto raddrizzamento del 35. A questo punto si è proceduto alla trazione inter-arcata. A tale scopo alla paziente sono stati forniti elastici per trazioni intermascellari da 6,4 mm e 4,5 once (Fig. 8).

Durante le fasi iniziali della trazione il decorso interarcata dell'elastico (data la sede linguale dell'attacco inferiore) creava decubito a livello della mucosa alveolare superiore. È stato quindi aggiunto del composito in sede vestibolare del 24 e 25 in modo da scostare l'elastico dalla gengiva (Fig. 9). Dopo 2 mesi dall'inizio della trazione il 35 era presente in arcata. Si è proceduto infine all'allineamento dell'elemento dentale rispetto agli elementi contigui (Fig. 10 e 11).

In conclusione, l'utilizzo di un mini impianto per risolvere un caso clinico di disinclusione chirurgico-ortodontica di un premolare incluso si è rivelato un mezzo rapido, efficace, ben tollerato dal paziente e privo di complicazioni.

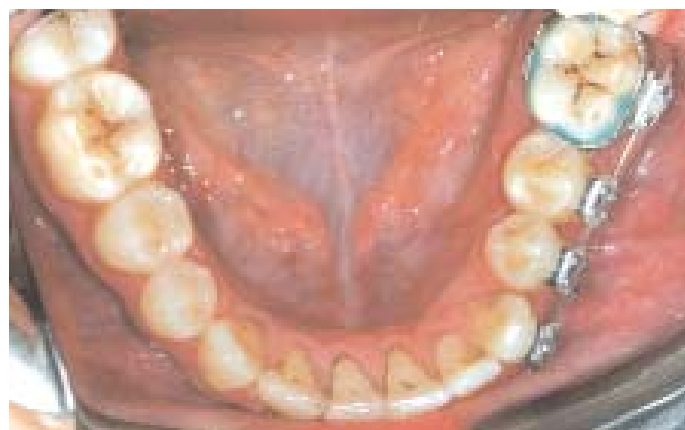

Fig. 10

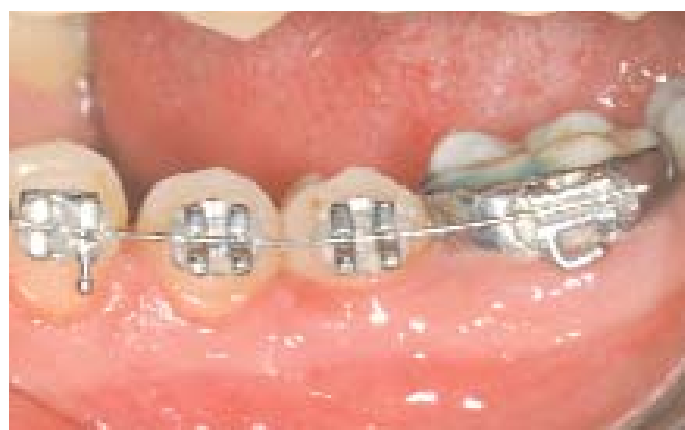

Fig. 11

**RIASSUNTO**

Gli autori descrivono indicazioni e vantaggi dell'utilizzo di mini impianti quale metodica alternativa di creazione di unità di ancoraggio per il movimento ortodontico. Tali osservazioni sono suffragate dall'illustrazione di un caso clinico nel quale l'ancoraggio fornito da mini impianti ha avuto lo scopo di permettere in modo efficiente la disinclusione chirurgico-ortodontica di un premolare incluso.

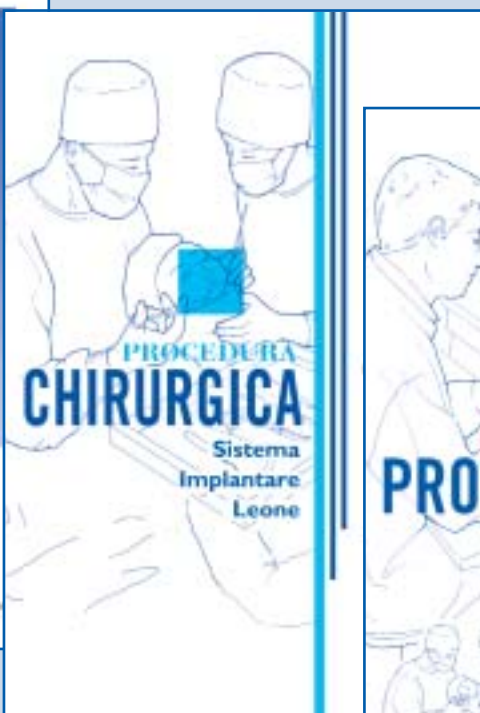
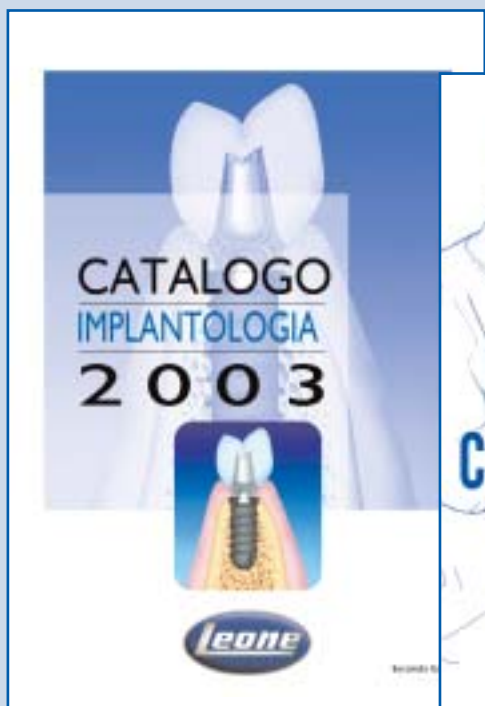**SUMMARY**

*The authors describe advantages and indications for the use of mini-implants for anchorage in orthodontics. They also report on a clinical case presenting with an impacted lower premolar where the mini-implant was successfully used for the orthodontic repositioning of the tooth in the dental arch.*

**BIBLIOGRAFIA**

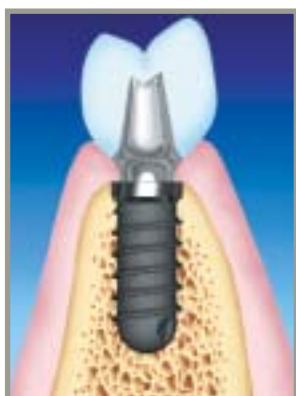- Roberts WE, Nelson CL, Goodacre CJ . Rigid implant anchorage to close a mandibular first molar extraction site. J Clin Orthod 1994;28:693-704
- Kanomi R. Mini-implant for orthodontic anchorage. J Clin Orthod 1997;31:763-767
- Costa A, Raffaini M, Melsen B. Microscrews as orthodontic anchorage. Int J Adult Orthod Orthog Surg. 1998;13:201-209
- Park HS, Bae SM, Kyung HM, Sung JH. Micro-implant anchorage for treatment of skeletal Class I bialveolar protrusion. J Clin Orthod 2001;35:417-422
- Creekmore TD, Eklund MK. The possibility of skeletal anchorage. J Clin Orthod 1983;18:166-269
- Kokich VG. Managing complex orthodontic problems: the use of implants for anchorage. Semin Orthod 1996;2:153-160
- Costa A. Ancoraggio con impianti a vite nella terapia ortodontica. Mondo Ortod 2001;6:481-488

**Seconda**



**Edizione**

# Nuovi prodotti LEONE




## Il Sistema Implantare LEONE <sup>CE 0120</sup>

Il Sistema Implantare Leone si ispira a principi di praticità e semplicità che nell'implantologia odierna si traducono in affidabilità ed efficienza.


Il nostro sistema consente la realizzazione di restauri protesici su impianti con la stessa metodica utilizzata sui denti naturali, garantendo massima qualità ed estetica.

Le principali peculiarità del nostro sistema sono la geometria, la superficie del corpo filettato dell'impianto, l'innovativa connessione autobloccante del moncone.



### LA SUPERFICIE HRS™ (High Rutile Surface)


La superficie HRS™ si ottiene con un esclusivo processo che, oltre a determinare una ruvidità superficiale differenziata tra colletto e corpo dell'impianto, aumenta la presenza di rutilo (ossido di titanio) disponibile. Il risultato è una superficie estremamente favorevole al coagulo ed alla successiva osteointegrazione con una notevole riduzione dei tempi di guarigione.



### LA CONNESSIONE EXACONE™

La connessione EXACONE™ si basa sulle note proprietà di accoppiamento autobloccante del cono Morse con l'aggiunta di un esagono di posizionamento e antirotazione. Quindi, non più viti di connessione tra il pilastro e l'impianto ma una perfetta unione conometrica basata su tolleranze centesimali.

- EXACONE™ garantisce una connessione stabile e sicura con un'alta resistenza alle forze dislocanti masticatorie, in tal modo determina una distribuzione ottimale dei carichi biomeccanici ed elimina indesiderati micromovimenti tra impianto e ricostruzione protesica.
- La connessione EXACONE™ è un perfetto sigillo microbico che rende l'impianto e il pilastro virtualmente un unico pezzo, minime le possibili infiammazioni perimplantari (gap medio tra moncone e impianto di solo 4 µm).
- La presenza dell'esagono interno permette un preciso trasferimento della posizione dell'impianto dalla bocca al laboratorio, presupposto fondamentale per la precisione del restauro protesico.



# Linea "Bio" LEONE




















Alcuni elementi metallici, o di altra natura, presenti negli apparecchi ortodontici possono provocare intolleranze o reazioni allergiche ad una parte sempre più crescente di pazienti sensibilizzati a tali sostanze.

La nostra linea "Bio" nasce con lo scopo di offrire al professionista un'ampia scelta di materiali con ridotto rischio allergizzante per i pazienti. La linea "Bio" comprende: attacchi e tubi in speciale lega priva di nichel, archi in lega Beta MEMORIA®, fili BIOSTEEL®, attacchi in ceramica anallergica, elastici NoLatex per trattare in sicurezza i pazienti.

## Attacchi e Tubi NO-Nichel MIM® EXTREMO <sup>CE</sup><sub>0120</sub>




Prodotti in lega priva di Nichel utilizzando la metologia Metal Injection Molding che garantisce un'alta precisione e una perfetta finitura per il massimo comfort del paziente. Le basette anatomiche a micro celle risultano estremamente ritentive ed assicurano una perfetta adesione con tutti i tipi di composito.

### Attacchi NO-Nichel MIM® Extremo SISTEMA EDGEWISE


		torque	ang.		
					
				.018"x.030"	.022"x.030"
		0°	$\frac{1}{1}$	<b>F9081-11</b>	<b>F9021-11</b>
		0°	$\frac{2}{2}$	<b>F9081-12</b>	<b>F9021-12</b>
		0°	$\frac{3}{3}$	<b>F9088-14</b>	<b>F9028-14</b>
		0°	$\frac{4}{4}$	<b>F9088-14</b>	<b>F9028-14</b>
		0°	$\frac{5}{5}$	<b>F9088-14</b>	<b>F9028-14</b>
		0°	$\frac{1}{1}$	<b>F9080-15</b>	<b>F9020-15</b>
		0°	$\frac{2}{2}$	<b>F9080-15</b>	<b>F9020-15</b>
		0°	$\frac{3}{3}$	<b>F9088-14</b>	<b>F9028-14</b>
		0°	$\frac{4}{4}$	<b>F9088-14</b>	<b>F9028-14</b>
		0°	$\frac{5}{5}$	<b>F9088-14</b>	<b>F9028-14</b>


Confezioni da 10 pezzi

### Tubi D.B. NO-Nichel MIM® EXTREMO

		torque			
		e rotaz. tubo rett.		.018"x.025"	.022"x.028"
		0°	Dx	<b>F8581-12</b>	<b>F8521-12</b>
		0°	Sx	<b>F8581-13</b>	<b>F8521-13</b>
		0°	Dx	<b>F8570-02</b>	<b>F8510-02</b>
		0°	Sx	<b>F8570-03</b>	<b>F8510-03</b>

Tubi singoli confezioni da 10 pezzi  
Tubi doppi confezioni da 10 pezzi



	1 caso 20 attacchi	10 casi 200 attacchi	25 casi 500 attacchi	50 casi 1000 attacchi
.018"	<b>F9080-92</b>	<b>F9081-92</b>	<b>F9083-92</b>	<b>F9085-92</b>
.022"	<b>F9020-92</b>	<b>F9021-92</b>	<b>F9023-92</b>	<b>F9025-92</b>

## Attacchi in Ceramica <sup>CE</sup><sub>0120</sub>

Realizzati in zirconio di colore perlaceo, fabbricati con la tecnologia CIM, Ceramic Injection Moulding, risultano inerti chimicamente e fisicamente nel cavo orale unendo la massima estetica ad una perfetta biocompatibilità.



### Attacchi in Ceramica SISTEMA EDGEWISE STANDARD

	torque 	ang. 	 .018"X.030"	 .022"X.030"
	0°	$\frac{1}{1}$	F5581-01	F5521-01
	0°	$\frac{2}{2}$	F5582-01	F5522-01
	0°	$\frac{3}{3}$	F5588-04	F5528-04
	0°	$\frac{4}{4}$	F5588-04	F5528-04
	0°	$\frac{5}{5}$	F5588-04	F5528-04
	0°	$\frac{1}{1}$	F5580-05	F5520-05
	0°	$\frac{2}{2}$	F5580-05	F5520-05
	0°	$\frac{3}{3}$	F5588-04	F5528-04
	0°	$\frac{4}{4}$	F5588-04	F5528-04
	0°	$\frac{5}{5}$	F5588-04	F5528-04

Confezioni da 1 pezzo

### Attacchi in Ceramica SISTEMA EDGEWISE STANDARD

	$\frac{3}{3}$	$\frac{5}{5}$	$\frac{3}{3}$ $\frac{3}{3}$	$\frac{5}{5}$ $\frac{3}{3}$
	6 attacchi	10 attacchi	12 attacchi	16 attacchi
.018"	F5506-80	F5510-80	F5512-80	F5516-80
.022"	F5506-20	F5510-20	F5512-20	F5516-20

## Elastici Ortodontici NOLATEX <sup>CE</sup>

Prodotti con elastomeri privi di lattice sono indicati per i pazienti allergici a questa sostanza. Il comportamento in bocca dei NoLatex è identico a quello degli elastici tradizionali. La confezione è stata progettata per garantire le prescrizioni d'igiene ed anche per far valutare al paziente la diversa qualità nonché la sicurezza di questo prodotto.



- K1900-02** kit elastici ortodontici no latex 70 gr
- K1900-04** kit elastici ortodontici no latex 126 gr
- K1900-06** kit elastici ortodontici no latex 182 gr

Confezioni assortite composte da 4 scatole, una per ogni diametro disponibile, contenenti ciascuna 10 astucci da 100 pezzi circa

	4,8 mm	6,4 mm	7,9 mm	9,5 mm
	 verde	 rosso	 blu	 arancio
70 gr	K1902-92	K1903-92	K1904-92	K1905-92
126 gr	K1907-94	K1908-94	K1909-94	K1910-94
182 gr	K1911-96	K1912-96	K1913-96	K1914-96

Scatola da 10 astucci, di un unico tipo, da 100 pezzi circa cadauno

## Archi e Filo BETA MEMORIA® <sup>CE</sup><sub>0120</sub>

Realizzati in lega titanio-molibdeno coniugano alta elasticità ad una buona formabilità: possono essere quindi utilizzati in tutte le fasi della terapia e con la maggior parte delle tecniche fisse. Privi di Nichel possono essere utilizzati con i pazienti allergici a questo metallo.

Gli archi sono disponibili tondi e rettangolari, nelle forme più usate.

*Archi tondi in confezioni da 10 pezzi*

*Archi rettangolari in confezioni da 10 pezzi*

*Filo tondo diritto (Ø .032" e .036") in confezione da 10 fili da 18 cm*



## Filo tondo duro BIOSTEEL® <sup>CE</sup>

Filo da laboratorio per l'esecuzione di ganci, archi, molle e ausiliari. La speciale lega priva di Nichel assicura ottime caratteristiche meccaniche e sicurezza d'impiego nei pazienti allergici.

Disponibile in confezione standard o da laboratorio (500 gr) nei diametri 0,6-0,7-0,8-0,9-10 mm.

*Confezione standard*

*Confezione da laboratorio*



## Legature Elastiche MINI MODULI <sup>CE</sup><sub>0120</sub>

Realizzate in poliuretano medicale privo di lattice, hanno ottima resa elastica e diminuiscono la possibilità di infezioni crociate. Disponibili in kit e in confezioni singole da 20 mini moduli da 10 legature ciascuno.



### Kit colori assortiti

**K7351-93** diam. int. 1,0 mm - small

**K7352-93** diam. int. 1,3 mm - medium

**K7353-93** diam. int 1,6 mm - large

*Confezioni da 840 pezzi*

*(6 mini moduli da 10 legature per 14 colori)*

### Kit colore argento e trasparente

**K7320-93**

*Confezione da 840 pezzi*

*(84 mini moduli assortiti da 10 legature, 24 small, 36 medium, 24 large)*



*Per ulteriori informazioni sui prodotti indicati in questa pagina consultare il nostro Catalogo Ortodonzia*



*“A partire da questo numero, il Bollettino ospita uno o più articoli all'interno di una sezione che intende evidenziare i risultati dell'attività di ricerca svolta presso il **Laboratorio Scientifico della Leone**. Il “Laboratorio” è uno spazio attrezzato per la sperimentazione scientifica nel quale ricercatori provenienti dalle diverse sedi Universitarie compiono indagini finalizzate a pubblicazioni di elevato livello. La particolare veste grafica ed il rigoroso dettaglio della presentazione dei dati sperimentali sottolineano il carattere scientifico della sezione, la quale è indirizzata a tutti coloro che, come la Leone, si prefiggono l'obbiettivo dell'eccellenza in odontoiatria”. (T.B.)*

## Lampada alogena e al plasma in ortodonzia: un confronto “in vitro”

Dr. Maria Francesca Sfondrini, Dr. Vittorio Cacciafesta  
Università degli Studi di Pavia - Istituto di Discipline Odontostomatologiche “S. Palazzi”

### ABSTRACT

Lo scopo del presente studio è stato quello di valutare le forze di distacco al taglio di una resina composita (Transbond XT) e di un cemento vetro-ionomero modificato (Fuji Ortho LC) polimerizzati con due lampade differenti, una convenzionale alogena (Ortholux XT) e una al plasma [Plasma Arc Curing (PAC) System]. Tra i gruppi bondati con Transbond XT non è stata rilevata nessuna differenza statisticamente significativa ( $P=0.868$ ) tra la forza di distacco al taglio del gruppo di controllo, polimerizzato con lampada alogena convenzionale (Ortholux XT), e quelle dei gruppi polimerizzati con lampada al plasma (PAC System) per 2, 5 e 10 secondi. Inoltre, valutando le forze di distacco al taglio dei gruppi bondati con Fuji Ortho LC, non è stata riscontrata nessuna differenza statisticamente significativa ( $P=0.087$ ) tra il gruppo di controllo polimerizzato con luce alogena convenzionale e i gruppi polimerizzati con lampada al plasma per 2, 5, e 10 secondi. La forza di distacco della resina composita è risultata significativamente maggiore di quella ottenuta con cemento vetroionomero modificato in tutti i gruppi testati ( $P<0.0001$ ). I risultati ottenuti indicano che, paragonata alla lampada alogena convenzionale, la lampada al plasma permette al clinico di ridurre significativamente il tempo di polimerizzazione di entrambi gli agenti di legame senza inficiare la loro forza di distacco. Pertanto l'utilizzo di lampade al plasma può rappresentare un'alternativa vantaggiosa per la polimerizzazione sia di resine composite che di cementi vetroionomerici modificati.

### INTRODUZIONE

Le resine composite fotopolimerizzanti sono state introdotte in ortodonzia dopo essere state impiegate in odontoiatria conservativa come sigillanti 1 e materiali da restauro agli inizi degli anni '70 2. La composizione delle resine composite fotopolimerizzanti differisce da quella di resine autopolimerizzanti solo per gli attivatori e gli iniziatori 3.

La prima sorgente luminosa impiegata per polimerizzare le resine composite è stata la luce ultravioletta (UV, 340 nm), che richiedeva per la polimerizzazione il tempo di un minuto per millimetro di spessore 2,4. I composti attivabili con luce ultravioletta contengono come iniziatore l'etere metilbenzoico. A determinate lunghezze d'onda nella gamma dell'ultravioletto questa molecola è capace di assorbire radiazioni e di subire decomposizione eterolitica per formare radicali liberi che possono iniziare la polimerizzazione.

In ortodonzia i vantaggi associati all'impiego di adesivi fotopolimerizzanti nella procedura di bondaggio diretto erano costituiti dal ridotto rischio di contaminazione con fluidi e da un più accurato posizionamento dei brackets, mentre gli svantaggi erano rappresentati da un prolungato tempo per la polimerizzazione (1 minuto per attacco) e da rischi di danni oculari da luce e cancro alla pelle.

Per ovviare ai problemi di sicurezza legati all'impiego della luce UV, è stata introdotta nel 1980 la polimerizzazione a luce visibile (VLC). Rispetto alle

resine polimerizzate con luce ultravioletta, quelle polimerizzate a luce visibile alogena hanno una maggiore profondità di polimerizzazione 5. Le resine polimerizzabili a luce visibile sono caratterizzate dalla presenza di canforochinone come iniziatore, che è sensibile nello spettro blu della luce visibile a una lunghezza d'onda di 470 nm 6. Generalmente le lampade VLC utilizzano una sorgente luminosa alogena al tungsteno e, secondo quanto raccomandato dalle case produttrici, sono in grado di polimerizzare composti ortodontici in 20 secondi (Transbond XT, 3M/Unitek, Monrovia, Calif) e cementi vetroionomerici modificati in 40 secondi (Fuji Ortho LC, GC America Inc., Alsip, Ill) per ciascun bracket. Tuttavia questo prolungato tempo di polimerizzazione rappresenta ancora un grosso limite sia per il clinico che per il paziente, soprattutto nel bondaggio con cementi vetroionomerici modificati.

Questi cementi sviluppati recentemente sono diventati di uso comune per il bondaggio di brackets ortodontici, poichè rappresentano una valida alternativa alle resine composite. Essi hanno molte caratteristiche positive, come il costante rilascio di fluoro 7, l'assorbimento di fluoro da dentifrici e paste da profilassi 8, e l'incollaggio chimico alla dentina e allo smalto senza bisogno di mordenzatura 9.

Sono stati impiegati molti metodi per velocizzare la polimerizzazione degli agenti di legame, tra cui l'uso di lampade più potenti. Tra la fine degli anni ottanta e i primi anni novanta il laser ad Argon (488 nm) è stato introdotto per la polimerizzazione rapida di resine composite (10 secondi per resine riempite e 5 secondi per resine non riempite) 10.

Intorno alla metà degli anni '90, sono state introdotte in odontoiatria conservativa, in alternativa al laser, le lampade al plasma per la polimerizzazione rapida dei compositi. Esse utilizzano una sorgente luminosa allo xenon, che già da tempo ha trovato impiego in endoscopia medica ed in microscopia ottica ad elevati ingrandimenti. Tali lampade possiedono dei filtri che restringono lo spettro emesso di luce visibile ad una banda centrata sulla lunghezza d'onda di 470 nm per l'attivazione del canforochinone. Rispetto ad una lampada convenzionale VLC, che emette poca energia nella banda sopra citata, è sufficiente illuminare il composito per pochi secondi per ottenere la polimerizzazione voluta. Pertanto i tempi di polimerizzazione delle resine composite mediante questi nuovi presidi equivalgono a quelli ottenuti utilizzando il laser Argon. Tali lampade, infatti, agiscono, nella stessa unità di tempo, su un numero di molecole enormemente superiore a quelle su cui agisce una lampada tradizionale.

Come indicato dalle case produttrici, materiali compositi altamente riempiti e pigmentati possono essere polimerizzati in 10 secondi, mentre materiali più trasparenti in 5 secondi. L'uso clinico di queste lampade è stato recentemente descritto per scopi ortodontici <sup>11</sup>. Tuttavia l'efficacia di queste lampade rispetto a quelle tradizionali non è stata ancora analizzata a fondo per il bonding ortodontico.

Pertanto, lo scopo del presente studio è stato di valutare le forze di distacco al taglio di una resina composita (Transbond XT) e di un cemento vetroionomerico modificato (Fuji Ortho LC) polimerizzati con due lampade differenti, una convenzionale alogena (Ortholux XT) e una al plasma [Plasma Arc Curing (PAC) System] nel bonding diretto di brackets ortodontici. Inoltre è stata misurata la quantità di adesivo residua sul dente dopo il distacco.

## MATERIALI E METODI

Centoventi incisivi permanenti mandibolari di bovino adulto sono stati estratti e conservati in una soluzione di Timolo allo 0.1% per una settimana. I criteri di selezione dei denti includevano superficie smaltata intatta, senza fratture e senza carie. I denti sono stati suddivisi random in otto gruppi, ciascuno composto da 15 campioni, ripuliti dai tessuti molli ed inglobati in una resina acrilica a freddo (Leocryl®, Leone, Sesto Fiorentino, Italy) e posizionati in anelli di metallo. Ogni dente è stato orientato in modo da avere la superficie labiale parallela alla direzione della forza durante il test di distacco.

Prima del bonding la superficie di ciascun incisivo è stata pulita con un misto di pomice ed acqua con una coppetta di gomma per 10 secondi. La superficie smaltata è stata accuratamente risciacquata per eliminare ogni residuo di pomice ed asciugata con un getto d'aria secca. Centoventi attacchi in acciaio per incisivi centrali superiori con slot 0.018" (D.B., Leone) sono stati incollati dallo stesso operatore su tutti i denti. L'area di superficie media della base dei brackets è stata calcolata essere 12.4 mm<sup>2</sup>. Due sistemi adesivi ortodontici fotopolimerizzanti sono stati esaminati in questo studio: una resina composita convenzionale (Transbond XT, 3M/Unitek, Monrovia, Calif), ed un cemento vetro-ionomerico rinforzato (Fuji Ortho LC, GC America Inc., Alsip, Ill).

Due gruppi (uno per ciascun tipo di adesivo) sono stati esposti ad una lampada convenzionale VLC (Ortholux XT, 3M Dental Products, St Paul, Minn; intensità della luce: 550 mW/cm<sup>2</sup>) rispettivamente per 20 secondi (Transbond XT) e per 40 secondi (Fuji Ortho LC), ed utilizzati come controllo. I sei gruppi rimanenti (tre per ciascun adesivo) sono stati polimerizzati con il PAC System (American Dental Technologies, Corpus Christi, TX; intensità della luce: 1196 mW/cm<sup>2</sup>) per 2, 5, e 10 secondi.

Dopo la profilassi iniziale, la procedura di bonding ha seguito le istruzioni delle case produttrici. Le superfici smaltate dei denti da incollare con Transbond XT sono state mordenzate con acido ortofosforico al 37% per 30 secondi e poi sono state sciacquate ed asciugate.

Dopo l'applicazione del primer sul dente, i brackets sono stati incollati nel

centro della superficie vestibolare dei denti con pressione sufficiente a far fuoriuscire un eccesso di adesivo, che è stato poi rimosso dai margini dei brackets con una sonda prima della polimerizzazione.

Il protocollo di polimerizzazione seguito per i brackets incollati con Transbond XT è stato il seguente:

Gruppo 1: polimerizzazione per 20 secondi con Ortholux XT, 10 secondi per margine mesiale e distale.

Gruppo 2: polimerizzazione per 2 secondi con PAC System, 1 secondo per margine mesiale e distale.

Gruppo 3: polimerizzazione per 5 secondi con PAC System, 3 secondi per margine mesiale e 2 secondi per quello distale.

Gruppo 4: polimerizzazione per 10 secondi con PAC System, 5 secondi per margine mesiale e distale.

I denti da incollare con Fuji Ortho LC sono stati condizionati con acido poliacrilico al 10% per 20 secondi (Fuji Ortho Conditioner; GC America Inc Alsip, Ill), ed in seguito accuratamente sciacquati. La superficie smaltata è stata bagnata con un rullo di cotone imbevuto di acqua immediatamente prima del bonding. Ogni capsula predosata di Fuji Ortho LC è stata agitata per 3 secondi, fatta vibrare con un vibratore per amalgama per 10 secondi e quindi inserita nell'apposito dispositivo per l'applicazione.

I brackets sono stati incollati nel centro della superficie vestibolare dei denti con pressione sufficiente a far fuoriuscire un eccesso di adesivo, che è stato poi rimosso dai margini dei brackets con una sonda prima della polimerizzazione. Il protocollo di polimerizzazione seguito per i brackets incollati con Fuji Ortho LC è stato il seguente:

Gruppo 5: polimerizzazione per 40 secondi con Ortholux XT, 10 secondi per margine mesiale, distale, occlusale e gengivale.

Gruppo 6: polimerizzazione per 2 secondi con PAC System, 1 secondo per margine mesiale e distale.

Gruppo 7: polimerizzazione per 5 secondi con PAC System, 3 secondi per margine mesiale e 2 secondi per quello distale.

Gruppo 8: polimerizzazione per 10 secondi con PAC System, 5 secondi per margine mesiale e distale.

Dopo il bonding tutti i campioni sono stati conservati in acqua distillata a temperatura ambiente per 24 ore e successivamente distaccati al taglio mediante una Instron Universal Testing Machine (Instron Corp.). Per il test di distacco i campioni sono stati bloccati nelle morsa inferiore della macchina, così che la base del bracket fosse parallela alla direzione della forza di distacco, e sono stati testati in direzione occlusogengivale fino a provocarne il distacco, con una velocità della traversa pari a 1mm/min, in accordo con studi precedentemente effettuati <sup>12-17</sup>. Il carico massimo necessario a distaccare i brackets è stato registrato in Newton e poi convertito in MegaPascal (MPa) come rapporto di Forza diviso per area di superficie della base dell'attacco.

Dopo il distacco le basi dei brackets e le superfici smaltate sono state esaminate mediante un microscopio ottico a un ingrandimento di 10 x, e la quota di adesivo residuo sulla superficie smaltata è stata calcolata per ciascun dente con l'Adhesive Remnant Index (ARI) <sup>18</sup>. La scala ARI ha un range compreso tra 1 e 5: (1) tutto l'adesivo è rimasto sullo smalto; (2) più del 90% dell'adesivo è rimasto sullo smalto; (3) più del 10% ma meno del 90% dell'adesivo è rimasto sullo smalto; (4) meno del 10% dell'adesivo è rimasto sullo smalto; e (5) nessun residuo di adesivo è rimasto sulla superficie smaltata.

L'analisi statistica descrittiva ha incluso la media, deviazione standard, valori minimi e massimi per ciascun gruppo. Un'analisi della varianza a due vie (ANOVA) è stata utilizzata per determinare se esistevano differenze significative tra i vari gruppi testati. Quando sono state riscontrate differenze significative è stato utilizzato il test di Scheffé per identificare quali dei gruppi erano differenti. Il test chi-quadrato ( $\chi^2$ ) è stato impiegato per determinare differenze significative nel punteggio ARI tra i vari gruppi. Ai fini statistici i punteggi ARI 1 e 2 sono stati combinati, così come i punteggi 4 e 5. Il livello di significatività per tutti i test è stato fissato a  $P < 0.05$ .

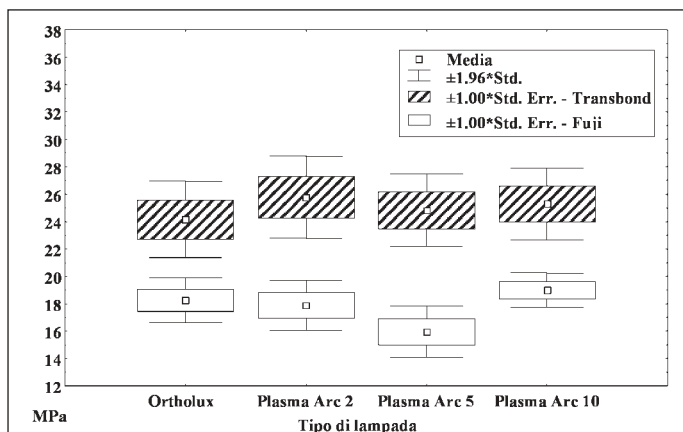


Fig. 1 - Medie e deviazioni standard delle forze di distacco degli otto gruppi testati.

	Media	Deviazione Standard	Mediana	Range	Numero Campioni
<b>Transbond XT</b>					
Ortholux XT	24.1	5.5	23.3	13.0 - 34.6	15
Plasma Arc 2 sec	25.8	5.9	27.0	9.7 - 32.0	15
Plasma Arc 5 sec	24.8	5.3	25.6	9.6 - 32.0	15
Plasma Arc 10 sec	25.3	5.2	26.3	13.0 - 34.2	15
<b>Fuji Ortho LC</b>					
Ortholux XT	18.2	3.2	18.7	12.6 - 25.0	15
Plasma Arc 2 sec	17.9	3.6	17.3	11.2 - 25.2	15
Plasma Arc 5 sec	15.9	3.7	15.1	11.0 - 23.0	15
Plasma Arc 10 sec	19.0	2.5	19.0	15.0 - 25.0	15

Tab. I - Analisi Statistica Descrittiva delle forze di distacco (in MPa) degli otto gruppi testati.

## RISULTATI

L'analisi statistica descrittiva, che ha incluso media, deviazione standard, valori di minimo e massimo e mediana dei valori delle forze di distacco al taglio di ogni gruppo, ha fornito i risultati riportati in Tabella I e in Figura 1. Le forze di distacco sono indicate in MegaPascal (MPa).

I risultati dell'analisi della varianza hanno evidenziato l'esistenza di differenze statisticamente significative tra gli otto gruppi ( $P < 0.0001$ ). Per i gruppi incollati con resina composita (Transbond XT), non sono state rilevate differenze significative ( $P = 0.868$ ) tra le forze di distacco del gruppo controllo, polimerizzato con la lampada alogena convenzionale Ortholux XT ( $24.1 \pm 5.5$  MPa), e quelle del gruppo polimerizzato con lampada al plasma PAC System per 2, 5, e 10 secondi ( $25.8 \pm 5.9$  MPa;  $24.8 \pm 5.3$  MPa; e  $25.3 \pm 5.2$  MPa, rispettivamente). Inoltre, valutando le forze di distacco dei gruppi incollati con cemento vetroionomerico modificato (Fuji Ortho LC), non è stata rilevata nessuna differenza significativa ( $P = 0.087$ ) tra il gruppo di controllo polimerizzato con lampada alogena convenzionale Ortholux XT ( $18.2 \pm 3.2$  MPa) e quelli polimerizzati con lampada al plasma PAC System per 2, 5 e 10 secondi ( $17.9 \pm 3.6$  MPa;  $15.9 \pm 3.7$  MPa; e  $19.0 \pm 2.5$  MPa, rispettivamente). Inoltre, le forze di distacco della resina composita erano significativamente maggiori di quelle dei cementi vetroionomerici modificati in tutti i gruppi testati ( $P < 0.0001$ ).

I punteggi ARI degli otto gruppi testati sono indicati nelle tabelle II e III. I risultati del test c2 hanno indicato la presenza di una differenza significativa tra i gruppi bondati con Transbond XT e quelli bondati con Fuji Ortho LC ( $P < 0.0001$ ). Inoltre, nei gruppi bondati con Transbond XT, il gruppo controllo polimerizzato con lampada alogena Ortholux XT presenta una frequenza maggiore di ARI score di 1 e 2 rispetto agli altri gruppi bondati con lampada al plasma PAC System, che presentano invece una maggior frequenza di ARI score di 4 e 5 ( $P < 0.0001$ ). Esaminando i gruppi bondati con Fuji Ortho LC, non è stata rilevata alcuna differenza statisticamente significativa nei punteggi ARI tra i gruppi di controllo polimerizzati con Ortholux XT e i rimanenti polimerizzati con PAC System ( $P = 0.80$ ). I cementi vetroionomerici modificati hanno presentato una maggior frequenza di punteggi ARI di 4 e 5, che indicava che il distacco era avvenuto più frequentemente all'interfaccia smalto-adesivo.

ARI scores						
Agenti di Legame	1	2	3	4	5	Numero Campioni
Transbond XT	5 (8.3%)	10 (16.7%)	13 (21.7%)	17 (28.3%)	15 (25%)	60
Fuji Ortho LC	-	-	7 (11.7%)	27 (45%)	26 (43.3%)	60
$\chi^2 = 22.0$ ; $df = 2$ ; $P < .0001$						

Tab. II - Confronto dei punteggi dell'Indice di Adesivo Residuo (ARI) dei due agenti di legame testati.

## DISCUSSIONE

Il presente studio dimostra che, indipendentemente dal tipo di adesivo utilizzato, sia esso resina composita o cemento vetro-ionomerico rinforzato, le forze di distacco al taglio di ciascun agente adesivo polimerizzato con il PAC System per 2, 5 e 10 secondi non sono significativamente differenti da quelle ottenute con lo stesso adesivo polimerizzato con una lampada convenzionale VLC.

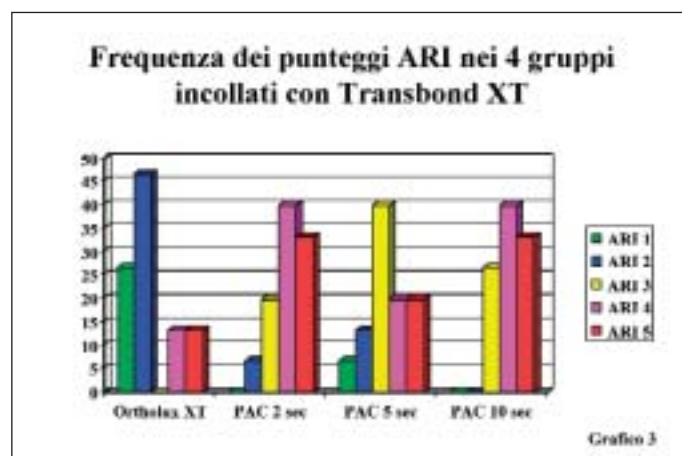
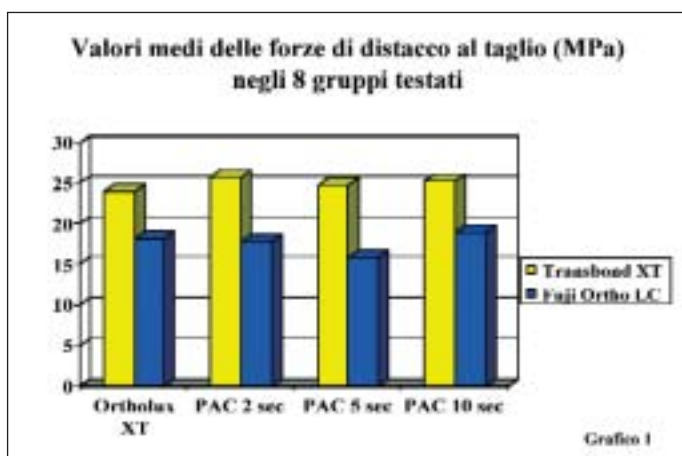
Studi precedenti hanno dimostrato che i denti umani e bovini sono simili per proprietà fisiche, composizione e forze di distacco 14,19. È stato dimostrato che lo smalto bovino è un valido sostituto dello smalto umano per gli studi in vitro di bonding, sebbene siano stati riportati valori di distacco leggermente 19 e/o significativamente inferiori 14,20

Reynolds 5 ha suggerito che una forza di distacco compresa tra i 6 e 8 MPa è da considerarsi clinicamente adeguata ai fini ortodontici. In questo studio tutte le forze di distacco ottenute con entrambi i sistemi di fotopolimerizzazione sono risultate notevolmente al di sopra dei limiti suggeriti da Reynolds. Perfino la polimerizzazione per soli 2 secondi con il PAC System ha prodotto forze di distacco clinicamente accettabili, sia per le resine composite che per i cementi vetro-ionomerici.

Pertanto la luce al plasma è più vantaggiosa delle lampade VLC convenzionali per il bonding ortodontico, perché è in grado di polimerizzare adesivi ortodontici in soli 2 secondi per ciascun bracket, invece dei 20 secondi (Transbond XT, 3M/Unitek, Monrovia, Calif) o 40 secondi (Fuji Ortho LC, GC America Inc., Alsip, Ill), senza influenzare negativamente le forze di distacco. Tale ridotto tempo di polimerizzazione costituisce un grosso vantaggio sia per il clinico che per il paziente.

ARI scores						
Gruppi testati	1	2	3	4	5	Numero Campioni
<b>Transbond XT</b>						
Ortholux XT	4 (26.7%)	7 (46.7)	-	2 (13.3%)	2 (13.3%)	15
Plasma Arc 2 sec	-	1 (6.7)	3 (20%)	6 (40%)	5 (33.3%)	15
Plasma Arc 5 sec	1 (6.7%)	2 (13.3)	6 (40%)	3 (20%)	3 (20%)	15
Plasma Arc 10 sec	-	-	4 (26.7%)	6 (40%)	5 (33.3%)	15
$\chi^2 = 30.4$ ; $df = 6$ ; $P < .0001$						
<b>Fuji Ortho LC</b>						
Ortholux XT	-	-	3 (20%)	9 (60%)	3 (20%)	15
Plasma Arc 2 sec	-	-	-	7 (46.7%)	8 (53.3%)	15
Plasma Arc 5 sec	-	-	2 (13.3%)	6 (40%)	7 (46.7%)	15
Plasma Arc 10 sec	-	-	2 (13.3%)	5 (33.3%)	8 (53.3%)	15
$\chi^2 = 3.07$ ; $df = 6$ ; $P < .80$						

Tab. III - Frequenza di distribuzione dei punteggi dell'Indice di Adesivo Residuo (ARI) degli otto gruppi testati.



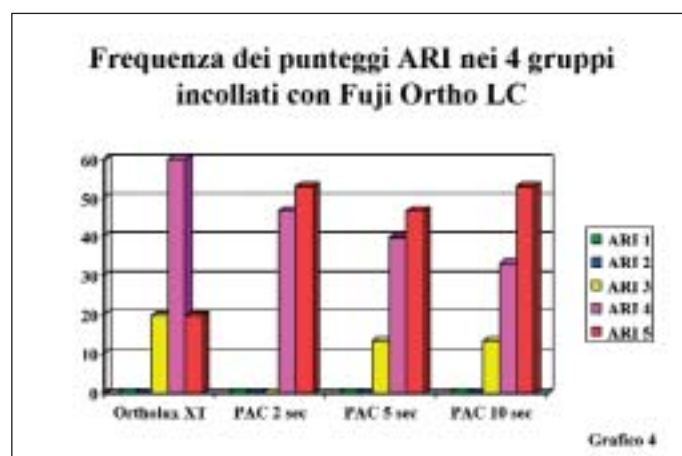
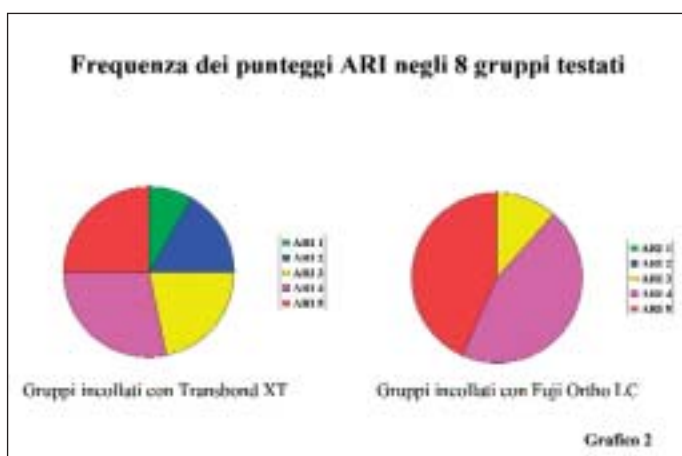
Il PAC System presenta dei filtri che restringono lo spettro di luce visibile ad una banda centrata su una lunghezza d'onda di 470 nm per l'attivazione del canforochinone. Si utilizza gas ionizzato ad alta pressione, in presenza di corrente elettrica, per creare una sorgente luminosa ad alta energia che sia in grado di aumentare la polimerizzazione delle resine composite e dei cementi vetroionomerici modificati. Blankenau et al. 22 hanno valutato le forze diametrali, compressive e trasversali ed il modulo elastico di resine composite polimerizzata con lampade PAC, VLC e laser argon. Dopo 24 ore, i valori di forza ottenuti con la luce al plasma non erano statisticamente differenti da quelli ottenuti con le altre due sorgenti luminose. Gli autori hanno dimostrato che la luce al plasma produce proprietà fisiche sovrapponibili a quelle prodotte dal laser e dalla luce visibile, con una riduzione dei tempi di polimerizzazione simile a quella prodotta dal laser argon. Altri studi hanno dimostrato che il grado di polimerizzazione con la luce al plasma è superiore a quello ottenuto con lampade convenzionali 10,23.

In uno studio recente, Hannig and Bott 24 hanno esaminato i cambiamenti di temperatura pulpale indotti dalla polimerizzazione di resine composite con varie sorgenti luminose. Essi hanno riportato un innalzamento di temperatura pulpale significativamente più elevato con il PAC System usato per 5 e 10 secondi rispetto ad una lampada convenzionale VLC. Tuttavia le temperature massime osservate con il PAC System sono durate solo un tempo molto limitato, pertanto l'aumento di temperatura non è da considerarsi rilevante per la salute pulpale.

Studi precedenti che hanno confrontato la forza di distacco al taglio dei cementi vetro-ionomerici con quella di resine composite hanno riportato risultati contraddittori 12,13,15,25-29. Nel presente studio, la resina composita ha dimostrato forze significativamente più alte di quelle ottenute con il cemento vetro-ionomerico rinforzato, indipendentemente dal tipo di sorgente luminosa impiegato. Anche se significativamente inferiori, le forze di distacco dei cementi vetroionomerici modificati si sono rilevate sempre

superiori ai limiti suggeriti da Reynolds 21, e pertanto clinicamente adeguate. Pertanto le resine composite rimangono il materiale di scelta per il bonding di brackets quando è possibile controllare l'umidità e la contaminazione intraorale ed in presenza di una buona igiene orale. Viceversa, in presenza di contaminazione con acqua o saliva in zone di difficile accesso o in pazienti in cui si possono prevedere delle decalcificazioni, l'uso di cementi vetro-ionomerici rinforzati con resina costituisce una valida alternativa, per le proprietà di rilascio di fluoro, effetto anticarie, biocompatibilità ed adesione chimica allo smalto senza bisogno della mordenzatura acida 30-31.

La valutazione dei punteggi ARI ha indicato che si è verificata una frequenza statisticamente maggiore di distacchi all'interfaccia bracket-adesivo quando la resina composita era polimerizzata con luce alogena convenzionale. Al contrario, nei gruppi in cui la resina era polimerizzata con lampada al plasma si è registrata una maggiore frequenza di distacco all'interfaccia smalto-adesivo. Ciò risulta vantaggioso dal punto di vista clinico, perché bisogna rimuovere una minore quota di adesivo dalla superficie smaltea dopo il debonding. Inoltre tutti i gruppi bondati con cemento vetroionomerico modificato hanno mostrato una frequenza significativamente maggiore di distacchi all'interfaccia smalto-adesivo, indipendentemente dal tipo di luce utilizzata. Pertanto, in accordo con altri autori 12,15,29,32, i cementi vetroionomerici modificati hanno evidenziato un'adesione più elevata all'acciaio dei brackets rispetto alla superficie smaltea, permettendo una facile rimozione durante il debonding.



## CONCLUSIONI

- 1) Dopo 24 ore, sia Transbond XT che Fuji Ortho LC polimerizzati con lampada al plasma hanno mostrato forze di distacco clinicamente adeguate per l'uso clinico.
- 2) Le forze di distacco di entrambi gli adesivi polimerizzati con lampada al plasma non sono risultati differenti da quelle ottenute polimerizzandoli con luce alogena convenzionale.
- 3) La polimerizzazione per soli 2 secondi con lampada all'arco di xenon ha permesso comunque di ottenere valori di forze di distacco clinicamente accettabili sia per le resine composite che per i cementi vetroionomerici modificati.
- 4) Le resine composite hanno presentato maggiori forze di distacco rispetto ai cementi vetroionomerici modificati, indipendentemente dal tipo di lampada utilizzata.
- 5) Le lampade al plasma possono essere considerate un'alternativa vantaggiosa per la polimerizzazione sia di resine composite che di cementi vetroionomerici modificati, perché riducono sensibilmente il tempo di polimerizzazione senza inficiare la forza di distacco.

## RINGRAZIAMENTI

Gli autori ringraziano le ditte Leone, 3M/Unitek, e GC per aver fornito i materiali testati in questo studio. Desiderano anche ringraziare i Sigg. Gabriele Scommegna e Elia Ladani (Leone), per la loro cortese e qualificata assistenza tecnica. Infine un ringraziamento particolare al Dr. Andrea Scribante per l'aiuto fornito durante la stesura dell'articolo.

## BIBLIOGRAFIA

1. Buonocore M. Adhesive sealing of pits and fissures for caries prevention, with use of ultraviolet light. *J Am Dent Assoc* 1970; 80: 324-30.
2. Buonocore MG, Davila J. Restoration of fractured anterior teeth with ultraviolet-light-polymerized bonding materials: a new technique. *J Am Dent Assoc* 1973; 86: 1349-54.
3. Silverman E, Cohen M, Gianelly AA, Dietz VS. A universal direct bonding system for both metal and plastic brackets. *Am J Orthod* 1972; 62: 236-44.
4. Cook WD. Spectral distributions of dental photopolymerization sources. *J Dent Res* 1982; 61: 1436-38.
5. Tirtha R, Fan PL, Dennison JB, Powers JM. In vitro depth of cure of photo-activated composites. *J Dent Res* 1982; 61: 1184-87.
6. Zachrisson BJ. A posttreatment evaluation of direct bonding in orthodontics. *Am J Orthod* 1977; 71: 173-89.
7. Cook PA, Youngson CC. An in vitro study of the bond strength of a glass ionomer cement in the direct bonding of orthodontic brackets. *Br J Orthod* 1988; 15: 247-53.
8. Hatibovic-Kofman S, Koch G. Fluoride release from glass ionomer cement in vivo and in vitro. *Swed Dent J* 1991; 15: 253-58.
9. Kent BE, Lewis GG, Wilson AD. The properties of a glass ionomer cement. *Br Dent J* 1973; 135: 322-26.
10. Blankenau RJ, Kelsey WP, Powell GL, Shearer GO, Barkmeier WW, Cavell WT. Degree of composite resin polymerization with visible light and argon laser. *Am J Dent* 1991; 4: 40-42.
11. Cacciafesta V, Sfondrini MF, Sfondrini G. A xenon arc light-curing unit for bonding and bleaching. *J Clin Orthod* 2000; 34: 94-96.
12. Jobalia SB, Valente RM, de Rijk WG, BeGole EA, Evans CA. Bond strength of visible light-cured glass ionomer orthodontic cement. *Am J Orthod Dentofac Orthop* 1997; 112: 205-08.
13. Messersmith ML, Devine SM, Zionie AE. Effects of tooth surface preparation on the shear bond strength of resin-modified glass ionomer cements. *J Clin Orthod* 1997; 31: 503-09.
14. Oesterle LJ, Shellhart WC, Belanger GK. The use of bovine enamel in bonding studies. *Am J Orthod Dentofac Orthop* 1998; 113: 514-19.
15. Millett DT, Cattanach D, McFadzean R, Pattison J, McColl J. Laboratory evaluation of a compomer and a resin-modified glass ionomer cement for orthodontic bonding. *Angle Orthod* 1999; 69: 58-64.
16. Haydar B, Sarikaya S, Cehreli Z. Comparison of shear bond strength of three bonding agents with metal and ceramic brackets. *Angle Orthod* 1999; 69: 457-62.
17. Shammaa I, Ngan P, Kim H, Kao E, Gladwin M, Gunel E, Brown C. Comparison of bracket debonding force between two conventional resin adhesives and a resin-reinforced glass ionomer cement: an in vitro and in vivo study. *Angle Orthod* 1999; 69: 463-69.
18. Oliver RG. The effect of different methods of bracket removal on the amount of residual adhesive. *Am J Orthod Dentofac Orthop* 1988; 93: 196-200.
19. Nakamichi I, Iwaku M, Fusayama T. Bovine teeth as possible substitutes in the adhesion test. *J Dent Res* 1983; 62: 1076-81.
20. Barkmeier WW, Erickson RL. Shear bond strength of composite to enamel and dentin using Scotchbond Multi-Purpose. *Am J Dent* 1994; 7: 175-79.
21. Reynolds IR. A review of direct orthodontic bonding. *Br J Orthod* 1975; 2: 171-78.
22. Blankenau RJ, Powell GL, Pace SW, Wilwerding T. Evaluation of resin properties using xenon, argon and VLC system. *J Dent Res* 1996; 75 (Spec. Issue): 147 - Abstract 1035.
23. Sakaguchi RL, Douglas WH, Peters MC. Curing light performance and polymerization of composite restorative materials. *J Dent* 1992; 20: 183-88.
24. Hannig M, Bott B. In-vitro pulp chamber temperature rise during composite resin polymerization with various light-curing sources. *Dent Mater* 1999; 15: 275-81.
25. Süssenger U, Cacciafesta V, Jost-Brinkmann P-G. Light-cured glass ionomer cement as a bracket adhesive with different types of enamel conditions. *J Orofac Orthop* 1997; 58: 174-80.
26. Bishara SE, Olsen ME, Damon P, Jakobsen JR. Evaluation of a new light-cured orthodontic bonding adhesive. *Am J Orthod Dentofac Orthop* 1998; 114: 80-87.
27. Chung C-H, Cuozzo PT, Mante FK. Shear bond strength of a resin-reinforced glass ionomer cement: an in vitro comparative study. *Am J Orthod Dentofac Orthop* 1999; 115: 52-54.
28. Meehan MP, Foley TF, Mamandras AH. A comparison of the shear bond strengths of two glass ionomer cements. *Am J Orthod Dentofac Orthop* 1999; 115: 125-32.
29. Bishara SE, VonWald L, Olsen ME, Laffoon JF. Effect of time on the shear bond strength of glass ionomer and composite orthodontic adhesives. *Am J Orthod Dentofac Orthop* 1999; 116: 616-20.
30. Norris DS, McInnes-Ledoux P, Schwaninger B, Weinberg R. Retention of orthodontic bands with new fluoride-releasing cements. *Am J Orthod* 1986; 89: 206-11.
31. Silverman E, Cohen M, Demke RS, Silverman M. A new light-cured glass ionomer cement that bonds brackets to teeth without etching in the presence of saliva. *Am J Orthod Dentofac Orthop* 1995; 108: 231-36.
32. Cacciafesta V, Jost-Brinkmann P-G, Süssenger U, Miethke R-R. Effects of saliva and water contamination on the shear bond strength of a light-cured glass ionomer cement. *Am J Orthod Dentofac Orthop* 1998; 113: 402-07.

## Prof. Dr. James A. McNamara

Department of Orthodontics and Pediatric Dentistry  
The University of Michigan, USA

# Ortodonzia e Ortopedia Dentofacciale: lo Stato dell'Arte dei Diversi Approcci Terapeutici

in collaborazione con Dr. Tiziano Baccetti e Dr. Lorenzo Franchi,  
Dipartimento di Odontostomatologia, Università degli Studi di Firenze

Firenze, 13-14 novembre 2003

### PRESENTAZIONE DEL CORSO

Il Corso presenterà lo "stato dell'arte" sulle modalità di trattamento in epoca evolutiva, comprendendo molte delle più recenti tecniche ortodontiche ed ortopediche accreditate da una evidenza scientifica rigorosa durante gli ultimi 20 anni. Il materiale presentato deriva in gran parte dall'esperienza clinica trentennale del Prof. McNamara presso la propria attività libero-professionale, dalla conoscenza approfondita della crescita e sviluppo

craniofacciali, e dai risultati di studi sperimentali e clinici condotti all'Università del Michigan anche in collaborazione con i dottori Baccetti e Franchi.

Le strategie di trattamento verranno poste in correlazione con specifiche tipologie di pazienti durante la crescita e particolare attenzione verrà dedicata all'individuazione dell'epoca ottimale del trattamento. La gestione clinico-pratica delle diverse apparecchiature ortodontiche e ortopediche verrà descritta in dettaglio.

### PRESENTAZIONE DEL RELATORE



Il Prof. James A. McNamara, dopo la laurea presso l'University of California Berkeley, si è specializzato in odontoiatria e ortodonzia presso la University of California, San Francisco, ed ha conseguito il Dottorato di Ricerca in Anatomia all'University of Michigan. Attualmente è profes-

sore presso il Reparto di Ortodonzia e Pedodonzia dell'University of Michigan Medical School e Ricercatore presso il Center for Human Growth and Development. E' autore (in collaborazione con il disegnatore William L. Brudon) del nuovo testo di ortodonzia, *Orthodontics and Dentofacial Orthopedics*.

*Il relatore ha ricevuto il Milo Hellman Research Award della American Association of Orthodontists nel 1973 ed*

*è stato invitato come E. Sheldon Friel Memorial Lecturer dalla European Orthodontic Society nel 1979. Ha anche ricevuto il Research Recognition Award della American Association of Oral and Maxillofacial Surgeons nel 1983, il Jacob A. Salzman Award della American Association of Orthodontists nel 1994 ed anche il BF Dewel Biomedical Research Award della American Association of Orthodontists Foundation nel 1997. Il Prof. McNamara è stato relatore della Lectio Magistralis al XV Convegno della Società Italiana di Ortodonzia (SIDO), a Firenze nel 1998 e nel 2001 ha ricevuto il James E. Brophy Distinguished Service Award, la più alta onoreficenza conferita dalla American Association of Orthodontists. Infine è stato relatore della John Valentine Memorial Lecture al Congresso AAO del 2002.*

*Il Prof. McNamara svolge attività libero-professionale limitata alla ortodonzia ad Ann Arbor, USA, dal 1971. Ha conseguito l'American Board of Orthodontics ed è Presidente della Midwestern Component della Edward H. Angle Society of Orthodontists. E' inoltre Editore della collana di 38 volumi della Craniofacial Growth Monograph Series pubblicata presso l'University of Michigan. Il Prof. McNamara è autore di oltre 175 articoli scientifici sulle più importanti riviste internazionali. Ha scritto od è stato editore o co-autore di 50 libri, ed è stato relatore di corsi e conferenze in 27 nazioni diverse.*

## GIOVEDÌ 13 Novembre 2003

## VENERDÌ 14 Novembre 2003

<p><b>9.00-10.30</b> Trattamento ortodontico basato sull'evidenza scientifica Efficacia ed epoca ottimale del trattamento Cosa funziona, cosa non funziona, cosa funziona per un tempo limitato</p> <p>Aspetti di epidemiologia clinica rilevati in una attività libero-professionale</p> <ul style="list-style-type: none"> <li>- Prevalenza delle malocclusioni</li> <li>- Prevalenza delle modalità di trattamento</li> <li>- Consigli per la gestione dell'attività libero professionale</li> </ul>	<p><b>9.00-10.30</b> Approccio basato sull'evidenza scientifica al paziente con malocclusione di III Classe Modalità di trattamento per la malocclusione di III Classe:</p> <ul style="list-style-type: none"> <li>- la mentoniera</li> <li>- l'apparecchio FR-3 di Fränkel</li> <li>- la maschera facciale</li> </ul> <p>La crescita nella malocclusione di II Classe non trattata Effetti a breve e a lungo termine della terapia della malocclusione di III Classe con espansore rapido e maschera facciale</p>
<p><b>10.30-11.00</b> Coffee break</p>	<p><b>10.30-11.00</b> Coffee break</p>
<p><b>11.00-12.30</b> Basi biologiche per l'individuazione dell'epoca ottimale del trattamento</p> <ul style="list-style-type: none"> <li>- Età cronologica vs. stadi di sviluppo della dentatura vs. indici di maturazione scheletrica</li> <li>- Il metodo della maturazione delle vertebre cervicali</li> </ul> <p>Approccio basato sull'evidenza scientifica al paziente con malocclusione di II Classe</p> <ul style="list-style-type: none"> <li>- L'apparecchio FR-2 di Fränkel</li> </ul>	<p><b>11.00-12.30</b> Epoca ottimale del trattamento per la malocclusione di III Classe La "doppia opportunità" di trattamento Elementi di prognosi della malocclusione di III Classe</p> <p>Espansione rapida del mascellare superiore: la "pietra angolare" del trattamento ortodontico Gestione clinica dell'espansore rapido incollato L'apparecchio di Schwarz</p>
<p><b>12.30-13.30</b> Lunch break</p>	<p><b>12.30-13.30</b> Lunch break</p>
<p><b>13.30-15.30</b> Approccio basato sull'evidenza scientifica al paziente con malocclusione di II Classe</p> <ul style="list-style-type: none"> <li>- L'apparecchio twin block</li> <li>- L'apparecchio di Herbst</li> </ul>	<p><b>13.30-15.30</b> Indicazioni cliniche della terapia con espansore rapido Espansore rapido e malocclusione di II Classe Espansore rapido e disarmonia dento-mascellare</p> <ul style="list-style-type: none"> <li>- Epoca ottimale di trattamento con l'espansore rapido</li> <li>- Risultati a breve e a lungo termine della terapia con espansore rapido</li> </ul>
<p><b>15.30-16.00</b> Coffee break</p>	<p><b>15.30-16.00</b> Coffee break</p>
<p><b>16.00-17.30</b> Apparecchi per la distalizzazione dei molari superiori:</p> <ul style="list-style-type: none"> <li>- il Pendulum</li> <li>- il Pendex</li> <li>- il Distal Jet</li> </ul> <p>Distalizzazione dei molari superiori vs. stimolazione della crescita mandibolare: risultati di ricerche recenti</p>	<p><b>16.00-17.30</b> Il ruolo delle apparecchiature fisse</p> <ul style="list-style-type: none"> <li>- La barra transpalatina</li> <li>- Gli archi di utilità</li> <li>- Rifinitura dell'occlusione</li> </ul>
	<p><b>17.30</b> Considerazioni conclusive</p>

- Lingua ufficiale del Corso: **Inglese (con traduzione simultanea in Italiano)**
- I coffee breaks e i light lunches sono offerti dalla Società Leone.
- I partecipanti al Corso riceveranno un attestato.
- **Il Corso è in esclusiva per l'Europa nell'anno 2003!**
- Costo del Corso = **350,00 Euro + IVA 20%**

### Per informazioni ed iscrizioni:

**Leone S.p.A.** Via Ponte a Quaracchi, 50 - 50019 Sesto Fiorentino (FI)  
Telefono: 055 304458 Fax: 055 374808 e-mail: iso@leone.it

### Modalità di pagamento:

Bonifico bancario, Cassa di Risparmio di Firenze - Agenzia Peretola (FI)  
coordinate bancarie: ABI 06160 - CAB 02848 - c/c 9517/00

# Firenze Ortodonzia

## 25 anni al servizio degli odontoiatri



Il laboratorio Firenze Ortodonzia, allora si chiamava Strygtdent, nasce a Firenze in un appartamento di 50 m<sup>2</sup>, per merito (o colpa?) di Filippo e Franco Francolini. Le esperienze acquisite, per Franco, nei migliori laboratori fiorentini dell'epoca e per Filippo, dalla collaborazione personale con Fiorino Pagani, con il laboratorio Pagani e Tettamanti e dagli anni trascorsi come responsabile Vendite Italia della Leone, incoraggiarono i due fratelli ad aprire un laboratorio odontotecnico in proprio. Nel 1977 decisero di dedicare la loro attività esclusivamente all'ortodonzia. Negli anni seguenti trasferirono la sede, ampliandola, due volte e dal 1990 operano, con 9 collaboratori qualificati e motivati, in una struttura di 200 m<sup>2</sup>. Oggi, Filippo e Franco Francolini sono in grado di rispondere a tutte le prescrizioni degli odontoiatri, sia del settore ortodontico che protesico.

I punti di forza del loro laboratorio sono innumerevoli: elevata professionalità, alta qualità dei dispositivi prodotti - fabbricati con i migliori materiali nel rispetto della legislazione nazionale e internazionale per qualità, affidabilità e sicurezza - aggiornamento continuo, know-how tecnico di notevole capacità, adeguate attrezzature tecniche, tempi di consegna eccellenti, servizi di consulenza ortodontica e odontotecnica.

Da sempre Filippo e Franco Francolini alternano l'attività di progettazione e costruzione di dispositivi medici su misura in campo odontotecnico-odontoiatrico con quella di relatori in conferenze e corsi di aggiornamento professionale per odontotecnici, accreditati ECM, e scrivono articoli che sono pubblicati sulle migliori riviste di settore.

Le prescrizioni della clientela, oltre 70 odontoiatri in tutta Italia, inducono il laboratorio a progettare e costruire dispositivi ortodontici, ceramiche, protesi mobili, impianto-protesi, bite. Nel settore dell'ortodonzia preprotetica vengono progettati e costruiti dispositivi su misura, autolavanti e autobloccanti, che permettono di risolvere quei casi

di non corretta posizione dei pilastri protesici, oppure di risolvere estrusioni e/o intrusioni. Per quanto riguarda i bite vengono quotidianamente costruite placche del Michigan, ortotici secondo Jenkelson, placche di svincolo - di riposizionamento, night-guard ecc.

Ultimamente i fratelli Francolini stanno seguendo con molta attenzione l'evoluzione del settore implantologia ortodontica e sono in grado di progettare e costruire dime chirurgiche, cerature diagnostiche e fabbricare manufatti protesici su impianti secondo le migliori filosofie.

Inoltre, il laboratorio vanta un settore di ricerca all'avanguardia. Con le nuove apparecchiature quali ad esempio il laser di saldatura, la fonditrice per il titanio, attualmente vengono testati nuovi materiali per mettere a punto nuove tecniche di produzione sia per il settore ortodontico che protesico.

Gli adempimenti dettati dalla 626 e dalle normative europee sono stati di stimolo per ristrutturare totalmente il laboratorio che attualmente è sulla strada della certificazione aziendale.

Ogni lavoro segue un processo di produzione specifico, codificato dal manuale di qualità ed è eseguito da personale qualificato con materiali e macchinari a norma di legge. Ogni lavoro è accompagnato dalla documentazione prevista dalla 93/42 e confezionato secondo gli standard di legge per essere poi affidato a corrieri di fiducia che assicurano consegne rapide e precise.

Filippo e Franco Francolini credono fermamente nel loro lavoro e l'entusiasmo che li ha spinti nel lontano 1977 ad iniziare quest'avventura non è ancora venuto meno.

(C.T.)





# Soluzione ortodontica di una malocclusione associata ad iperdivergenza facciale severa in un soggetto adulto

Dr. Silvia Golini - Libero professionista - Grosseto

## DESCRIZIONE DIAGNOSTICA DELLA MALOCCLUSIONE

L. S., paziente di sesso femminile, 21 anni e 9 mesi di età (Figg. 1, 2).

Esame dell'occlusione (Figg. 3, 7):

I classe molare a destra; III classe molare a sinistra;

I classe canina a destra; III classe canina a sinistra.

Overbite negativo, overjet nullo;

affollamento ad entrambe le arcate;

marcata deviazione delle linee interincisive;

contrazione dei settori laterali dell'arcata superiore con overjet laterale negativo;

cross-bite degli incisivi laterali superiori.

Esame dell'equilibrio scheletrico (Fig. 8 e tabella I):

I classe scheletrica, gravemente iperdivergente con post-rotazione mandibolare.



Fig. 1

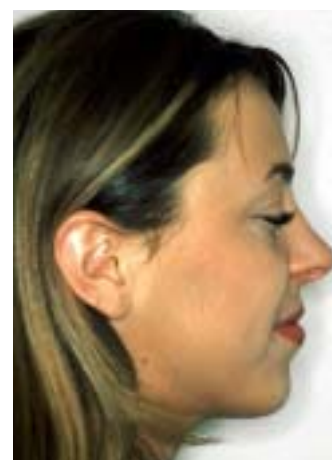

Fig. 2

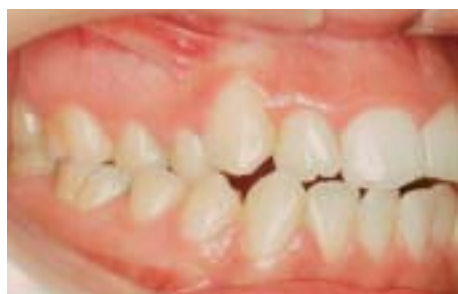

Fig. 3

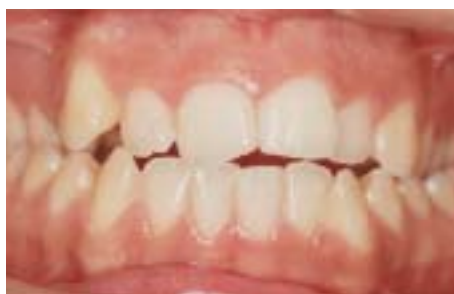

Fig. 4

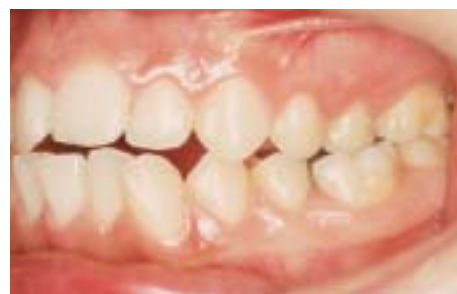

Fig. 5

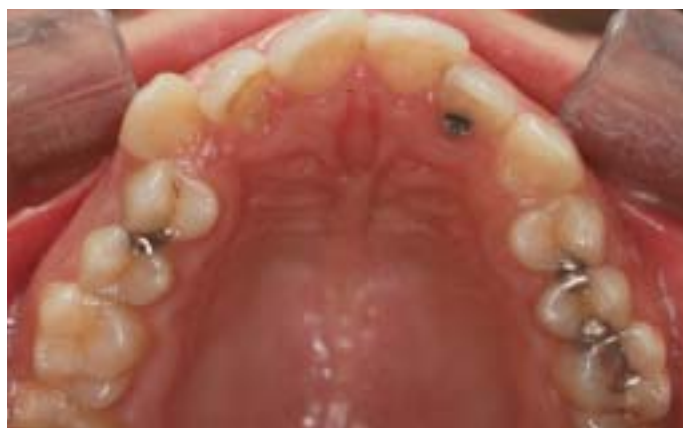

Fig. 6

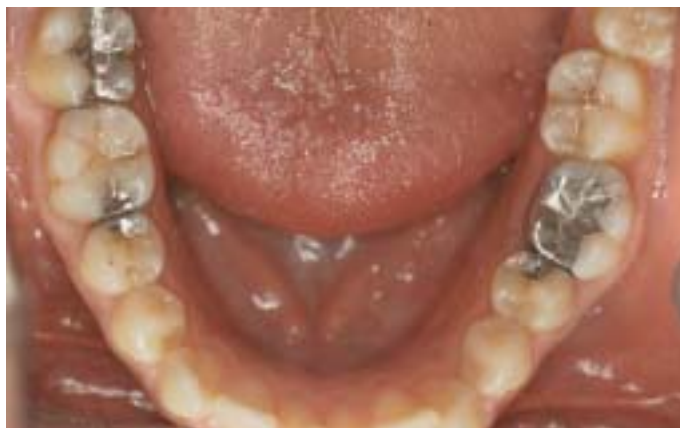

Fig. 7

	Pre - Tx	Post - Tx	Post - Tx
<b>RAPPORTI SCHELETRICI SAGITTALI</b>			
Posizione del Mascellare S-N-A	82° +/- 3,5°	77°	77°
Posizione della Mandibola S-N-Pg	80° +/- 3,5°	75°	74°
Relazione intermascellare sagittale A-N-Pg	2° +/- 2,5°	2°	3°
<b>RAPPORTI SCHELETRICI VERTICALI</b>			
Inclinazione del Mascellare S-N / ANS-PNS	8° +/- 3,0°	10°	11°
Inclinazione della Mandibola S-N / Go-Gn	33° +/- 2,5°	45°	46°,5
Relazione Intermascell. Verticale ANS-PNS / Go-Gn	25° +/- 6,0°	36°	37°
<b>RAPPORTI DENTO-BASALI</b>			
Inclinazione Incisivo Superiore +1 / ANS-PNS	110° +/- 6°	111°	108°
Inclinazione Incisivo Inferiore -1 / Go-GN	94° +/- 7,0°	94°	89°
Compensazione Incisivo Inferiore -1 / A-Pg (mm)	2 +/- 2 mm	7 mm	7 mm
<b>RAPPORTI DENTALI</b>			
Overjet (mm)	3,5 +/- 2,5 mm	0 mm	3 mm
Overbite (mm)	3,5 +/- 2,5 mm	- 0,5 mm	3 mm
Angolo Interincisivo	132° +/- 6,0°	120°	127°

Tab. I - Tabella riassuntiva dei valori cefalometrici e dentali

## PIANO DI TRATTAMENTO - MOTIVAZIONI E OBIETTIVO

La paziente si è presentata per terapie ortodontiche spinta da una motivazione estetica, poiché i denti le apparivano affollati ed il canino superiore di destra troppo evidente. Considerati i rapporti scheletrici associati alla grave iperdivergenza ed all'età adulta, si è consigliata una visita dal chirurgo maxillo-facciale, che però è stata rifiutata. Il piano di trattamento proposto in alternativa ha previsto superiormente l'espansione dell'arcata e inferiormente l'estrazione del 36, con l'applicazione di meccaniche prevalentemente di III classe.

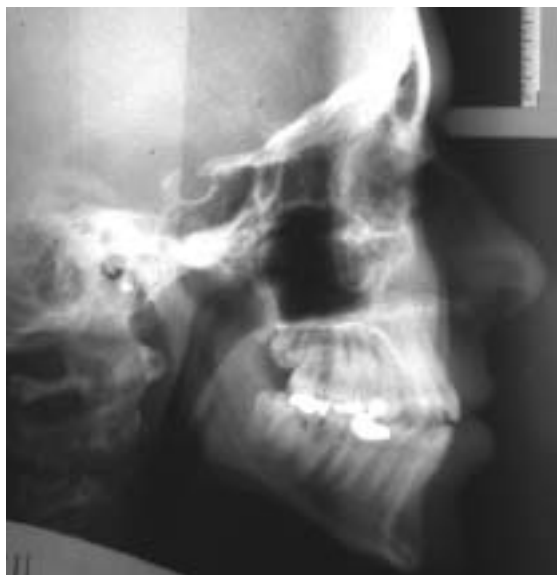

Fig. 8

Gli obiettivi del trattamento sono stati:

- risolvere la contrazione dento-alveolare e l'affollamento dell'arcata superiore
- ripristinare dei corretti rapporti di I classe dentale a sinistra
- ricreare una corretta guida incisiva a destra
- risolvere l'affollamento dell'arcata inferiore
- ristabilire un corretto overbite ed un corretto overjet
- ripristinare un corretto allineamento delle linee interincisive, centrando con la mediana del viso.

La paziente, informata di un possibile accentuarsi del sorriso gengivale ("gummy-smile") in seguito alla terapia ortodontica, ha accettato il piano di trattamento, dimostrando sempre un buon grado di collaborazione.

## TERAPIA ORTODONTICA

La terapia ortodontica è stata effettuata con apparecchiatura edgewise preinformata con valori di riferimento al setup di Alexander. Slot .018x.025. La tecnica ha seguito i principi secondo l'Alexander Discipline. Le varie fasi della terapia ad entrambe le arcate sono illustrate nelle figure 9 (a,b,c) - 14 (a,b,c).

### Arcata Superiore:

Applicazione di una barra transpalatina per mantenere la dimensione trasversale intermolare.

- .016 nichel-titanio per la fase di allineamento, livellamento ed iniziale controllo delle rotazioni.

Durata della fase di terapia: 3 mesi.

- .016 Stainless Steel Australiano Regular Plus con omega loops a contatto dei sestanti, toe-in, tie-back, reverse curva antiSpee. Durata della fase di terapia: 6 mesi. Obiettivi:

- espandere i settori laterali dell'arcata;
- correggere l'overbite;
- migliorare l'allineamento;
- livellare l'arcata;
- completare la correzione delle rotazioni.

- .017x.025 Stainless Steel finale con omega loop a contatto, tie-back, curva antiSpee.

Durata fase della terapia: 13 mesi. Obiettivi:

- per migliorare la dimensione trasversale dell'arcata e mantenerla;
- per migliorare l'overbite e l'overjet;
- per utilizzare gli elastici intraorali;
- per esplicitare i valori di torque e tipping inseriti negli attacchi.

L'arco superiore è stato sezionato tra gli incisivi laterali ed i canini per indossare gli elastici da intercuspidação durante le ultime sei settimane di trattamento.

### Arcata Inferiore:

Estrazione del primo molare inferiore di sinistra.

Poi, terapia ortodontica con la seguente progressione:

- .016x.022 Copper nichel-titanio per la fase di allineamento, livellamento ed iniziale controllo delle rotazioni.

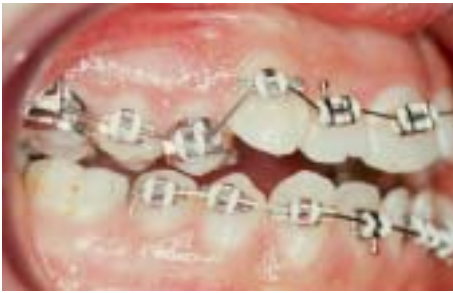

Fig. 9a

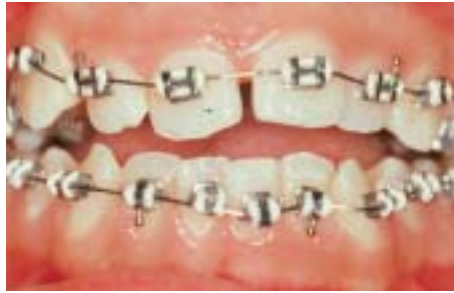

Fig. 9b

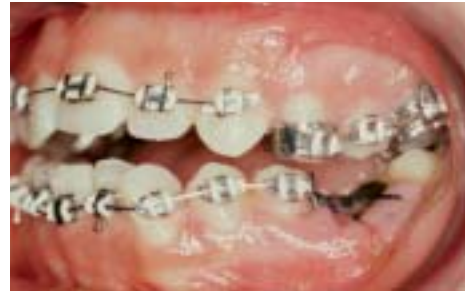

Fig. 9c

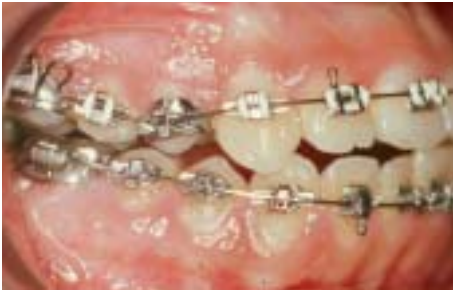

Fig. 10a

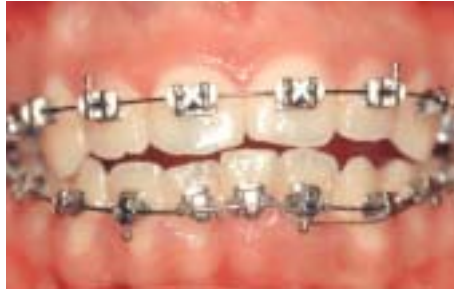

Fig. 10b

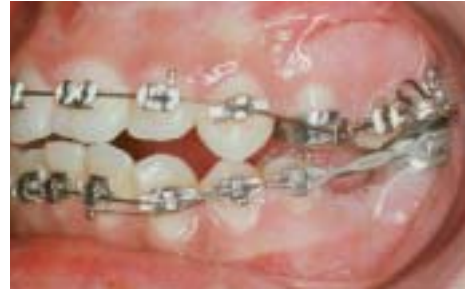

Fig. 10c

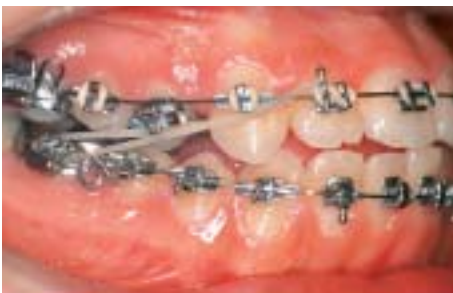

Fig. 11a

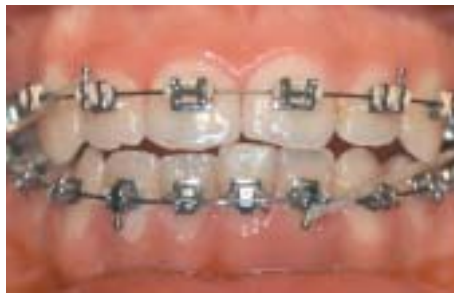

Fig. 11b

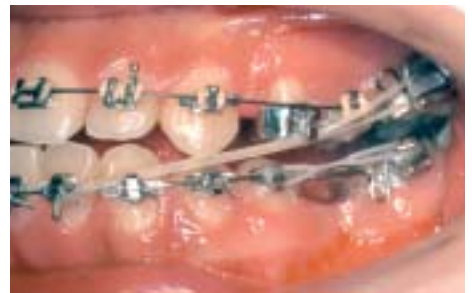

Fig. 11c

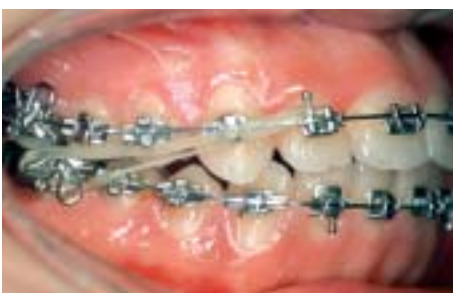

Fig. 12a

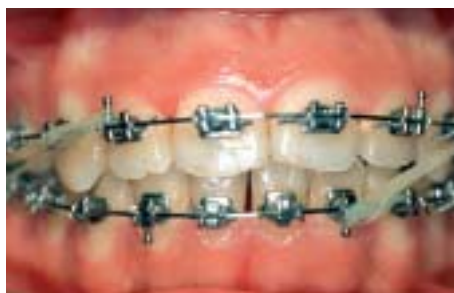

Fig. 12b

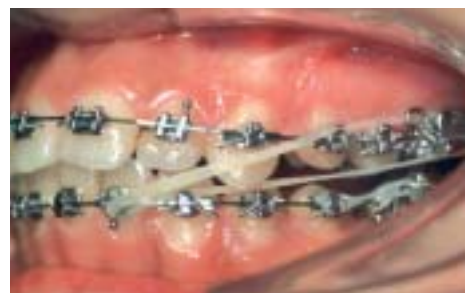

Fig. 12c

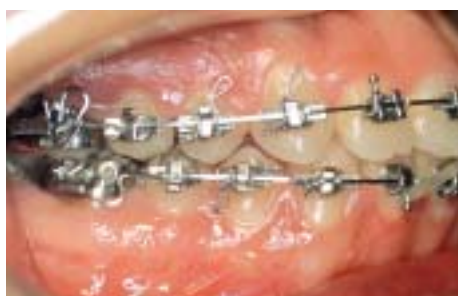

Fig. 13a

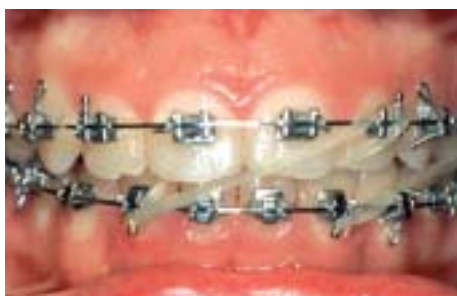

Fig. 13b

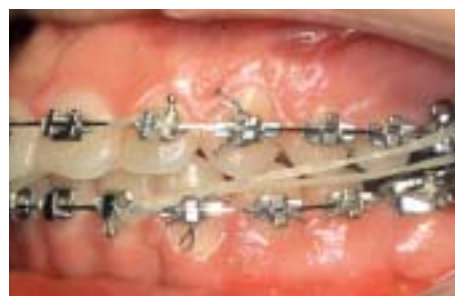

Fig. 13c

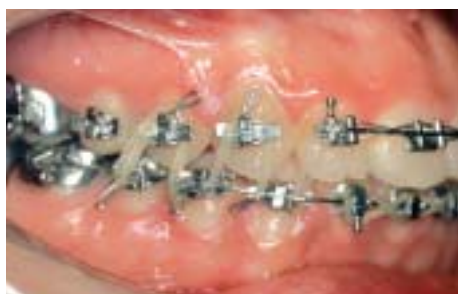

Fig. 14a

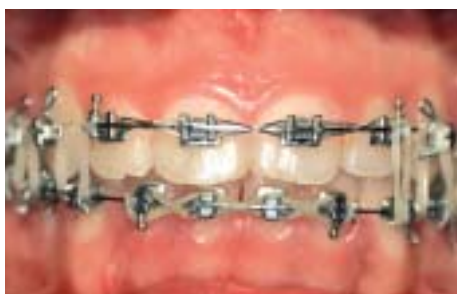

Fig. 14b

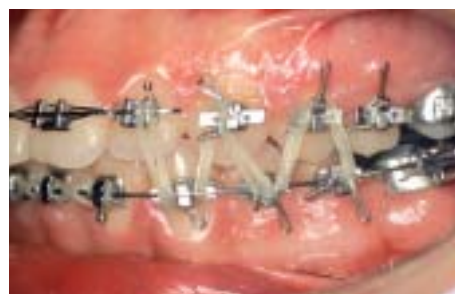

Fig. 14c

Durata della fase di terapia: 4 mesi.

-.016x.022 Stainless Steel con, inizialmente, catenella elastica da secondo premolare inferiore di sinistra a secondo molare per mesializzare quest'ultimo; quindi, lo spazio di estrazione è stato completamente chiuso distalizzando l'emiacata sinistra. Con questo arco sono stati utilizzati precocemente elastici intermascellari asimmetrici per supportare la chiusura dello spazio e facilitare la correzione di classe. Per migliorare l'overbite l'arco è stato modellato con una curva di Spee accentuata.

Durata della fase di terapia: 6 mesi.

-.017.025 Stainless Steel finale con omega loops a contatto, tie-back, curva di Spee accentuata.

Durata di questa fase di terapia: 13 mesi, con i seguenti obiettivi:

- completare l'allineamento;
- livellare la curva di Spee;
- migliorare il controllo dell'overjet e dell'overbite;
- utilizzare gli elastici intraorali;
- esplicitare i valori di torque e tipping inseriti negli attacchi.

La durata complessiva della terapia ortodontica è stata di circa 2 anni. Ha fatto seguito alla terapia attiva una contenzione, con apparecchiatura rimabile tipo "wrap-around" al superiore e splint incollato da canino a canino all'arcata inferiore.

## RISULTATI DELLA TERAPIA

In visione laterale è possibile notare come il profilo dei tessuti molli della paziente non sia sostanzialmente cambiato dopo la terapia (Fig. 15). Le labbra sono competenti con maggiore protrusione del labbro inferiore posizionato tuttavia sulla linea Estetica.

Il sorriso gengivale si è accentuato ma la paziente si dichiara soddisfatta del risultato estetico ottenuto (Fig. 16).

I rapporti dentali ottenuti (Figg. 17a, b, c, d, e) sono di I

classe molare e canina a destra ed a sinistra.

A sinistra il 37 ed il 38 appaiono leggermente mesio-inclinati verso il sito di estrazione, dove è residuo un piccolo diastema fra 35 e 37.

L'affollamento sia superiore che inferiore è stato risolto; le due arcate appaiono di buona forma e congruenti. L'overjet e l'overbite sono nella norma.

All'esame dell'OPT (Fig. 18) si rileva un buon parallelismo radicolare tranne che su 34 e 44 dove la radice è troppo mesiale; da evidenziare anche un arrotondamento generalizzato degli apici e la non completa chiusura dello spazio di estrazione del 36, dove è residuo un leggero diastema.

I valori cefalometrici (Fig. 19 e tabella I) non presentano variazioni rilevanti per quanto riguarda i rapporti scheletrici antero-posteriori e verticali.

Le linee interincisive sono coincidenti fra di loro e sovrapponibili alla mediana del viso.

La situazione parodontale è discreta. Le richieste estetiche della paziente sono state soddisfatte. Un buon risultato dentale ed estetico è stato raggiunto in assenza di intervento di chirurgia ortognatica.

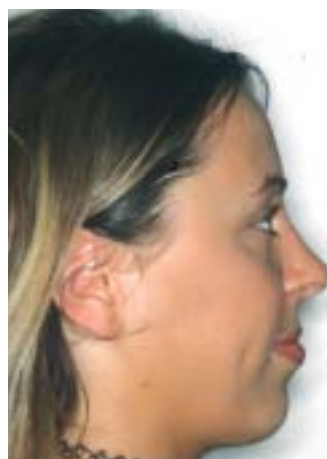

Fig. 15



Fig. 16

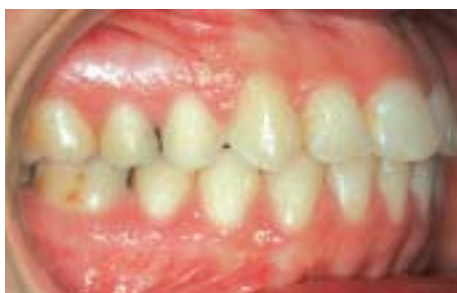

Fig. 17a

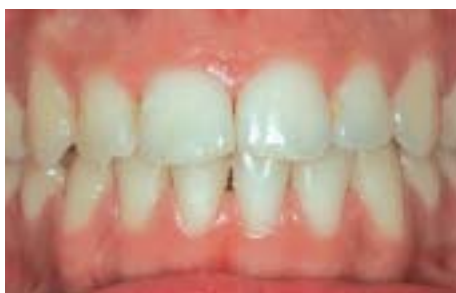

Fig. 17b

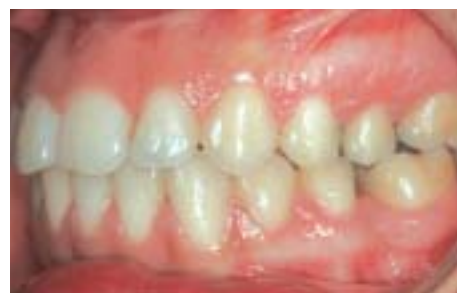

Fig. 17c

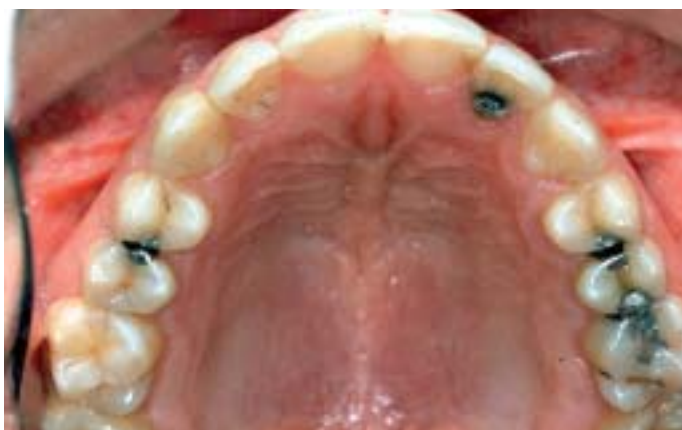

Fig. 17d

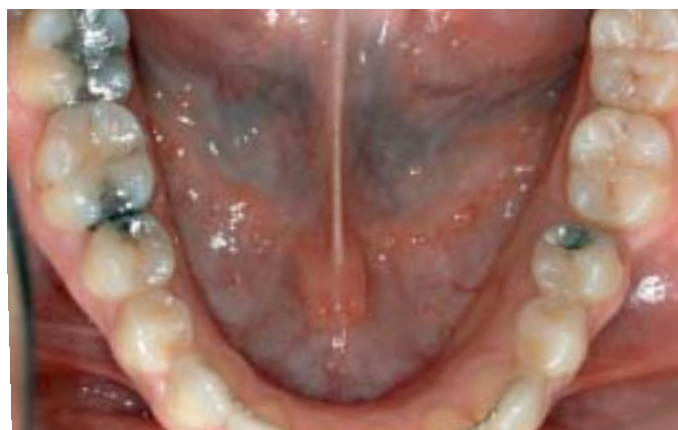

Fig. 17e

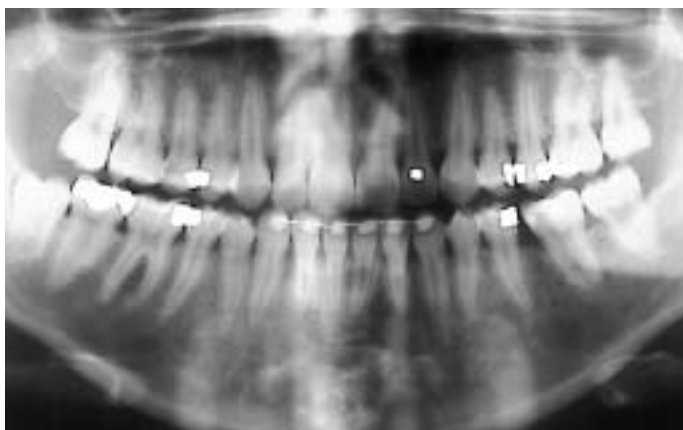


Fig. 18

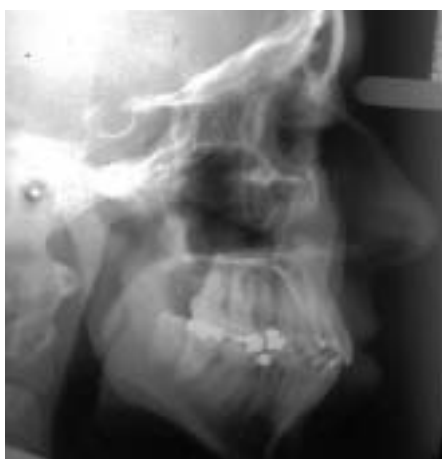

Fig. 19

## RIASSUNTO

L'articolo propone il piano di trattamento ortodontico per una paziente adulta con una malocclusione ad entrambe le arcate dentali caratterizzata da affollamento, inversioni del combaciamento e tendenza alla III Classe, associata a severa iperdivergenza facciale. La terapia ortodontica, della durata complessiva di due anni, si è rivelata una valida alternativa all'opzione della chirurgia ortognatica, con buona salvaguardia della componente funzionale e di quella estetica.

## SUMMARY

*This article describes the clinical orthodontic intervention in an adult patient with dental malocclusion associated with severe hyperdivergent skeletal relationships. In absence of maxillofacial orthognathic surgery, the treatment plan with fixed appliances led to highly acceptable results, both at the functional and esthetic levels.*

# Rassegna della letteratura ortodontica internazionale

a cura dei Dottori Tiziano Baccetti e Lorenzo Franchi



## The Angle Orthodontist

**EFFECT OF VARYING THE FORCE DIRECTION ON MAXILLARY ORTHOPEDIC PROTRACTION**

**EFFETTI DELLA VARIAZIONE DELLA DIREZIONE DELLA FORZA NELLA PROTRAZIONE ORTOPEDICA DEL MASCELLARE SUPERIORE**

A. Keles, E.Ç. Tokmak, N. Erverdi, R. Nanda; *Angle Orthod*, vol. 72, n.5, 387-396, 2002

Obiettivo di questo studio è stato quello di valutare gli effetti della variazione della direzione della forza ortopedica nella protrazione del mascellare superiore. Un gruppo di 20 soggetti con III Classe da retrusione superiore sono stati suddivisi in due gruppi (gruppo 1, 9 pazienti di età media di 8.58 anni e gruppo 2, 11 pazienti di età media di 8.51 anni) in maniera random. Entrambi i gruppi sono stati trattati con espansione rapida del mascellare superiore con espansore di tipo incollato (attivazione della vite due volte al giorno per 10 giorni) seguita da maschera facciale. Nel gruppo 1 la forza è stata applicata in sede intraorale con una direzione in avanti e in basso con inclinazione di 30° rispetto al piano oclusale. Nel gruppo 2 la forza è stata applicata con l'ausilio di un arco extraorale 20 mm al di sopra il piano oclusale. In entrambi i gruppi l'entità della forza era di 500 g per lato e i pazienti erano stati istruiti a portare la maschera per 16 ore al giorno per i primi 3 mesi e 12 ore al giorno per i successivi 3 mesi. I risultati hanno dimostrato che entrambi i sistemi erano efficaci nel determinare l'avanzamento del mascellare superiore. Tuttavia nel gruppo 1 l'avanzamento del mascellare era associato ad una rotazione antioraria del mascellare stesso mentre nel gruppo 2 era evidente un avanzamento senza rotazione. Nel gruppo 1 il piano oclusale mascellare non ruotava a differenza del gruppo 2 che presentava una rotazione oraria. Gli incisivi superiori erano inclinati vestibolarmente nel gruppo 1 mentre nel gruppo 2 erano inclinati lingualmente ed estrusi. In conclusione, l'applicazione della forza ortopedica di protra-


zione vicino al centro di resistenza del mascellare superiore si dimostra efficace nell'evitare effetti collaterali indesiderati quali la rotazione antioraria del mascellare. La metodica utilizzata nel gruppo 2 è quindi particolarmente indicata nel trattamento delle III Classi con morso aperto.

**CONTROLLED SPACE CLOSURE WITH A STATICALLY DETERMINATE RETRACTION SYSTEM**

**CHIUSURA DELLO SPAZIO CONTROLLATA MEDIANTE UN SISTEMA DI RETRAZIONE STATICAMENTE DETERMINATO**

K. Choy, E.K. Pae, K.H. Kim, Y.C.Park, C.J. Burstone  
*Angle Orthod*, vol. 72, n.3, 191-198, 2002

Sono state studiate le caratteristiche biomeccaniche di un sistema staticamente determinato di retrazione del gruppo frontale (incisivi e canini) mediante una particolare leva in titanio molibdeno 0.017x0.025 in grado di sviluppare una forza singola. Il disegno della leva consiste in due pieghe di 90°, una a livello della cannula molare (con un'elice) e l'altra a circa metà della lunghezza della leva. L'unità anteriore comprende gli elementi dentali da canino a canino collegati da un filo rettangolare in acciaio passivo con due power-arms distali ai canini. Il sistema di ancoraggio comprende gli elementi dentali del settore latero-posteriore collegati da un filo rettangolare in acciaio passivo e da una barra transpalatina. La leva è collegata al gruppo anteriore con una legatura metallica o elastica. La forza singola sviluppata dalla leva è stata misurata con un dinamometro. Inoltre è stato studiato anche il torque generato dal sistema sull'unità anteriore e di ancoraggio mediante un torque tester. Sono state studiate la forma standard della leva e forme modificate. Alla piena attivazione la leva sviluppa una forza di retrazione di 163 g con un rapporto carico/deflessione di 6 g/mm. Aumentando l'entità della piega anteriore la componente orizzontale della forza aumentava di più della componente verticale. All'opposto aumentando l'entità della piega posteriore la componente verticale della forza aumentava di più della componente orizzontale. Un caso clinico dimostra la versatilità e l'applicabilità clinica della leva per la retrazione del gruppo frontale.



## American Journal of Orthodontics and Dentofacial Orthopedics

**MORPHOLOGICAL AND POSITIONAL ASYMMETRIES OF YOUNG CHILDREN WITH FUNCTIONAL UNILATERAL POSTERIOR CROSSBITE**

**ASIMMETRIE MORFOLOGICHE E POSIZIONALI IN BAMBINI CON MORSO INCROCIATO LATERO-POSTERIORE MONOLATERALE FUNZIONALE**

*A.S. Pinto, P.H. Buschang, G.S. Throckmorton, P. Chen*

*AJO/DO, vol. 120, n. 5, 513-520, 2001*

In questo studio prospettico è stato esaminato un campione di 15 soggetti in fase dentatura mista di età compresa tra 7.3 e 10.6 anni, affetti da morso incrociato latero-posteriore monolaterale funzionale. I pazienti non presentavano segni o sintomi di disordini temporomandibolari. Il trattamento consisteva di espansione rapida con espansore incollato per un periodo variabile da 2 a 4 settimane, seguita da contenzione con lo stesso espansore per 6 mesi. Sono stati utilizzati zonogrammi per la valutazione degli spazi articolari dell'ATM e radiografie submento vertice per la determinazione della asimmetria morfologica e posizionale della mandibola. I risultati mostravano che la mandibola era significativamente più lunga dal lato senza morso incrociato. L'asimmetria era particolarmente evidente per il ramo e comprendeva sia il condilo che il processo coronoide. Gli spazi articolari superiori e posteriori erano maggiori sul lato senza inversione di combaciamento. Dopo trattamento e ritenzione la mandibola non presentava asimmetrie posizionali e scheletriche significative. L'espansione durante le fasi evolutive precoci in soggetti affetti da morso incrociato latero-posteriore monolaterale funzionale era in grado di eliminare asimmetrie posizionali e scheletriche della mandibola.

### CERVICAL VERTEBRAL BONE AGE IN GIRLS

#### ETÀ OSSEA BASATA SULLE VERTEBRE CERVICALI NELLE FEMMINE

*T. Mito, K. Sato, H. Mitani*

*AJO/DO, vol. 122, n. 4, 380-385, 2002*

Scopo di questo lavoro è stato di valutare l'età ossea basata sulle vertebre cervicali quale indice di maturazione scheletrica individuale. Sulle teleradiografie di 176 ragazze (età compresa tra i 7 e i 14.9 anni) sono stati misurati i corpi delle vertebre cervicali ed è stata calcolata una formula di regressione per ottenere l'età ossea. Utilizzando poi le tele-

radiografie e le radiografie della mano e del polso di un altro campione di 66 ragazze (età compresa tra 8 e 13.9 anni) è stata valutata la correlazione tra l'età ossea basata sulle vertebre cervicali e l'età ossea derivata dal metodo Tanner-Whitehouse 2. I risultati della ricerca sono stati: 1) determinazione di una formula di regressione per calcolare l'età ossea basandosi sui rapporti delle misurazioni dei corpi della terza e quarta vertebra cervicale; 2) il coefficiente di correlazione tra età ossea basata sulle vertebre cervicali ed età ossea con il metodo Tanner-Whitehouse 2 (0.869) era significativamente maggiore del coefficiente di correlazione tra età ossea basata sulle vertebre cervicali ed età cronologica (0.705); 3) la differenza (in valore assoluto) tra età ossea basata sulle vertebre cervicali ed età ossea con il metodo Tanner-Whitehouse (0.75 anni) era significativamente più piccola della differenza tra età ossea basata sulle vertebre cervicali ed età cronologica (1.17 anni). Questi risultati suggeriscono che l'età ossea basata sulle vertebre cervicali è un metodo attendibile per la valutazione della maturità scheletrica individuale.



## European Journal of Orthodontics


**CHANGES IN ROOT LENGTH DURING ORTHODONTIC TREATMENT: ADVANTAGES FOR IMMATURE TEETH**

**CAMBIAMENTI DELLA LUNGHEZZA RADICOLARE DURANTE IL TRATTAMENTO ORTODONTICO: I VANTAGGI DEI DENTI IMMATURI**

*M. Mavragani, O.E. Bøe, P.J. Wisth, K.A. Selvig EJO, vol. 24, n. 1, 91-97, 2002*

Lo studio analizza l'allungamento radicolare durante il trattamento ortodontico in relazione all'età del paziente e allo stadio di sviluppo radicolare. Sono state valutate le radiografie periapicali pre- e post-trattamento degli incisivi superiori in 80 pazienti con malocclusione di II Classe trattati con estrazione dei premolari e apparecchiature fisse. Il gruppo trattato è stato confrontato con un gruppo controllo di soggetti non trattati. I risultati di questo studio mettono in evidenza che non vi sono differenze significative tra le lunghezze radicolari post-trattamento degli incisivi che all'inizio del trattamento presentano uno sviluppo radicolare incompleto (apice beante) e le lunghezze radicolari del gruppo controllo. Inoltre, nel gruppo trattato, le radici che non erano ancora completamente sviluppate prima del trattamento raggiungevano una lunghezza significativamente maggiore rispetto alle radici che erano già completamente

sviluppate all'inizio del trattamento. In conclusione, il trattamento precoce (dentatura mista) con apparecchiature fisse degli incisivi con apice ancora beante comporta minori rischi per quel che concerne il riassorbimento radicolare rispetto al trattamento ortodontico degli incisivi con sviluppo radicolare completato.



### World Journal of Orthodontics

**DISTAL MOLAR MOVEMENT WITH AN INTRA-ARCH DEVICE PROVIDED WITH THE ONPLANT SYSTEM FOR ABSOLUTE ANCHORAGE**

**MOVIMENTO DISTALE DEI MOLARI CON UN DISPOSITIVO INTRA-ARCA-TA APPLICATO SUL SISTEMA ONPLANT PER L'ANCORAGGIO ASSOLUTO**

*L. Bondemark, I. Feldmann, H. Feldmann; World J. Orthod. vol. 3, n. 2, 117-124, 2002*

Viene descritto un caso clinico trattato con il Sistema Onplant per l'ancoraggio assoluto durante la distalizzazione dei molari superiori. L'Onplant consiste di un sottile disco in lega al titanio di 7.7 mm di diametro e 2 mm di spessore che viene inserito in sede subperiosteale nel palato. La superficie dell'Onplant a contatto con l'osso è rivestita da uno strato di 75 µm di idrossiapatite.

L'osteointegrazione viene raggiunta dopo 16 settimane di guarigione. La superficie dell'Onplant verso la mucosa palatina presenta un attacco per l'applicazione della barra transpalatina. Viene presentato un caso di una paziente di 16 anni con malocclusione di II Classe trattata con un Onplant a cui era collegata una barra transpalatina incollata sulla superficie linguale dei secondi premolari. La distalizzazione dei primi e secondi molari è stata ottenuta con molle vestibolari in nichel titanio che sviluppavano 150 g di forza montate su sezioni in filo rettangolare in acciaio .017x.025. In 4.5 mesi di trattamento è stata ottenuta una distalizzazione bilaterale dei molari di 2.5 mm che ha trasformato il rapporto II Classe in I Classe. Non è stata osservata alcuna perdita di ancoraggio a livello del settore anteriore dell'arcata.

## La novità editoriale del Dr. Claudio Lanteri: un contributo di notevole interesse

Non si tratta del "solito", ennesimo volume di ortodonzia. Il libro di recente edizione "Ortognatodonzia. Manuale illustrato di tecniche e applicazioni cliniche" del Dr. Claudio Lanteri, corredato da una bella presentazione a firma del Prof. Damaso Caprioglio, si propone come lettura estremamente utile per chi, dallo studente allo specialista esperto, abbia a che fare con la teoria e la pratica dell'ortognatodonzia contemporanea.

Il Dr. Lanteri ha confezionato un'opera estremamente valida, della quale vorremmo evidenziare alcuni aspetti salienti. Innanzitutto, la completezza. Il manuale spazia dall'embriologia e crescita craniofaciale, alla diagnosi e alla terapia in ambito ortodontico. Ciascun capitolo è ben organizzato, corredato da una esauriente iconografia e da una bibliografia aggiornata e pertinente. Poi, il carattere clinico-pratico. I principi e metodi della terapia ortodontica sono affrontati con un occhio sempre attento al suggerimento pratico e all'impiego dei presidi terapeutici nel paziente individuale. Infine, l'innovazione. Capitoli quali quello dedicato all'utilizzo della fotografia digitale e quello rivolto all'analisi delle caratteristiche tecniche degli attacchi ortodontici di più recente introduzione testimoniano la modernità del libro e la sua rispondenza ad esigenze di un compendio aggiornato alle novità dell'ultima ora.

Ci preme infine sottolineare l'ampio spazio riservato ai concetti di prevenzione ed intercettazione della patologia ortodontica, così come l'importanza dell'ampio capitolo dedicato ai principi e alle metodiche di contenzione post-trattamento. Fa da corollario a quest'ultimo capitolo la bella documentazione di casi clinici seguiti a lunga distanza, talvolta con controlli oltre i venti anni dal termine della terapia attiva.

Un bravo al Dr. Lanteri e alla casa editrice, la Masson, che ha voluto includere il volume in una collana clinico-pratica che ha come scopo l'evoluzione tecnica della disciplina odontoiatrica.

T. B.

