

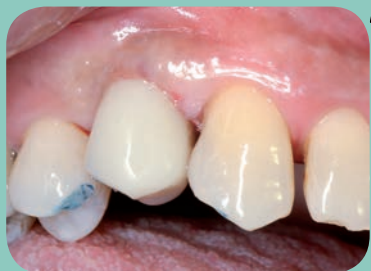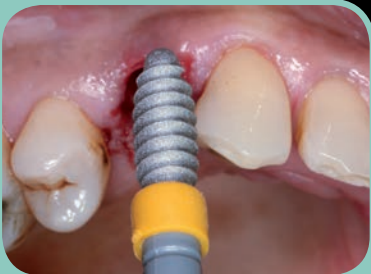06.2015 - ANNO 12 - N. 20

EXACONE

News



IL BOLLETTINO DEL SISTEMA IMPLANTARE LEONE



Per gentile concessione del Dott. R. Melli

L'efficienza della
semplicità

Durante una chiacchierata fra amici mi hanno chiesto di cosa sono orgogliosa della mia azienda. Non è facile rispondere, è una cosa che si dà sempre un po' per scontata, come ad una mamma o a un babbo chiedere se i propri figli sono belli.... Certo ai loro occhi sono i più belli del mondo! E così è per la Leone: certo che sono orgogliosa dell'azienda! Ma scegliere e definire i motivi di questo orgoglio hanno richiesto un po' di riflessione.

Quali sono le cose che più mi rendono orgogliosa fra quello che abbiamo fatto e facciamo?

Allora ho iniziato a pensare: di sicuro la longevità è un motivo di orgoglio. Gli ottanta anni appena celebrati sono senz'altro una caratteristica che implicitamente rende onore e gratificazione a tutti noi e soprattutto alle tre generazioni della famiglia Pozzi che ne hanno gestito l'attività.

Ma non è solo questo.

Non basta esserci da tanto tempo, è necessaria anche la qualità di ciò che la Leone è.

Cosa siamo oggi? Quali sono le caratteristiche che ci contraddistinguono?

Siamo una realtà solida: abbiamo cioè le risorse necessarie a far fronte ad ogni nostro impegno e soprattutto ad ogni nostro progetto di sviluppo. La decisione di reinvestire con continuità negli anni gli utili ha reso la Leone solida e libera di pianificare il suo percorso di crescita.

Siamo competenti: abbiamo le conoscenze e l'esperienza come pochi altri nel settore dentale. Con questo bagaglio ci è possibile affrontare tanti progetti e realizzare prodotti attuali e di altissima qualità.

Possiamo discutere e contribuire alla ricerca di prodotti e processi sempre più evoluti e sofisticati.

Così come siamo in grado di dare formazione ed assistenza adeguata a chi lo richiede.

Siamo, infine, percepiti dal mercato, e con ciò intendo clienti, concorrenti, fornitori, come un'azienda seria. Leone da sempre è un'azienda che ha rispettato fino in fondo i propri impegni, ha avuto con tutti rapporti chiari e definiti, siamo sempre trasparenti, collaborativi e disponibili, pronti ai confronti e responsabili.

Questo ritengo sia la cosa che più di tutto mi rende orgogliosa: sapere che tutti i nostri sforzi sono per mantenere questa serietà e correttezza e che il nostro impegno quotidiano è percepito ed apprezzato.

Elena Pozzi

Dott. Massimo Alteri

Sostituzione di un incisivo centrale inferiore con un impianto di piccolo diametro a connessione conometrica

PAROLE CHIAVE

post-estrattivo immediato, impianti Max Stability, fase unica, corona singola, tecnica diretta, impronta ottica, CAD-CAM

pag. 5

I Mercoledì da Leone

pag. 14

L'impianto Max Stability lungo 14 mm: indicazioni d'utilizzo

pag. 15

Dott. Marino Miccini

PAROLE CHIAVE

all-on-four, carico immediato, edentulia totale superiore, impianti Max Stability, moncone per protesi avvitata, protesi avvitata

Dott. Renato Turrini

PAROLE CHIAVE

all-on-four, carico immediato, impianti Max Stability, sostituto osseo sintetico, moncone per protesi avvitata, protesi avvitata

Dott. Luigi Lucchiari

PAROLE CHIAVE

carico immediato, impianti Max Stability, post-estrattivo immediato, sostituto osseo sintetico, monconi anatomici Exacone 360°, tecnica diretta, corona singola

Dott. Roberto Meli

PAROLE CHIAVE

carico immediato, impianti Max Stability, post-estrattivo immediato, membrana riassorbibile, sostituto osseo sintetico, moncone temporaneo, cementazione extra-orale, corona singola

Dott.ssa Irene Frezzato, Dott. Alberto Frezzato

PAROLE CHIAVE

carico immediato, impianti Max Stability, post-estrattivo immediato, sostituto osseo sintetico, moncone temporaneo, cementazione extra-orale, corona singola

Corsi di Implantologia 2015

Giornate dimostrative di pratica implantologica su paziente

pag. 34

Congresso Exacone

pag. 35

Prodotti per la rigenerazione tissutale

pag. 37

Dott. Leonardo Targetti

Trattamento implantoprotesico di un'agenesia bilaterale degli incisivi superiori

PAROLE CHIAVE

agenesie, fase unica, corona singola, mantenimento osseo, stabilità tessuti gengivali

pag. 39

Dott. Nazario Russo, Dott. Davide Montisci, Dott. Giacomo Coppola, Dott. Marco Sambigioglio

La chirurgia guidata: strumento efficace nel ripristino immediato di zone compromesse ad alta valenza estetica

PAROLE CHIAVE

estetica, chirurgia guidata, post-estrattivo immediato, carico immediato, moncone temporaneo, impronta, zirconia, cementazione extra-orale

pag. 47

Tutti gli articoli pubblicati sul Bollettino Exacone News sono redatti sotto la responsabilità degli Autori.
La pubblicazione o la ristampa degli articoli deve essere autorizzata per iscritto dall'editore.

Gli articoli esprimono le opinioni degli autori e non impegnano la responsabilità legale della società Leone. Tutti i diritti sono riservati. È vietata la riproduzione in tutto o in parte con qualunque mezzo. La società Leone non si assume alcuna responsabilità circa l'impiego dei prodotti descritti in questa pubblicazione, i quali essendo destinati ad esclusivo uso implantologico, devono essere utilizzati unicamente da personale specializzato e legalmente abilitato che rimarrà unico responsabile della costruzione e della applicazione delle protesi realizzate in tutto o in parte con i suddetti prodotti. Tutti i prodotti Leone sono progettati e costruiti per essere utilizzati una sola volta; dopo essere stati tolti dalla bocca del paziente, devono essere smaltiti nella maniera più idonea e secondo le leggi vigenti. La società Leone non si assume alcuna responsabilità circa possibili danni, lesioni o altro causati dalla riutilizzazione dei suoi prodotti. Questa pubblicazione è inviata a seguito di vostra richiesta: l'indirizzo in nostro possesso sarà utilizzato anche per l'invio di altre proposte commerciali. Ai sensi del D. Lgs 196/2003 è vostro diritto richiedere la cessazione dell'invio e/o dell'aggiornamento dei dati in nostro possesso.

Spedizione gratuita

Progetto e realizzazione: Reparto Grafica Leone S.p.a - Stampa: ABC TIPOGRAFIA s.r.l. Sesto Fiorentino

IT-35-15/20



Ortodonzia e Implantologia

LEONE S.p.A.

Via P. a Quaracchi, 50 - 50019 Sesto Fiorentino (FI)

Tel. 055.30.441 - Fax 055.37.48.08

e-mail: info@leone.it - www.leone.it

monconi anatomici EXACONE

PER FACILITARE
LA FINALIZZAZIONE PROTESICA
IN LABORATORIO E IN STUDIO

360°



presenza di tacca
per attivare la connessione
con forza coassiale
all'asse dell'impianto

**inclinazione ottimale e
2 facce piane contrapposte**
migliorano la collocazione
e la ritenzione delle cappette

spalla preformata
personalizzabile, con porzione vestibolare
più bassa per agevolare l'estetica

4 altezze di tratto transmucoso
per un preciso adattamento
allo spessore dei tessuti molli

esagono apicale
separato dal resto
del moncone

L'innovazione principale,
protetta da un brevetto interna-
zionale, risiede nella realizzazione
dell'**esagono apicale
staccato dal resto
del moncone:**

ciò consente un posizionamento
libero a 360° sul modello
e rende semplice il recupero
di disparallelismi, sfruttando
al meglio la forma anatomica
dei monconi. Successivamente,
attivando la connessione
conica autobloccante tra
l'esagono e il moncone, il pilastro
risulterà solidale con l'esagono
orientato nella posizione prescelta
e guiderà il clinico nel
posizionamento sul paziente
con la massima precisione.



Ortodonzia e Implantologia

www.leone.it

*L'efficienza
della semplicità!*

Sostituzione di un incisivo centrale inferiore con un impianto di piccolo diametro a connessione conometrica

Dott. Massimo Alteri

Libero professionista a Civita Castellana (VT)

PAROLE CHIAVE

post-estrattivo immediato, impianti Max Stability, fase unica, corona singola, tecnica diretta, impronta ottica, CAD-CAM

La preparazione protesica fissa di un incisivo centrale inferiore pone delle difficoltà legate al ridotto volume di questo elemento, quando poi tale elemento viene sostituito da un impianto, lo spessore vestibolo-linguale aumenta a causa della vite di connessione abutment-fixture.

Possiamo risolvere questo problema utilizzando un impianto a connessione conometrica che consente spessori adeguati alla ricostruzione protesica.

CASO CLINICO

Il caso preso in esame è un incisivo centrale inferiore di destra che presenta mobilità (Figg. 1-2). Volendo conservare il volume osseo residuo, la scelta terapeutica è quella di sostituirlo effettuando un intervento implantare con un impianto post-estrattivo immediato.

PREPARAZIONE DEL SITO

Si estrae l'elemento 41 (Figg. 3, 4), si effettua una accurata pulizia alveolare e un controllo delle pareti ossee residue (Figg. 5, 6). La preparazione iniziale del sito implantare si esegue con una fresa a pallina con il gambo lungo (Fig. 7); l'inclinazione della fresa deve essere di 15° opposta alla parete ossea vestibolare residua (Fig. 8).

La preparazione ossea viene effettuata sempre a basso numero di giri (mai sopra i 50 rpm) e senza irrigazione. Questa tecnica consente di recuperare tutto l'osso limato nella preparazione (Figg. 9, 10) che utilizzeremo successivamente, se necessario, all'inserimento dell'impianto Leone Max Stability Ø 3,75 x 8 mm (Figg. 11-13).

Dopo la stabilizzazione primaria dell'impianto, passiamo alla ricostruzione di una piccola fenestrazione vestibolare e qui usiamo l'osso autologo precedentemente prelevato e posizioniamo una membrana che fissiamo con il tappo basso con connessione conica (Figg. 14-18).

Dopo sei mesi circa, in una sola seduta, si costruisce la protesi con il sistema CAD-CAM Cerec. Smontiamo il tappo basso (Figg. 19, 20), inseriamo un moncone preinclinato a 15° e attiviamo la connessione conometrica (Fig. 21), prepariamo il moncone come se fosse un dente naturale (Figg. 22, 23), scannerizziamo la posizione del moncone in bocca (Fig. 24), progettiamo e realizziamo in studio con tecnologia CAD-CAM Cerec una corona in disilicato di litio e dopo due ore circa cementiamo il lavoro finito (Fig. 25).

Il controllo clinico e radiografico ad un anno dalla protesizzazione (Figg. 26, 27) mostra un buon mantenimento del risultato estetico ottenuto e dei livelli ossei perimplantari nonché un'ottima salute dei tessuti perimplantari.

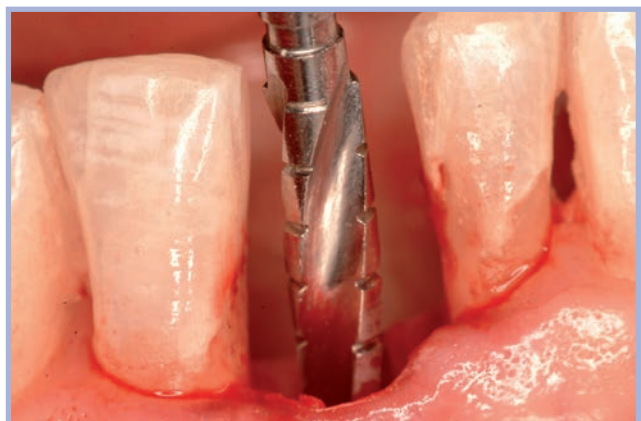
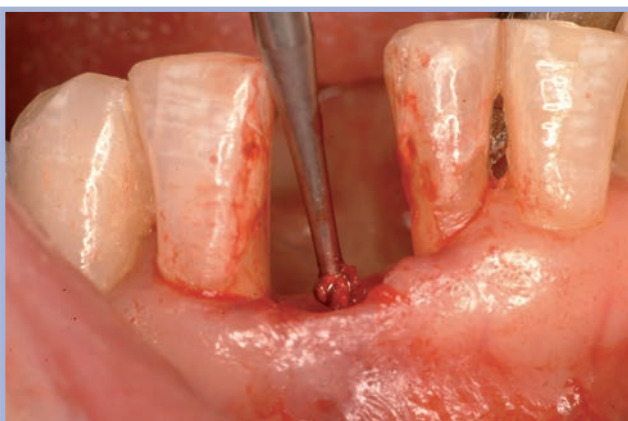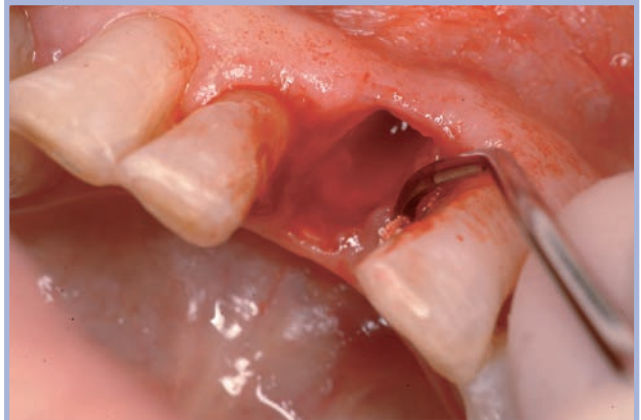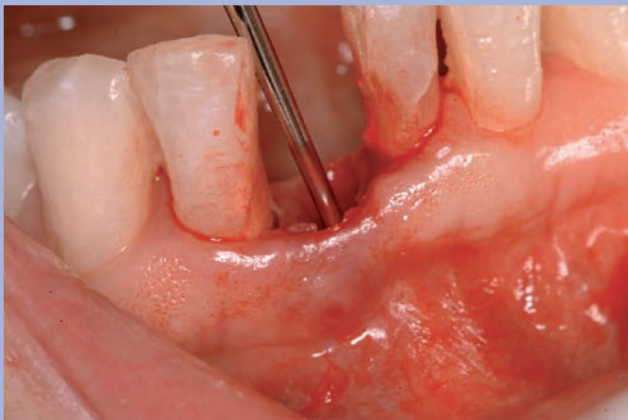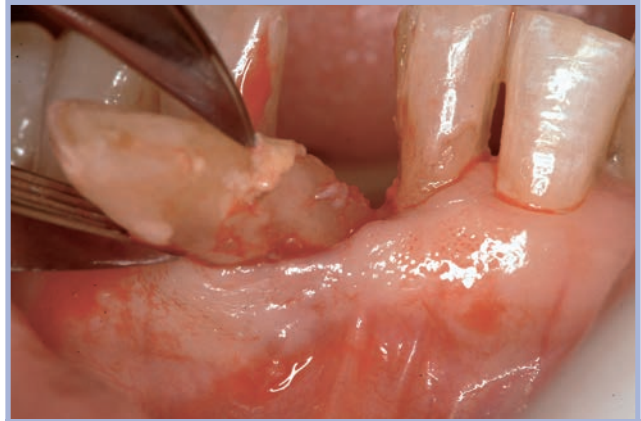
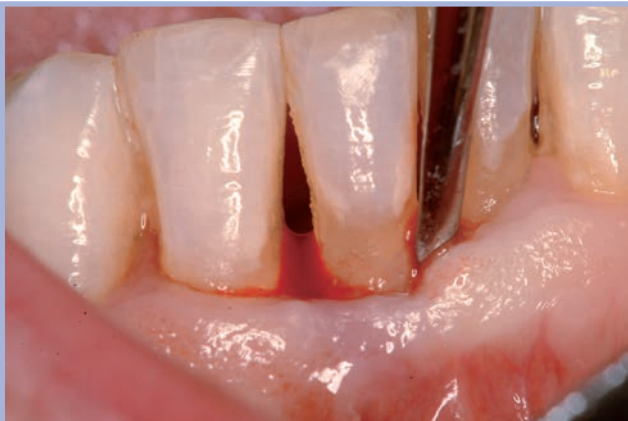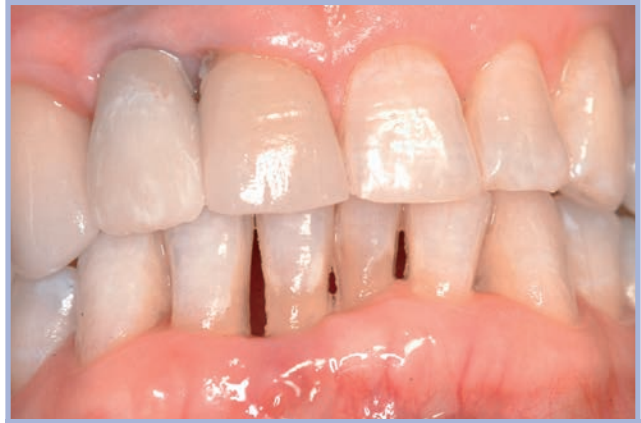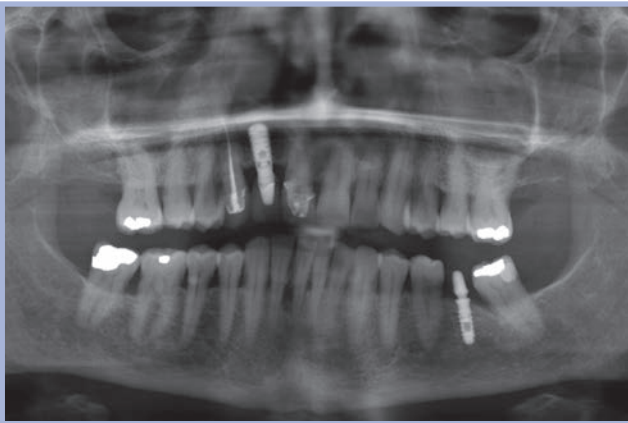




Fig. 9, 10 - Recupero di osso autologo durante le fasi di fresaggio



Fig. 10



Fig. 11-13 - Inserimento di un impianto Max Stability Ø 3,75 x 8 mm

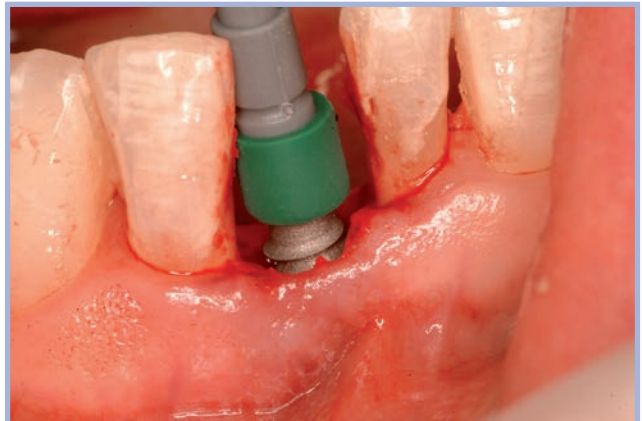

Fig. 12

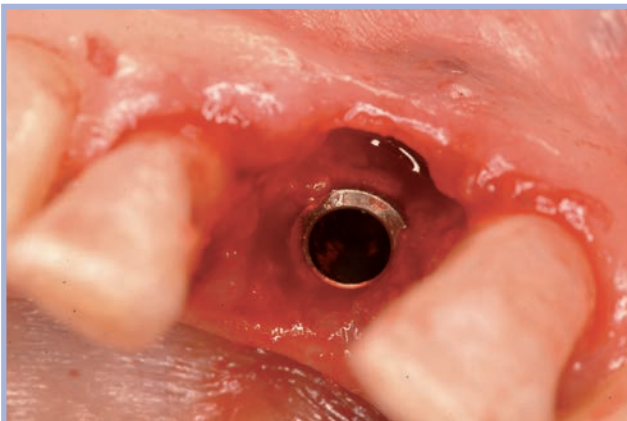

Fig. 13



Fig. 14-17 - Ricostruzione di una piccola fenestrazione vestibolare con osso autologo e membrana

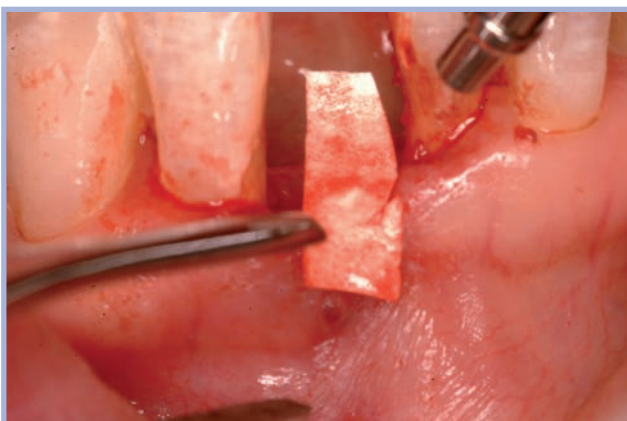


Fig. 15

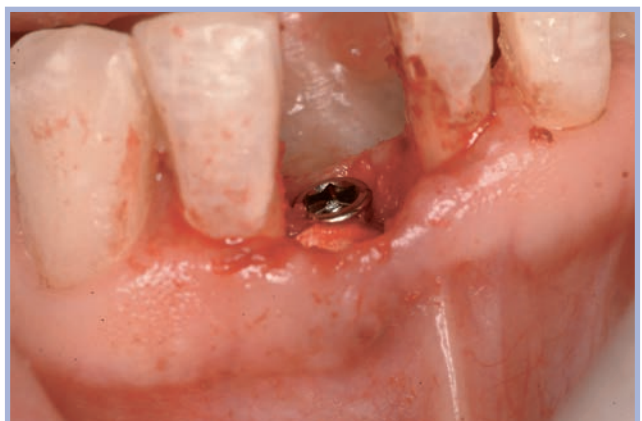

Fig. 16

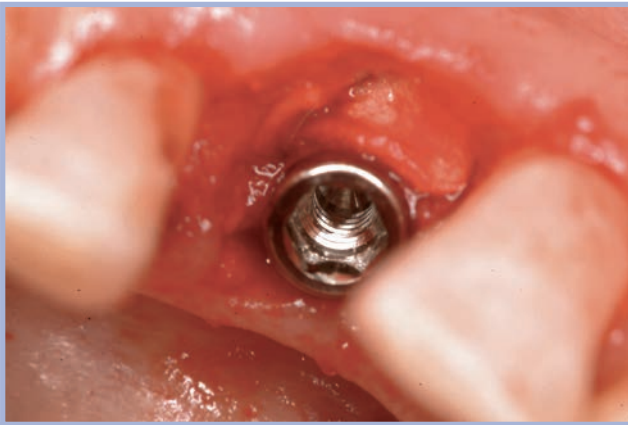

Fig. 17

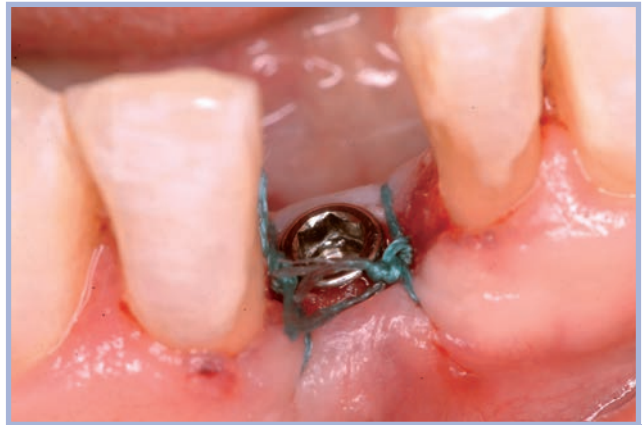

Fig. 18 - Sutura intorno al tappo basso con connessione conica; tecnica monofasica

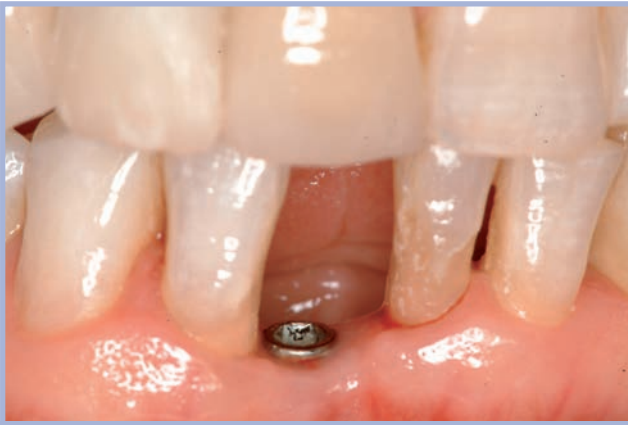

Fig. 19, 20 - Rimozione del tappo basso con connessione conica dopo circa 6 mesi

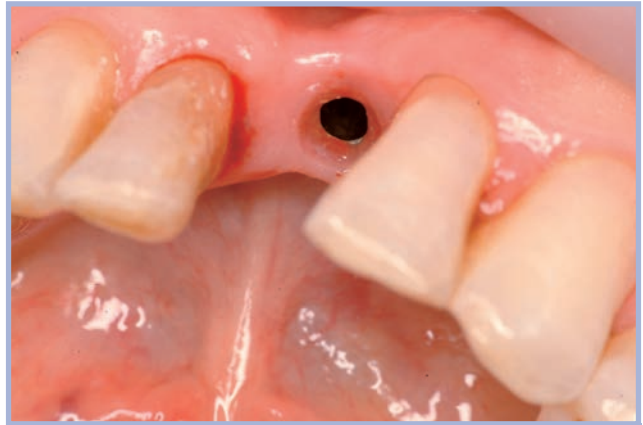


Fig. 20

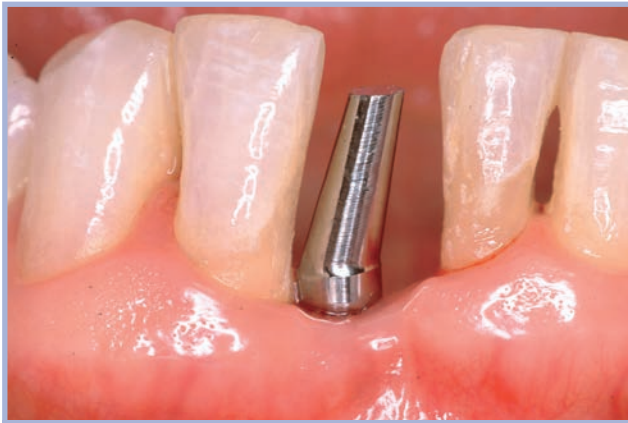

Fig. 21 - Inserimento di un moncone preinclinato a 15°

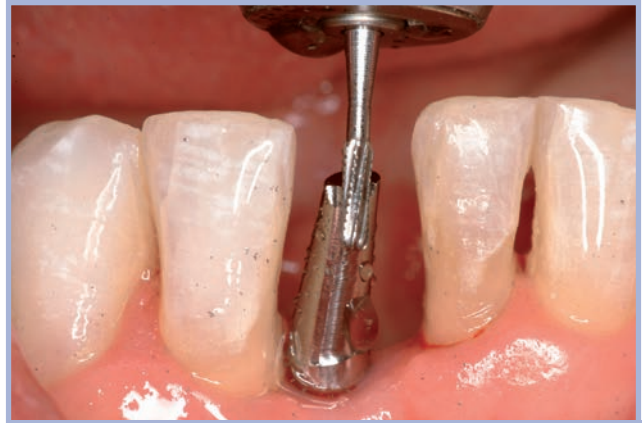

Fig. 22,23 - Fresatura del moncone in bocca al paziente

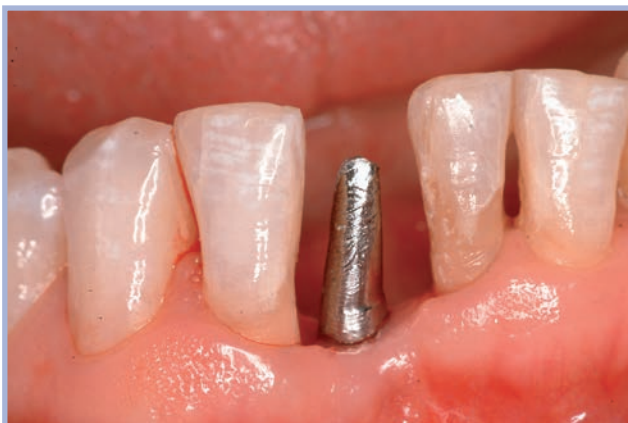

Fig. 23

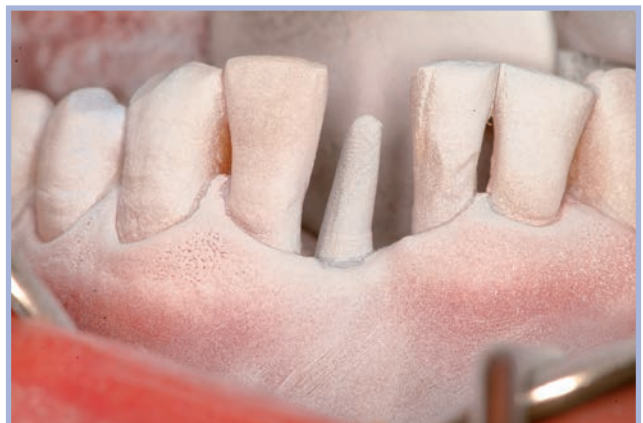

Fig. 24 - Moncone e denti naturali adiacenti cosparsi di polvere opacizzante, pronti per l'impronta ottica digitale

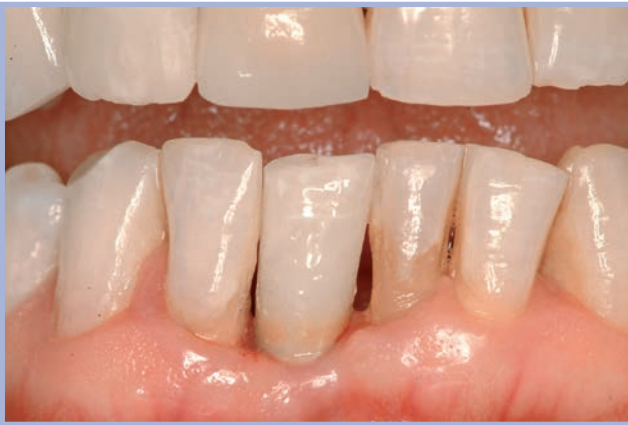

Fig. 25 - Corona in disilicato di litio cementata sul moncone

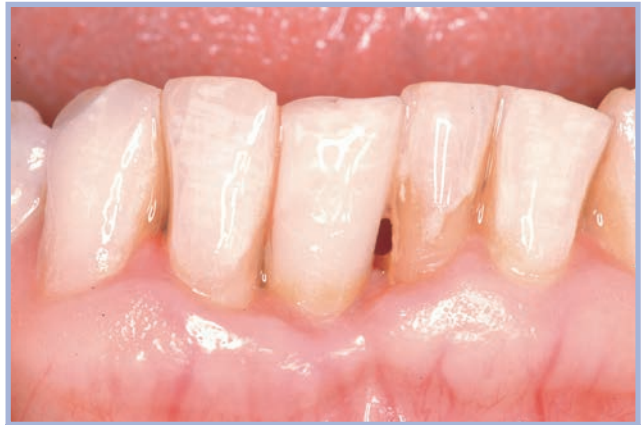

Fig. 26 - Controllo clinico ad un anno dalla protesizzazione. Si noti la stabilità e la salute dei tessuti perimplantari

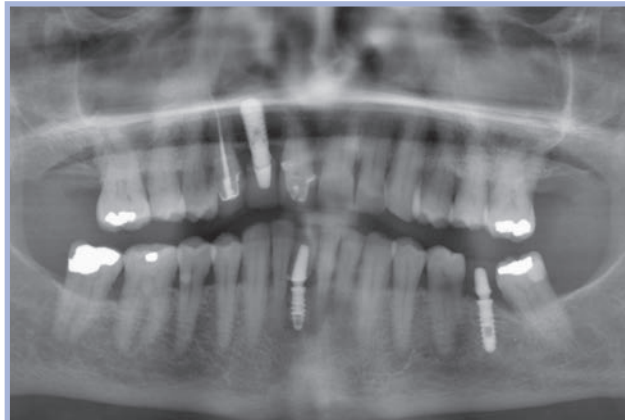

Fig. 27 - Controllo radiografico ad un anno dalla protesizzazione

CONCLUSIONI

Nelle riabilitazioni dei denti frontali, lo spazio a disposizione dell'operatore è molto importante per ottenere un buon biomimetismo. Negli impianti di piccolo diametro come quello usato, con un diametro chirurgico di 3,75 mm e un diametro protesico di soli 3,3 mm, la connessione a cono Morse assicura non solo un ingombro protesico estremamente ridotto, ma anche una resistenza meccanica superiore a quella di qualsiasi altro tipo di connessione impianto-moncone di piccolo diametro, perché priva di vite passante.

SOLUZIONI DIGITALI IN IMPLANTOLOGIA

Digital Service[®]



- **Repliche anatomiche in resina bicolore**

Realizzazione, da file DICOM, di prototipi in rapporto 1:1 all'anatomia del paziente con evidenziazione delle strutture utili alla diagnosi: nervi, seni, denti inclusi.

- **Software per diagnosi e pianificazione terapeutica di TAC e Cone Beam**

Potente e intuitivo programma che consente la diagnosi e la conseguente pianificazione implantoprotesica.

- **Elaborazione di file 3D**

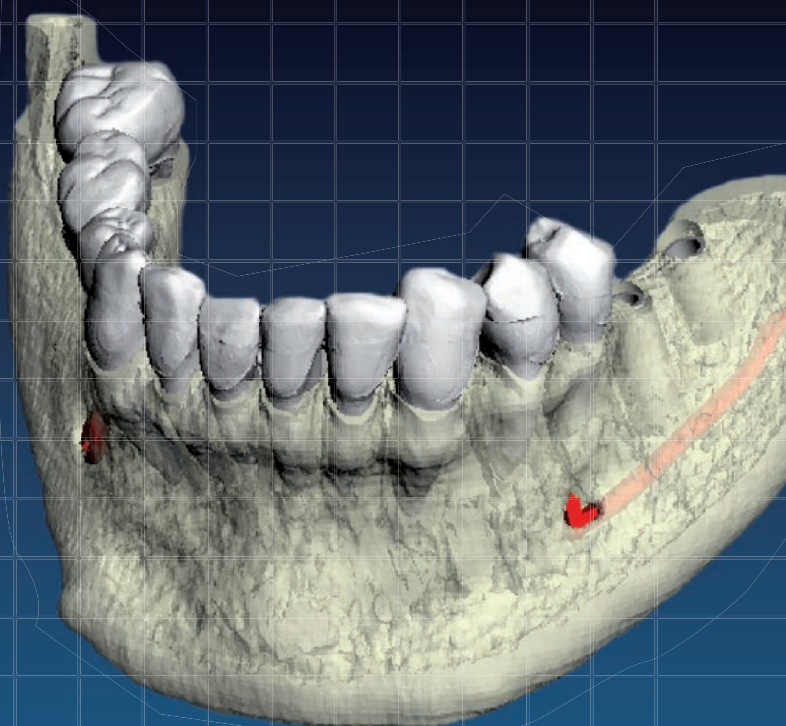
Servizio di "fusione digitale" dei dati radiologici 3D con scansione del modello per una rappresentazione virtuale dell'arcata con il massimo dettaglio anatomico.

- **Modelli con impianti da laboratorio**

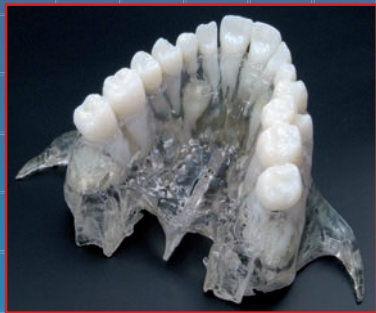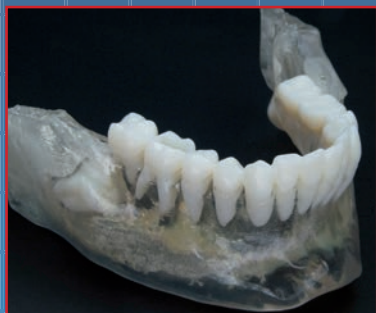Realizzazione di modelli con l'evidenza delle strutture anatomiche e la presenza di impianti inglobati come pianificato virtualmente. I modelli permettono la realizzazione in laboratorio di guide chirurgiche e protesi provvisorie.

- **Strumenti dedicati per chirurgia guidata***

Accessori e strumenti dedicati per realizzare guide chirurgiche in laboratorio e agevolare le fasi cliniche rendendo l'atto chirurgico più semplice e predicibile.



*Domanda di brevetto depositata



Per informazioni:

Servizio Clienti **DIGITAL SERVICE LEONE**

tel. 055.304439

www.leonedigitalservice.it



ORTODONZIA e IMPLANTOLOGIA

EXACONE MAX STABILITY

l'impianto studiato per raggiungere
**UNA ELEVATA STABILITÀ PRIMARIA
NEI CASI DI SCARSA DENSITÀ OSSEA**



- **root form**
con apice conico che ne aumenta la capacità penetrante
- **spire apicali incrementali**
con altezza crescente
- **filettatura**
altezza della spira incrementata di oltre il 50% rispetto agli impianti cilindrici, che determina:
 - un incremento della stabilità primaria
 - un aumento della superficie di contatto con il tessuto osseo



DISPONIBILE
ANCHE NELLA LUNGHEZZA **14 mm**



quando serve un impianto

EXACONE MAX
STABILITY

- In caso di scarsa densità ossea del sito ricevente
NON inserire in osso D1
- In caso di posizionamento post-estrattivo immediato
- In alcune tipologie di intervento di chirurgia avanzata



ORTODONZIA e IMPLANTOLOGIA

IMPIANTI DENTALI EXACONE® MAX STABILITY






Gli impianti dentali **EXACONE® Max Stability** presentano un innovativo macro-design esterno che è stato appositamente studiato per raggiungere una elevata stabilità primaria nei casi in cui il sito ricevente non sia idoneo a fornire un buon supporto per fixture con design classico. Il livello di stabilità primaria dell'impianto è stato valutato misurando il valore del torque di inserimento. In osso di qualità medio-bassa si ha un torque di inserimento maggiore di oltre il 50% rispetto ad un impianto cilindrico con stesso diametro di connessione e di pari lunghezza.

Gli impianti **EXACONE® Max Stability** Ø3,75 e Ø4,5 mm presentano la stessa connessione interna degli impianti **EXACONE®**, rispettivamente Ø3,3 e Ø4,1 mm. Anche la sequenza di preparazione dell'alveolo chirurgico è la stessa. Di conseguenza anche i codici colore che li contraddistinguono sono gli stessi: VERDE per impianto Ø3,75 - GIALLO per impianto Ø4,5.

Fabbricati in titanio grado medicale 5. Superficie **HRS** e connessione **EXACONE®**. Montati su carrier. Forniti con il relativo tappo di chiusura sigillante in biopolimero, confezionati in ampolla di vetro sterilizzata con raggi gamma. L'estrazione del tappo dalla culla e il suo posizionamento nell'impianto avvengono tramite lo strumento per tappi Cat. 156-1003-00. Confezioni composte da: 1 impianto ed 1 tappo di chiusura








IMPIANTO DENTALE EXACONE® MAX STABILITY Ø 3,75 mm con tappo di chiusura

				
Ø 3,75 mm				
lunghezza	8 mm	10 mm	12 mm	14 mm
	110-3808-02	110-3810-02	110-3812-02	110-3814-02



Il tappo di chiusura fornito con l'impianto è verde, in quanto la connessione interna è la stessa della gamma **EXACONE® standard** diametro 3,3 mm. Si utilizzano i tappi di guarigione, i transfer e i monconi disponibili per la connessione diametro 3,3 mm con codice colore verde.

IMPIANTO DENTALE EXACONE® MAX STABILITY Ø 4,5 mm con tappo di chiusura

				
Ø 4,5 mm				
lunghezza	8 mm	10 mm	12 mm	14 mm
	110-4508-02	110-4510-02	110-4512-02	110-4514-02



Il tappo di chiusura fornito con l'impianto è giallo, in quanto la connessione interna è la stessa della gamma **EXACONE® standard** diametro 4,1 mm. Si utilizzano i tappi di guarigione, i transfer e i monconi disponibili per la connessione diametro 4,1 mm con codice colore giallo.

**ORGANIZER
PER IMPIANTO EXACONE®
MAX STABILITY Ø 3,75**



**ORGANIZER
PER IMPIANTO EXACONE®
MAX STABILITY Ø 4,5**



**156-0028-38
STRUMENTI CORTI**

151-1934-01	pallina	151-1934-01	pallina
151-2233-12	pilota	151-2241-12	pilota
151-2833-13	elicoidale 2,8	151-2841-13	elicoidale 2,8
151-3333-24	svasatrice 3,3	151-3333-24	svasatrice 3,3
151-3133-13	per osso denso imp. 3,75	151-3141-13	per osso denso imp. 3,75
156-1002-01	raccordo per manipolo	156-1002-01	raccordo per manipolo
156-1013-00	driver per impianto	156-1013-00	driver per impianto

**156-0029-38
STRUMENTI LUNGI**

**156-0030-45
STRUMENTI CORTI**

151-1934-01	pallina	151-1934-01	pallina
151-2233-12	pilota	151-2241-12	pilota
151-2833-13	elicoidale 2,8	151-2841-13	elicoidale 2,8
151-3533-13	elicoidale 3,5	151-3541-13	elicoidale 3,5
151-4133-24	svasatrice 4,1	151-4133-24	svasatrice 4,1
151-3833-13	per osso denso imp. 4,5	151-3841-13	per osso denso imp. 4,5
156-1002-01	raccordo per manipolo	156-1002-01	raccordo per manipolo
156-1013-00	driver per impianto	156-1013-00	driver per impianto

**156-0031-45
STRUMENTI LUNGI**

FRESE ELICOIDALI PER OSSO DENSO

Frese dedicate per gli impianti **EXACONE® Max Stability**, da utilizzare al termine della sequenza chirurgica solo in caso di osso denso, per evitare torque di inserimento eccessivi. Fabbricate in acciaio inossidabile. Le 5 tacche (6,5-8-10-12-14 mm) presenti sul corpo aiutano a raggiungere la profondità desiderata. Sul gambo sono presenti due tacche in codice colore, anziché una soltanto, per differenziarle dalle altre frese elicoidali.

Velocità massima: per impianto Ø 3,75 mm 500 giri/min; per impianto Ø 4,5 mm 400 giri/min.

Fornite non sterili.

	corta	lunga	corta	lunga
				
per impianto				
lunghezza	33 mm	39 mm	33 mm	39 mm
	151-3133-13	151-3141-13	151-3833-13	151-3841-13

ISO[®]
ISTITUTO
STUDI
ODONTOIATRICI

divisione scientifica della

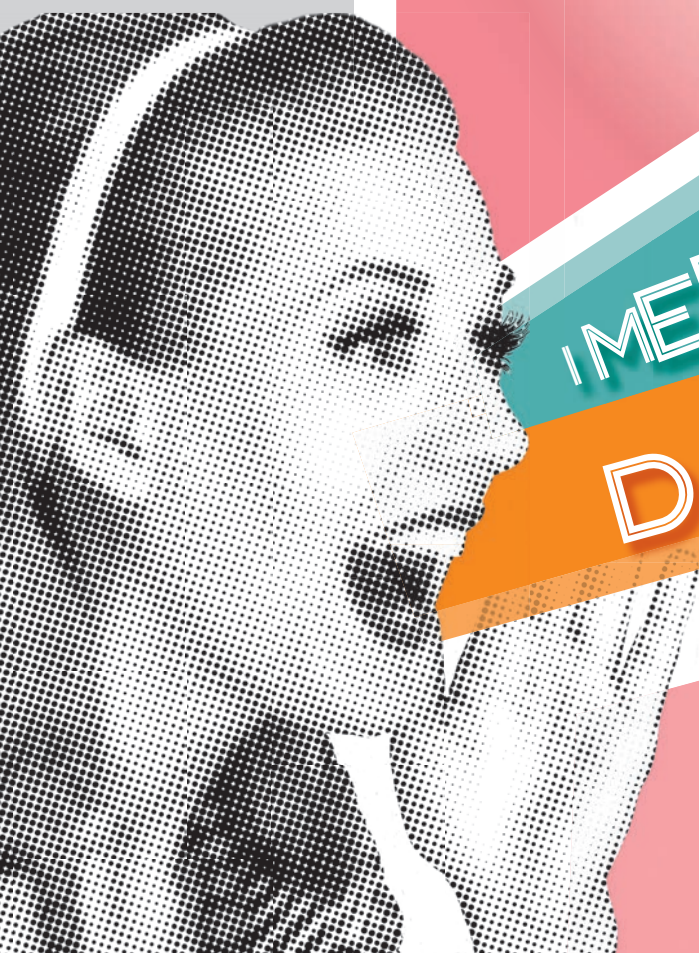

Ortodonzia e Implantologia

2015

UN CORSO
GRATUITO
AL MESE

MERCOLEDÌ
DA LEONE
PROSEGUONO



PROSSIME DATE PER I
CORSI
IMPLANTOLOGIA:

Il carico immediato in implantologia:
indicazioni, limiti e procedure
Relatore: Dr. Luigi Lucchiari
17 Giugno 2015

Il mio approccio alla riabilitazione completa d'arcata:
una tecnica ottimizzata per soddisfare le esigenze del
paziente nell'attuale contesto
Relatore: Dr. Fabrizio dell'Innocenti
18 novembre 2015

Dall'impronta alla protesi:
strumenti e metodologie digitali efficaci ed efficienti
Relatore: Odt. Massimiliano Pisa
20 gennaio 2016

Per informazioni:

Segreteria ISO • Tel. 055.304458 • Fax 055.304455 • e-mail: iso@leone.it • www.leone.it

Seguici su Facebook



L'impianto Max Stability lungo 14 mm: indicazioni d'utilizzo



L'impianto Max Stability, grazie al suo particolare macro design esterno, trova il suo utilizzo nelle situazioni in cui è importante una elevata stabilità primaria.

La nuova lunghezza di 14 mm incrementa ulteriormente questa specifica caratteristica dell'impianto Max Stability, rendendolo particolarmente indicato per gli impianti post-estrattivi a protesizzazione immediata soprattutto nella zona frontale superiore e per le tecniche "All-on-four" a carico immediato.

La tecnica "All-on-four" prevede l'utilizzo di 4 impianti lunghi, in particolare i due distali, che sono inclinati a 30-35° per ridurre il più possibile il cantilever posteriore della protesi, e il carico immediato con una protesi avvitata.

L'impianto Max Stability lungo 14 mm è quindi in molti casi l'impianto ideale per questa tecnica descritta step-by-step nel caso clinico del Dott. Marino Miccini e in quello del Dott. Renato Turrini che presentiamo qui di seguito.

Di fronte alla perdita di un dente naturale nella zona frontale superiore, se le condizioni cliniche lo permettono, l'impianto post-estrattivo a protesizzazione immediata è considerato al giorno d'oggi un'opzione terapeutica di prima scelta.

Nella zona frontale superiore l'operatore deve spostare palatalmente la posizione implantare rispetto al centro dell'alveolo post-estrattivo creando un gap tra impianto e parete vestibolare, un'area quindi dove l'impianto rimane "nel vuoto". Un impianto lungo 14 mm, che possa impegnare apicalmente l'osso oltre l'alveolo e una spira aggressiva, come quella dell'impianto Max Stability, che permette un saldo ancoraggio alla parete palatale, permetterà in molti casi il raggiungimento di un'ottima stabilità primaria, requisito fondamentale per poter procedere con una protesizzazione immediata. Anche per questa indicazione l'impianto Max Stability lungo 14 mm può quindi rappresentare la scelta più idonea come lo è stato nel caso clinico documentato dal Dott. Luigi Lucchiarì, in quello del Dott. Roberto Meli e in quello del Dott. Alberto Frezzato qui descritti.



Dott. MARINO MICCINI

Responsabile del Servizio di Chirurgia Orale dell'Ospedale di Tolentino (MC) e della Casa di Cura "Villa dei Pini" di Civitanova Marche (MC)
Libero professionista a Montesilvano (PE)

PAROLE CHIAVE

all-on-four, carico immediato, edentulia totale superiore, impianti Max Stability, moncone per protesi avvitata, protesi avvitata

La paziente di sesso femminile non fumatrice, di anni 65, si presenta alla nostra osservazione con alcuni denti residui non recuperabili nell'arcata superiore chiedendo una riabilitazione protesica completa fissa.

Dopo un attento esame sia clinico che radiologico (Figg. 1, 2) e una TC iniziale si decide per la realizzazione di una protesi "All-on-four", una protesi fissa avvitata su 4 impianti a carico immediato. Data la necessità di inclinare i due impianti distali per ridurre il più possibile i cantilever protesici e l'intenzione di sfruttare due siti post-estrattivi per l'inserimento degli impianti centrali, si decide di posizionare 3 impianti Max Stability 3,75 x 14 mm e un impianto Max Stability 4,5 x 14 mm. Prima dell'intervento chirurgico si prendono le impronte preliminari e si realizza sia una protesi diagnostica che una dima. Dopo aver preparato i due siti distali con chirurgia flapless si inseriscono due impianti Max Stability lunghi 14 mm, uno di 3,75 mm e l'altro di 4,5 mm di diametro, inclinati ("tilted") a 25°-30° (Fig. 3).

Successivamente si estraggono in maniera atraumatica i 5 denti residui e si posizionano altri due impianti Max Stability 3,75 x L 14 mm come impianti post-estrattivi nella posizione dei canini estratti (Fig. 4).

Subito dopo l'inserimento degli impianti si scelgono in bocca, con l'ausilio dei monconi di prova, i monconi per protesi avvitata più idonei per angolazione e altezza. Per facilitare il posizionamento dei monconi per protesi avvitata negli impianti e il loro corretto orientamento, si fissano (senza serrare le viti) le cappette in titanio sui monconi; dopo aver trovato un buon parallelismo si iniconano definitivamente i monconi negli impianti e si prende un'impronta della posizione dei monconi con tecnica PickUp.

Si sviluppa il modello con gli analoghi moncone e si realizza la struttura metallica di sostegno nella quale si inglobano le cappette in titanio con un cemento "metallo su metallo" (Figg. 5-8).

Si montano i denti e si avvita poche ore dopo il posizionamento degli impianti la protesi "All-on-four" sui monconi per protesi avvitata (Figg. 9, 10).

L'ortopantomografia di controllo immediata conferma il corretto posizionamento degli impianti, dei monconi e della protesi (Fig. 11).

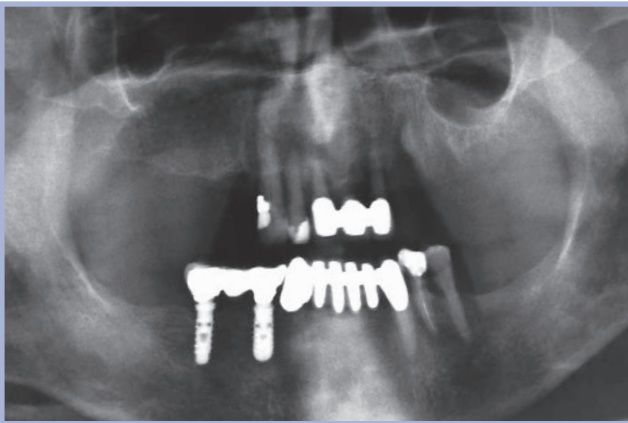


Fig. 1 - Ortopantomografia iniziale

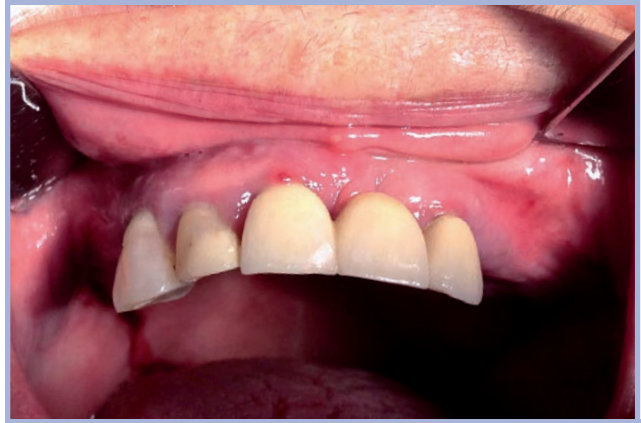

Fig. 2 - Visione della situazione clinica iniziale

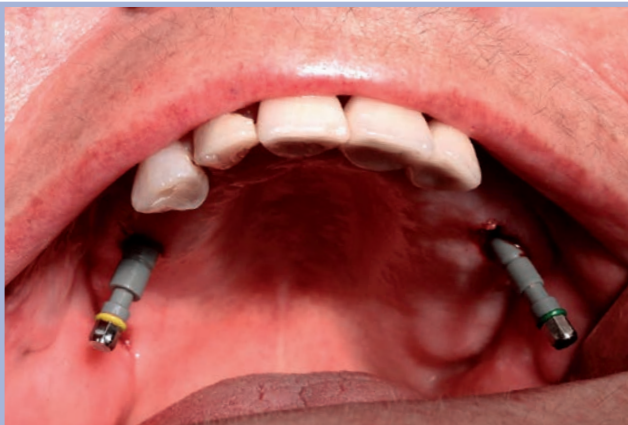

Fig. 3 - Due impianti "tilted" Max Stability L 14 mm, uno Ø 3,75 e l'altro Ø 4,5 mm

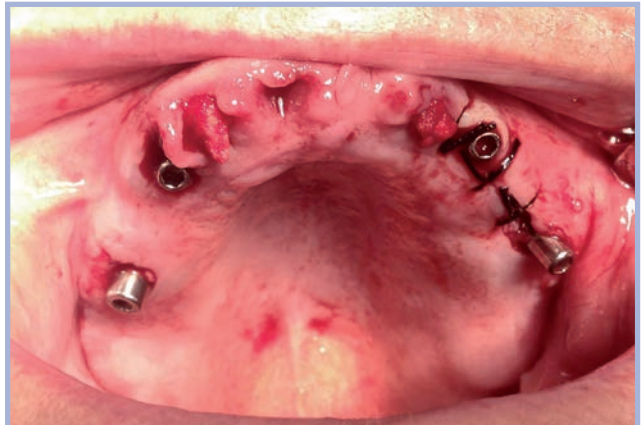


Fig. 4 - Impianti Max Stability in sede

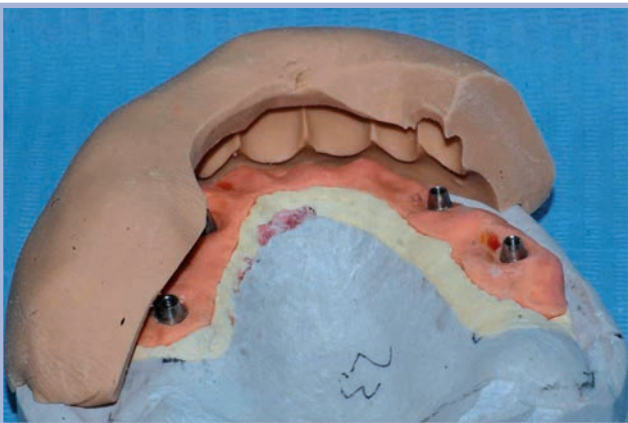


Fig. 5 - Modello con mascherina

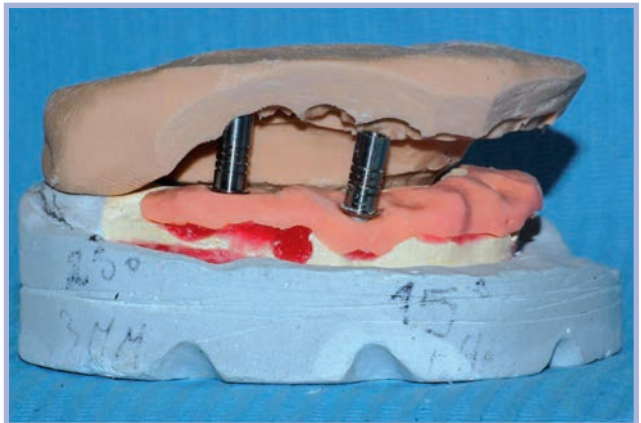


Fig. 6 - Modello con cappette in titanio

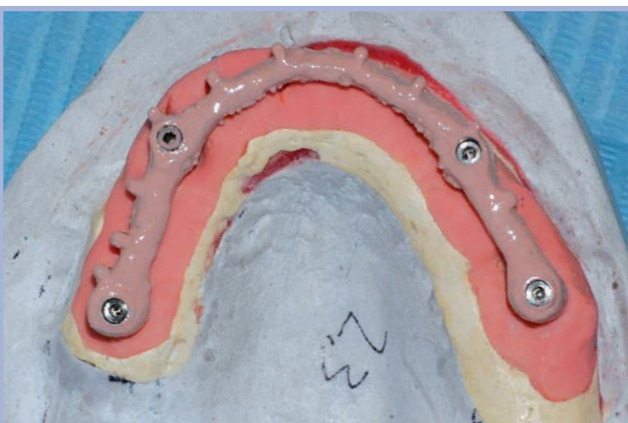


Fig. 7 - Modellazione dell'armatura

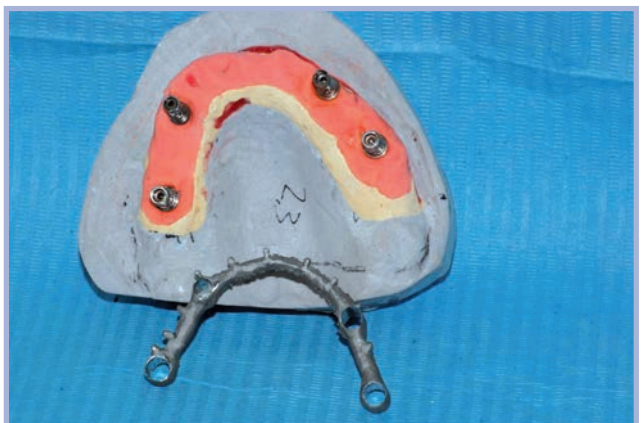

Fig. 8 - Modello con cappette in titanio e armatura

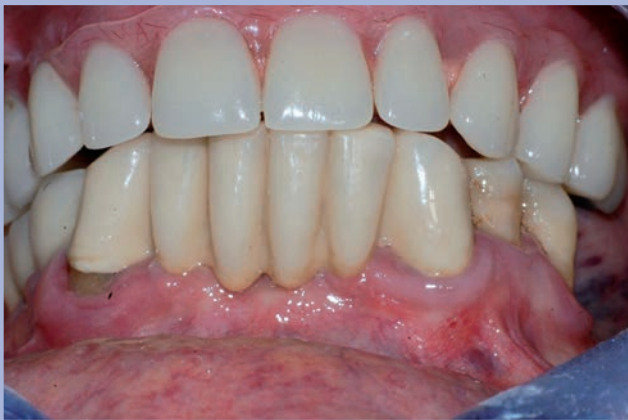

Fig. 9, 10 - Protesi "All-on-four" posizionata in bocca

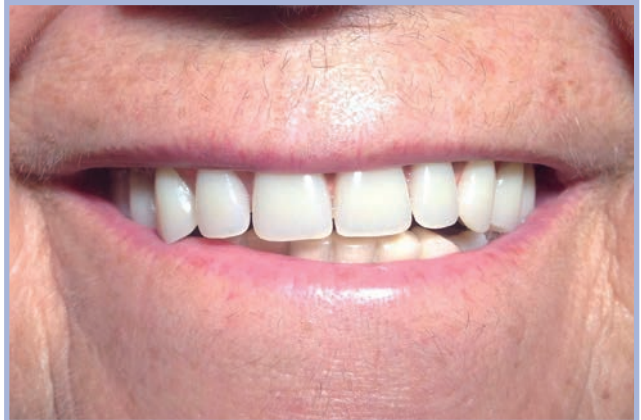

Fig. 10

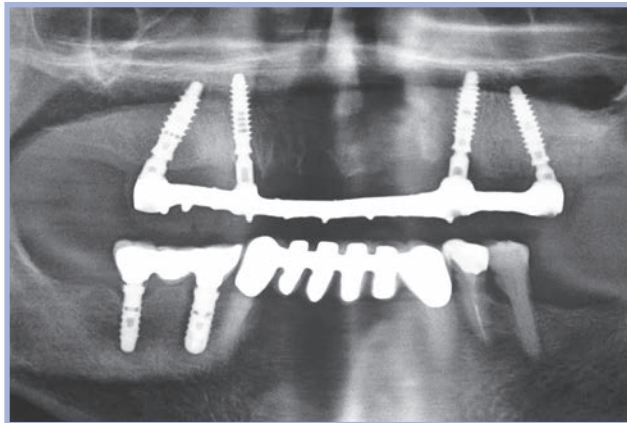
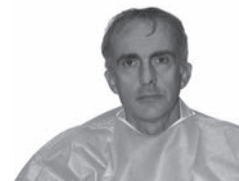

Fig. 11 - Ortopantomografia post intervento

REALIZZAZIONI PROTESICHE

Laboratorio odontotecnico *Milco Bufalini - Monte Urano (AP)*

Dott. RENATO TURRINI



Libero professionista a Massarosa (LU)

PAROLE CHIAVE

all-on-four, carico immediato, impianti Max Stability, sostituto osseo sintetico, moncone per protesi avvitata, protesi avvitata

Questo caso clinico riguarda una signora di 71 anni, affetta da edentulia inferiore che chiede una protesi fissa. Eseguo Cone Beam inferiormente e progetto l'inserimento di 4 impianti Max Stability 3,75 x 14 mm, i due mesiali in zona anteriore tra i siti post-estrattivi 42 e 41, 32 e 31, e i due distali superiormente all'uscita del nervo mentoniero dx e sx in zona 44 e 35 (Fig. 1). Dieci giorni prima dell'intervento vengono eseguite le estrazioni delle radici residue non recuperabili.

Come prima manovra sollevo un lembo a tutto spessore da 46 a 36 (Figg. 2, 3) e regolarizzo la cresta ossea con manipolo dritto sotto abbondante irrigazione di fisiologica, creando le condizioni ideali per realizzare il progetto implantoprotesico (Fig. 4). Isolo i due forami mentonieri dx e sx e disegno coronalmente sulla cresta la loro posizione per evitare di ledere strutture anatomiche primarie (Fig. 5). Eseguo sulla linea mediana, dapprima con fresa piezo e poi con la fresa di diametro 2,2 mm, un foro fino a 10 mm per alloggiare la dima chirurgica specifica per la tecnica "All-on-four" (Fig. 6). Questa dima, usata nella tecnica di Malò, presenta delle tacche che servono come riferimento e direzione al fine di inclinare a 30° o più gli impianti distali. Le tacche sono alte 10 mm e poste ad una distanza di 7 mm l'una dall'altra, pertanto tracciando la diagonale del rettangolo presente, otteniamo un'inclinazione di 35°.

Dapprima preparo il foro per l'impianto inclinato dx e poi per quello di sx, a questo punto tolgo la dima e inserisco i due impianti distali (Figg. 7-10), metto il pin di parallelismo in zona mediana e inserisco gli impianti dritti anteriori (Figg. 11-14). Ogni foro viene dapprima eseguito con fresa lanceolata da piezo e successivamente con le frese del sistema Exacone. Dovendo raggiungere una stabilità primaria elevata (torque di inserimento maggiore di 35 Ncm) al fine di eseguire il carico immediato, dopo il passaggio della fresa svasatrice di diametro 3,3 passo solo in parte l'apposita fresa per osso denso per l'impianto Max Stability diametro 3,75. Riesco così ad ottenere un torque di inserimento molto elevato facendo attenzione nel portare in profondità gli impianti. Dopo l'avvitamento iniziale con il contrangolo (fino ad un torque di 50 Ncm), utilizzo il cricchetto per portare gli impianti in posizione finale ruotando in senso orario e anti orario (movimento di avanzamento alternato), avanzando quindi gradualmente con molta attenzione.

Negli impianti posteriori rimangono scoperte le spire nei siti post-estrattivi (Fig. 15); applico dei tappi di guarigione alti 7 mm e riempio i difetti con osso autologo e MBCP+, completo la rigenerazione con membrane di collagene (Figg. 16, 17). Dopo la sutura del lembo per prima intenzione (Fig. 18) tolgo i tappi ed inserisco gli appositi transfer per diametro 3,3 e prendo l'impronta. Il tecnico, con il modello in mano, sceglie gli appositi monconi per protesi avvitata con l'ausilio dei monconi di prova e prepara una struttura rigida provvisoria. Dopo 24 ore tolgo i tappi di guarigione ed incono i monconi per protesi avvitata, a dx angolato a 25°, a sx angolato a 35° ed anteriormente dritti (Fig. 19). Dopodiché avvito la corrispondente protesi provvisoria che per ora si ferma al livello dei premolari (Fig. 20), mentre la protesi definitiva, che verrà realizzata dopo circa 4 mesi, avrà una estensione fino al primo molare.

Ho scelto questo modo di procedere perché durante l'intervento chirurgico non avevo a disposizione varie altezze e angolazioni di monconi per protesi avvitata. Molto meglio è scegliere subito in bocca, con i monconi di prova, i monconi più idonei e inconare quindi immediatamente i monconi per protesi avvitata. Così facendo si prende un'impronta della posizione dei monconi già definitivamente inconati e si realizza con l'aiuto delle cappette in titanio, con facilità, una protesi avvitata passiva.

Ho frequentato diversi corsi sulla tecnica "All-on-four" e mi sono recato anche nella clinica Malò di Lisbona; cerco di mettere in pratica questa tecnica visto che in molti casi permette di evitare manovre importanti di rigenerazione ossea come "rialzo di seno" e "rigenerazione verticale". Se l'osso è di buona qualità e gli impianti hanno un adeguato torque d'inserimento e un'adeguata lunghezza, una protesi avvitata è supportata in ottima misura da quattro impianti inseriti nella zona intraforaminale inclinando a 30°-35° gli impianti distali.

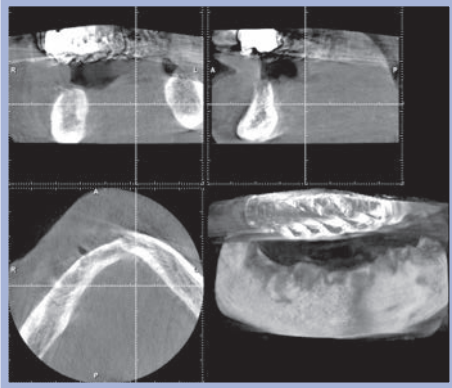


Fig. 1 - Cone Beam iniziale

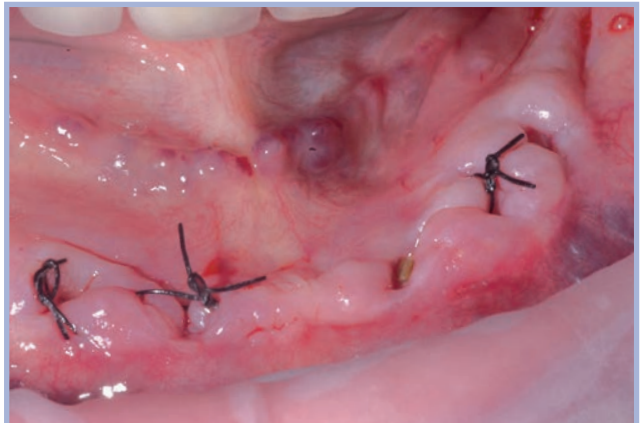

Fig. 2 - Situazione clinica 10 giorni dopo l'estrazione delle radici non recuperabili

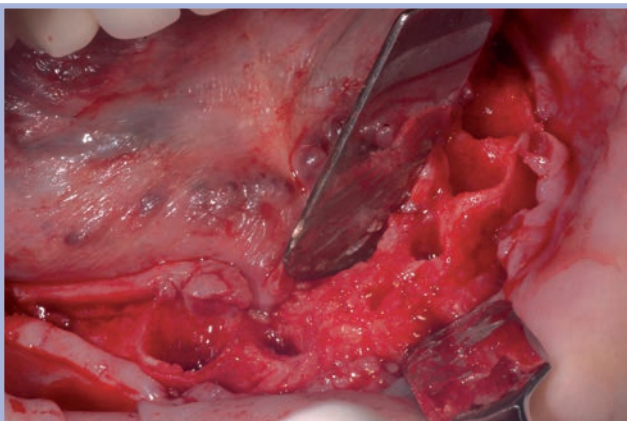


Fig. 3 - Apertura di un lembo a tutto spessore

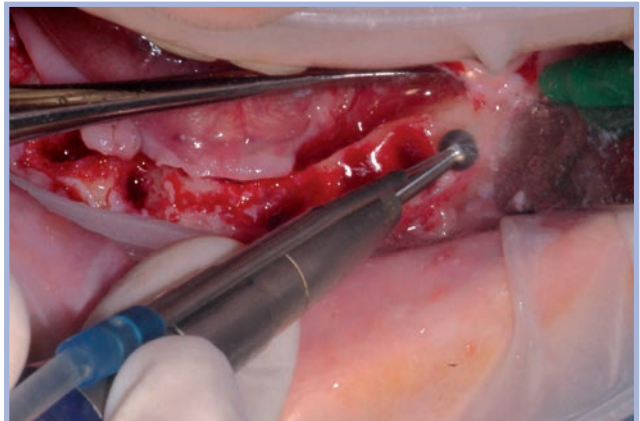


Fig. 4 - Regolarizzazione della cresta ossea con fresa a palla montata sul manipoLO dritto

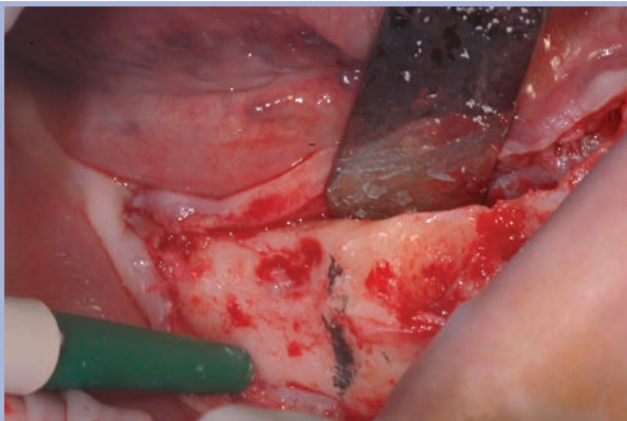

Fig. 5 - Posizione del forame mentoniero disegnata sulla cresta ossea

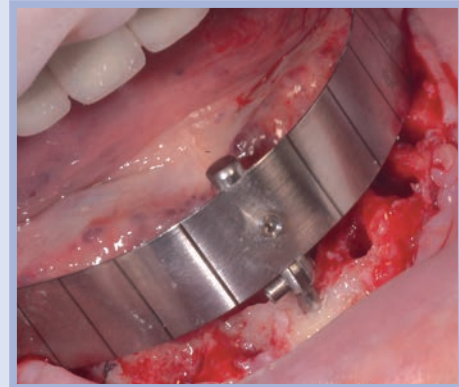


Fig. 6 - Dima chirurgica specifica per la tecnica "All-on-four"

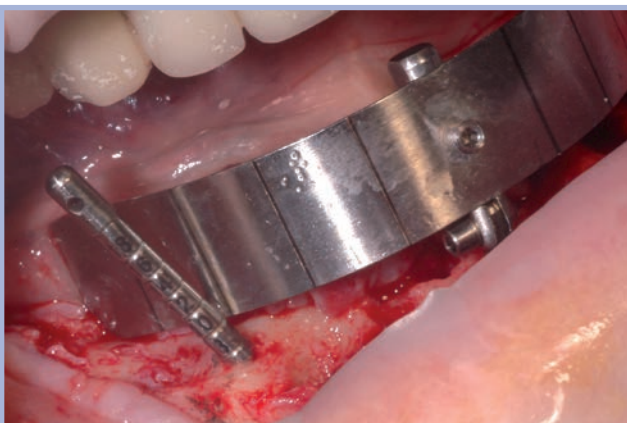


Fig. 7 - Preparazione del sito distale di dx inclinato a 25°

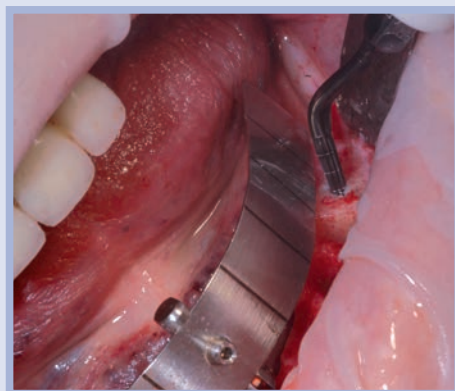

Fig. 8 - Preparazione del sito distale di sx inclinato a 35°

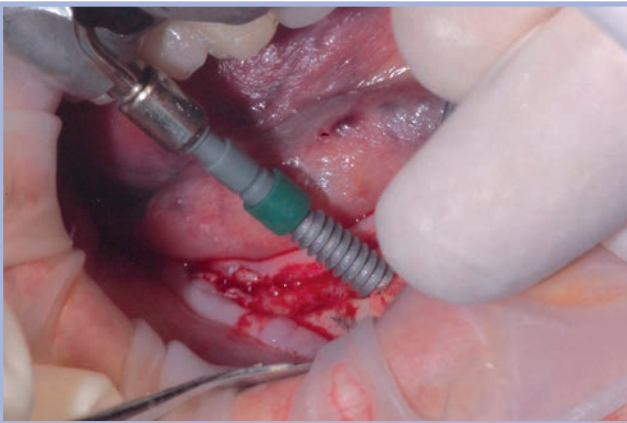


Fig. 9 - Insetimento dell'impianto Max Stability 3,75 x 14 mm distale di dx

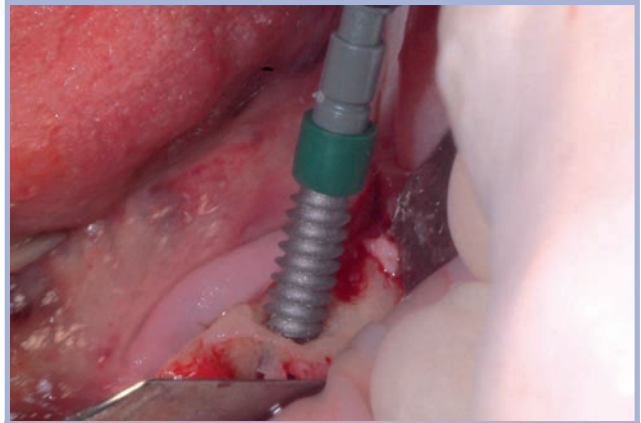


Fig. 10 - Insetimento dell'impianto Max Stability 3,75 x 14 mm distale di sx

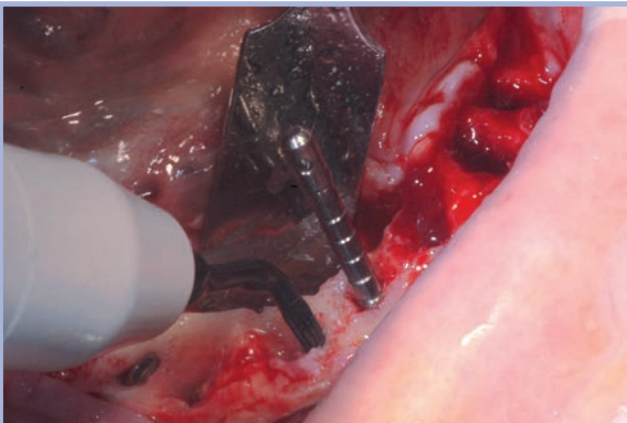


Fig. 11 - Preparazione del sito anteriore di dx

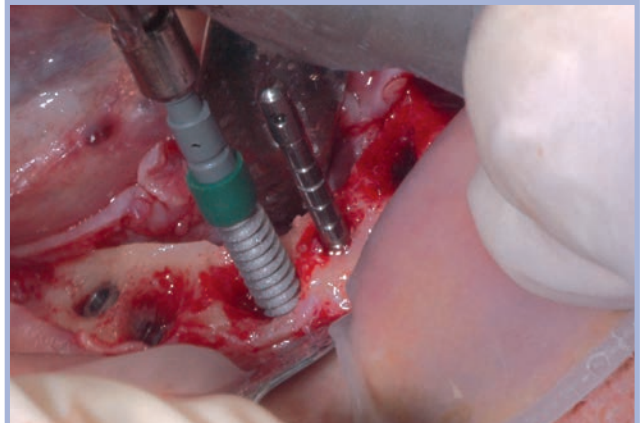


Fig. 12 - Insetimento dell'impianto Max Stability 3,75 x 14 mm anteriore di dx

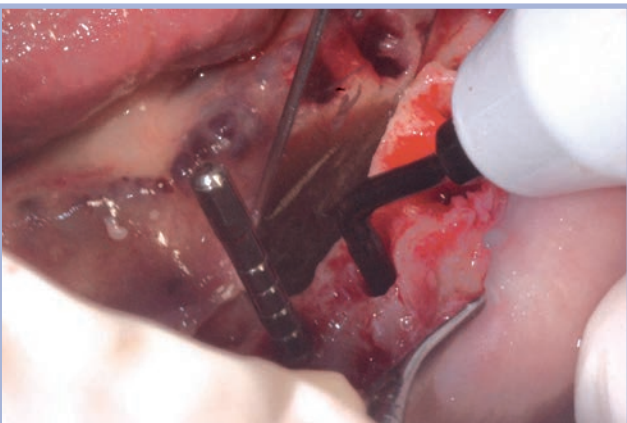


Fig. 13 - Preparazione del sito anteriore di sx

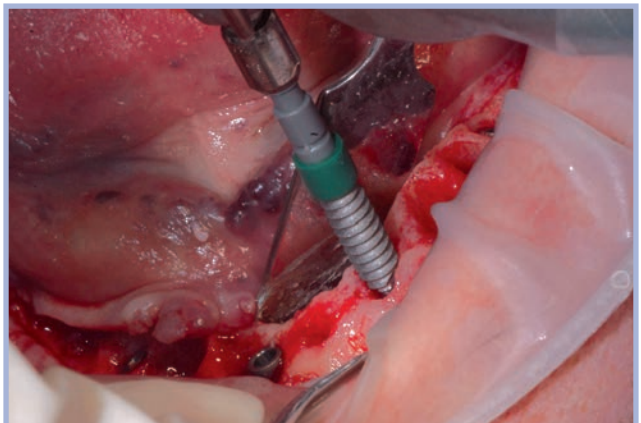


Fig. 14 - Insetimento dell'impianto Max Stability 3,75 x 14 mm anteriore di sx

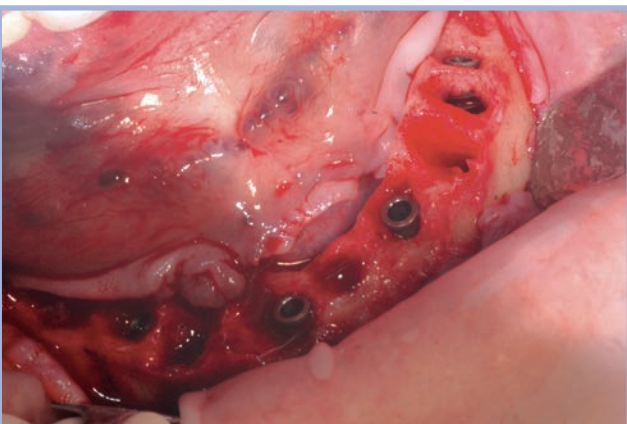

Fig. 15 - Impianti Max Stability in sede

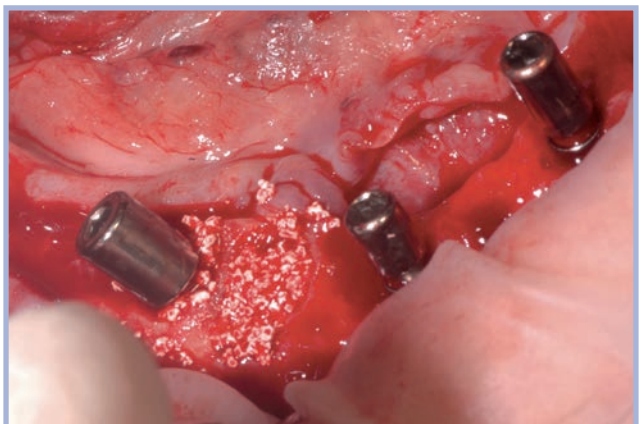


Fig. 16, 17 - Riempimento dei difetti perimplantari con osso autologo e MBCP+ granulometria 0,5-1 mm; copertura con membrane di collagene

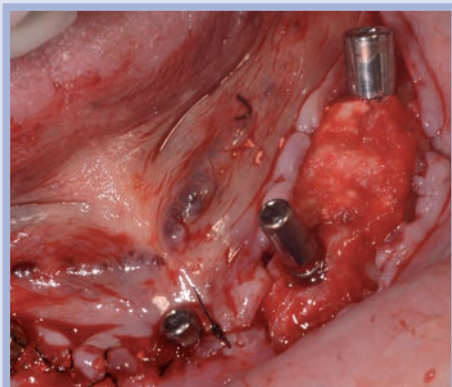


Fig. 17

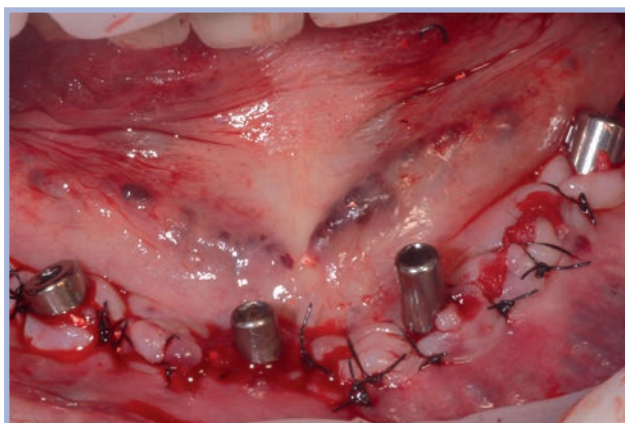


Fig. 18 - Sutura del lembo per prima intenzione

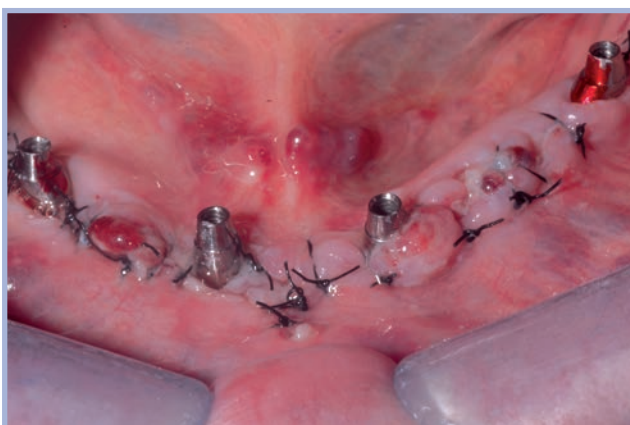


Fig. 19 - Inconamento dei monconi per protesi avvitata

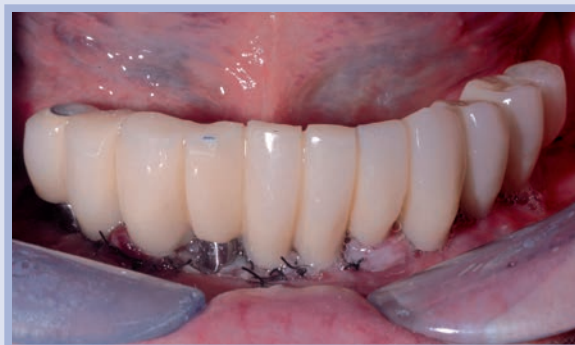

Fig. 20 - Protesi provvisoria "All-on-four" in sede

REALIZZAZIONI PROTESICHE

Laboratorio odontotecnico *Soncini & Ceragioli - Pietrasanta (LU)*



Dott. LUIGI LUCCHIARI

Libero professionista a Due Carrare (PD)

PAROLE CHIAVE

carico immediato, impianti Max Stability, post-estrattivo immediato, sostituto osseo sintetico, monconi anatomici Exacone 360°, tecnica diretta, corona singola

Paziente di sesso maschile, anni 76, senza patologie importanti si presenta nel nostro studio per frattura radicolare di 1.3 (sede di corona con perno, Fig. 1). Si decide di estrarre la radice e di posizionare in seduta un impianto con protesizzazione immediata. Vista la buona disponibilità di osso (Fig. 2) si opta per un impianto Max Stability diametro 4,5 mm lunghezza 14 mm.

Si procede ad estrazione atraumatica della radice di 1.3 e al posizionamento dell'impianto, sottocrestale di 2 mm (Figg. 3-5). Notevole la sensazione di "grip" durante l'avvitamento ed ottima la stabilità primaria ottenuta. L'impronta viene presa immediatamente con il transfer (Fig. 6) ed il tecnico presente in ambulatorio provvede a rifinire il moncone. Un tappo di guarigione protegge la connessione durante il posizionamento del biomateriale e la sutura, in attesa di inconare il moncone. Il gap tra alveolo ed impianto viene colmato con biomateriale MBCP+ (Fig. 7). Molto comoda sul moncone la tacca per inconarlo con l'apposita punta piatta, con la corretta forza assiale (Fig. 8). La corona provvisoria (impronta presa qualche giorno prima dell'intervento) viene ribasata ed accuratamente rifinita e scaricata in occlusione e lateralità (Fig. 9). Nella radiografia intra-operatoria (Fig. 10) è anche visibile un altro impianto Exacone e protesi relativa posizionato 5 anni fa, con ottima salute dei tessuti duri e molli.

Dopo 2 settimane si rimuove la sutura (Vicryl 5-0 riassorbibile) e dopo 5 mesi si posiziona una seconda corona provvisoria per il condizionamento dei tessuti molli.

Dopo 7 mesi dall'intervento il lavoro viene finalizzato. Sia il controllo radiografico (Fig. 11) che il sondaggio perfettamente fisiologico (Figg. 12, 13) evidenziano un'ottima salute dei tessuti duri e molli.

Si prende un'impronta diretta sul moncone e si realizza la corona definitiva (Figg. 14, 15).

REALIZZAZIONI PROTESICHE

Laboratorio L.O.R.I. srl, Padova – Odt. Sig. Savio Franco

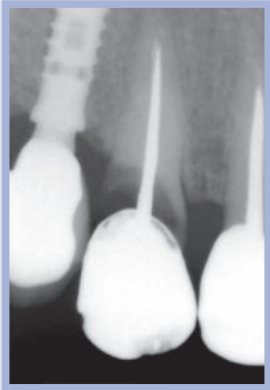

Fig. 1 - Frattura radicolare in sede 1.3

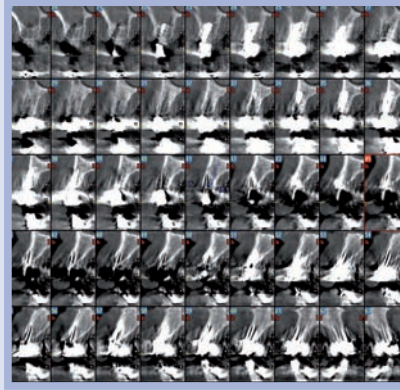


Fig. 2 - Esame TC pre-intervento

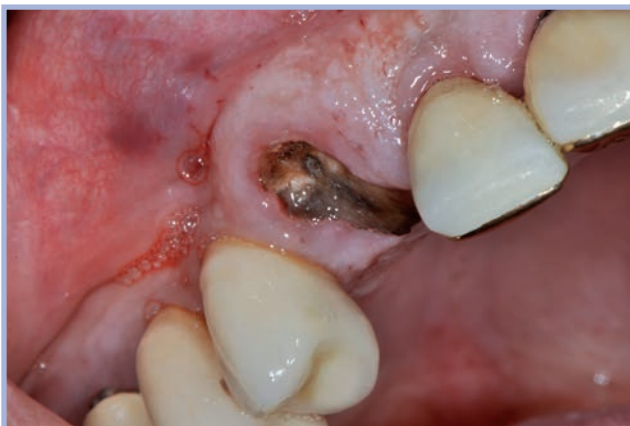

Fig. 3 - Visione della radice in sede 1.3 da estrarre

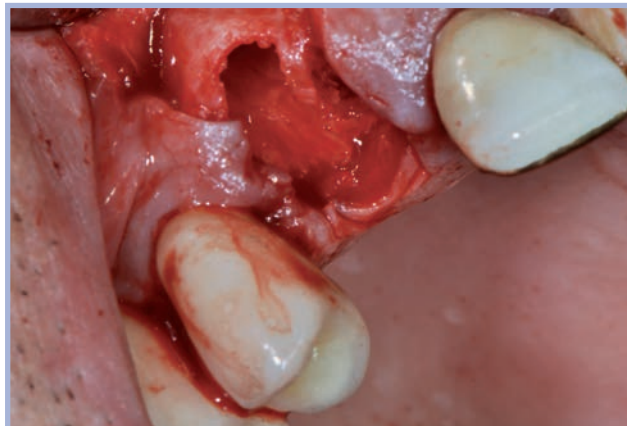


Fig. 4 - Alveolo post-estrattivo

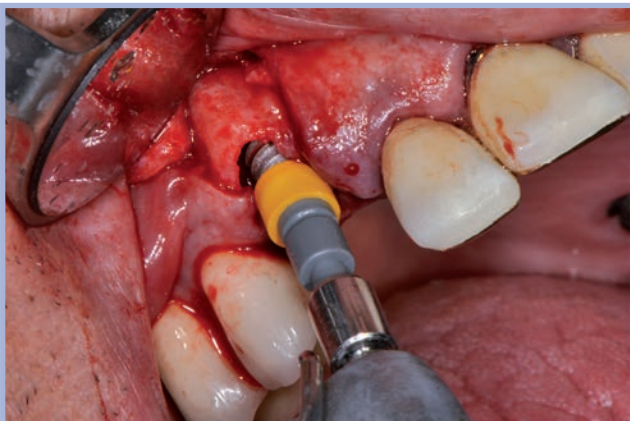


Fig. 5 - Inserimento dell'impianto Max Stability Ø 4,5 L 14 mm

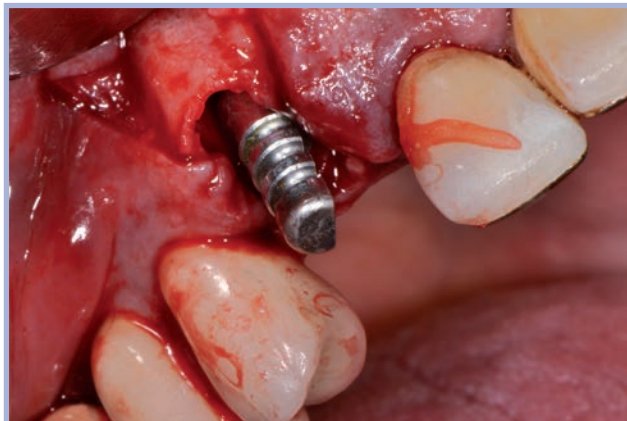

Fig. 6 - Impronta intraoperatoria con il transfer

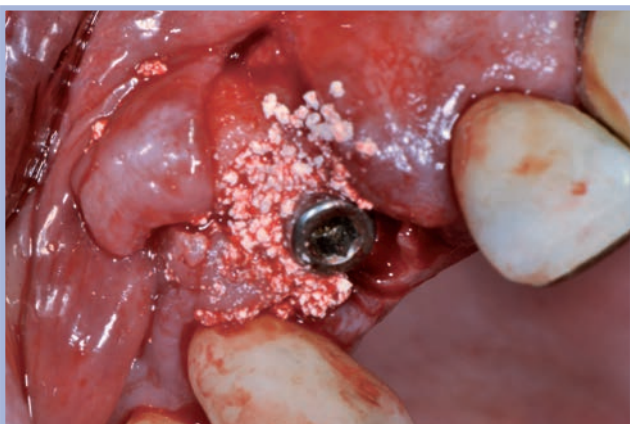

Fig. 7 - Riempimento del gap con granuli piccoli 0,5-1 mm MBCP+

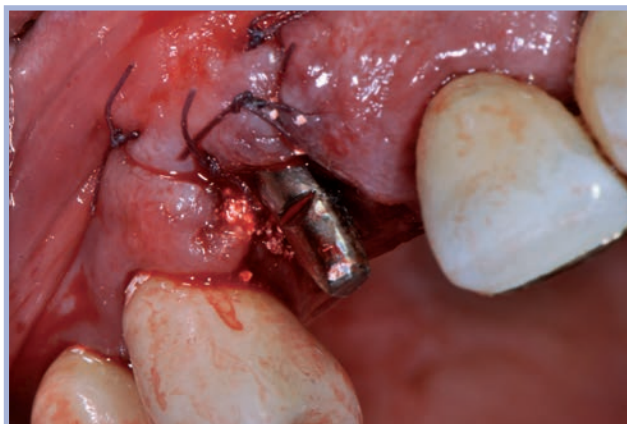


Fig. 8 Attivazione della connessione battendo con la punta piatta sulla tacca in asse al cono

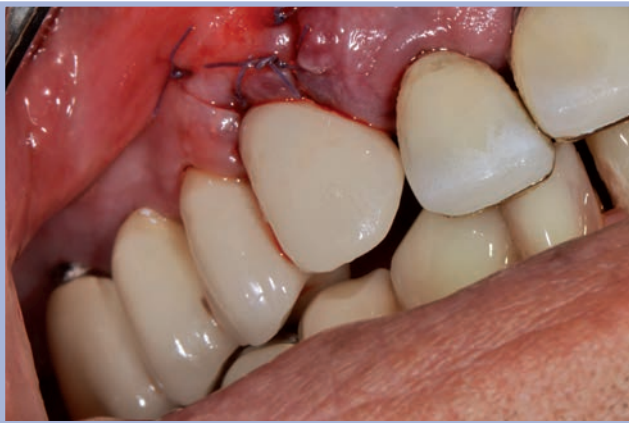

Fig. 9 - Corona provvisoria cementata con TempBond

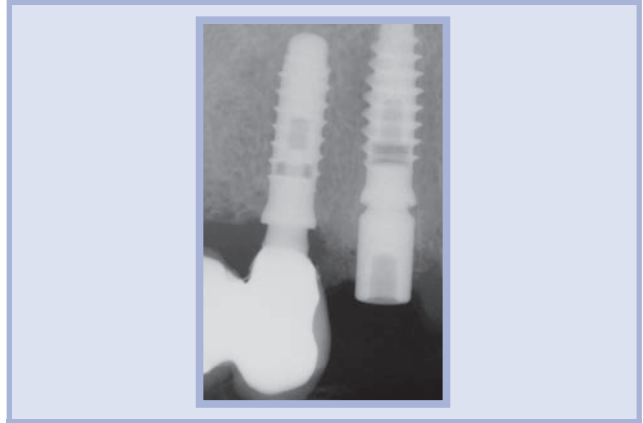


Fig. 10 - Radiografia di controllo intra-operatoria

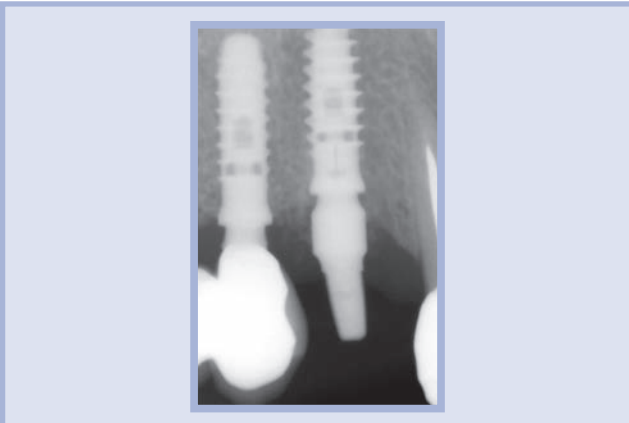
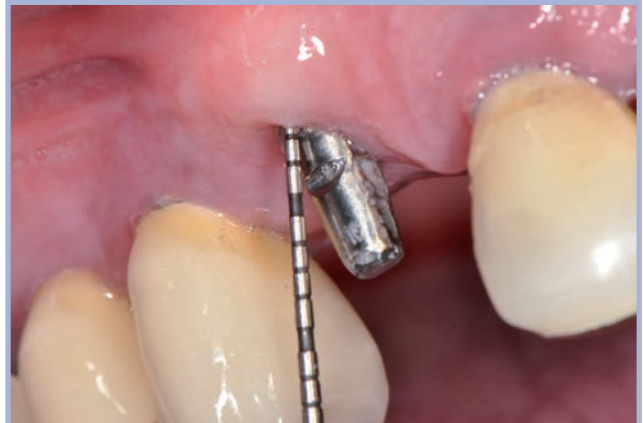
Fig. 11 - Radiografia di controllo 7 mesi dopo l'intervento



Figg. 12, 13 - Sondaggio al momento della presa di un'impronta diretta sul moncone per la realizzazione della corona definitiva

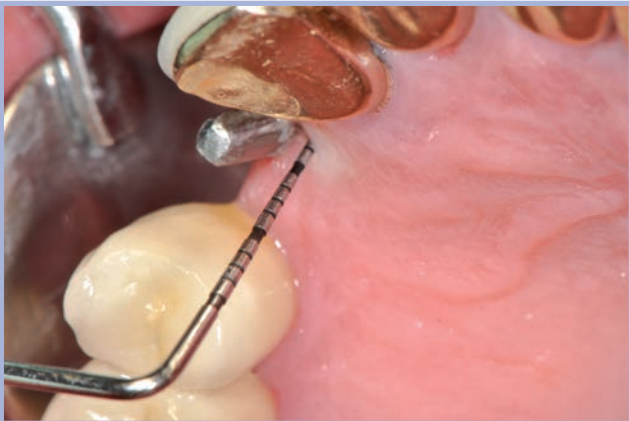
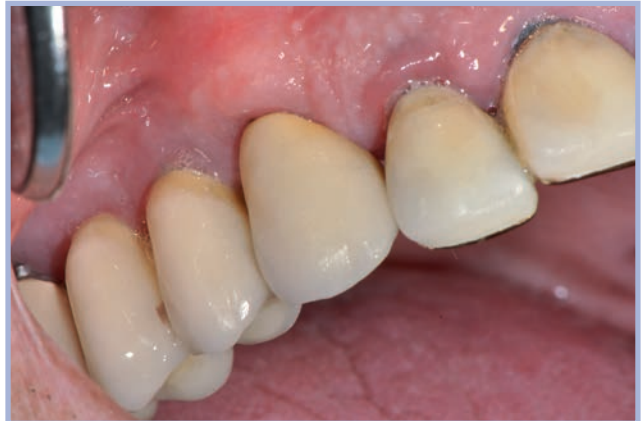
Fig. 13



Figg. 14, 15 Consegna della corona definitiva

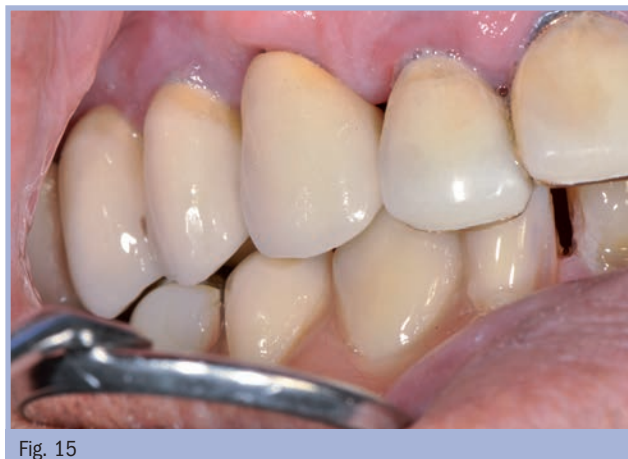

Fig. 15



Dott. ROBERTO MELI

Libero professionista a Firenze

PAROLE CHIAVE

carico immediato, impianti Max Stability, post-estrattivo immediato, membrana riassorbibile, sostituto osseo sintetico, moncone temporaneo, cementazione extra-orale, corona singola

La paziente di anni 53 si presenta con la radice dell'elemento 14 fratturata a livello della mucosa. Dall'esame OPT appare evidente una lesione apicale (Fig. 1). All'esame obiettivo la parete vestibolare appare integra e la gengiva aderente sana e abbondante.

Una volta estratta la radice (Fig. 2) l'ispezione accurata dell'alveolo mi conferma le buone condizioni della parete vestibolare ad eccezione della presenza di una piccola deiscenza a livello apicale. Decido pertanto di procedere verso una possibile soluzione implantare post-estrattiva con carico immediato non funzionale in tecnica flapless.

Preparo un piccolo ritaglio di membrana EZ Cure (Fig. 3) da inserire nell'alveolo stesso per chiudere la deiscenza e isolare l'impianto e l'innesto dai tessuti mucosi vestibolari. L'obiettivo è inserire l'impianto più stabile possibile, 2 mm sotto cresta per prevenire la possibile contrazione in altezza dell'osso ed ottimizzare il profilo di emergenza del provvisorio e della futura protesi definitiva.

Con le frese adeguo l'alveolo per accogliere un impianto più lungo possibile e del diametro adeguato ad ottenere la stabilità primaria corretta per un carico immediato. Inserisco l'impianto, un Exacone Max Stability 4,5 x 14 mm che raggiunge un torque di inserimento di ca. 50 Ncm (Figg. 4, 5).

Scelgo un moncone temporaneo angolato a 15° in PEEK (Fig. 6), lo riduco in laboratorio, inserisco un tappo di guarigione nell'impianto (Fig. 7) e procedo al posizionamento della membrana precedentemente ritagliata (Fig. 8) e dell'innesto con MBCP Putty (Fig. 9, 10).

Il Putty risulta stabile e data la piccola entità del gap da riempire si adatta meglio di qualsiasi altro biomateriale.

Dopo qualche minuto rimuovo delicatamente il tappo facendo attenzione a non lasciare entrare particelle di riempitivo nell'impianto, posiziono il moncone senza incontrarlo (Fig. 11), ribaso un provvisorio Ion in policarbonato sul moncone stesso con resina 3M Garant ProTemp4 (Figg. 12, 13).

Una volta indurita la resina, rimuovo provvisorio e moncone, reinserisco provvisoriamente il tappo, innesto il moncone sul manico per monconi e raccordo le pareti del provvisorio al moncone con composito flow (Figg. 14, 15), avendo cura di non invadere con il restauro la zona del Platform Switching, che dovrà essere "colonizzata" dai tessuti molli ai fini della costituzione di una adeguata ampiezza biologica.

Al termine rimuovo il tappo, posiziono il provvisorio e incono il moncone (Fig. 16).

Le pareti del provvisorio riproducono quasi fedelmente l'anatomia di un dente, vanno a comprimere i tessuti molli ad eccezione della zona del Platform Switching. Il Morse Taper assicura il comportamento biologico da pezzo unico del complesso impianto-moncone-corona, qualcosa di molto simile a un dente naturale.

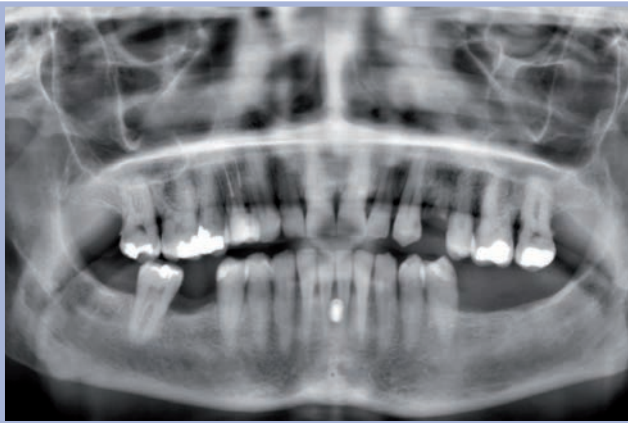

Fig. 1 - OPT iniziale

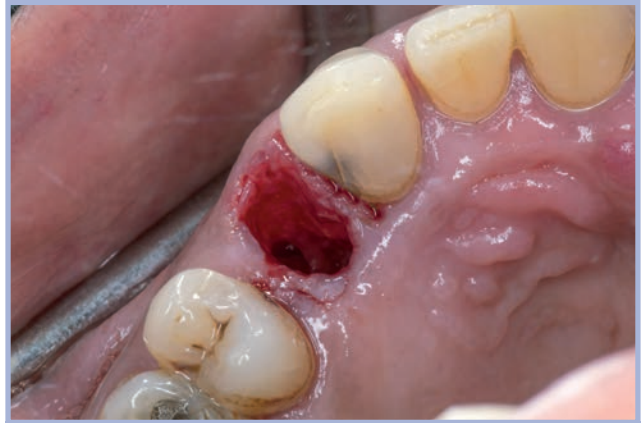

Fig. 2 - Alveolo post-estrattivo




Fig. 3 - Membrana EZ Cure ritagliata

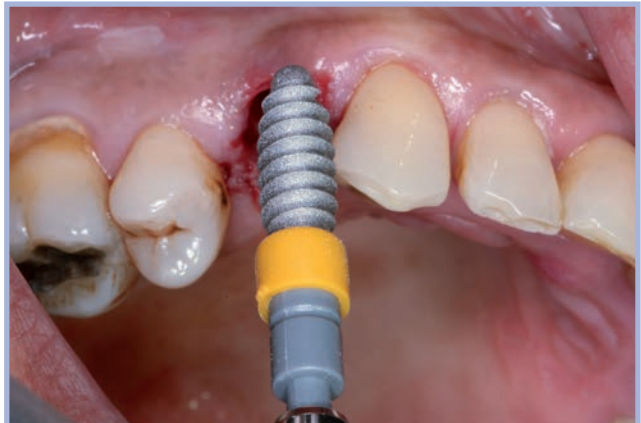

Fig. 4 - Inserimento di un impianto Max Stability 4,5 x 14 mm

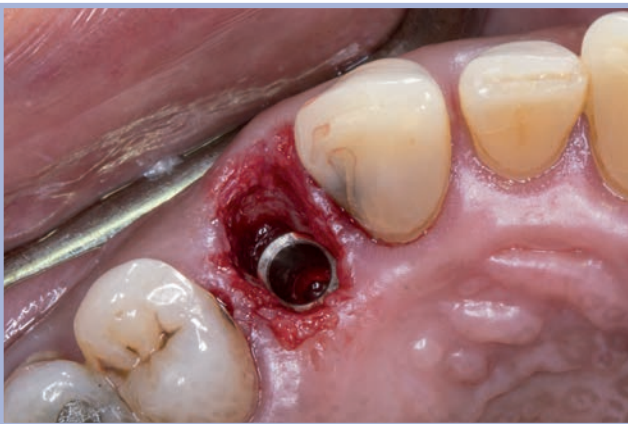

Fig. 5 - Impianto in situ

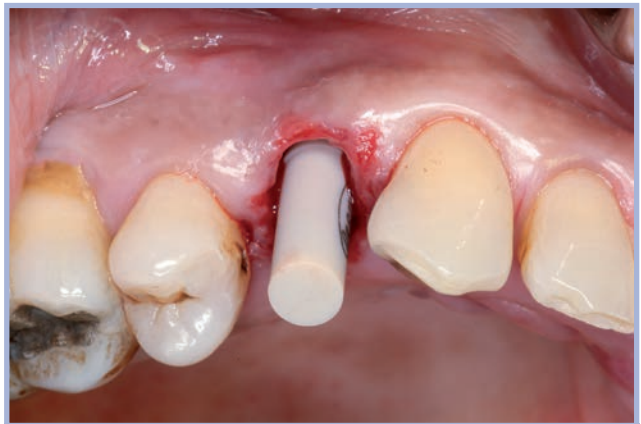


Fig. 6 - Prova di un moncone temporaneo angolato a 15°

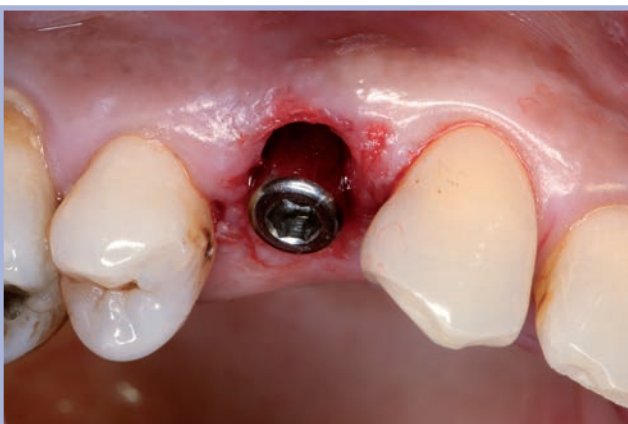

Fig. 7 - Chiusura dell'impianto con tappo di guarigione durante il posizionamento dell'innesto

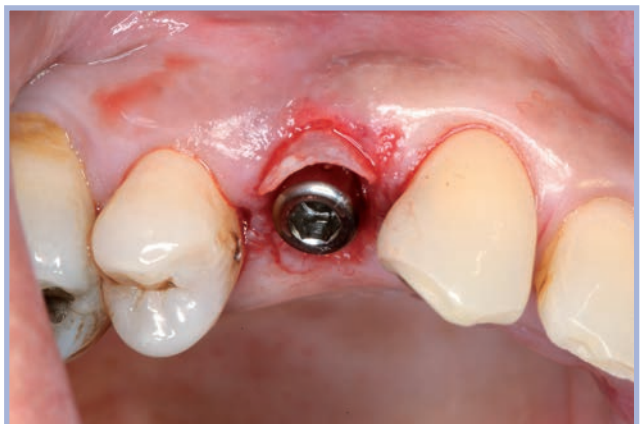

Fig. 8 - Posizionamento della membrana EZ Cure

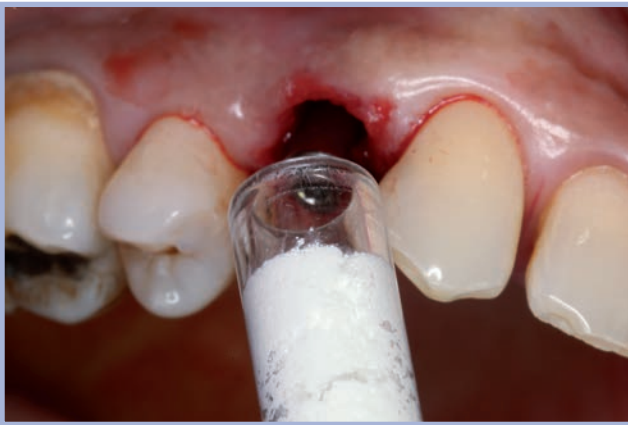


Fig. 9, 10 - Applicazione di MBCP Putty

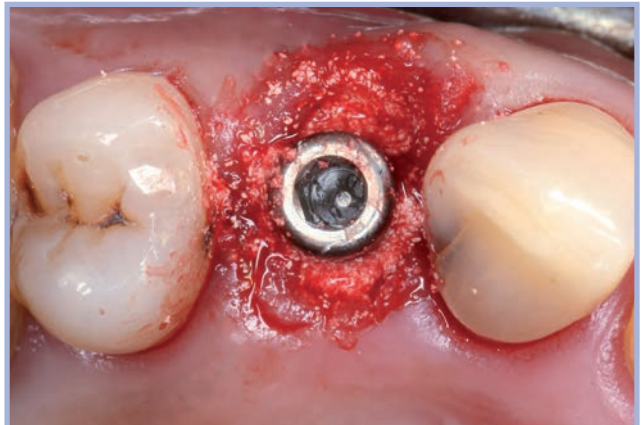


Fig. 10

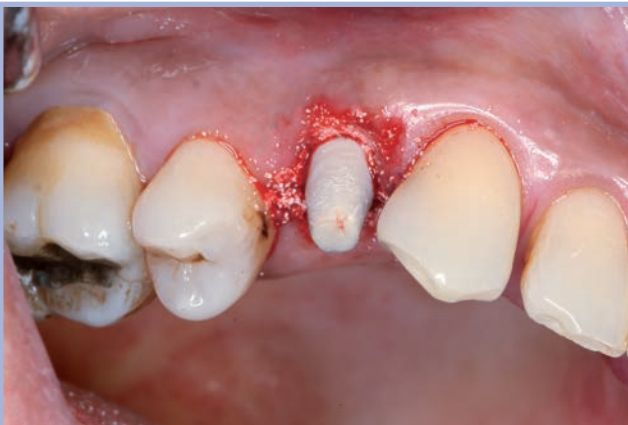

Fig. 11 - Moncone temporaneo posizionato nell'impianto, non inconato

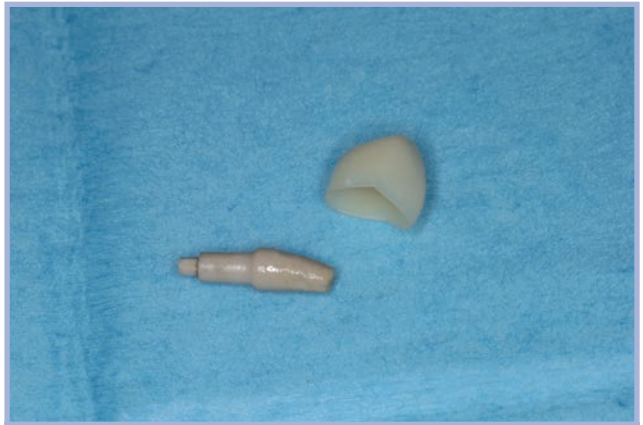

Fig. 12 - Moncone temporaneo preparato e provvisorio Ion

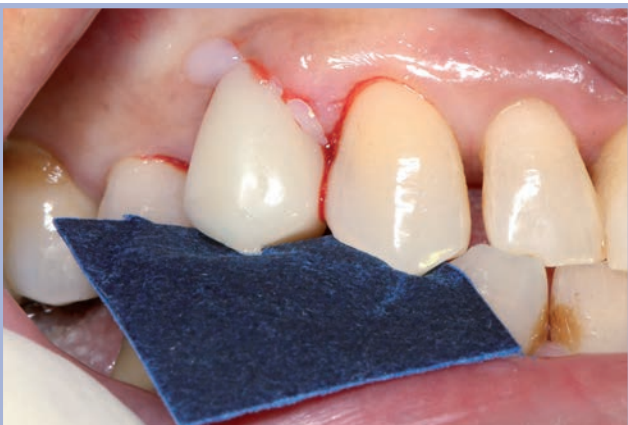

Fig. 13

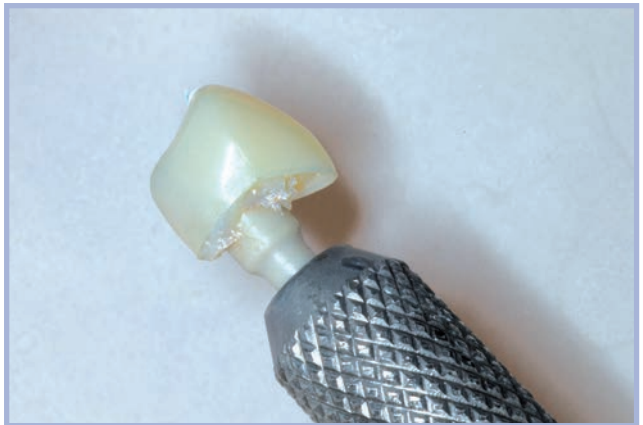

Fig. 14, 15 - Raccordo delle pareti del provvisorio al moncone con composito flow

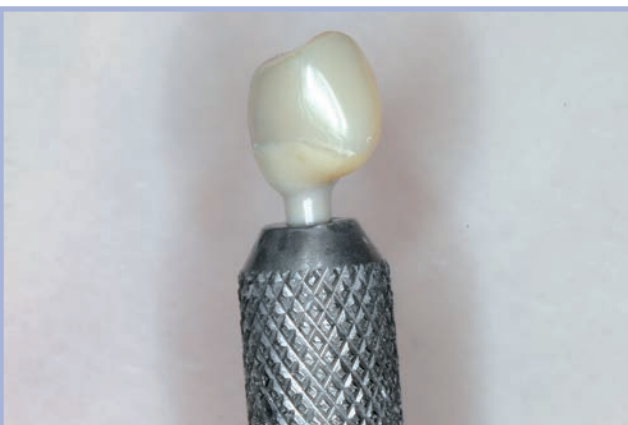

Fig. 15

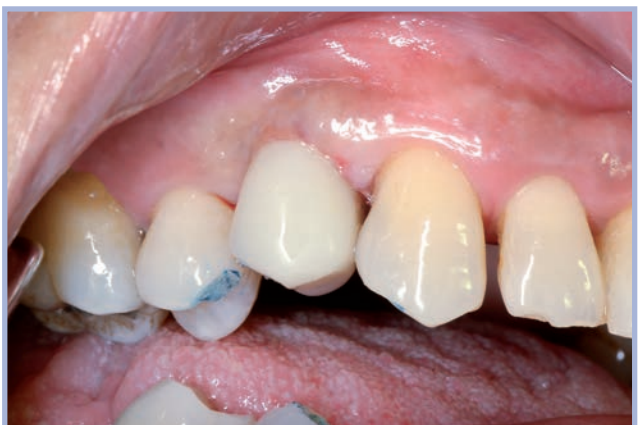

Fig. 16 - Corona provvisoria in situ

Dott.ssa IRENE FREZZATO, Dott. ALBERTO FREZZATO

Liberi professionisti a Rovigo

PAROLE CHIAVE

carico immediato, impianti Max Stability, post-estrattivo immediato, sostituto osseo sintetico, moncone temporaneo, cementazione extra-orale, corona singola

Questo case report riguarda un paziente di 74 anni che arriva alla nostra osservazione per frattura corono-radicolare dell'elemento 21, sottoposto diversi anni prima a trattamento endodontico (Figg. 1, 2).

Si esegue la rimozione del perno moncone e l'estrazione atraumatica della radice malacica non recuperabile (Figg. 3-5), cui segue un "mapping" alveolare.

L'alveolo appare integro (Fig. 6) e si decide quindi per un impianto post-estrattivo a carico immediato non funzionale. Si effettua una preparazione osteotomica del sito in tecnica flapless (Fig. 7).

Poiché vi è disponibilità ossea oltre l'apice si decide di posizionare un impianto Max Stability 4,5 x 14 mm (Fig. 8) che ci permette l'ottenimento di un'ottima stabilità primaria.

Si connette immediatamente un moncone temporaneo, si riempie il gap impianto-parete alveolare con biomateriale MBCP+ granulometria 0,5-1 mm e si prepara chair-side una corona provvisoria (Figg. 9, 10).

Le radiografie post-operatorie confermano sia la corretta direzione dell'asse implantare che la corretta assialità mesio-distale (Figg. 11, 12).

Dopo 5 settimane si decide di applicare una corona provvisoria più ampia per ottenere un condizionamento ottimale dei tessuti perimplantari (Figg. 13, 14).

A maturazione tissutale avvenuta (Figg. 15, 16), si procede alla finalizzazione protesica con corona in metallo-ceramica su moncone in titanio adeguatamente fresato. La cementazione avviene fuori del cavo orale e la connessione dell'assieme corona-abutment all'impianto avviene per applicazione di una forza impulsiva sulla corona opportunamente protetta (Figg. 17, 18).

La riabilitazione implanto-protesica appare molto ben integrata nell'estetica orale del paziente (Fig. 19).

Il controllo radiografico alla consegna evidenzia i corretti livelli ossei e il corretto fitting del restauro protesico (Fig. 20).

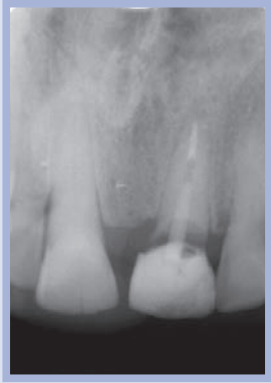

Fig. 1 - Quadro iniziale. Immagine radiografica della frattura coronoradicolare dell'elemento 21

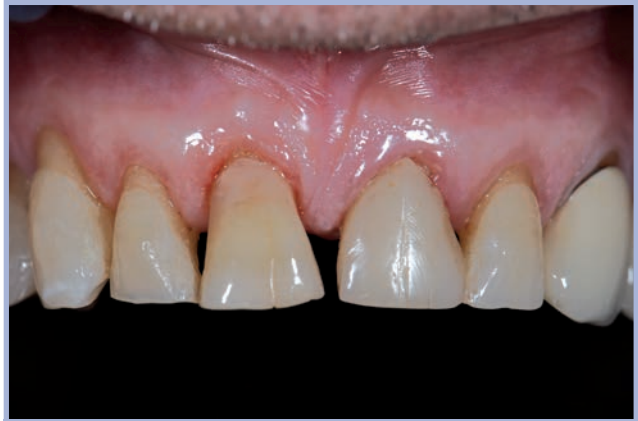

Fig. 2 - Quadro iniziale. Visione frontale

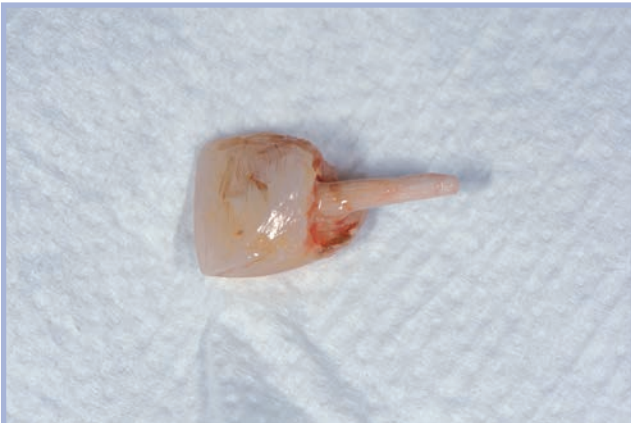


Fig. 3 - Perno moncone rimosso

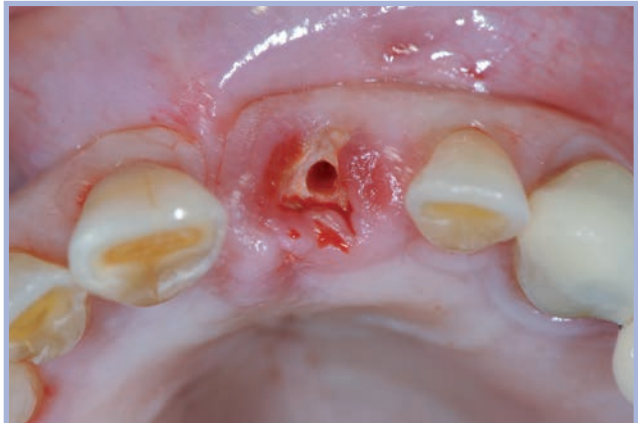

Fig. 4 - Visione assiale della radice fratturata

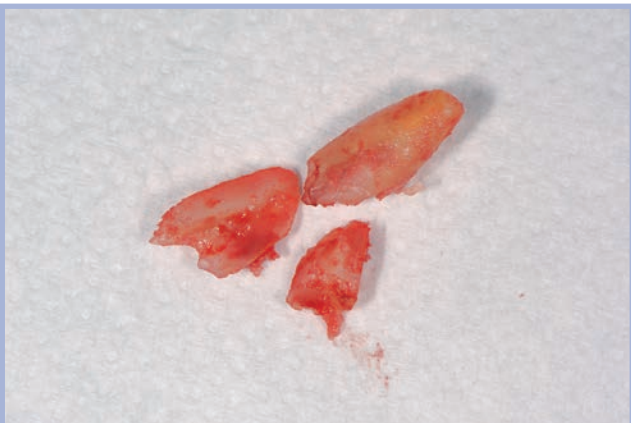

Fig. 5 - Estrazione dei frammenti radicolari dell'elemento 21

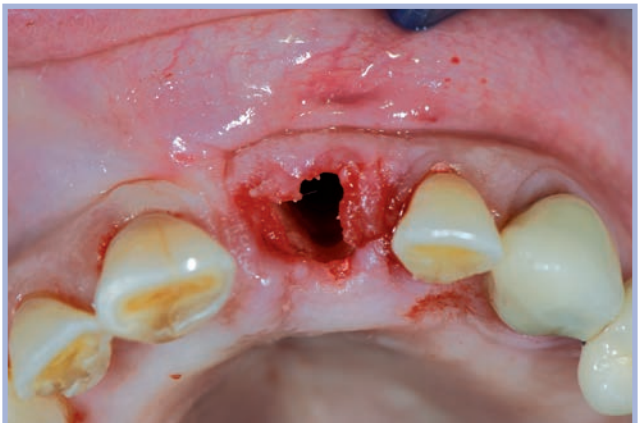

Fig. 6 - Alveolo post-estrattivo dopo l'estrazione

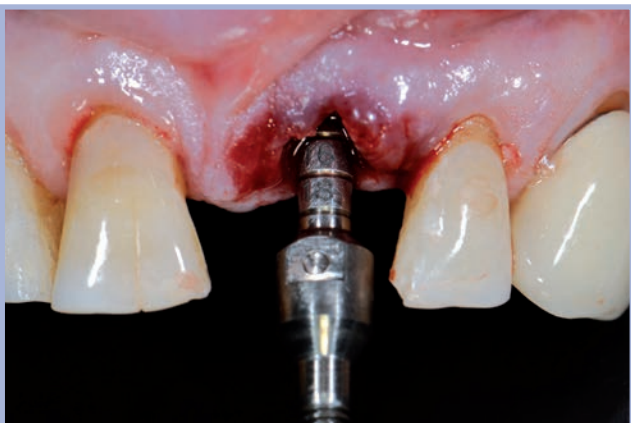


Fig. 7 - Preparazione osteotomica del sito implantare

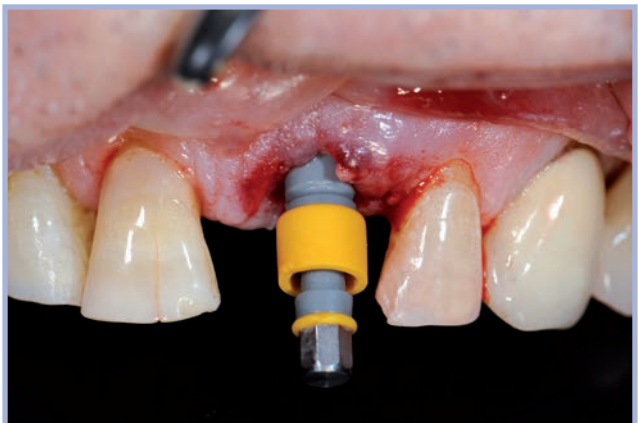

Fig. 8 - Inserimento di un impianto Max Stability 4,5 x 14 mm

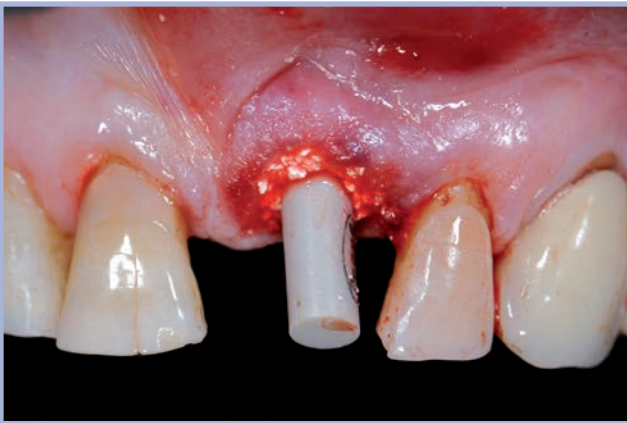


Fig. 9 - Connessione del moncone temporaneo all'impianto; bioinnesco nel gap implanto-alveolare

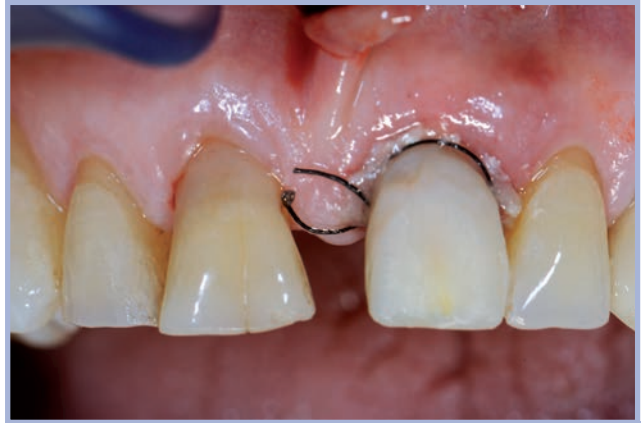

Fig. 10 - Applicazione della corona provvisoria

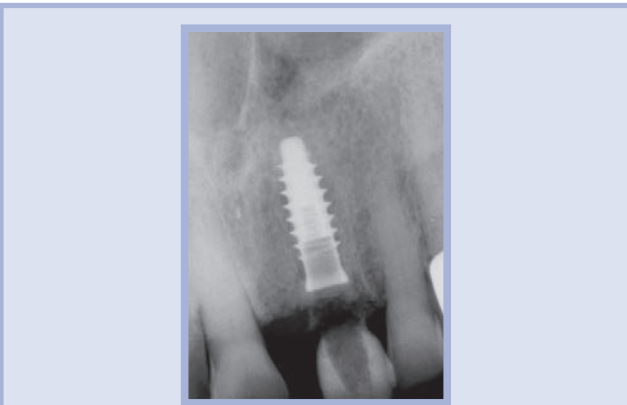

Fig. 11 - Immagine radiografica a fine intervento. L'assialità mesio-distale dell'impianto è corretta. Il moncone temporaneo risulta radiotrasparente

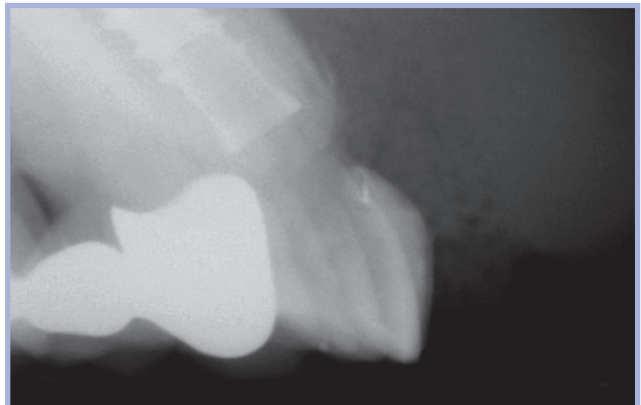


Fig. 12 - Radiografia endorale in latero-laterale. La direzione dell'asse implantare è corretta

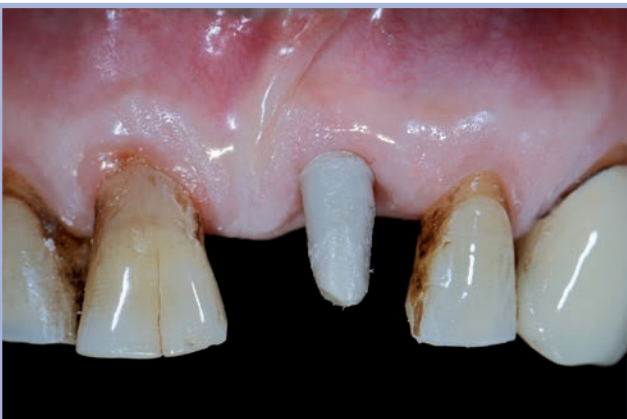

Fig. 13 - Rimozione della corona provvisoria dopo 5 settimane dall'intervento

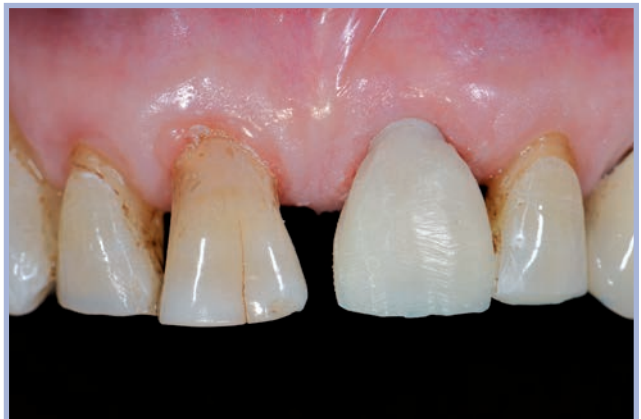

Fig. 14 - Applicazione di una corona provvisoria più ampia per un condizionamento ottimale dei tessuti

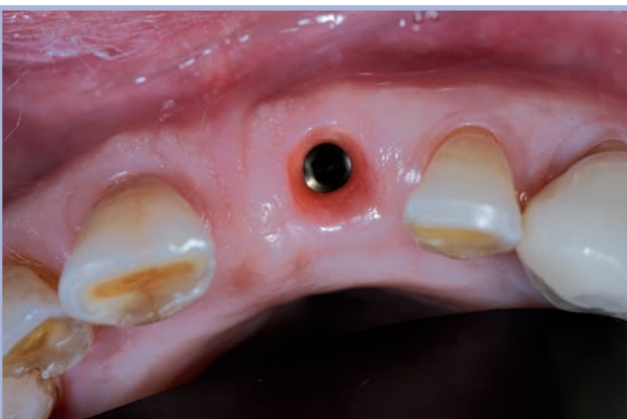

Fig. 15 - Tragitto mucoso alla consegna, dopo 3 mesi e mezzo dall'intervento. Immagine assiale

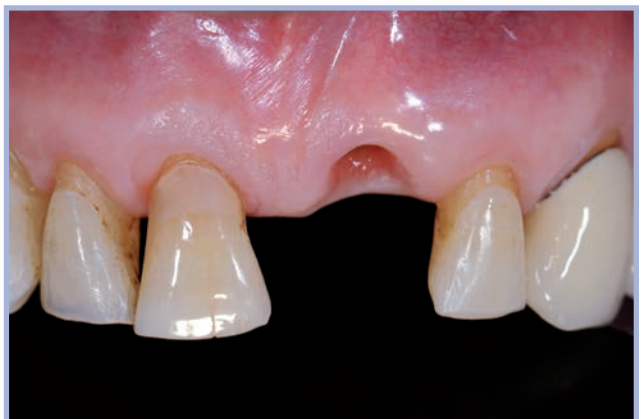

Fig. 16 - Maturazione tissutale dopo il condizionamento con il provvisorio



Fig. 17 - Cementazione extra-orale della corona definitiva sul moncone in titanio

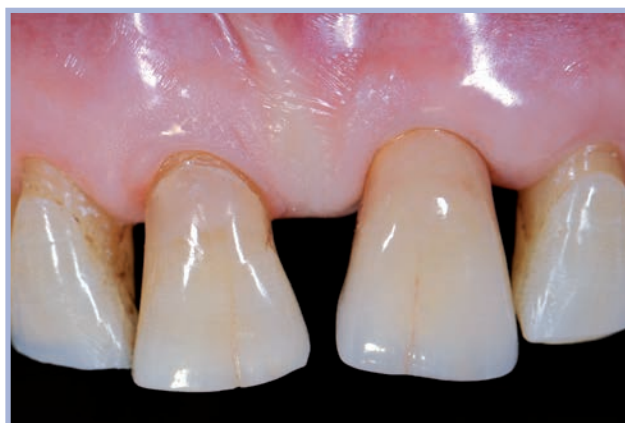

Fig. 18 - Consegna della corona definitiva

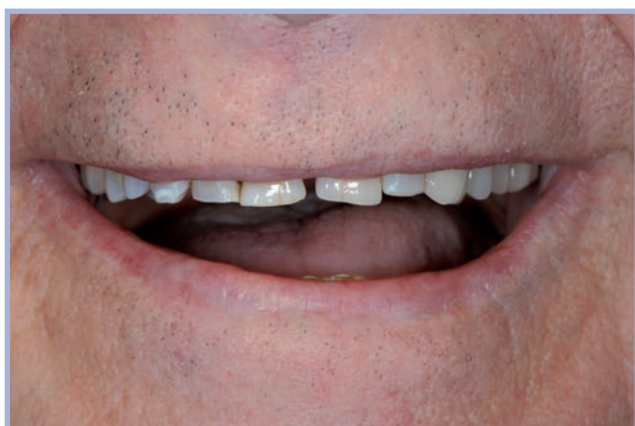

Fig. 19 - Valutazione del sorriso al momento della consegna

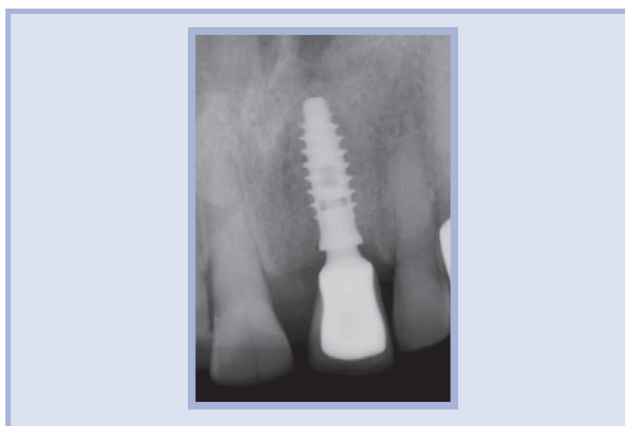

Fig. 20 - Controllo radiografico alla consegna

REALIZZAZIONI PROTESICHE

Laboratorio Ceramodent di Paolo Morbiato e C. - Padova

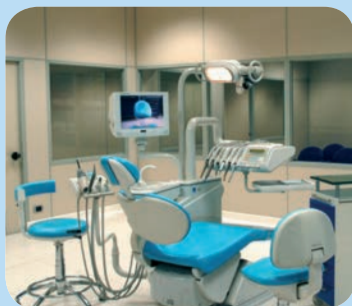

Ortodonzia e Implantologia



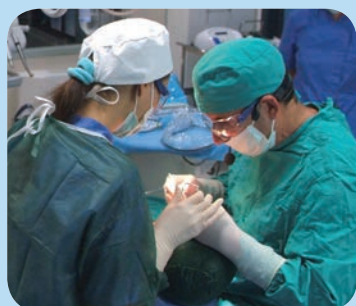Sede a Firenze..

Due piani per un totale di 1.000 metri quadrati. Un'Aula Magna per 250 congressisti, uno Studio Dentistico con telecamere endo-extraorali collegate in rete, una sala da 40 posti per i medici che partecipano visivamente agli interventi, un Laboratorio odontotecnico completamente attrezzato per 18 posti, Aule polivalenti.



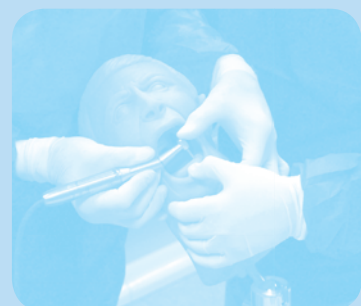Attività..

Programma completo di corsi clinici, teorici e pratici di ortodonzia ed implantologia, Incontri Culturali e Congressi organizzati con il supporto di strumenti didattici di alta tecnologia. Da sempre i corsi promossi dall'ISO hanno un numero limitato di partecipanti con l'obiettivo di instaurare uno stretto rapporto tra insegnante e allievo.



Professionalità..

Operiamo da oltre 30 anni per divulgare l'odontoiatria a livelli sempre più elevati, oltre 43.000 odontoiatri, odontotecnici ed operatori commerciali hanno seguito i nostri corsi in Italia e all'estero.



Relatori..

Docenti di fama nazionale ed internazionale mettono a disposizione la loro esperienza realizzando programmi di grande professionalità, articolati in modo che le ore d'insegnamento di teoria e pratica siano equamente distribuite per affrontare e approfondire ogni singola fase clinica.



Corsi di **implantologia**

per medici, odontoiatri e tecnici

• **CORSO DI IMPLANTOLOGIA CLINICO PRATICO SU PAZIENTE**

Relatori: Dr. Nazario Russo, Dr. Giacomo Coppola

Per informazioni ed iscrizioni: Dr. Nazario Russo 334.3417994

Cagliari

• **CORSO CLINICO PRATICO DI IMPLANTOLOGIA OSTEOINTEGRATA
E DI IMPLANTOPROTESI**

Relatori: Dr. Leonardo Targetti, Dr. Roberto Meli

12-13 OTTOBRE / 30 NOVEMBRE / 1 DICEMBRE 2015

Firenze

c/o ISO

• **CORSO CLINICO PRATICO DI IMPLANTOLOGIA OSTEOINTEGRATA
E DI IMPLANTOPROTESI**

Relatori: Dr. Mario Guerra, Dr. Salvatore Belcastro, Dr. Leonardo Palazzo

29-30 MAGGIO / 19-20 GIUGNO 2015

23-24 OTTOBRE / 27-28 NOVEMBRE 2015

Roma

c/o studio Dr. G. Marano

• **CORSI DI IMPLANTOLOGIA 3D**

Relatori: Dr. Renato Turrini, Odt. Massimiliano Pisa

26-27 OTTOBRE 2015

Firenze

c/o ISO

• **CORSO BASE DI PROTESI SU IMPIANTI**

Relatore: Odt. Massimiliano Pisa

30 OTTOBRE 2015

Firenze

c/o ISO

GIORNATE DIMOSTRATIVE DI PRATICA IMPLANTOLOGICA SU PAZIENTE

Chirurgia
dal vivo

- 16 GIUGNO 2015
- 5 OTTOBRE 2015
- 27 NOVEMBRE 2015

Relatore:
Dr. LEONARDO TARGETTI

CREDITI E.C.M.:

6.5

40 posti per assistere gratuitamente ad interventi live surgery

orario:
10,00 / 17,30

CON IL CONTRIBUTO NON CONDIZIONATO DI: LEONE S.p.A.

Per informazioni ed iscrizioni: Segreteria ISO - Tel. 055.304458 Fax 055.304455 e-mail: iso@leone.it www.leone.it

PRIMO
ANNUNCIO

10° Congresso



EXACONE

FIRENZE • 9 Ottobre 2015

ISO®
ISTITUTO
STUDI
ODONTOIATRICI

SEDE DEI LAVORI: ISO
Istituto Studi Odontoiatrici
"Aula Magna Marco Pozzi"
Via Ponte a Quaracchi, 48
50019 Sesto Fiorentino (FI)

**PER INFORMAZIONI
ED ISCRIZIONI:**

Segreteria ISO
Tel. 055.30.44.58
Fax 055.30.44.55
iso@leone.it
www.leone.it

*La partecipazione
è gratuita e riservata
ai soli medici odontoiatri*

PROTESI IMPLANTARE CONTEMPORANEA:
METODICHE EFFICIENTI PER OTTENERE
ESTETICA E FUNZIONE

mattina

IL MONDO DIGITALE: COSA FUNZIONA, COSA NON FUNZIONA E COSA FUNZIONERÀ

- **Dott. Francesco Argentino**
Libero professionista a Firenze
- **Odt. Massimiliano Pisa**
 Titolare del Laboratorio Dental Giglio di Firenze

pomeriggio

L'UTILIZZO DELLA CONOMETRIA IN IMPLANTOPROTESI: VANTAGGI BIOLOGICI E MECCANICI

- **Dott. Eriberto Bressan**
Ricercatore confermato - Università degli Studi di Padova
- **Odt. Paolo Del Conte**
Titolare del Laboratorio Biotec s.n.c di Chions - PN



ORTODONZIA e IMPLANTOLOGIA

10° Congresso EXACONE

SCHEDA DI ISCRIZIONE

9 Ottobre 2015

Cognome e Nome _____

Indirizzo _____ C.A.P. _____

Città _____ Tel. _____ Tel. Cell. _____

P.IVA _____ C.F. _____ (obbligatorio)

E-mail _____ Luogo e data di nascita _____ (obbligatorio)

LEOCLUB CARD n° _____

Nota informativa ai sensi del D. Lgs. 196/2003 I dati, acquisiti nell'ambito della nostra attività, sono trattati in relazione alle esigenze contrattuali e per l'adempimento degli obblighi legali e amministrativi. Tali dati sono trattati con l'osservanza di ogni misura cautelativa della sicurezza e riservatezza.

Data _____ Firma _____

Nel rispetto del D. Lgs. 196/2003, indicandoci i suoi dati avrà l'opportunità di essere aggiornato su tutte le iniziative commerciali e culturali da noi promosse. Solo se non desiderasse ricevere ulteriori comunicazioni, barri la casella

sistema implantare **EXACONE**

L'IMPIANTO SENZA VITE



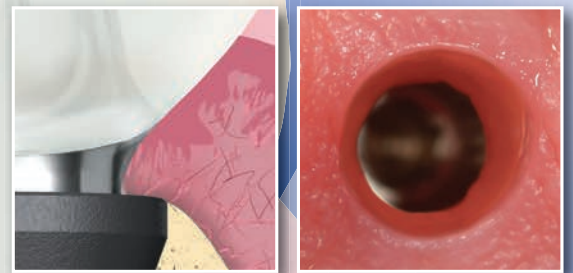
platform switching

La geometria "platform switching" del tratto trans mucoso incrementa il tessuto molle connettivo in altezza e in volume, sigillando e proteggendo l'osso marginale. L'esclusiva connessione **EXACONE** assicura l'assenza di micromovimenti e di infiltrazioni, migliorando la salute dei tessuti molli.

connessione EXACONE


Il sistema di connessione **EXACONE**, grazie alla proprietà autobloccante del cono Morse e alla presenza dell'esagono interno, garantisce:

- assoluta stabilità, annullamento dei gap e dei micromovimenti
- alta resistenza ai carichi dislocanti
- precisione nel trasferimento della posizione tra studio e laboratorio
- sicurezza e facilità di collegamento fra impianto e moncone.



superficie HRS

La superficie **HRS** (High Rutile Surface) si ottiene con un esclusivo processo di sabbiatura che, oltre a determinare una rugosità superficiale dell'impianto, $R_a = 2,5 \mu m$, aumenta la presenza di rutilo (ossido di titanio) disponibile. Il risultato è una superficie estremamente favorevole al coagulo ed alla successiva osteointegrazione con una notevole riduzione dei tempi di guarigione.





prodotti per la rigenerazione tissutale



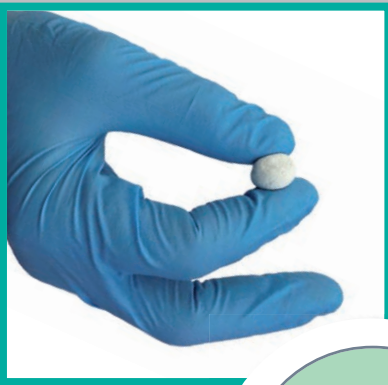Prodotto da



Distribuito in esclusiva da




ORTODONZIA e IMPLANTOLOGIA



MICROPOROUS
BIPHASIC
CALCIUM
PHOSPHATE



SOSTITUTO OSSEO SINTETICO MBCP™ Putty

CONFEZIONE	QUANTITÀ PER CONFEZIONE	CODICE ARTICOLO	INDICAZIONI
	2 siringhe da 0,5 ml	310-0000-10 euro 155,00*	<ul style="list-style-type: none"> Siti post-estrattivi Difetti intraossei Difetti perimplantari Mini rialzo del seno mascellare

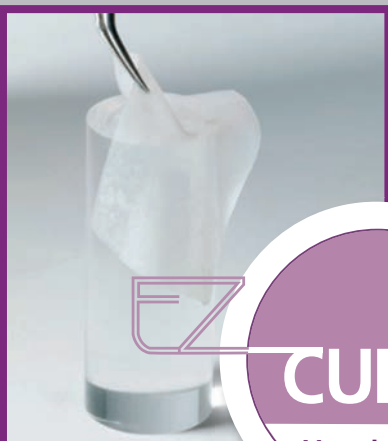

MICRO-MACROPOROUS
BIPHASIC
CALCIUM
PHOSPHATE



SOSTITUTO OSSEO SINTETICO MBCP+™

GRANULOMETRIA	CONFEZIONE	QUANTITÀ PER CONFEZIONE	CODICE ARTICOLO	INDICAZIONI
 0,5 - 1 mm	 Siringa	1 siringa da 0,5 cc	310-0510-05 54,00*	<ul style="list-style-type: none"> Siti post-estrattivi Difetti intraossei Difetti perimplantari Mini rialzo del seno mascellare
		2 siringhe da 0,5 cc	310-0510-10 99,00*	
 1 - 2 mm	 Provetta	2 cc	310-1020-20 129,00*	<ul style="list-style-type: none"> Grande rialzo del seno mascellare monolaterale Aumento della cresta ossea Ricostruzione della cresta ossea
		5 cc	310-1020-50 198,00*	<ul style="list-style-type: none"> Grande rialzo del seno mascellare bilaterale Aumento della cresta ossea Ricostruzione della cresta ossea



TECNOLOGIA CROSS-LINKING
RIASSORBIMENTO CONTROLLATO
BI-SIDE
MICROPOROSA



MEMBRANA RIASSORBIBILE NATURALE EZ CURE™

DIMENSIONE	QUANTITÀ PER CONFEZIONE	CODICE ARTICOLO	INDICAZIONI
 15 x 25 mm	1 pz	320-1525-00 100,00*	<ul style="list-style-type: none"> Trattamento dei difetti parodontali, perimplantari e ossei
	2 pz	320-1525-01 184,00*	
 20 x 30 mm	1 pz	320-2030-00 120,00*	<ul style="list-style-type: none"> Trattamento dei difetti parodontali, perimplantari e ossei Grande rialzo del seno mascellare

Le indicazioni e le immagini qui riportate sono state redatte e fornite da Biomatlante ZA Les Quatre Nations 5, rue Edouard Belin 44360 Vigneux de Bretagne Francia, fabbricante di questo prodotto ed unico responsabile. Leone S.p.A. agisce unicamente in qualità di distributore esclusivo per l'Italia.

*Tutti i prezzi indicati sono da intendersi IVA esclusa

Trattamento implantoprotesico di un'agenesia bilaterale degli incisivi laterali superiori

Dott. Leonardo Targetti
Libero professionista a Firenze

PAROLE CHIAVE *agenesie, fase unica, corona singola, mantenimento osseo, stabilità tessuti gengivali*

Le agenesie degli incisivi laterali superiori non sono di facile gestione dato che si tratta di una zona ad alta valenza estetica, lo spazio disponibile per l'inserimento di un impianto è spesso molto piccolo, anche dopo un trattamento ortodontico, e le aspettative dei giovani pazienti sono alte.

Il presente caso clinico descrive il trattamento implantoprotesico di una giovane ragazza di 24 anni con agenesia di ambedue gli incisivi laterali superiori. In zona 12 è ancora presente un dente deciduo mentre la mancanza del 22 è mascherata da un ponte Maryland. L'esame clinico iniziale (Figg. 1-3) evidenzia un biotipo fine con evidenti retrazioni ossee e gengivali nonostante la giovane età. L'esame radiologico ortopantomorale iniziale (Fig. 4) mostra la carenza di spazio mesio-distale in zona 22 e una buona disponibilità ossea verticale in tutte e due le zone di intervento. Il progetto terapeutico prevede il posizionamento di due impianti di piccolo diametro di 14 mm di lunghezza e un trattamento di cosmesi odontoiatrica (otturazioni estetiche) sui canini e sui premolari.

Dopo la rimozione del ponte Maryland si apre un lembo a tutto spessore per ottenere una buona visibilità della zona 22 che si presenta esigua sia in senso mesio-distale che in senso vestibolo-palatale (Figg. 5, 6). L'accurata preparazione del sito implantare è seguita dal posizionamento di un impianto Exacone Ø 3,3 x 14 mm pari cresta ossea, esattamente al centro tra i due denti adiacenti (Figg. 7, 8). Successivamente si estrae il dente deciduo in posizione 12 (Figg. 9-11) e si prepara il sito implantare. Trattandosi di un sito post-estrattivo immediato l'impianto Exacone Ø 3,3 x 14 mm viene posizionato ca. 2 mm endocrestale (Figg. 12, 13).

A fine intervento si chiudono ambedue gli impianti con tappi di guarigione da 3 mm di altezza. Subito dopo aver suturato i tessuti gengivali si applica un provvisorio rimovibile agganciato saldamente ai denti adiacenti per evitare che possa andare in contatto con i tappi di guarigione (Fig. 14). Le radiografie di controllo post-operatorie dimostrano un corretto posizionamento implantare e mettono in evidenza l'esiguità dello spazio mesio-distale in posizione 22 (Figg. 15, 16).

La situazione clinica dopo 4 mesi di guarigione è ideale: lo stato di salute dei tessuti molli è ottimo e gli impianti sono protetti da un'abbondante mucosa (Figg. 17, 18). Si procede quindi con la presa delle impronte e la finalizzazione protesica del caso (Figg. 19, 20).

Il controllo clinico a 2 anni mostra una situazione estetica migliorata anche grazie ad un trattamento di cosmesi odontoiatrica dei canini e dei premolari. La situazione dei tessuti nelle zone 12 e 22 è molto buona e assolutamente stabile a 2 anni di distanza (Figg. 21, 22).

REALIZZAZIONI PROTESICHE

Laboratorio odontotecnico *Baluganti, Ginassi e Novati, Firenze*

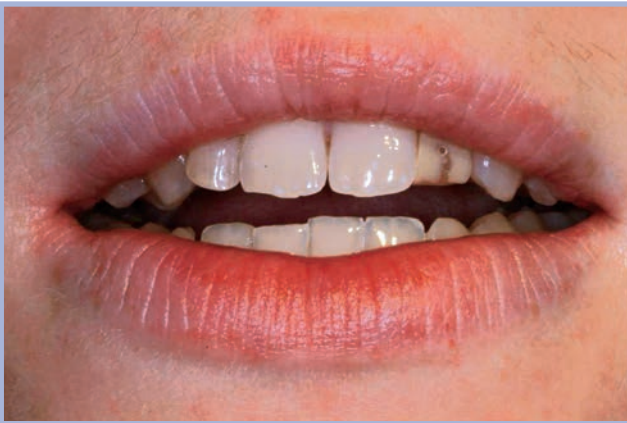

Fig. 1 - Situazione clinica iniziale

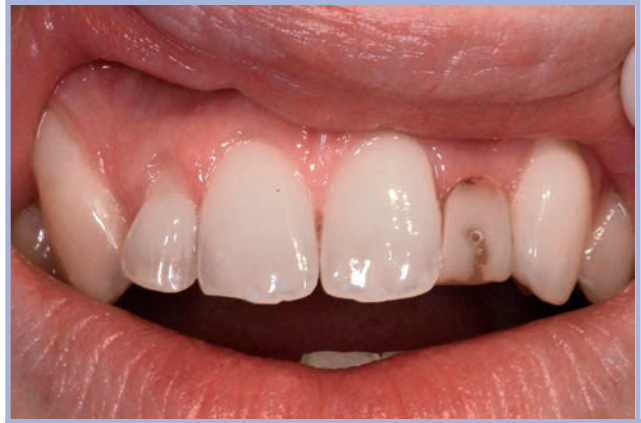

Fig. 2 - Agenesia dei laterali superiori

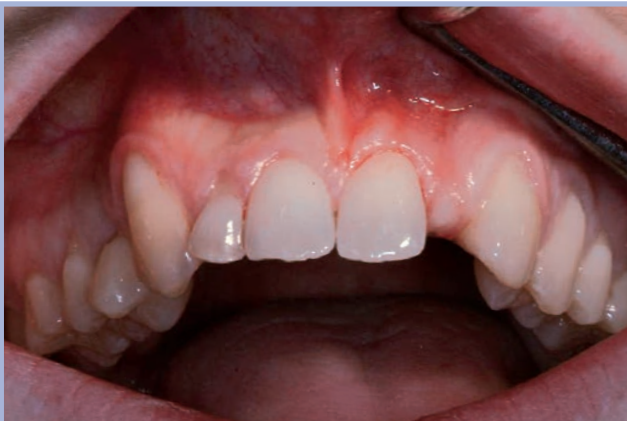

Fig. 3 - Situazione clinica dopo la rimozione del Maryland; in zona 12 è presente un dente deciduo

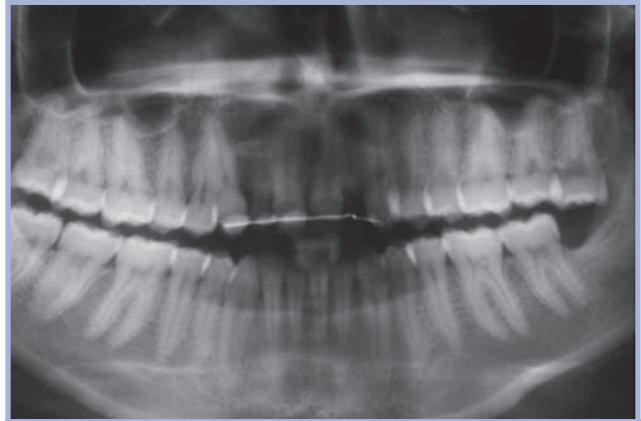


Fig. 4 - OPT pre-operatoria

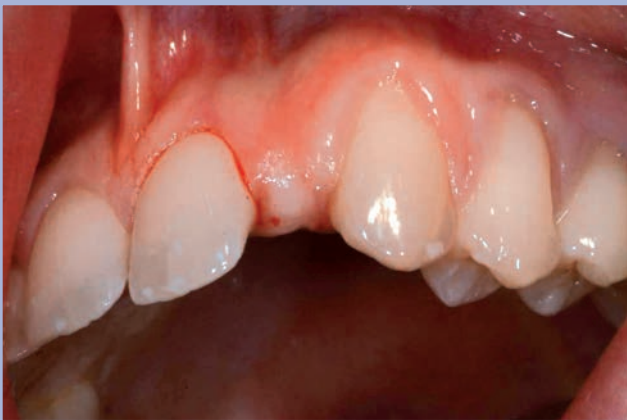

Fig. 5 - Zona 22; si noti la mancanza di spazio mesio-distale

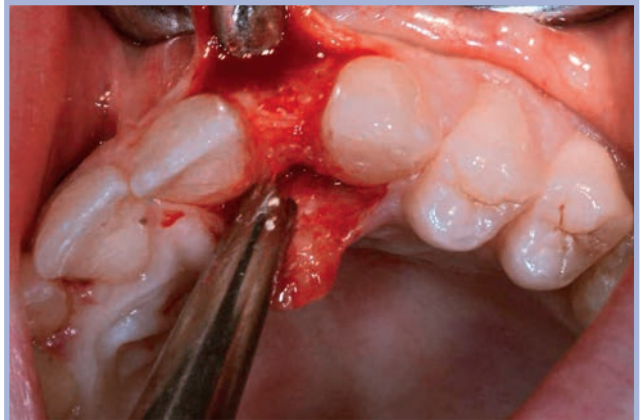


Fig. 6 - Apertura di un lembo a tutto spessore: anche lo spessore osseo è esiguo

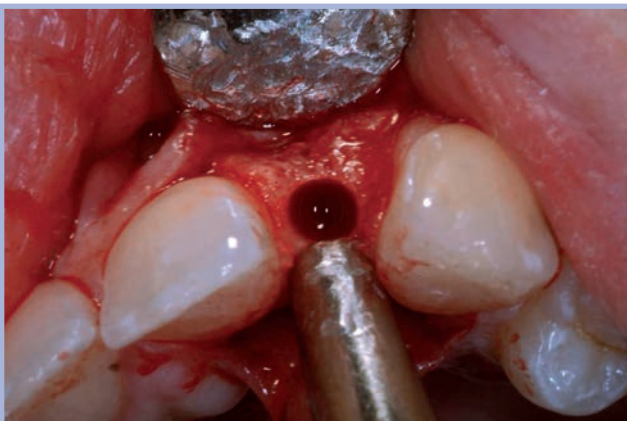


Fig. 7 - Sito chirurgico dopo il passaggio della fresa elicoidale di 2,8 mm di diametro

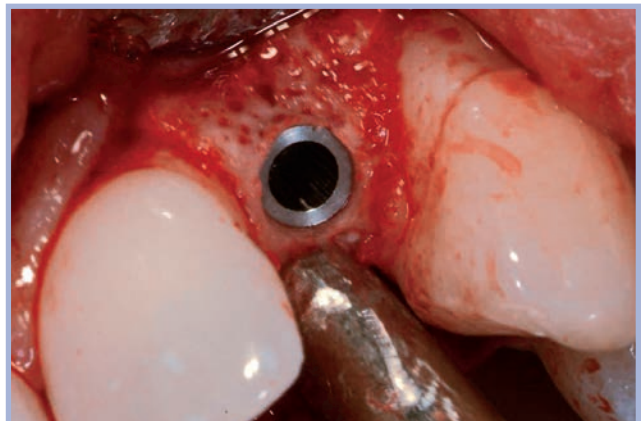

Fig. 8 - Impianto Exacone Ø 3,3 x 14 mm inserito pari cresta ossea

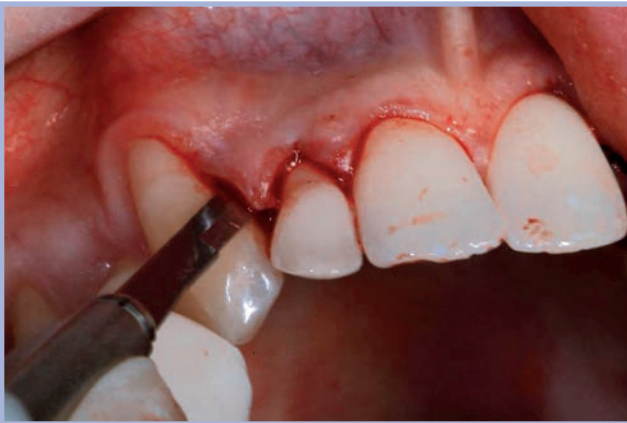

Fig. 9 - Sollevamento di un piccolo lembo in zona 12

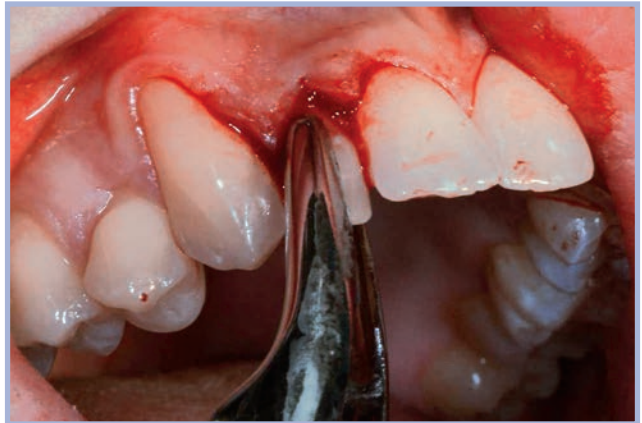

Fig. 10 - Estrazione del 12

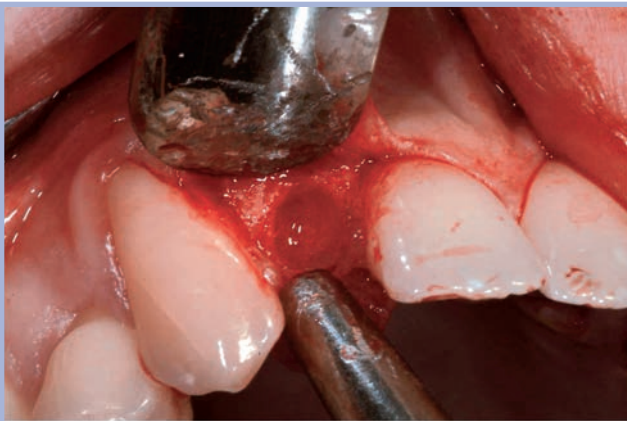


Fig. 11 - Visione dopo l'estrazione

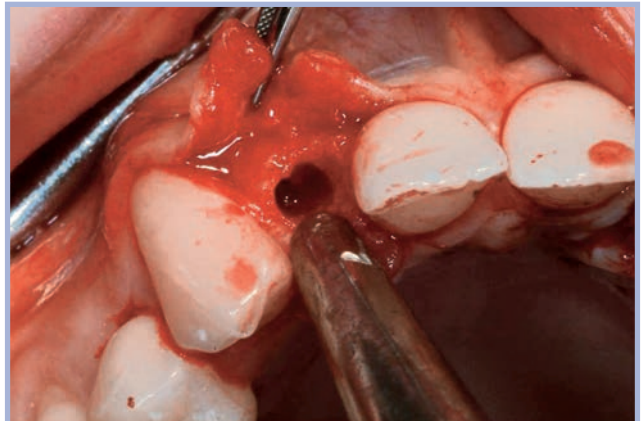


Fig. 12 - Sito chirurgico dopo il passaggio della fresa elicoidale di 2,8 mm di diametro

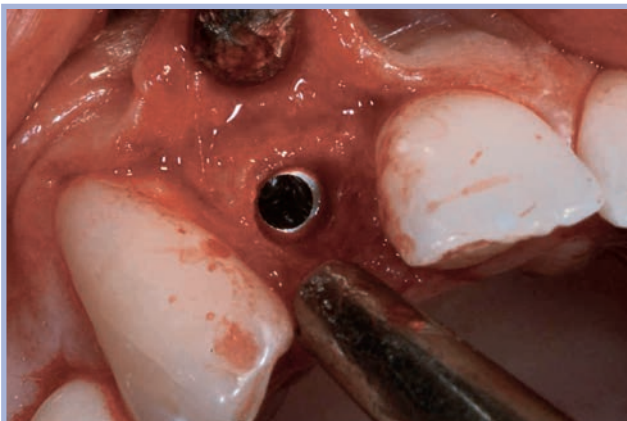


Fig. 13 - Impianto Exacone Ø 3,3 x 14 mm inserito ca. 2 mm endocrestale

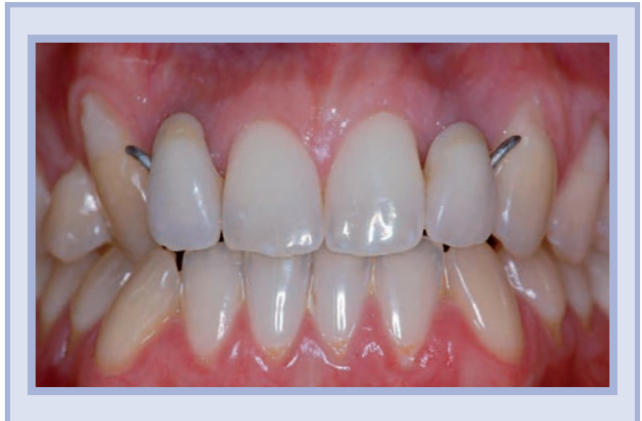

Fig. 14 - Applicazione di un provvisorio rimovibile agganciato ai denti adiacenti

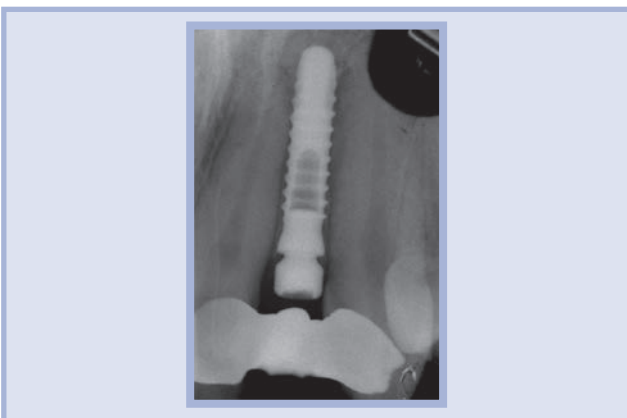

Fig. 15 - RX di controllo dell'impianto in zona 22; l'impianto è chiuso con un tappo di guarigione

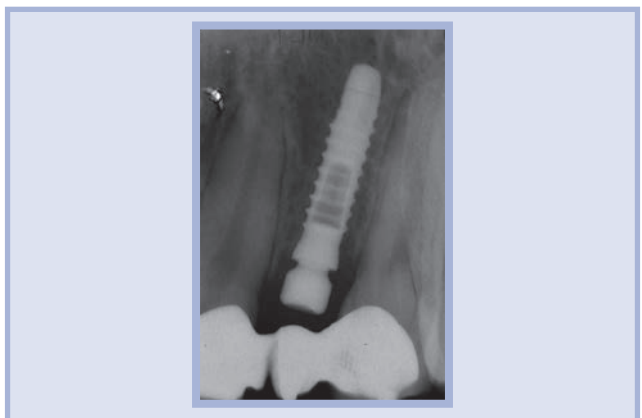

Fig. 16 - RX di controllo dell'impianto in zona 12; l'impianto è chiuso con un tappo di guarigione

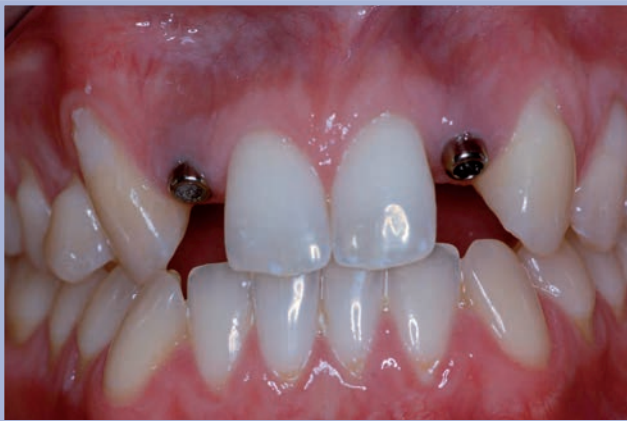

Fig. 17 - Situazione clinica dopo 4 mesi di guarigione

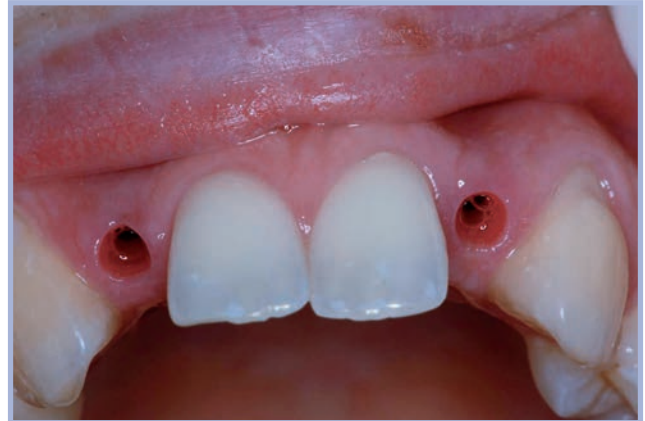

Fig. 18 - Vista dei profondi tunnel transmucosi dopo la rimozione dei tappi di guarigione

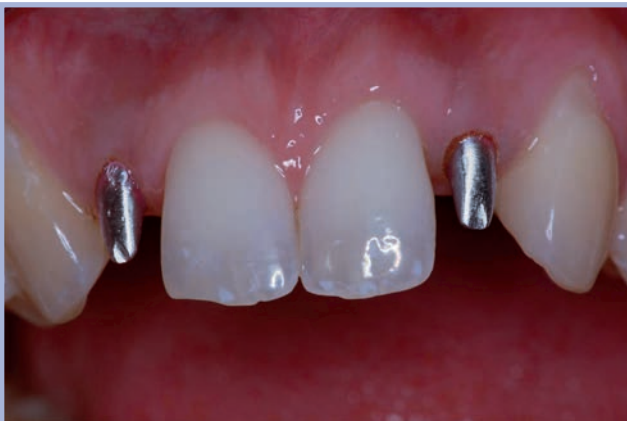

Fig. 19 - Inconamento dei monconi definitivi

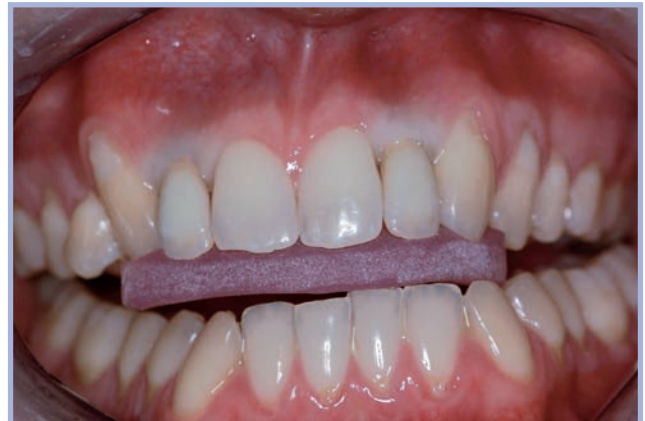

Fig. 20 - Cementazione delle corone definitive

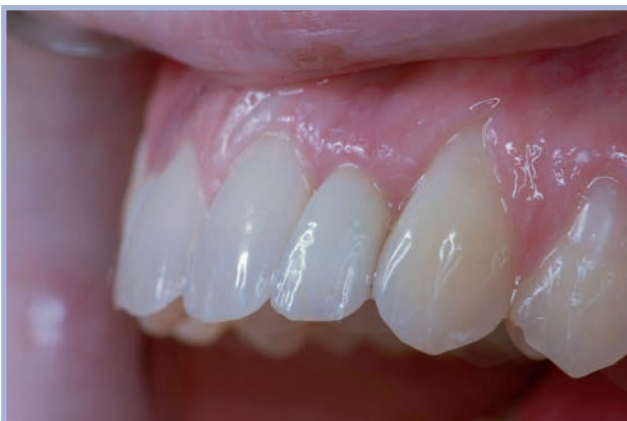

Fig. 21 - Controllo clinico a 2 anni lato di sinistra

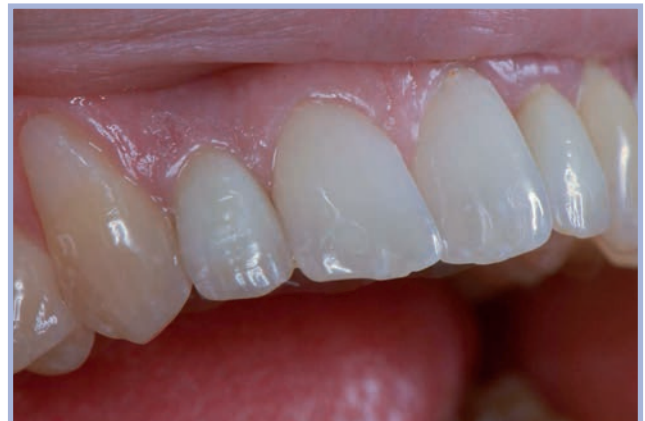

Fig. 22 - Controllo clinico a 2 anni lato di destra

APPROFONDIMENTO TEMATICO: protesizzazione di impianti Exacone® in zona frontale superiore

La zona frontale superiore è caratterizzata da una serie di aspetti che rendono la protesizzazione di impianti più complessa che in altre zone della bocca: abbiamo spesso tunnel mucosi molto profondi e di conseguenza l'insieme moncone+corona è di notevole lunghezza, non di rado è necessario usare monconi angolati, a volte siamo stati costretti a usare impianti di piccolo diametro, il carico masticatorio non è mai assiale e ci troviamo frequentemente di fronte a pazienti con malocclusioni di seconda classe con overjet e overbite. Queste circostanze possono dare luogo a notevoli sollecitazioni dislocanti (in particolare di rotazione), che talvolta sono di entità tale da causare il disinserimento spontaneo del moncone dall'impianto a cui era stato connesso.

Per questo motivo la protesizzazione di impianti in zona frontale superiore richiede particolare attenzione da parte nostra.

Dobbiamo prima di tutto valutare sempre con molta attenzione i rapporti con l'antagonista attraverso l'impiego di un articolatore per realizzare una corona che attenui eventuali carichi particolarmente sfavorevoli. In presenza di eccessive forze dislocanti valutiamo se è possibile ripristinare la guida canina e quella incisiva anche con semplici rialzi in composito. Possiamo inoltre prevedere degli aiuti meccanici per stabilizzare il moncone, realizzando una corona con contatti più estesi sui denti adiacenti (Fig. 23). In casi estremi è talvolta necessario anche escludere la corona dai carichi dislocanti.

L'altro momento estremamente importante è quello della consegna del lavoro. Se abbiamo usato un moncone angolato è meglio evitare la cementazione extra-orale.

Dopo aver pulito e asciugato l'interno dell'impianto, ingaggiamo con cura l'esagono apicale e attiviamo la connessione applicando le percussioni direttamente sul moncone. Quando inconiamo un moncone diritto possiamo battere in testa al moncone, ma quando il moncone è angolato dobbiamo battere sull'apposita tacca in asse al cono usando la specifica punta piatta. Se il moncone angolato non dispone già di una tacca in asse al cono dobbiamo farla realizzare dal tecnico per poter effettuare una corretta attivazione della connessione conometrica.

Per essere sicuri di applicare una forza sufficiente consiglio di usare l'apposito percussore che ha una molla tarata, applicando con questo 4-5 colpi.

La mia esperienza clinica mi ha portato a valutare con molta attenzione la scelta del diametro implantare nella zona frontale superiore. Quando è possibile (e nella zona centrale superiore mi capita quasi sempre) utilizzo impianti con 4,1 mm di diametro di connessione dato che offrono una maggiore resistenza ai carichi dislocanti e rendono quindi la protesizzazione in questa zona della bocca più semplice.

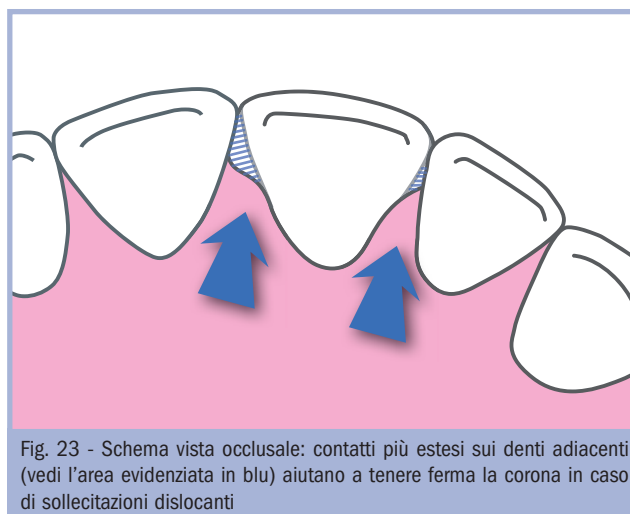


Fig. 23 - Schema vista oclusale: contatti più estesi sui denti adiacenti (vedi l'area evidenziata in blu) aiutano a tenere ferma la corona in caso di sollecitazioni dislocanti

CAVEX ORTHOTRACE L'ALGINATO DI ELEVATA QUALITÀ



— ASSORBE RAPIDAMENTE L'ACQUA

— AROMA DI FRUTTA

— FACILE DA DOSARE

— INDURIMENTO RAPIDO

— NON POLVERIZZA

CAVEX

Leone

ORTODONZIA e IMPLANTOLOGIA

TUTTO QUELLO CHE SERVE PER UN'IMPRONTA PERFETTA

Un'impronta perfetta si ottiene attraverso la combinazione di conoscenza, abilità ed elevata qualità dei materiali, per questo oltre al prodotto Cavex Orthotrace, sono disponibili una serie di accessori appositamente studiati per migliorare la qualità delle impronte in alginato sotto tutti gli aspetti.



R2001-00 CONTAINER PER ALGINATO ORTHOTRACE

Con chiusura ermetica, conserva il prodotto al riparo dall'umidità. Facile da aprire, può essere azionato con una sola mano.

CONFEZIONE DA 1 PEZZO
EURO 31,20 + IVA



R2002-00 TAZZA DI GOMMA PER ALGINATO

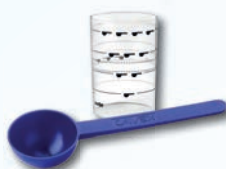Giusta flessibilità per la massima maneggevolezza. Realizzata in materiale non appiccicoso, permette una miscelazione facile ed omogenea, senza grumi né bolle.

CONFEZIONE DA 1 PEZZO
EURO 5,40 + IVA



R2003-00 SPATOLA DI PLASTICA PER ALGINATO

CONFEZIONE DA 1 PEZZO
EURO 2,50 + IVA



R2005-00 MISURINO PER ACQUA E DOSATORE PER ALGINATO

CONFEZIONE COMPOSTA DA 1 MISURINO E 1 DOSATORE
EURO 2,50 + IVA



R2004-00 BOTTIGLIA DOSATORE PER ACQUA

Dosaggio semplificato, basta premere semplicemente la bottiglia. L'acqua rimane sempre a temperatura ambiente consentendo una maggiore predicibilità del tempo di indurimento

CONFEZIONE DA 1 PEZZO
EURO 11,60 + IVA



T2006-00 MESCOLATORE AUTOMATICO PER ALGINATO

Permette di impastare l'alginato con un movimento a velocità costante, sia rotatorio che di rivoluzione assiale della tazza, in meno di 10 secondi: il risultato è un impasto di eccezionale fluidità e privo di bolle con il quale si ottengono impronte di qualità comparabile a quelle prese con materiali siliconici. È possibile impostare e memorizzare il tempo del processo. Nella confezione sono incluse 10 buste di alginato Orthotrace.

EURO 1.295,00 + IVA



R4210-00 CAVEX GREENCLEAN RIMUOVI ALGINATO/GESSO

Prodotto per rimuovere alginato e gesso da spatole, strumenti e porta impronte. Biodegradabile, ecologico a pH-neutro. La confezione è sufficiente per più di 500 cicli di lavaggio.

CONFEZIONE DA 1 KG
EURO 26,50 + IVA



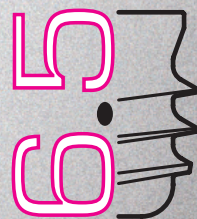
R2000-00 ALGINATO CAVEX ORTHOTRACE

CONFEZIONE DA 500 gr
EURO 11,60 + IVA

R2000-10 ALGINATO CAVEX ORTHOTRACE


CONFEZIONE COMPOSTA DA 10 BUSTE
DA 500 gr CAD.
EURO 104,00 + IVA

~~EX~~ACONE
Leone



**IMPIANTO
CORTO
LEONE**

**LO
CO**



ORTODONZIA e IMPLANTOLOGIA

lunghezza ridotta a 6.5 mm

- ▶ per casi con ridotta disponibilità ossea verticale
- ▶ per evitare complesse procedure di aumento volumetrico
- ▶ per ridurre gli interventi di chirurgia avanzata
- ▶ per evitare le strutture anatomiche sensibili in massima sicurezza
- ▶ per aumentare l'accettabilità del paziente, grazie alla riduzione dei tempi e dei costi della terapia

La chirurgia guidata: strumento efficace nel ripristino immediato di zone compromesse ad alta valenza estetica

Dott. Nazario Russo*

Dott. Davide Montisci*

Dott. Giacomo Coppola*

*Prof. a contratto - Università degli Studi di Cagliari

Dott. Marco Sambiagio

Medico Specialista interno - Università degli Studi di Cagliari

PAROLE CHIAVE

estetica, chirurgia guidata, post-estrattivo immediato, carico immediato, moncone temporaneo, impronta, zirconia, cementazione extra-orale

Il caso clinico riportato tratta l'inserimento di un impianto post-estrattivo in chirurgia guidata. Lo scopo di questo lavoro è stato quello di dimostrare la necessità dell'utilizzo di questa tecnica, in situazioni cliniche definite borderline, che è da preferire ad un intervento in chirurgia tradizionale che, anche se eseguito da un operatore esperto, potrebbe arrecare danni irreversibili ai denti adiacenti.

La paziente, di 29 anni di età, si è presentata alla nostra osservazione, presso il Reparto di Implantologia dell'Università degli Studi di Cagliari, lamentando dolore e leggera mobilità dell'incisivo laterale superiore di destra, oltre a sottolineare il grosso disagio estetico. All'esame obiettivo notiamo, oltre alla mobilità dell'elemento dentario, un'eccessiva inclinazione vestibolare della corona con conseguente inclinazione radicolo-palatale e relativa alterazione delle parabole gengivali (Figg. 1-3). La richiesta della paziente è stata quella di estrarre l'elemento in questione e di sostituirlo con una protesi fissa supportata da un impianto ed inoltre, di ottenere subito un ripristino estetico.

Prescriviamo alla paziente un esame radiografico CBCT, al fine di poter formulare un piano di trattamento. La panorex evidenzia una curvatura distale del terzo apicale della radice dell'incisivo centrale superiore di destra, che giustifica la dislocazione della radice del 12 in senso palatale (Figg. 4, 5). Le scansioni assiali (Fig. 6) ci danno informazioni circa lo spazio esiguo, tra il 13 e l'11, soprattutto in considerazione del fatto che era nostra intenzione modificare l'asse d'inserimento dell'impianto per poter correggere l'eccessivo torque radicolo-palatale del 12.

Decidiamo di eseguire l'intervento in chirurgia guidata per essere certi di non danneggiare, con le frese da preparazione, le radici dei denti contigui. Sulla base dell'esame CBCT è stato pianificato, grazie al software 3Diagnosys Leone, l'inserimento di un impianto Exacone 3,3 per 12 mm (Figg. 7-10). Il Digital Service Leone, sulla base della nostra progettazione implantare, realizza un modello master in resina bicolore con l'impianto in posizione. A sua volta il laboratorio costruisce una mascherina per la chirurgia guidata (Figg. 11, 12) e una corona provvisoria in resina solidarizzata ad un moncone temporaneo in Peek (Figg. 13-15). Dopo aver praticato anestesia plessica, procediamo all'estrazione atraumatica del 12, nel pieno rispetto dei tessuti parodontali (Figg. 16-18).

Dopo aver verificato la precisione della dima chirurgica (Figg. 19, 20), anche grazie alle finestre d'ispezione, e dopo il passaggio della fresa pilota (Figg. 21, 22) e della fresa Zero1 (Figg. 23-25), abbiamo inserito l'impianto montato sul carrier per chirurgia guidata, sempre utilizzando la mascherina senza boccia (Figg. 26, 27) come guida (Figg. 28-30).

A questo punto proviamo il moncone temporaneo (Fig. 31) e il provvisorio (Fig. 32), ma notiamo che quest'ultimo non sostiene abbastanza la scarsa gengiva aderente presente e le papille, soprattutto la mesiale; modifichiamo il provvisorio, aggiungendo del composito flow, bombando e allungando il colletto e aumentando in senso apicale i punti di contatto (Figg. 33-35).

Dopo la modifica notiamo che sia la gengiva aderente, che le papille appaiono ischemiche (Fig. 36).

A distanza di quattro mesi (Fig. 37), smontiamo il moncone (Fig. 38) e il provvisorio e notiamo l'ottima maturazione dei tessuti (Figg. 39, 40); prendiamo l'impronta con tecnica sandwich (Figg. 41-43) e proviamo il moncone definitivo e la struttura in zirconia (Figg. 44, 45); dopo aver scelto il colore (Fig. 46), inseriamo di nuovo il moncone temporaneo (Fig. 47) e rimandiamo il manufatto in laboratorio per la finalizzazione protesica.

Quando ci torna il lavoro definitivo dal laboratorio, rimuoviamo il moncone temporaneo (Figg. 48, 49) ed effettuiamo una prova in bocca. A questo punto cementiamo extra-oralmente la corona sopra il moncone ibrido in titanio zirconia (Figg. 50-53) con un cemento resinoso apposito e posizioniamo il manufatto definitivamente nell'impianto (Figg. 54-57).

Concludiamo sottolineando come la chirurgia guidata sia stata indispensabile per poter effettuare un intervento in sicurezza e come, grazie alla stessa, siamo riusciti fin dall'inizio a migliorare l'estetica del sorriso con soddisfazione della paziente e degli operatori.

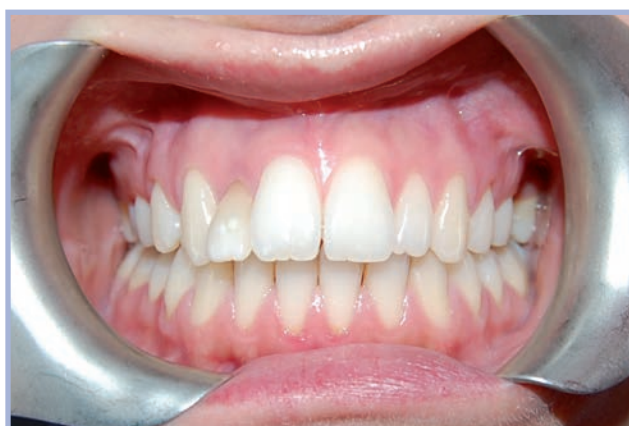

Fig. 1-3 - Situazione iniziale

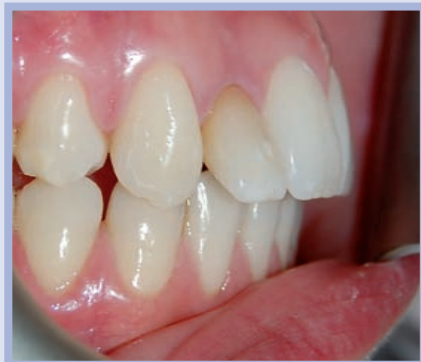

Fig. 2

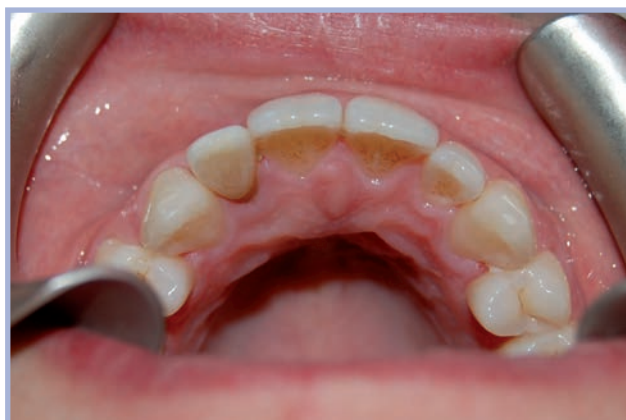

Fig. 3

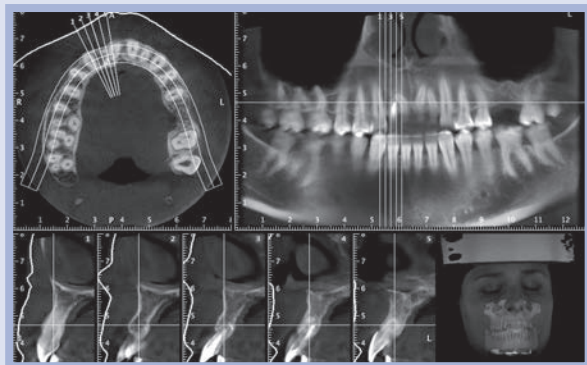


Fig. 4-6 - Esame Cone Beam iniziale

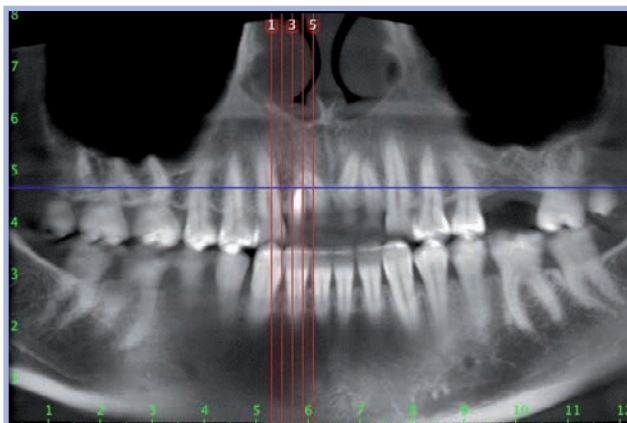


Fig. 5

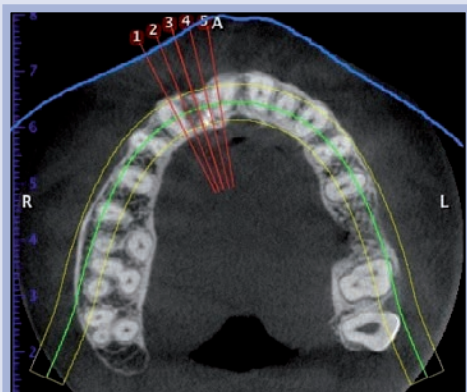


Fig. 6

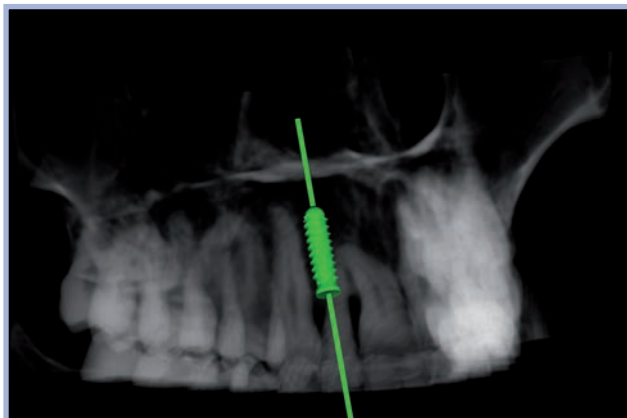


Fig. 7-10 - Pianificazione implantare con software 3Diagnosis Leone

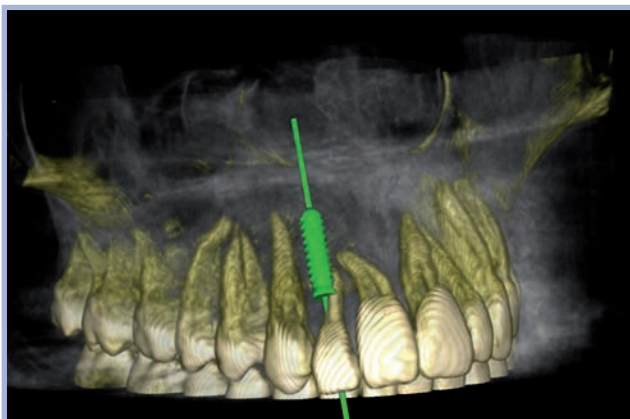


Fig. 8

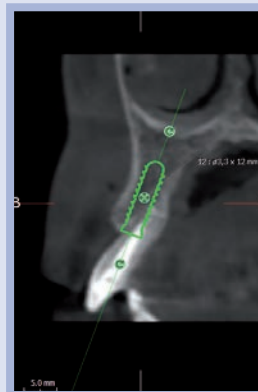

Fig. 9

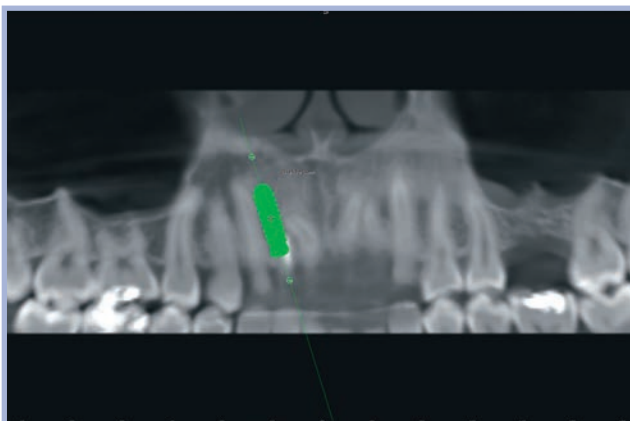


Fig. 10

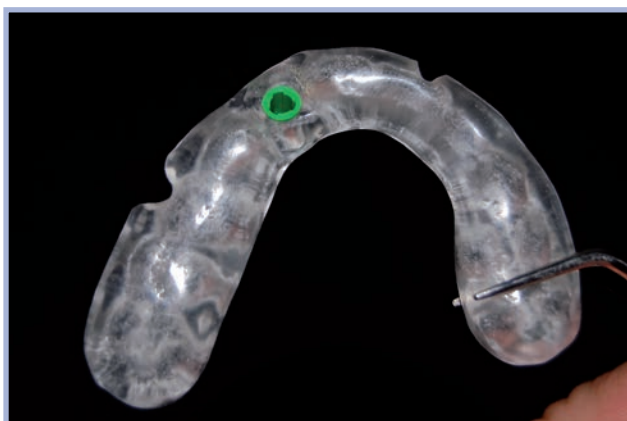

Fig. 11-12 - Guida chirurgica

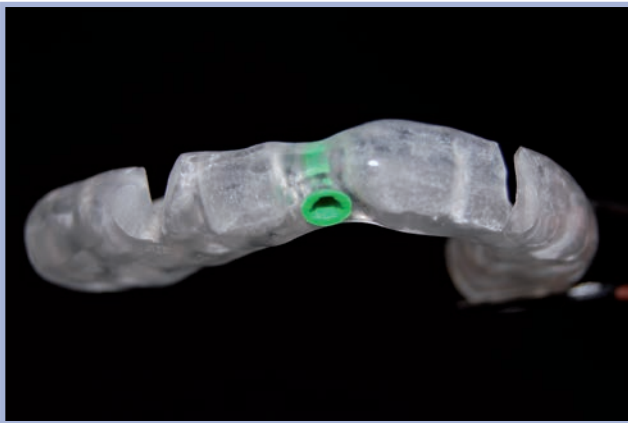

Fig. 12

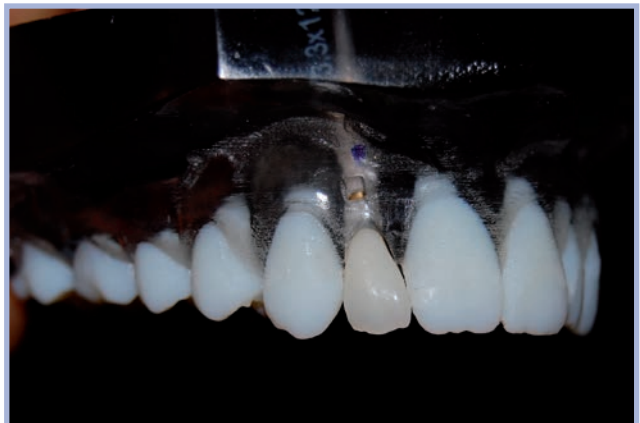

Fig. 13-15 - Modello master 3D prototipato Digital Service Leone come ausilio alla realizzazione del provvisorio

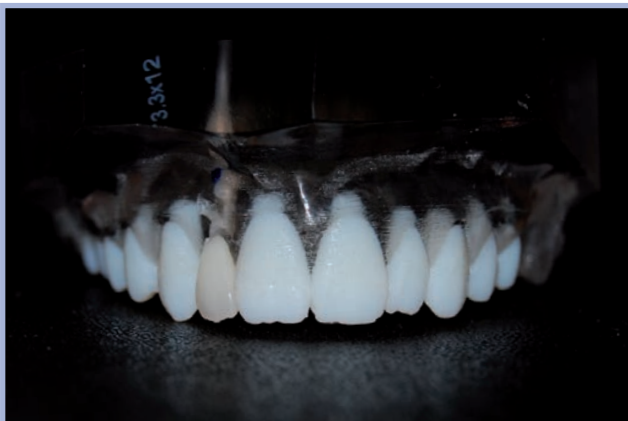

Fig. 14

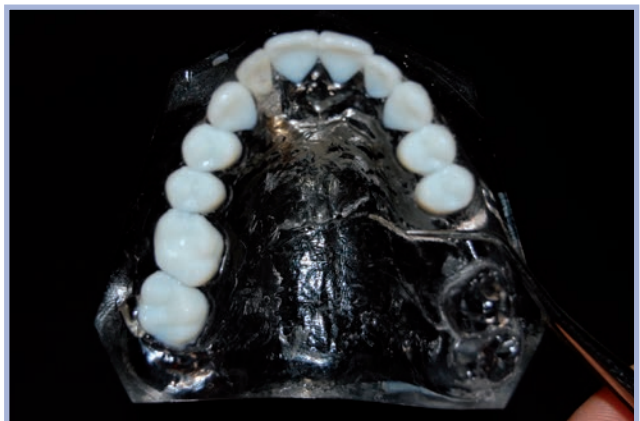

Fig. 15

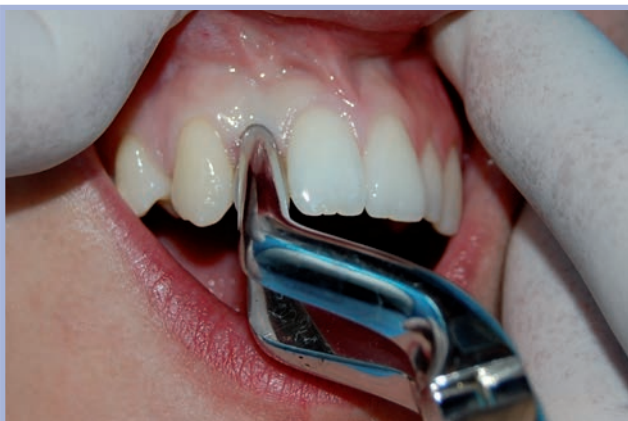

Fig. 16-18 - Estrazione atraumatica dell'elemento dentario 12

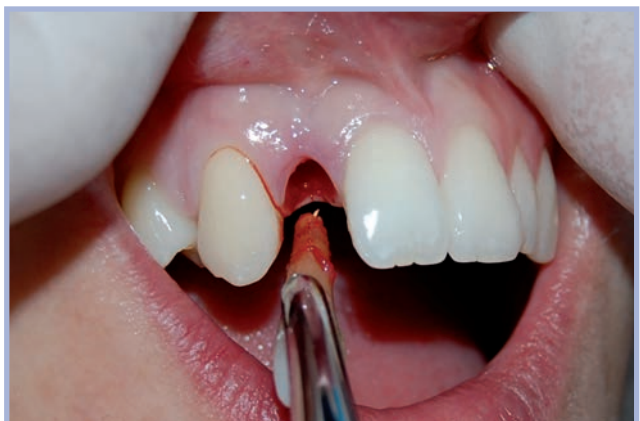

Fig. 17

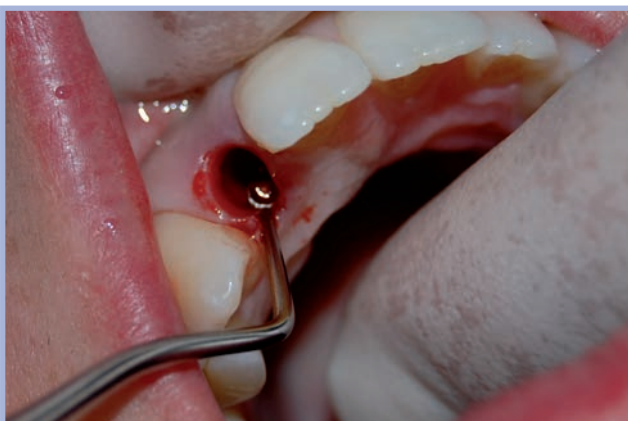

Fig. 18

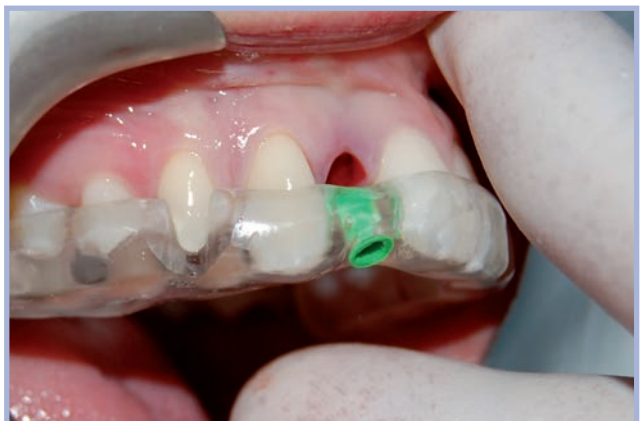

Fig. 19-20 - Prova della guida chirurgica

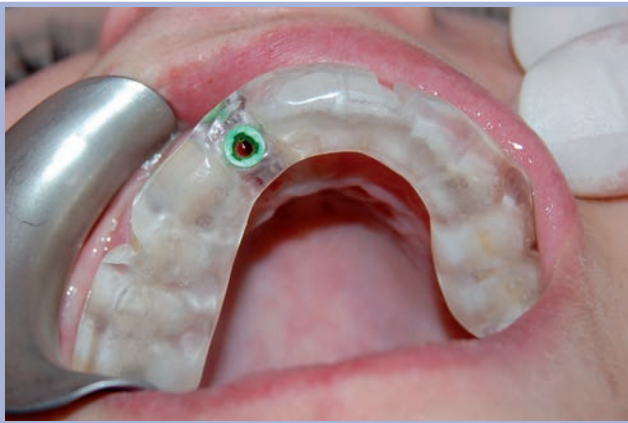

Fig. 20

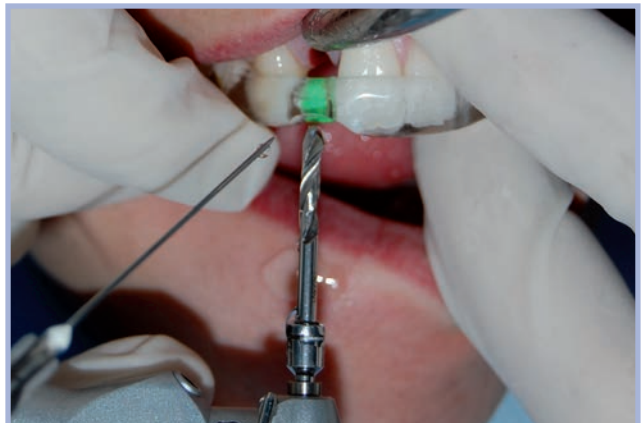


Fig. 21-22 - Passaggio guidato della fresa pilota

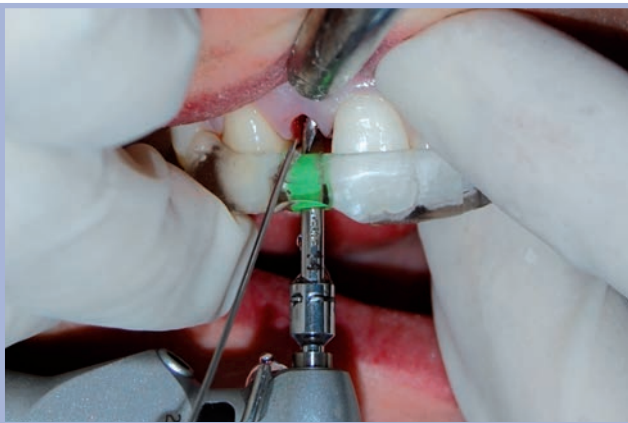

Fig. 22

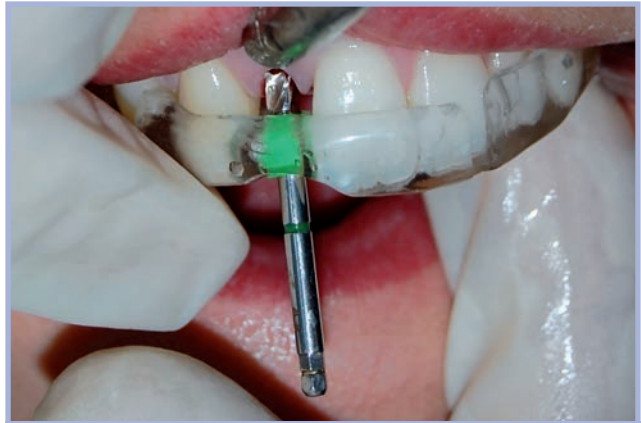

Fig. 23-25 - Passaggio guidato della fresa Zero1

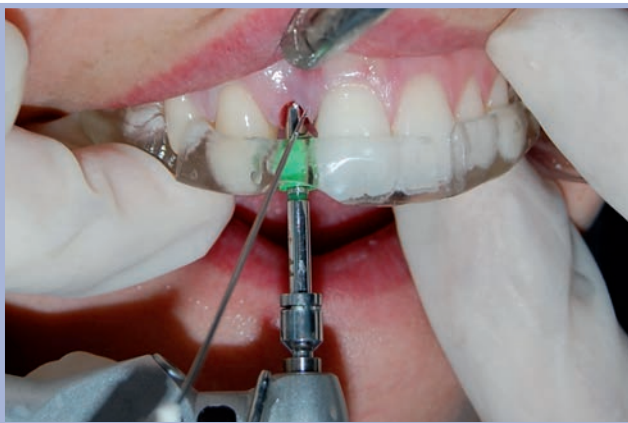


Fig. 24

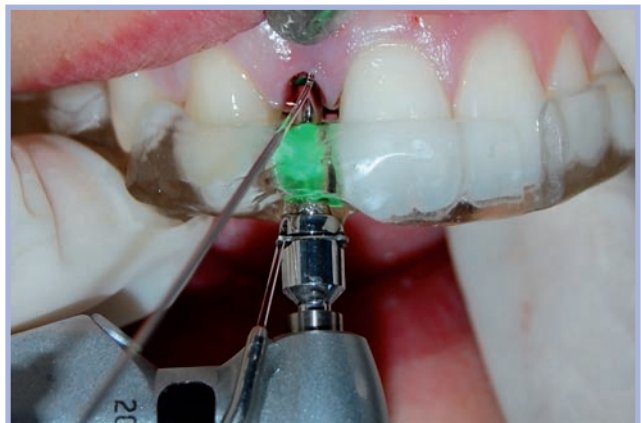

Fig. 25

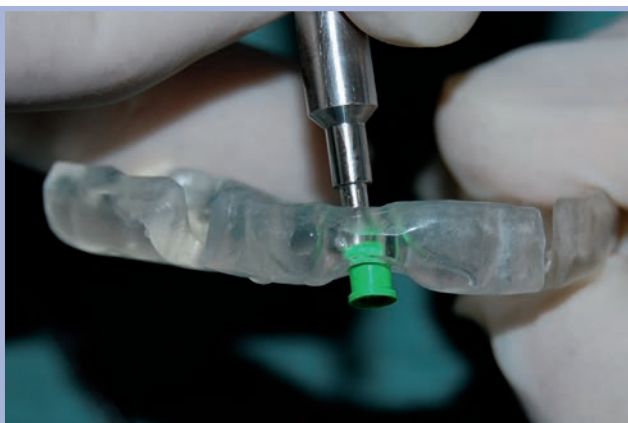

Fig. 26-27 - Rimozione della boccia dalla guida

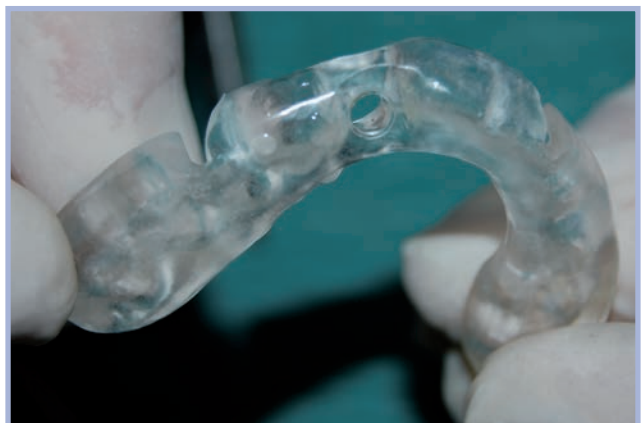

Fig. 27

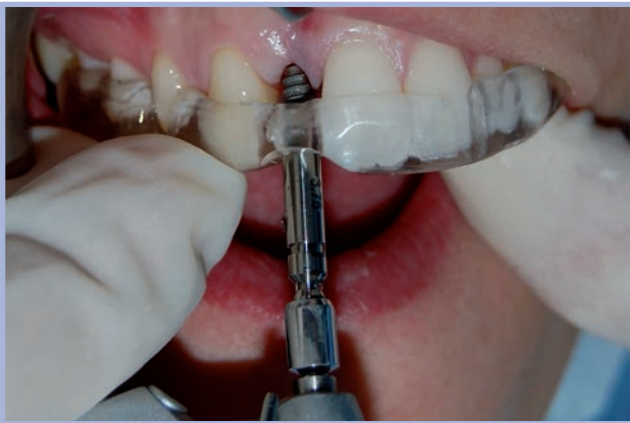

Fig. 28-30 - Inserimento guidato dell'impianto attraverso la guida senza boccia

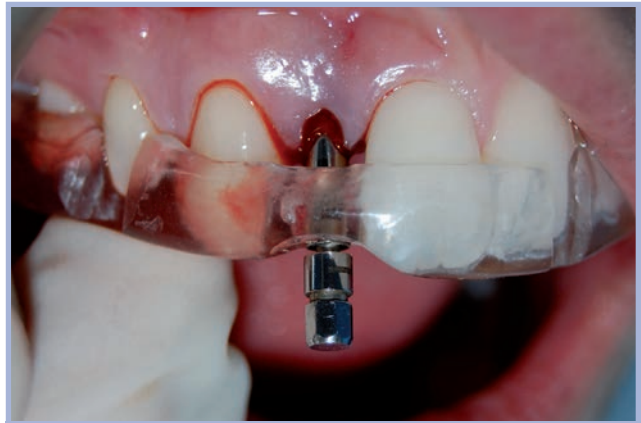

Fig. 29

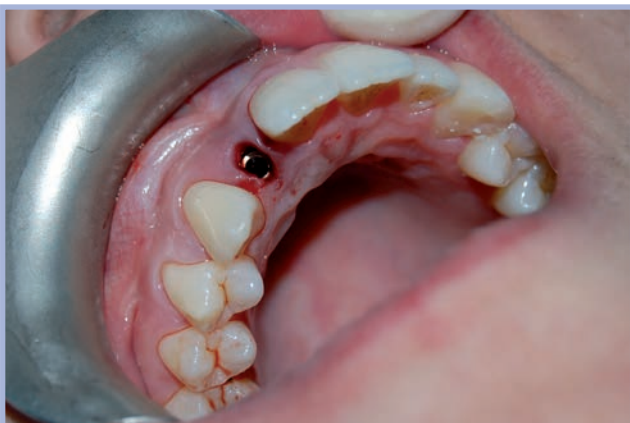

Fig. 30

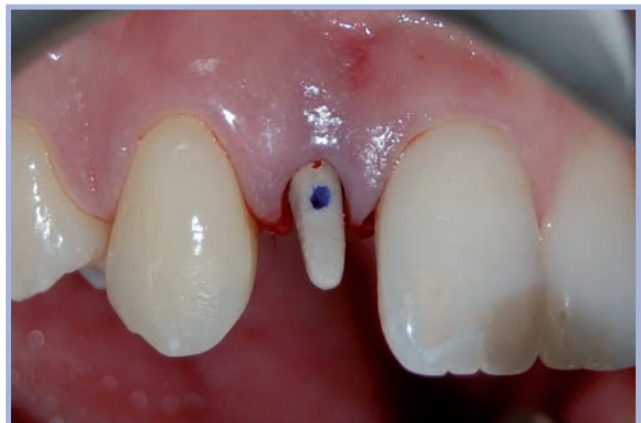

Fig. 31 - Prova del moncone temporaneo

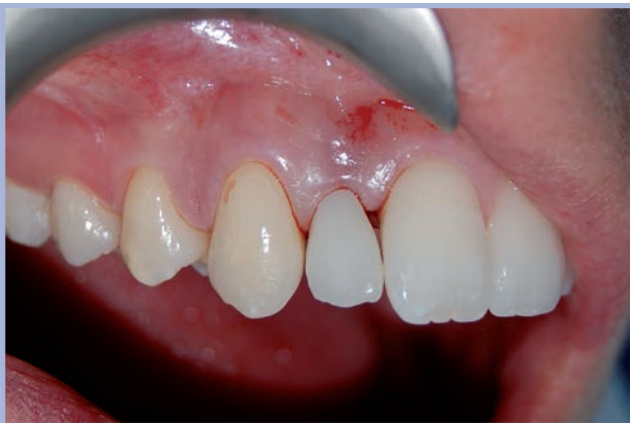

Fig. 32 - Prova del provvisorio

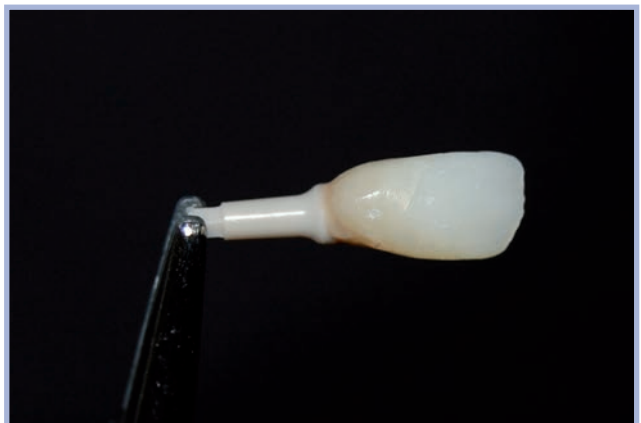

Fig. 33-35 - Aggiunta del composito Flow sul provvisorio per sostenere le papille



Fig. 34

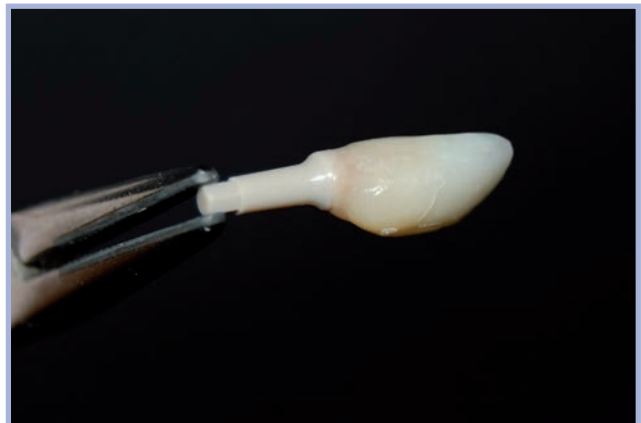

Fig. 35

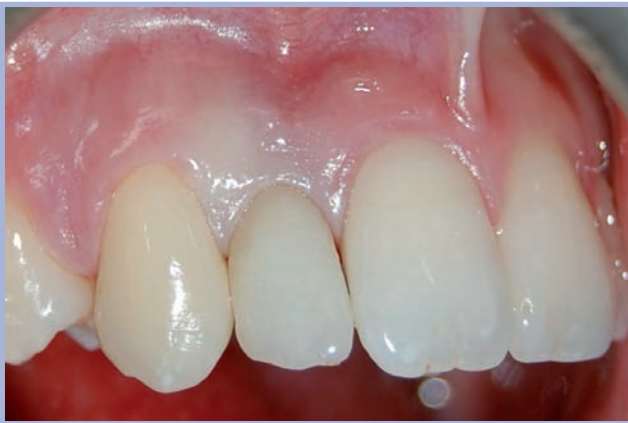

Fig. 36 - Prova del provvisorio modificato

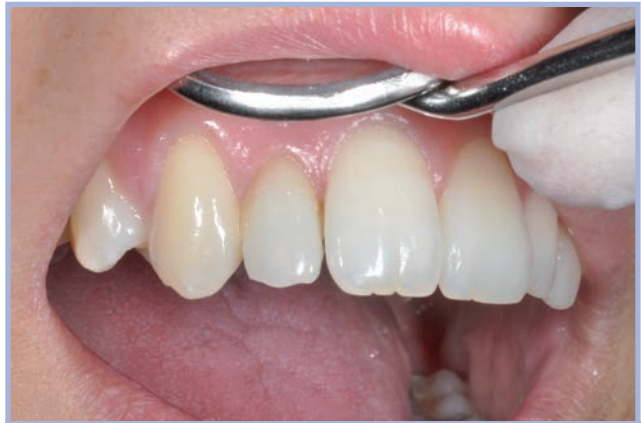

Fig. 37 - Dopo 4 mesi dall'intervento

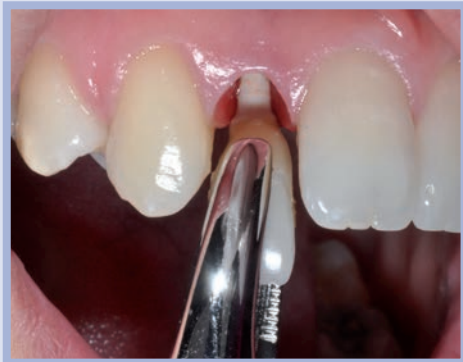

Fig. 38-40 - Rimozione del provvisorio

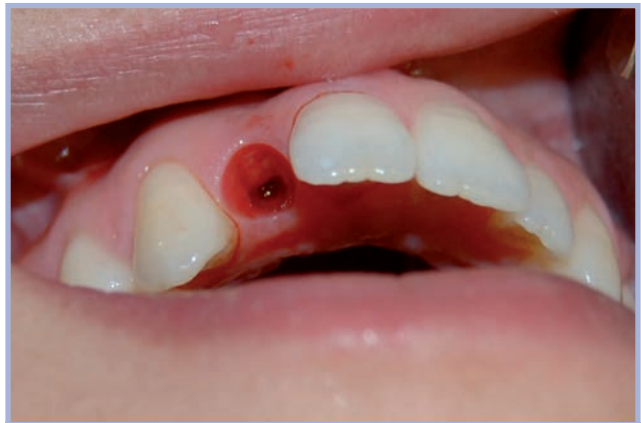

Fig. 39

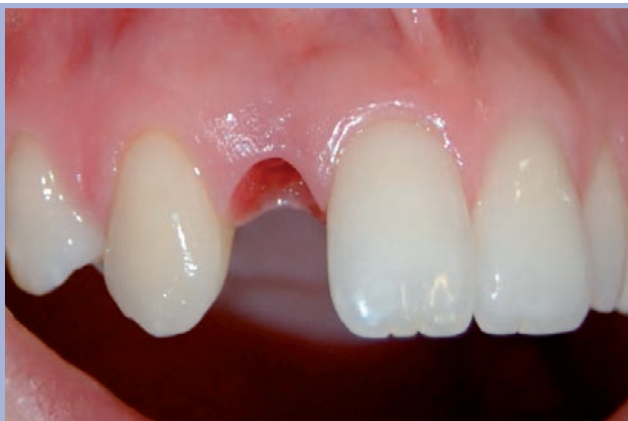

Fig. 40

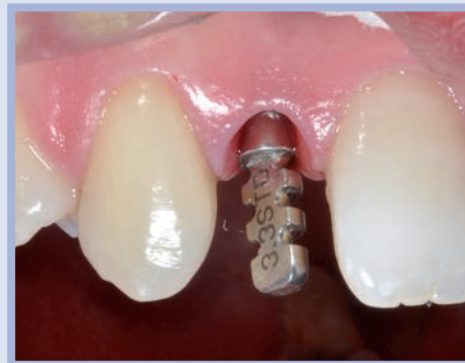

Fig. 41 - Inserimento del transfer

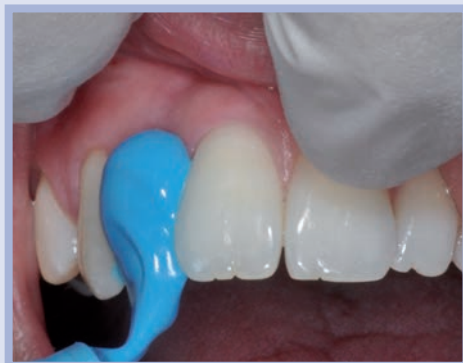

Fig. 42-43 - Presa dell'impronta con tecnica sandwich

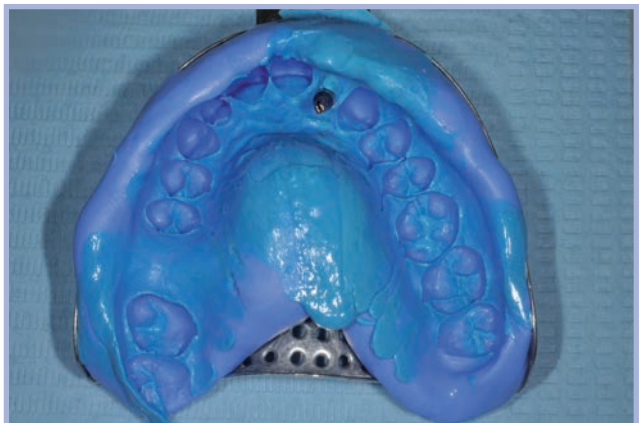

Fig. 43

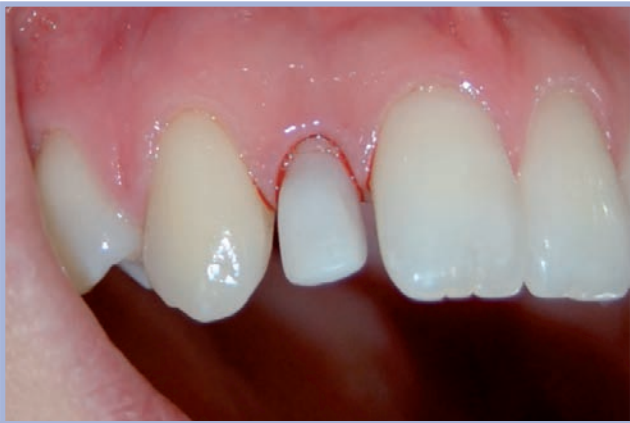

Fig. 44-45 - Prova del moncone ibrido titanio-zirconia

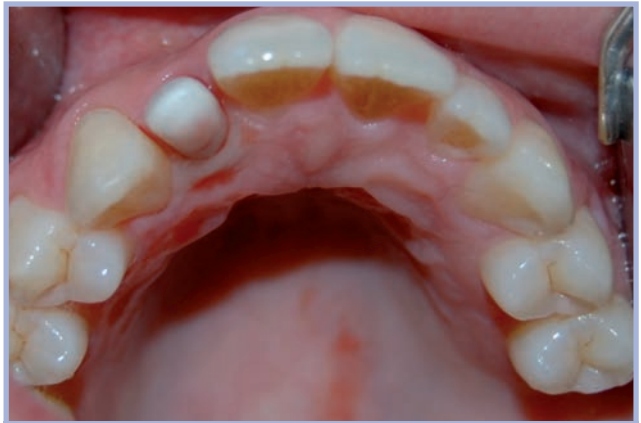

Fig. 45

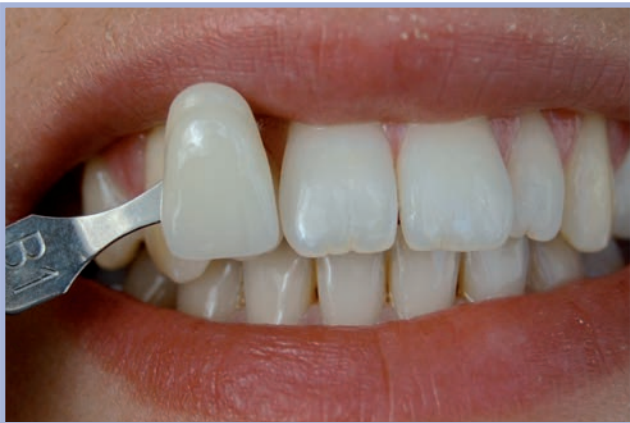

Fig. 46 - Scelta del colore

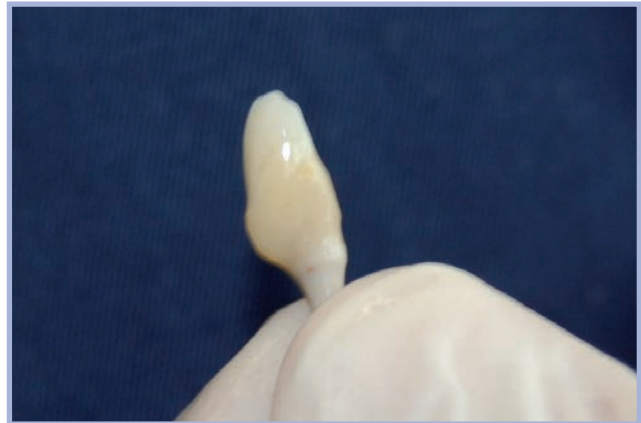

Fig. 47 - Riposizionamento del moncone temporaneo

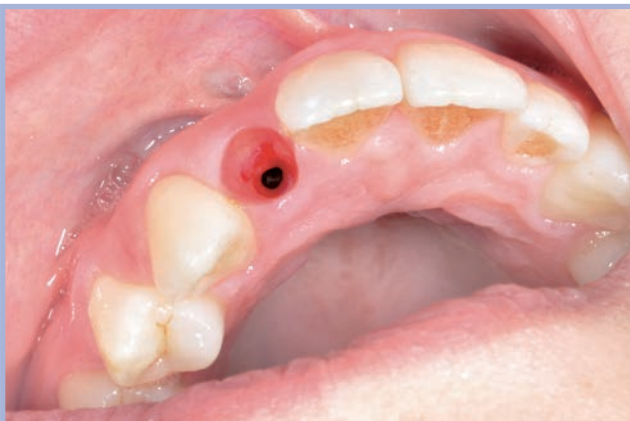

Fig. 48-49 - Quando il lavoro è terminato, rimozione del moncone temporaneo

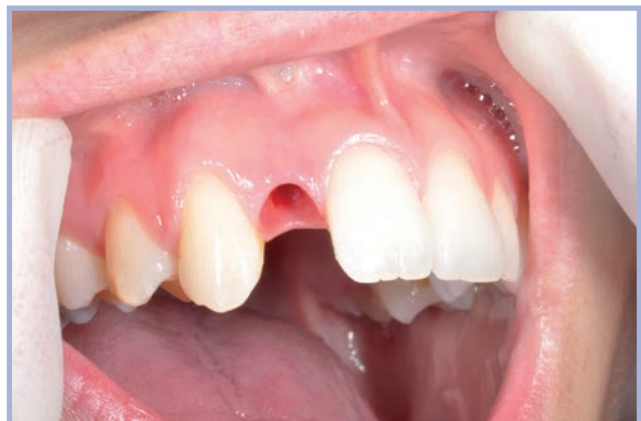

Fig. 49

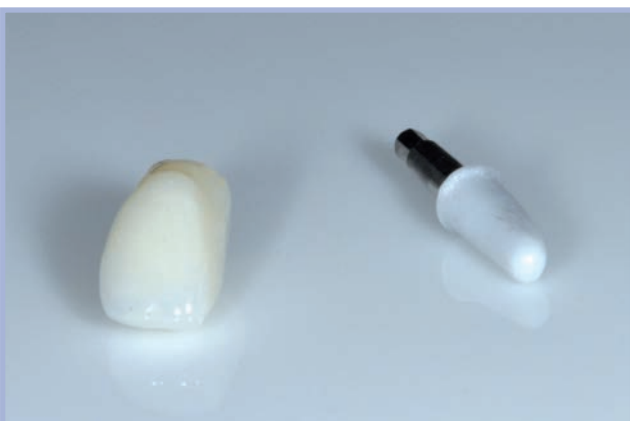

Fig. 50-53 - Cementazione extra-orale della corona sopra il moncone ibrido

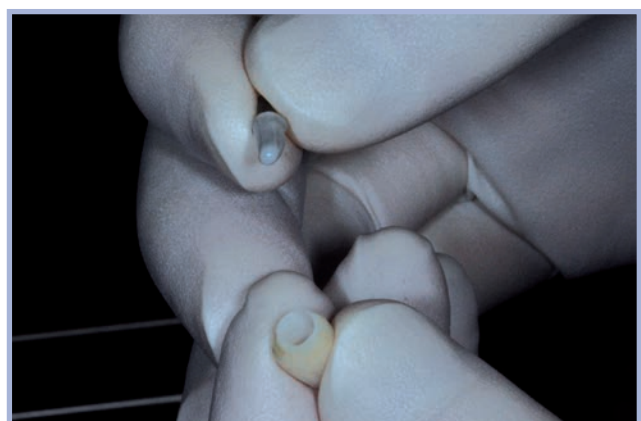


Fig. 51

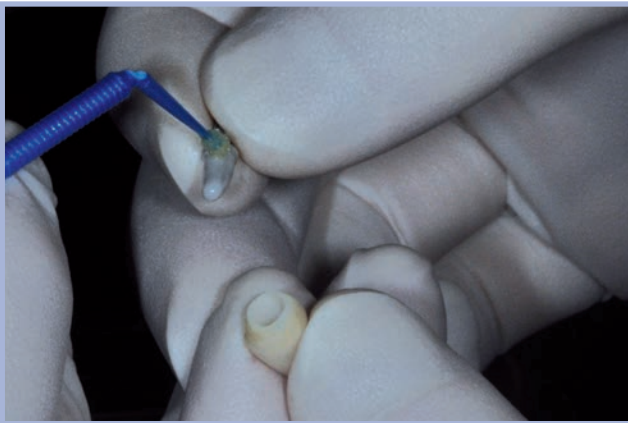


Fig. 52

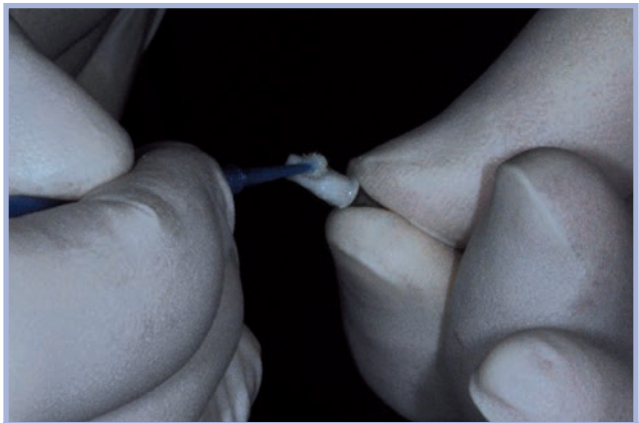
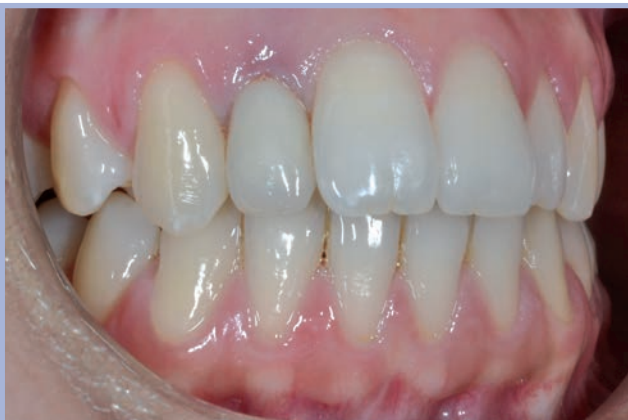

Fig. 53



Figg. 54-57 - Posizionamento del lavoro definitivo

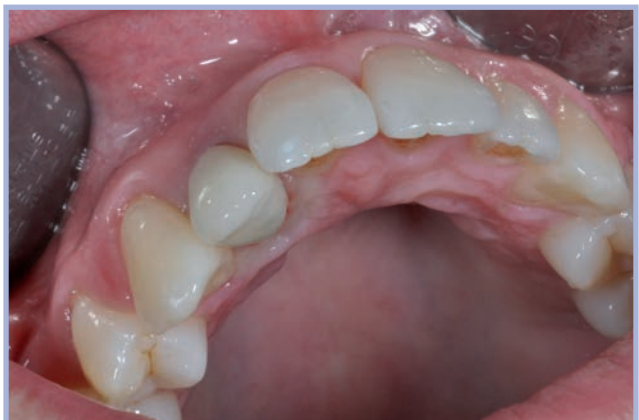

Fig. 55

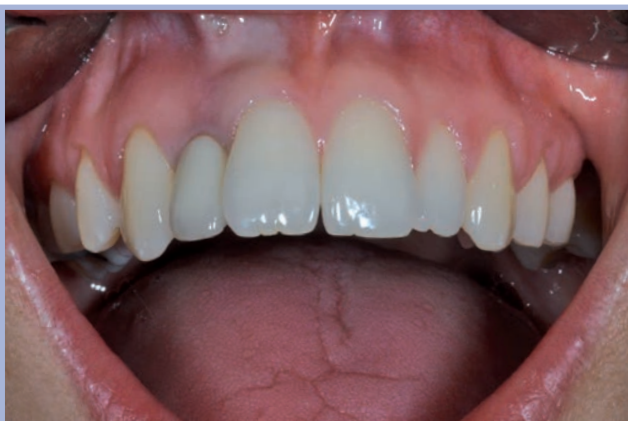

Fig. 56

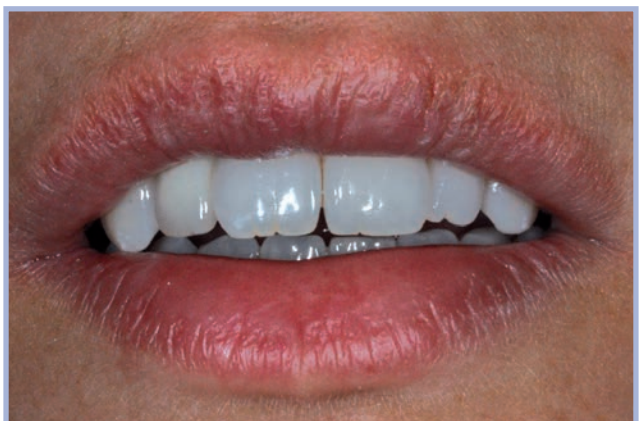

Fig. 57

REALIZZAZIONI PROTESICHE
PER LA MASCHERINA CHIRURGICA,
MONCONE TEMPORANEO E PROVVISORIO

Odt. Massimiliano Pisa
Titolare del laboratorio Dental Giglio - Firenze

REALIZZAZIONE PROTESICA DEFINITIVA

Laboratorio Odontotecnico Vincenzo Zotti - Benevento

ISO
ISTITUTO
STUDI
ODONTOIATRICI

divisione scientifica della



Ortodonzia e Implantologia

Con il patrocinio
dell'Università di Cagliari



Università degli Studi di Cagliari

CORSO DI IMPLANTOLOGIA CLINICO PRATICO SU PAZIENTE Base e Avanzato

Cagliari 2015

Relatori - Tutor:

Dr. Nazario Russo, Dr. Giacomo Coppola,
Dr. Davide Montisci

Programma:

Studio dei casi da trattare con tutor ed interventi su paziente. Inserimento di almeno due impianti o interventi di chirurgia avanzata Exacone al giorno per corsista.

Informazioni:

Durata: 1 o 2 Giorni

Costo del corso:

1° giorno: Euro 600 + IVA

2° giorno: Euro 1000 + IVA

Titoli richiesti per l'ammissione al corso:

Iscrizione Albo Odontoiatri

Per concordare date e tipologie di chirurgia da effettuare (base o avanzata) contattare direttamente il Dr. Nazario Russo al numero 334/3417994

Per iscrizioni:

Segreteria ISO - Tel 055.304458 - Fax 055.304455 - Email: iso@leone.it

Modalità di pagamento:

anticipato tramite bonifico bancario intestato a Leone S.p.A. presso CREDITO EMILIANO CENTRO IMPRESE FIRENZE - Codice Iban: IT98A0303202801010000090123

Causale: Corso Clinico Cagliari Implantologia

