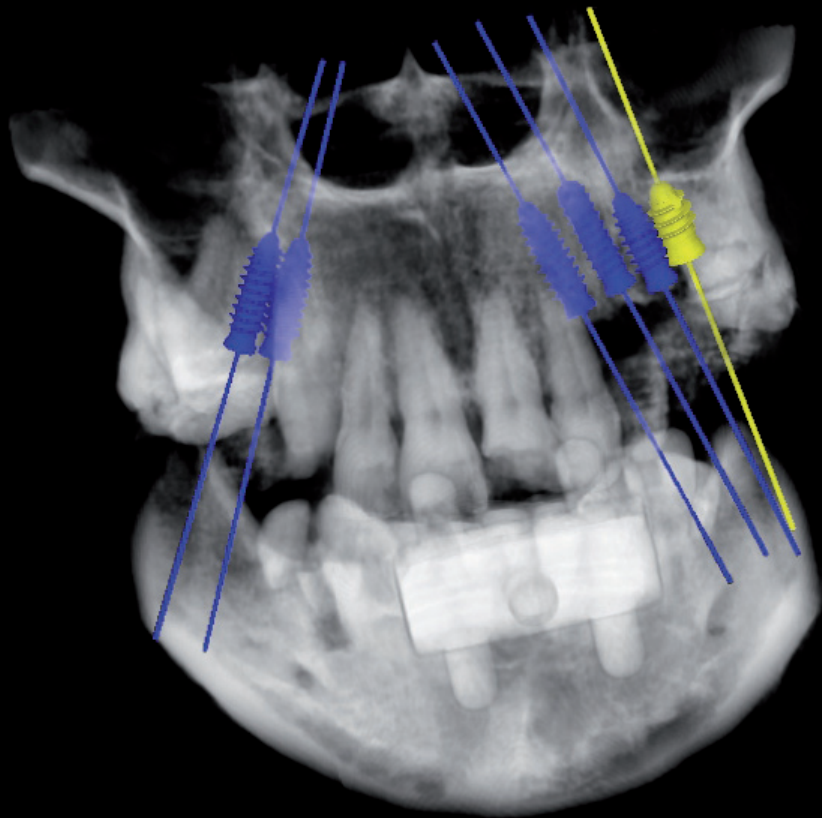
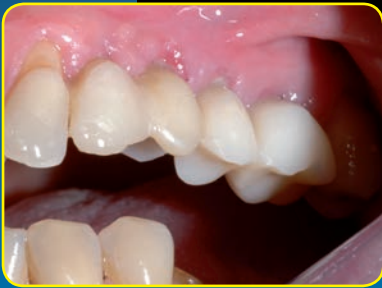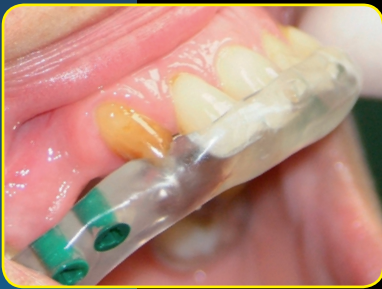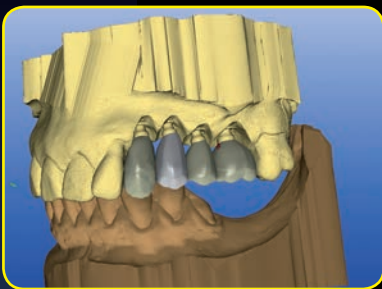


10.2012-ANNO 9-N.15

# EXACONE *News*



IL BOLLETTINO DEL SISTEMA IMPLANTARE LEONE



L'efficienza  
della semplicità

# sistema implantare **EXACONE™**

## L'IMPIANTO SENZA VITE



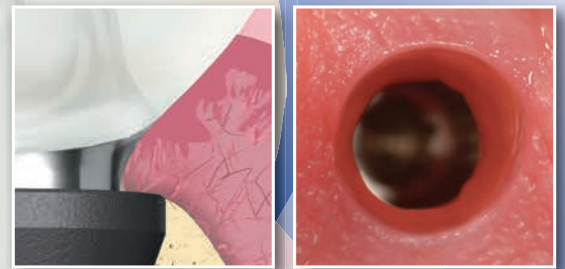### platform switching

La geometria "platform switching" del tratto transmucoso incrementa il tessuto molle connettivo in altezza e in volume, sigillando e proteggendo l'osso marginale. L'esclusiva connessione **EXACONE™** assicura l'assenza di micromovimenti e di infiltrazioni, migliorando la salute dei tessuti molli.

### connessione **EXACONE™**


Il sistema di connessione **EXACONE™**, grazie alla proprietà autobloccante del cono Morse e alla presenza dell'esagono interno, garantisce:

- assoluta stabilità, annullamento dei gap e dei micromovimenti
- alta resistenza ai carichi dislocanti
- precisione nel trasferimento della posizione tra studio e laboratorio
- sicurezza e facilità di collegamento fra impianto e moncone.



### superficie **HRS™**

La superficie **HRS™** (High Rutile Surface) si ottiene con un esclusivo processo di sabbatura che, oltre a determinare una rugosità superficiale dell'impianto,  $R_a = 2,5 \mu m$ , aumenta la presenza di rutilo (ossido di titanio) disponibile. Il risultato è una superficie estremamente favorevole al coagulo ed alla successiva osteointegrazione con una notevole riduzione dei tempi di guarigione.





## FATTO IN ITALIA

I prodotti Leone sono fatti in Italia.

Oltre il 90 per cento dei prodotti presenti sui nostri cataloghi sia di ortodonzia che di implantologia sono prodotti nel nostro stabilimento di Sesto Fiorentino.

È un messaggio, chiaro, semplice che con forza, però, voglio di nuovo sottolineare.

Il made in Italy nel tempo ha perso la sua forza. Troppo spesso è scritto, ma malgrado tutta la normativa al riguardo, si traduce solo in alcune fasi di produzione svolte in Italia.

Grandi marchi italiani, famosi nel mondo, lo usano nelle etichette dei loro prodotti, ma non sempre tutte le lavorazioni sono realmente fatte qui da noi.

La Leone no.

Noi usiamo le mani, l'impegno, l'ingegno e la passione dei nostri 130 collaboratori che lavorano tutti a Sesto Fiorentino (Firenze). Le nostre macchine sono qui nei reparti al piano terreno e tutti i giorni, sotto l'attenta sorveglianza dei nostri ingegneri e l'attenzione dei nostri operai, tagliano, pressano, stampano, torniscono.

I progetti, nati dalle nostre idee unitamente a quelle dei tanti collaboratori, con i quali quotidianamente ci confrontiamo, prendono forma nei diversi reparti e vengono seguiti e sviluppati passo dopo passo nel loro cammino per diventare nuovi prodotti da offrirvi.

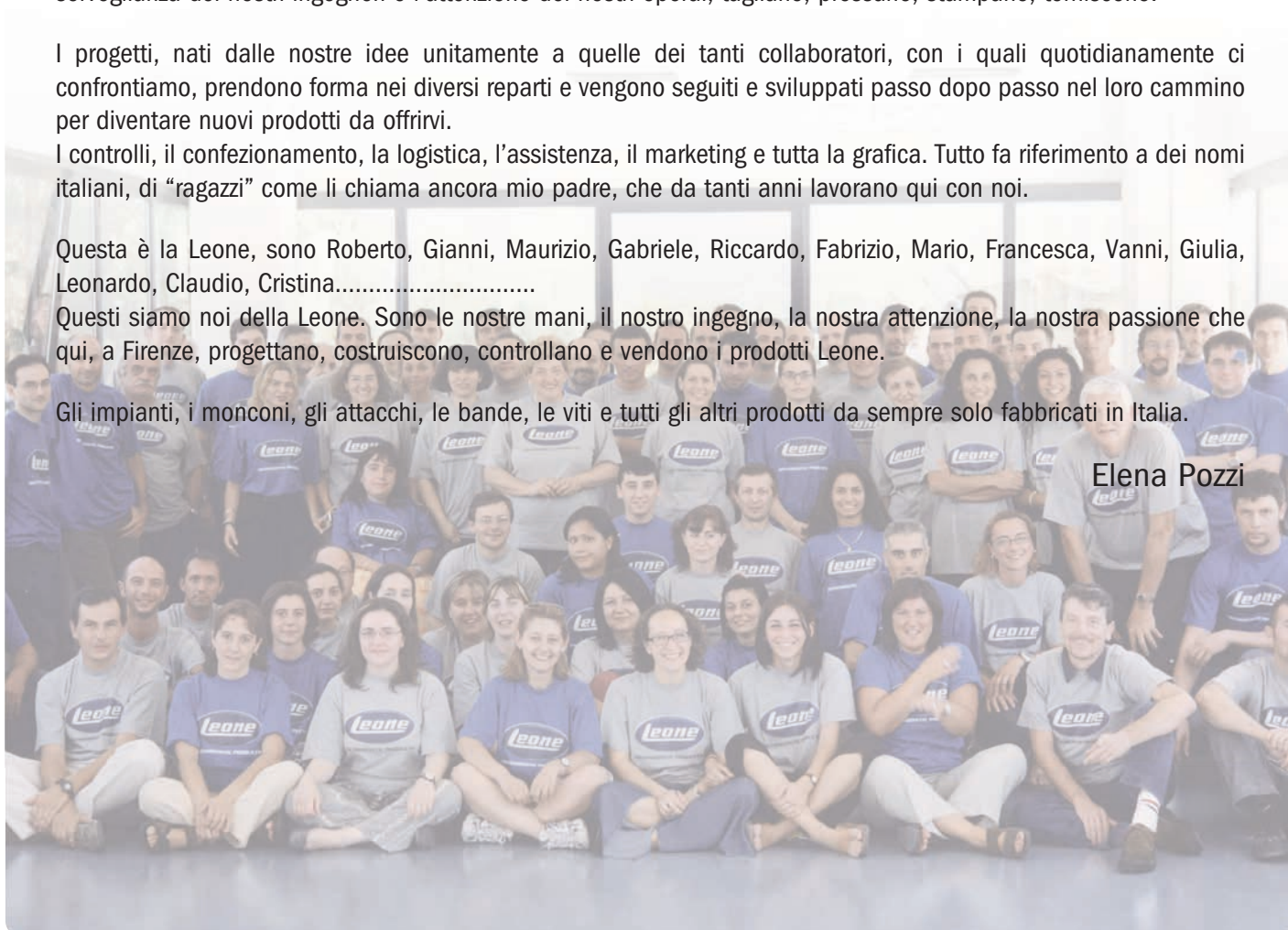
I controlli, il confezionamento, la logistica, l'assistenza, il marketing e tutta la grafica. Tutto fa riferimento a dei nomi italiani, di "ragazzi" come li chiama ancora mio padre, che da tanti anni lavorano qui con noi.

Questa è la Leone, sono Roberto, Gianni, Maurizio, Gabriele, Riccardo, Fabrizio, Mario, Francesca, Vanni, Giulia, Leonardo, Claudio, Cristina.....

Questi siamo noi della Leone. Sono le nostre mani, il nostro ingegno, la nostra attenzione, la nostra passione che qui, a Firenze, progettano, costruiscono, controllano e vendono i prodotti Leone.

Gli impianti, i monconi, gli attacchi, le bande, le viti e tutti gli altri prodotti da sempre solo fabbricati in Italia.

Elena Pozzi



*Dott. Renato Turrini*

## Soddisfare le esigenze del paziente con le tecnologie digitali: un case report

Parole chiave

edentulia multipla, chirurgia guidata, carico immediato, CAD/CAM, monconi temporanei, fresa Zero1, impianti Max Stability, implantologia protesicamente guidata, provvisorio, tecnica flapless

pag. 5

## Nuovi prodotti Leone

pag. 19

*Dott. Leonardo Palazzo*

## Protesi fissa in zirconia-ceramica su impianti realizzata con tecnologia CAD-CAM

Parole chiave

moncone MultiTech, CAD/CAM, zirconia, edentulia totale superiore, protesi fissa, follow up

pag. 28

*Dott. Luigi Lucchiarì*

## Sella edentula nel mascellare superiore riabilitata con 2 impianti Exacone™ Max Stability 4,5

Parole chiave

impianti Exacone™ Max Stability, fase unica, tecnica flapless, sella edentula

pag. 36



## Corsi di Implantologia 2012-2013 Giornate dimostrative di pratica implantologica e di rigenerazione ossea

pag. 40

*Dott. Leonardo Targetti, Odt. Massimiliano Pisa*

### Un metodo semplice per ottenere una protesi avvitata passiva

Parole chiave

edentulia totale superiore, Toronto Bridge, carico immediato, moncone per protesi avvitata, passivazione

pag. 43

## Aggiornamento pubblicazioni scientifiche 2012 sul Sistema Implantare Exacone Leone

pag. 52

*Dott. Salvatore Belcastro, Dott. Mario Guerra*

### Implantologia contemporanea: linee guida in diagnosi, chirurgia, protesi

pag. 56

Tutti gli articoli pubblicati sul Bollettino Exacone News sono redatti sotto la responsabilità degli Autori.  
La pubblicazione o la ristampa degli articoli deve essere autorizzata per iscritto dall'editore.

Gli articoli esprimono le opinioni degli autori e non impegnano la responsabilità legale della società Leone. Tutti i diritti sono riservati. È vietata la riproduzione in tutto o in parte con qualunque mezzo. La società Leone non si assume alcuna responsabilità circa l'impiego dei prodotti descritti in questa pubblicazione, i quali essendo destinati ad esclusivo uso implantologico, devono essere utilizzati unicamente da personale specializzato e legalmente abilitato che rimarrà unico responsabile della costruzione e della applicazione delle protesi realizzate in tutto o in parte con i suddetti prodotti. Tutti i prodotti Leone sono progettati e costruiti per essere utilizzati una sola volta; dopo essere stati tolti dalla bocca del paziente, devono essere smaltiti nella maniera più idonea e secondo le leggi vigenti. La società Leone non si assume alcuna responsabilità circa possibili danni, lesioni o altro causati dalla riutilizzazione dei suoi prodotti. Questa pubblicazione è inviata a seguito di vostra richiesta: l'indirizzo in nostro possesso sarà utilizzato anche per l'invio di altre proposte commerciali. Ai sensi del D. Lgs 196/2003 è vostro diritto richiedere la cessazione dell'invio e/o dell'aggiornamento dei dati in nostro possesso.

Spedizione gratuita

Progetto e realizzazione: Reparto Grafica Leone S.p.a - Stampa: ABC TIPOGRAFIA s.r.l. Sesto Fiorentino

IT-30-12/15



Ortodonzia e Implantologia

LEONE S.p.A.

Via P. a Quaracchi, 50 - 50019 Sesto Fiorentino (FI)

Tel. 055.30.441 - Fax 055.37.48.08

e-mail: info@leone.it - www.leone.it

# IMPLANTOLOGIA 2013



ORTODONZIA e IMPLANTOLOGIA



- Il nostro **NUOVO CATALOGO DI IMPLANTOLOGIA** VII edizione è già stato distribuito in migliaia di copie in tutta Italia.
- Al catalogo è stato allegato il **LISTINO PREZZI** che non ha subito alcuna variazione, è stato solo aggiornato con tutti i nuovi prodotti.
- Se ancora non lo ha ricevuto, lo può richiedere:
  - telefonando ai numeri **055 304432 – 055 304433**
  - inviando una mail all'indirizzo **clienti@leone.it**



## È ATTIVO IL NUOVO SITO

- Formazione
- Invio File
- Assistenza



[www.leonedigitalservice.it](http://www.leonedigitalservice.it)

# Soddisfare le esigenze del paziente con le tecnologie digitali: un case report

Dott. Renato Turrini - Libero professionista a Massarosa (LU)

## Parole chiave

edentulia multipla, chirurgia guidata, carico immediato, CAD/CAM, monconi temporanei, fresa Zero1, impianti Max Stability, implantologia protesicamente guidata, provvisorio, tecnica flapless

Paziente donna di anni 43. Portatrice di protesi parziale superiore rimovibile, debole fumatrice, non presenta malattie sistemiche rilevanti. Riferisce una fobia odontoiatrica e persistenti dolori articolari, una volontà di ripristinare una condizione buccale ottimale sia in termini estetici che funzionali.

La paziente è a conoscenza delle nuove tecnologie odontoiatriche che permettono interventi mininvasivi e soprattutto, un post-operatorio quasi assente.

Viene quindi proposta una chirurgia software guidata non solo per soddisfare le richieste della paziente ma anche per uno studio accurato e dettagliato del caso che ci consenta di operare in sicurezza, in massima precisione e con rapidità.

Per questo viene eseguito un esame diagnostico 3D grazie al quale abbiamo la certezza di eseguire un intervento in chirurgia guidata tramite un progetto implantoprotesico precostruito. Riusciamo così ad eseguire in una sola seduta in tecnica flapless (senza apertura del lembo), quindi senza sanguinamento e con piccole dosi di anestesia, l'intervento chirurgico implantare e subito dopo realizziamo la fase protesica licenziando la paziente con una protesi fissa.

Il grande vantaggio rispetto alla chirurgia tradizionale è il minor stress operatorio cui è sottoposto sia il paziente che il chirurgo, una grande affidabilità diagnostica, la realizzazione immediata di una protesi e soprattutto un postoperatorio (edema, gonfiore e dolore) quasi inesistente.

La paziente ha un'edentulia dei seguenti elementi dentali: 14, 15, 23, 24, 25 e 26. È stata eseguita, previa impronta in alginato di elevata precisione, una mascherina radiologica dall'odontotecnico che ingloba un marker radiologico e reperi radiopachi per una chirurgia protesicamente guidata, come da procedura DSL (Digital Service Leone). Dopo aver verificato la stabilità e la precisione del bite radiologico sulla paziente, eseguo in studio un esame cone beam con apparecchiatura Planmeca ProMax 3D facendo particolare attenzione che tutto il marker 3D sia presente all'interno delle immagini.

Dopo aver eseguito l'esame, i file dicom vengono acquisiti dal software di programmazione 3Diagnosys LEONE. Studio in modo accurato l'anatomia del mascellare superiore verificando la possibilità di inserimento di impianti nei siti edentuli. Nel quadrante superiore destro progetto in zona 14 e 15 due impianti Exacone Max Stability 3,75 x 12 mm e nel quadrante superiore sinistro nelle zone 23, 24, 25 e 26 rispettivamente un impianto Exacone Max Stability 3,75 x 12 mm, un impianto Exacone 3,3 x 12 mm, un impianto Exacone Max Stability 3,75 x 10 mm e un impianto Exacone Max Stability 4,5 x 8 mm (Figg. 1-10).



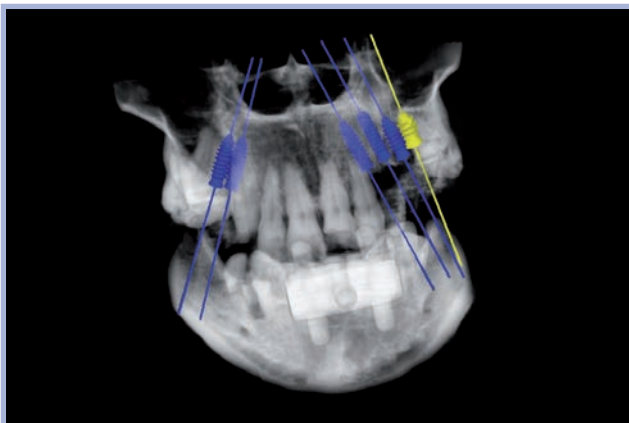


Fig. 1-3 - Pianificazione implantare nella "ricostruzione 3D" del software 3Diagnosisys Leone

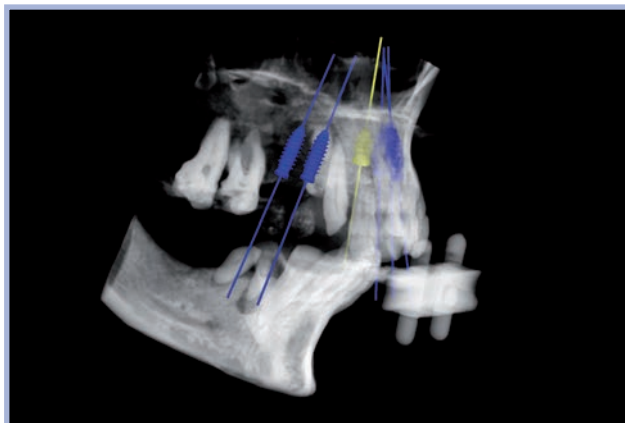


Fig. 2

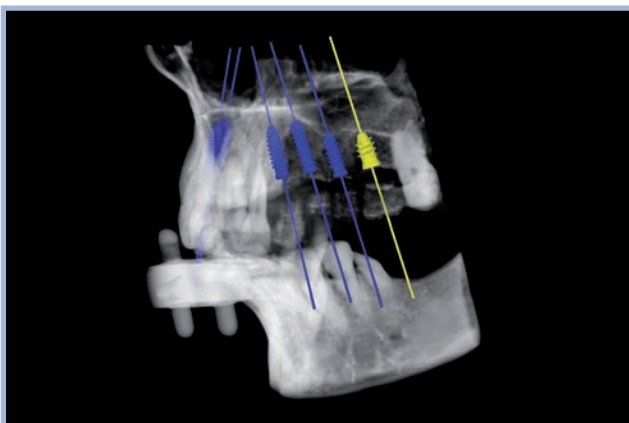


Fig. 3

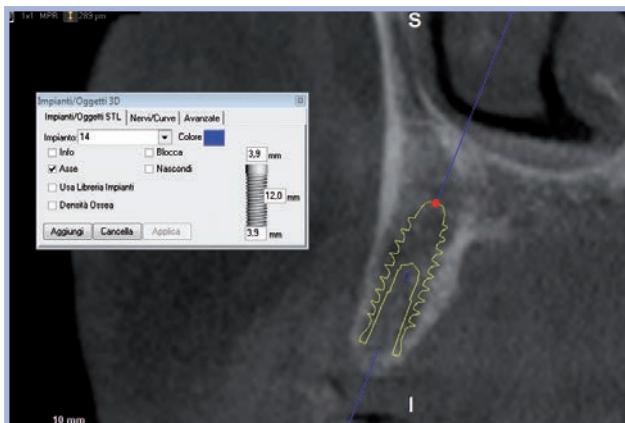


Fig. 4-9 - Impianti pianificati visti nelle "cross section" su software 3Diagnosisys Leone

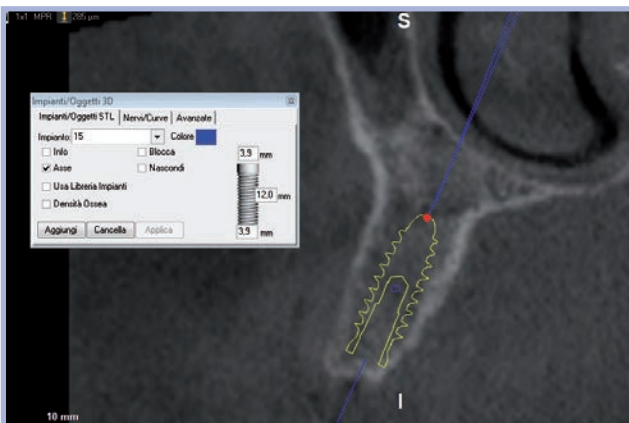


Fig. 5 - Impianto posizione 15

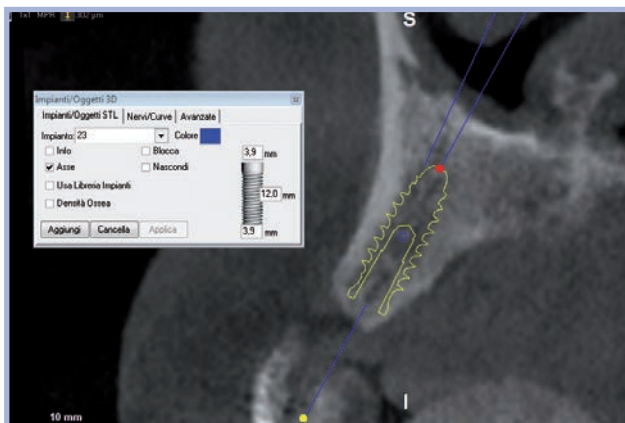


Fig. 6 - Impianto posizione 23

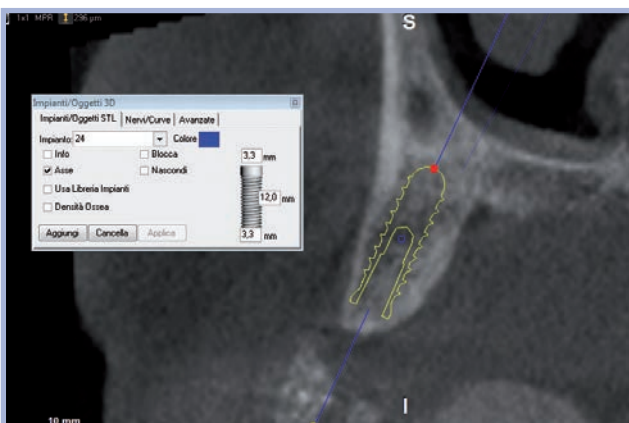


Fig. 7 - Impianto posizione 24

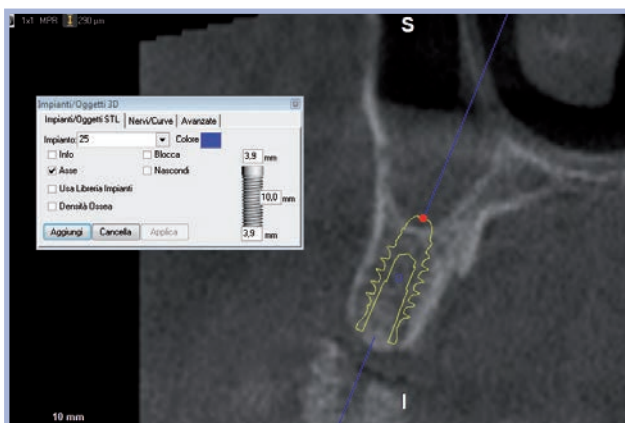


Fig. 8 - Impianto posizione 25

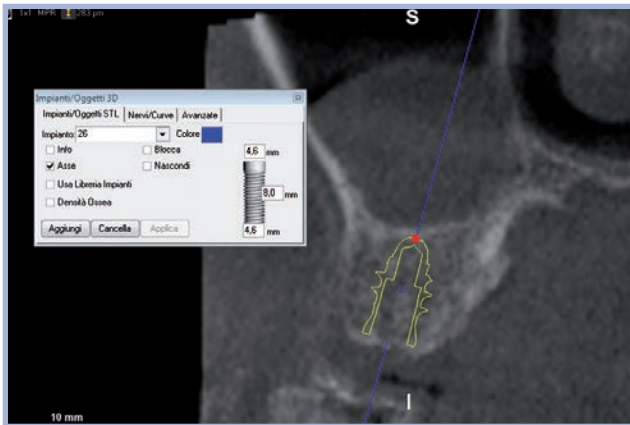


Fig. 9 - Impianto posizione 26

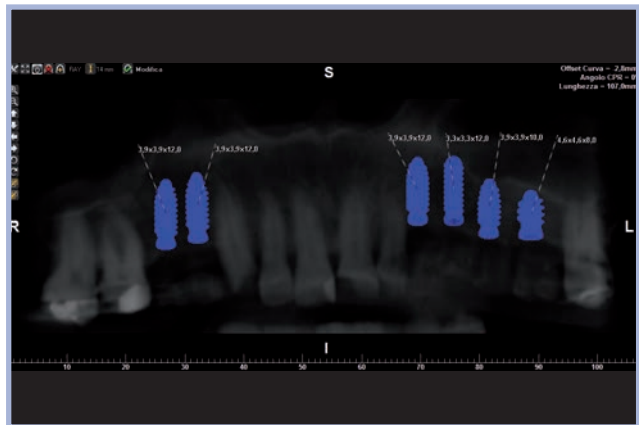


Fig. 10 - Impianti pianificati visti nella "panorex" su software 3Diagnosis Leone

Gli impianti vengono inclinati a causa del fisiologico riassorbimento osseo avvenuto negli anni dovuto alle estrazioni e viene poi corretta la posizione protesica con abutment inclinati.

La paziente firma il consenso informato dopo essere stata dettagliatamente ragguagliata circa il trattamento implantoprotesico progettato e il conseguente intervento chirurgico.

Viene inviato il progetto al Digital Service Leone tramite sito internet, e conseguentemente spediti anche il modello in gesso e la mascherina radiologica. Il Digital Service realizza il Modello Master 3D (Fig. 11) sul quale poi l'odontotecnico trasforma la mascherina radiologica in chirurgica (Figg. 12-13). Sullo stesso Master l'odontotecnico preforma anche un provvisorio immediato utilizzando monconi temporanei in peek e avvalendosi della tecnologia CAD-CAM Sirona per la realizzazione dei ponti in resina (Figg. 14-20).

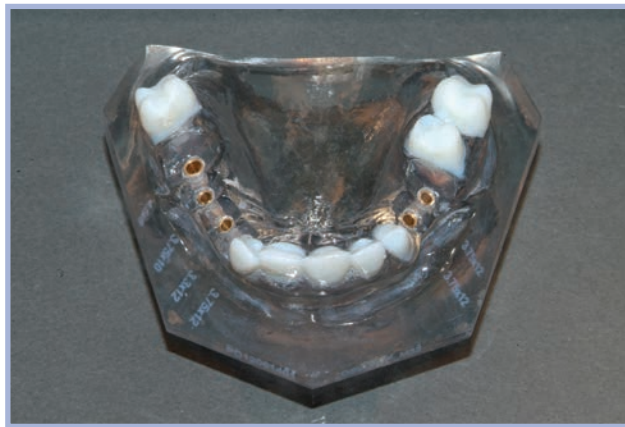

Fig. 11 - Modello Master 3D realizzato da Digital Service Leone



Fig. 12 - Modello Master 3D con guida chirurgica realizzata dall'odontotecnico

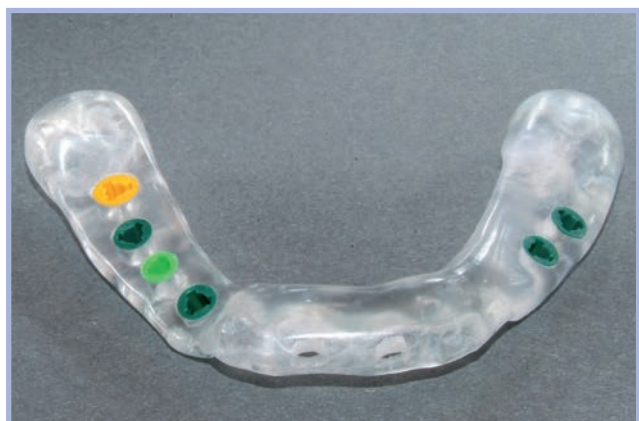

Fig. 13 - La guida chirurgica realizzata dall'odontotecnico



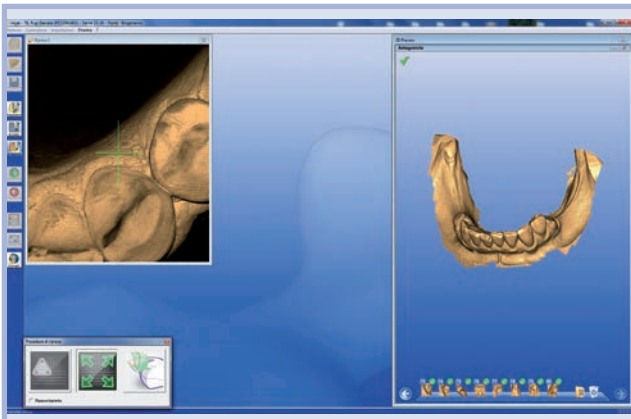


Fig. 14 - Acquisizione ottica modello in gesso arcata antagonista con scanner InEos Sirona

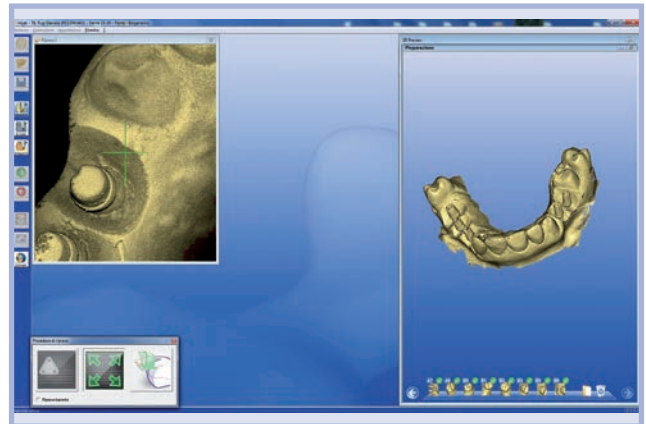


Fig. 15 - Acquisizione ottica modello in gesso arcata superiore con scanner InEos Sirona con i monconi temporanei personalizzati sul Modello Master 3D

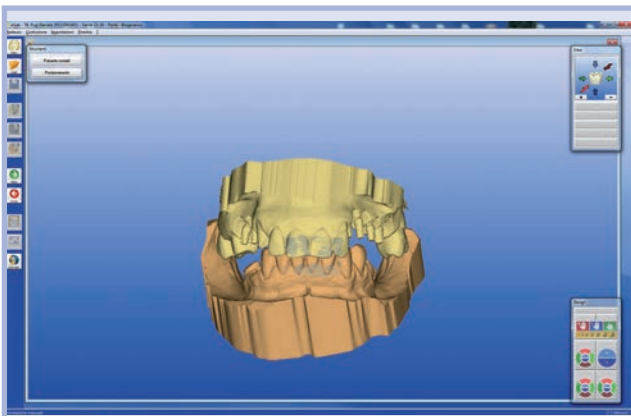


Fig. 16-20 - Modellazione dei ponti provvisori in resina con software Inlab Sirona

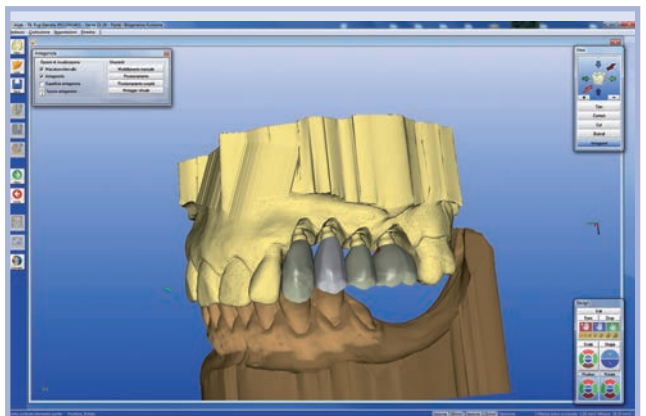


Fig. 17

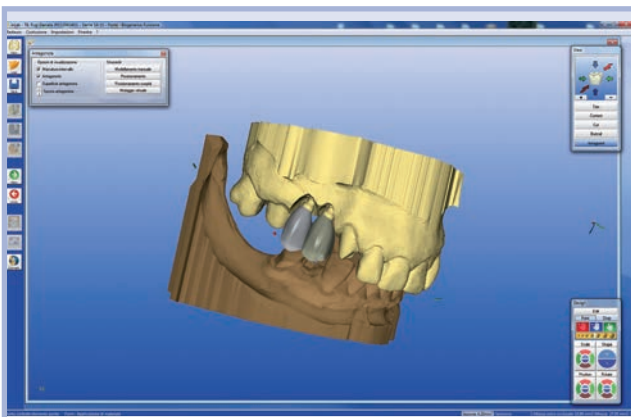


Fig. 18

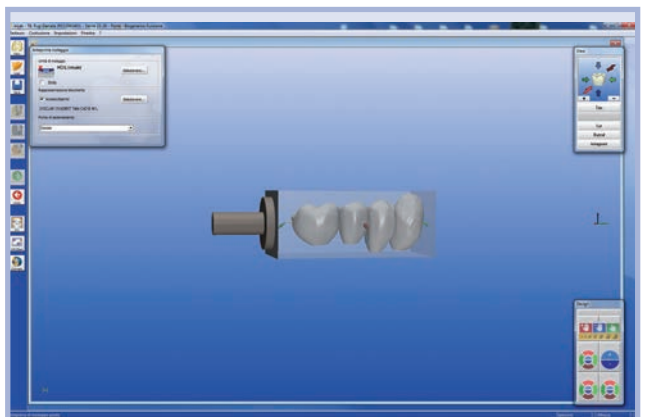


Fig. 19

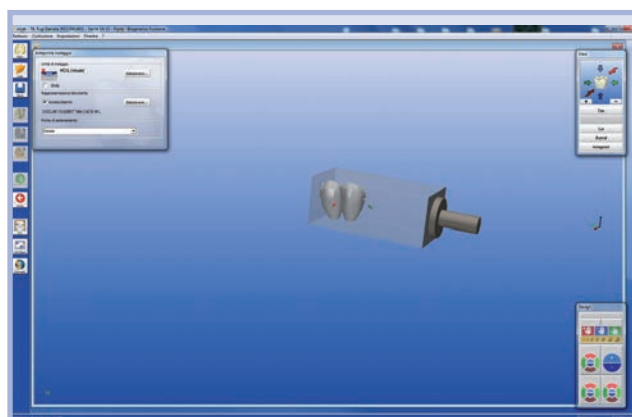


Fig. 20



Il giorno dell'intervento provo la guida in bocca alla paziente controllando la perfetta stabilità e l'esatto inserimento attraverso le finestre realizzate dal tecnico (Figg. 21-23).

Rimuovo la guida e somministro un'anestesia plessica UBISTESIN 1:100.000 in bassa dose poiché si prevede che l'intervento pianificato sia rapido e minimamente invasivo (Fig. 24).

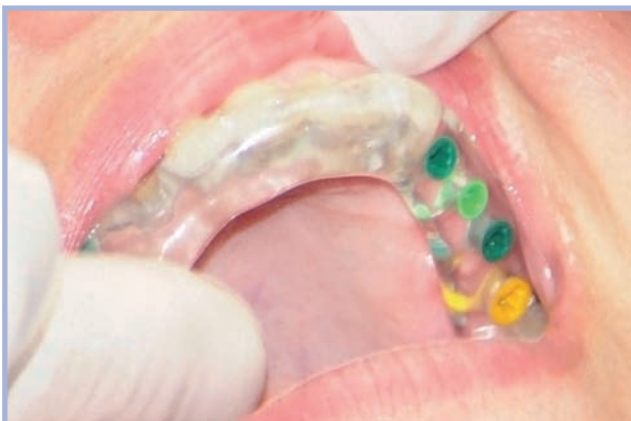

Fig. 21-23 - Prova della guida chirurgica in bocca

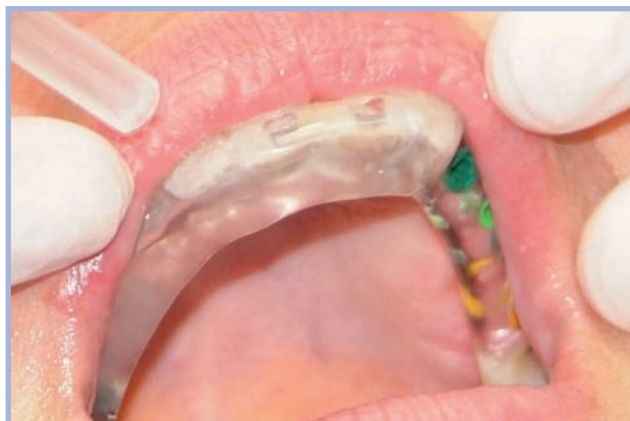

Fig. 22

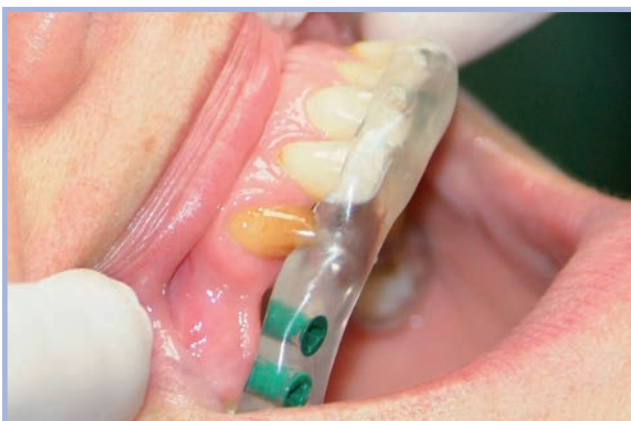

Fig. 23

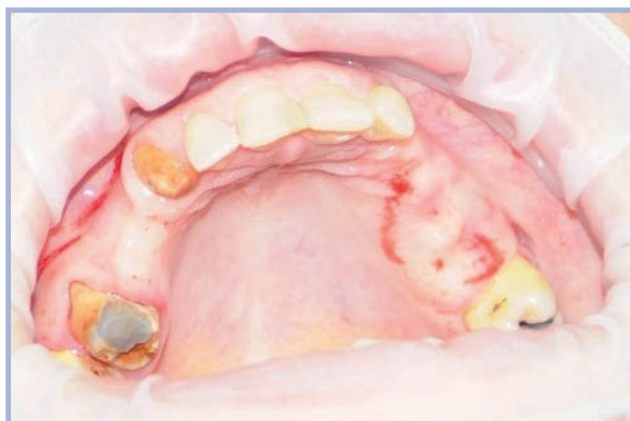

Fig. 24 - La situazione subito dopo l'anestesia

Prima di effettuare la mucotomia, rimuovo tutte le boccole con l'apposito estrattore (Fig. 25) e successivamente, inserisco la guida in bocca (Fig. 26). Passo attraverso ciascun foro lasciato da ogni singola boccola il relativo mucotomo connesso al micromotore (Figg. 27-28); poiché il diametro esterno di ciascun mucotomo è congruente al diametro esterno della corrispondente boccola, la realizzazione dell'opercolo gengivale è guidata. Al termine di questa operazione rimuovo la guida e asporto i tasselli di gengiva (Figg. 29-30).

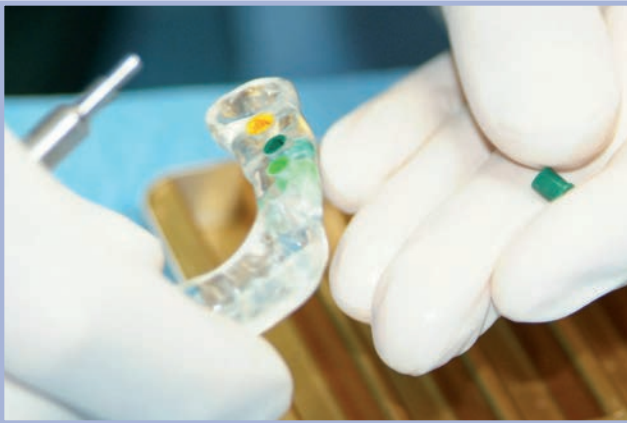

Fig. 25 - Rimozione delle boccole dalla guida con l'apposito strumento

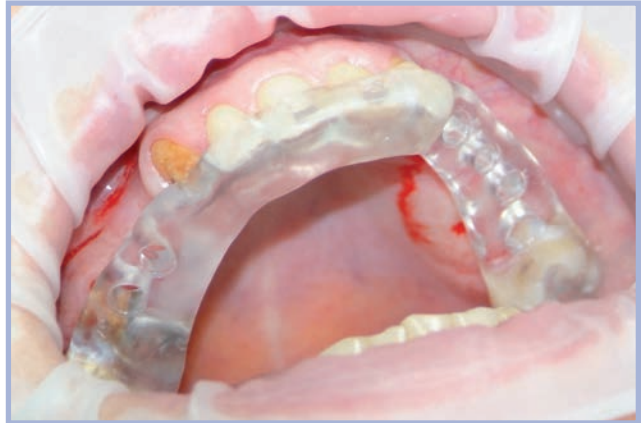

Fig. 26 - Guida senza boccole inserita in bocca per la mucotomia

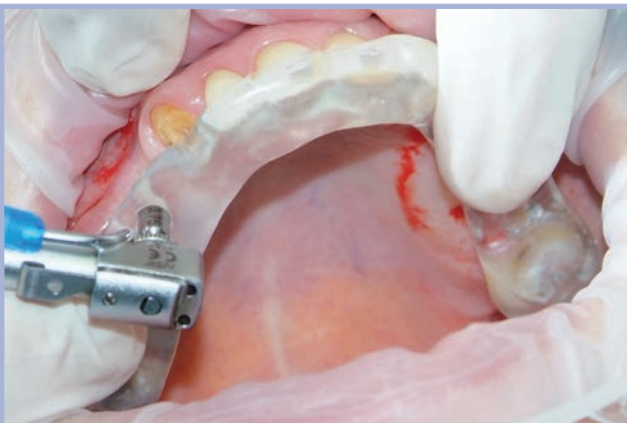


Fig. 27-28 - Mucotomia

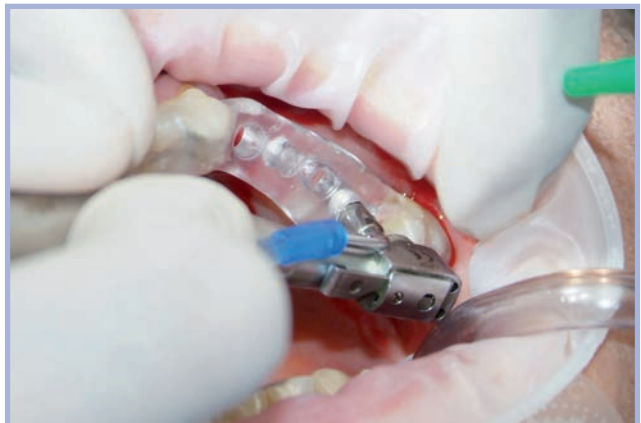

Fig. 28

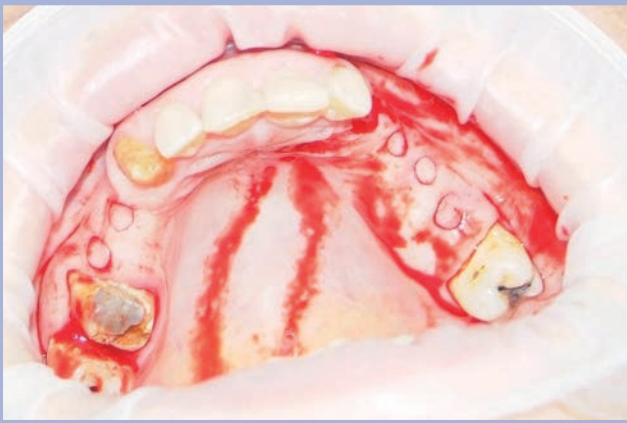

Fig. 29-30 - Asportazione tasselli di gengiva

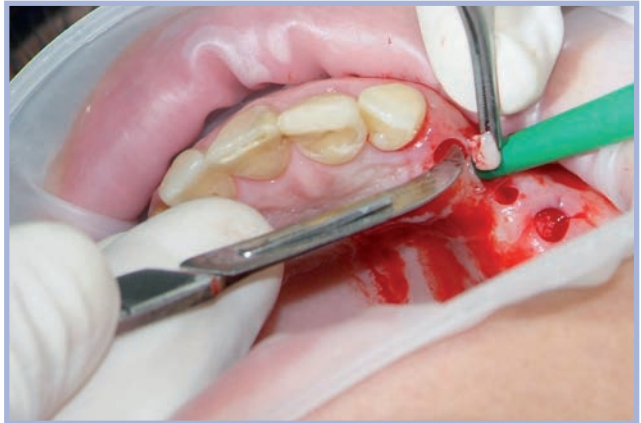


Fig. 30

Reinserisco le boccole nella guida con l'ausilio dell'apposito strumento e per ogni singolo sito passo le frese Zero1 che il tecnico mi ha indicato nella scheda allegata al modello Master3D compilata al momento della realizzazione della guida chirurgica. Per ciascun impianto, dapprima inserisco le frese Zero1 attraverso le boccole e poi riposiziono la guida in bocca. Connetto poi le frese al micromotore tramite il raccordo stop e freso il sito attraverso un movimento di "vai e vieni" per permettere la graduale evacuazione dell'osso. Durante il fresaggio il sito viene raffreddato dalla fisiologica del micromotore che penetra attraverso i lobi presenti nelle boccole e dal liquido iniettato direttamente all'interno dell'alveolo dalla mia assistente con un ago piegato di una siringa attraverso il passaggio presente tra la guida e il tessuto molle.

Passo le frese svasatrici allo stesso modo (inserisco prima le frese nella guida fuori dal cavo orale e poi posiziono tutto in bocca), arrestando il fresaggio quando lo stop arriva a battuta sulla boccola. In alternativa per alcuni impianti inserisco prima la boccola sulla fresa, che successivamente connetto al micromotore tramite il raccordo stop e poi inserisco il tutto attraverso la guida già posizionata in bocca; in questo modo la boccola viene portata in sede nel corrispondente foro della guida.



Dopo aver ultimato il fresaggio del sito, rimuovo le boccole per permettere l'inserimento guidato degli impianti. Per fare questo, sostituisco i carrier presenti nelle confezioni degli impianti con i carrier per chirurgia guidata; avvito quindi l'impianto nel foro corrispondente presente sul blocchetto cambio carrier, rimuovo il carrier dall'impianto e ci inserisco il nuovo carrier che fa presa con l'impianto tramite il gommino presente sul tratto di connessione interna. Porto a dimora l'impianto attraverso il foro, lasciato dalla rimozione della boccola, nella guida; il diametro del carrier é uguale al diametro della boccola. L'inserimento dell'impianto avviene tramite gli strumenti tradizionali (manipolo con raccordo o cricchetto) fino ad arrestarsi quando la tacca di riferimento arriva al margine superiore della guida (Figg. 31-50).

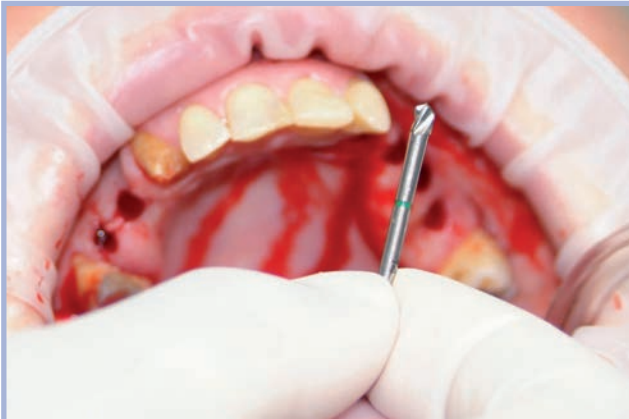

Fig. 31 - Realizzazione guidata del sito 14. Fresa Zero1 diametro 2,8 mm

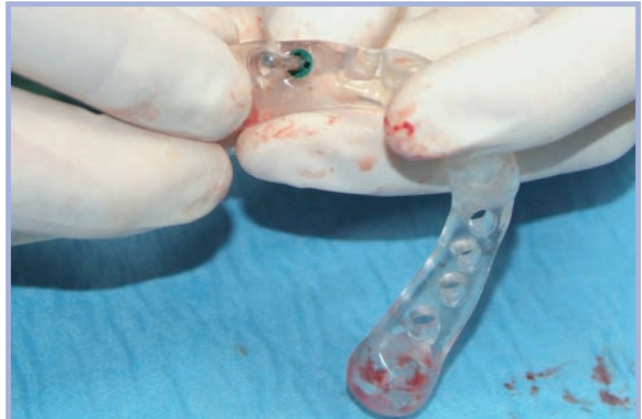

Fig. 32 - Inserimento della fresa nella guida fuori dalla bocca

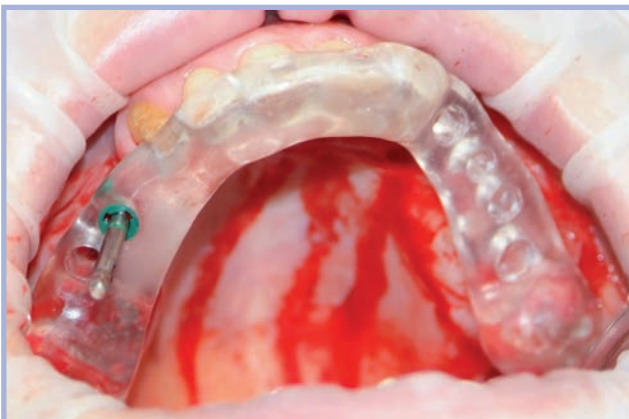


Fig. 33 - Riposizionamento della guida con fresa Zero1 in bocca

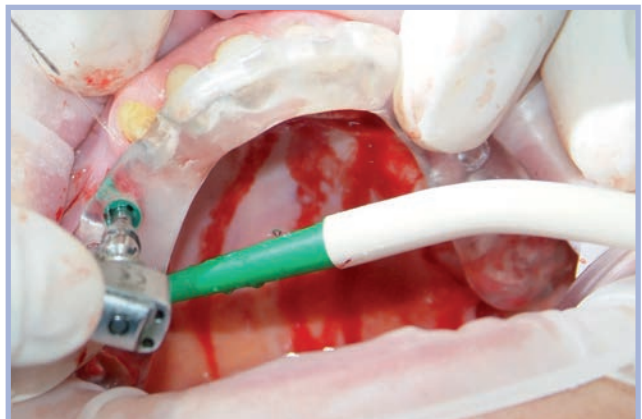

Fig. 34-35 - Innesto del raccordo/stop sulla fresa e fresaggio guidato fino a battuta dello stop sulla boccola

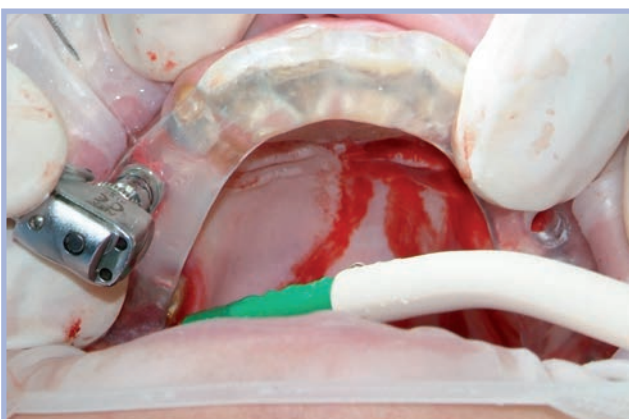


Fig. 35

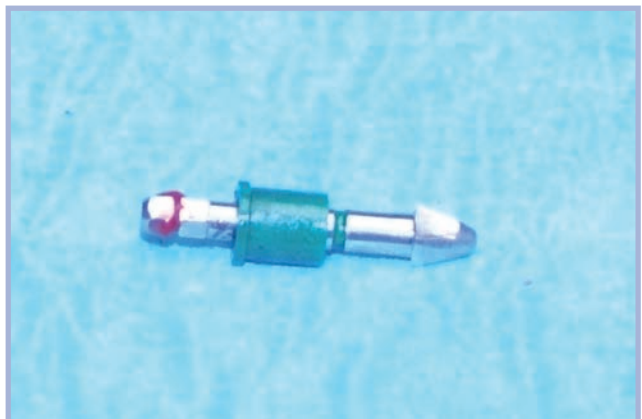


Fig. 36 - Boccola inserita sulla fresa svasatrice



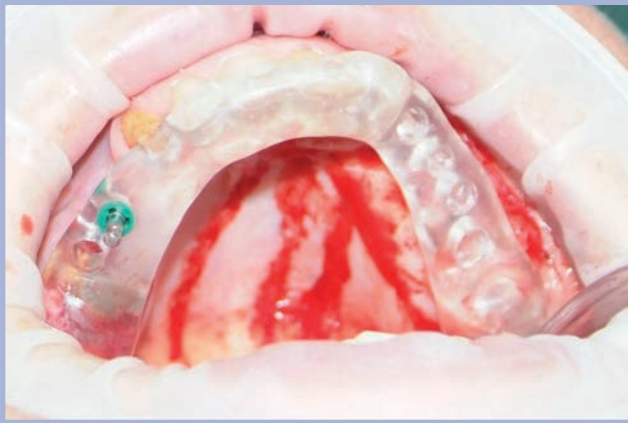

Fig. 37 - Inserimento della bocca con la fresa dentro la guida già posizionata in bocca

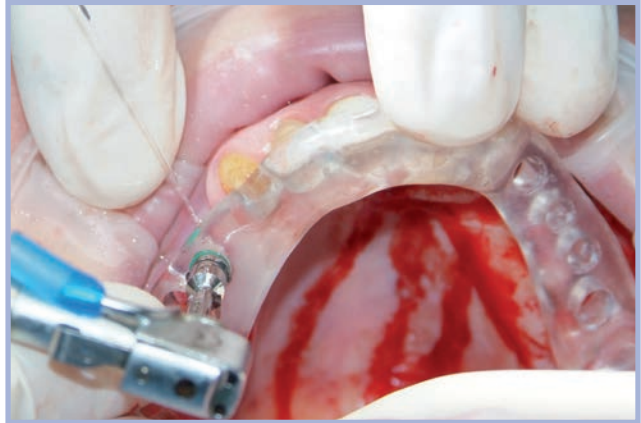
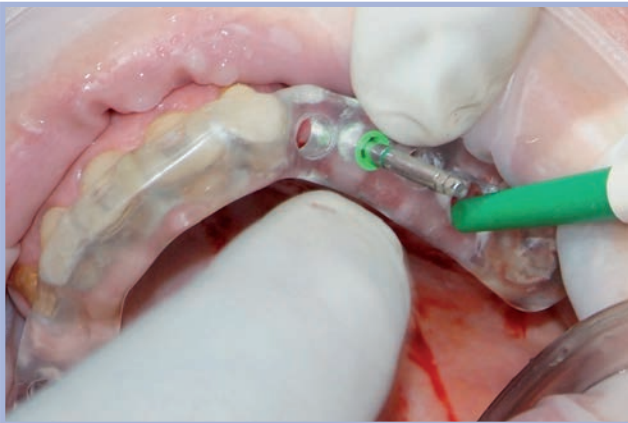


Fig. 38 - Fresaggio fino a battuta dello stop



Figg. 39-40 - Realizzazione guidata del sito 24

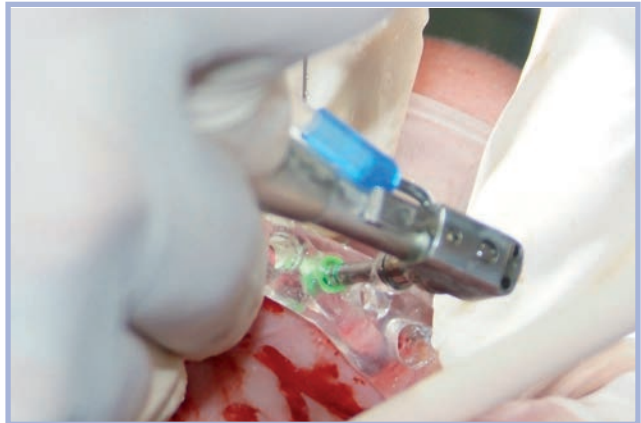


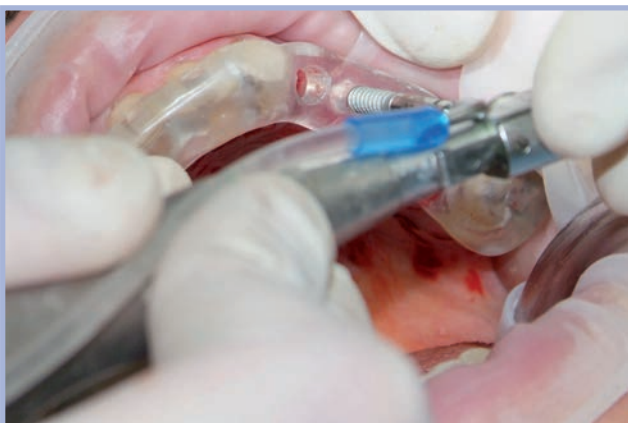Fig. 40




Fig. 41-42 - Sostituzione del carrier, per l'inserimento guidato, con il sostegno dell'apposito blocchetto




Fig. 42



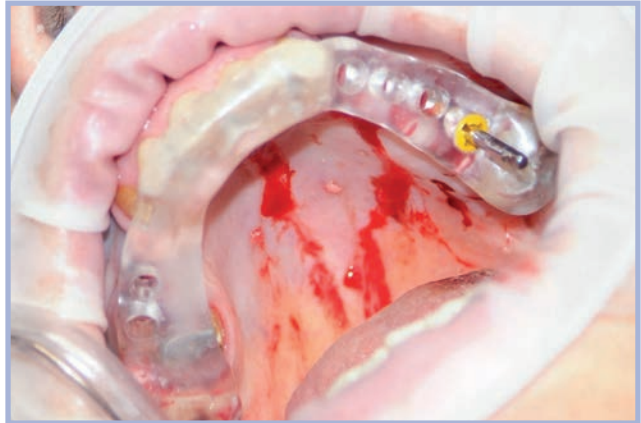
Figg. 43-44 - Inserimento dell'impianto attraverso la guida con il micro-motore connesso con il raccordo per manopola

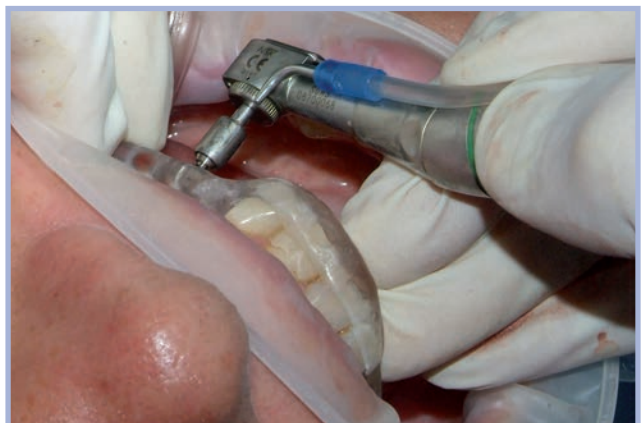

Fig. 44

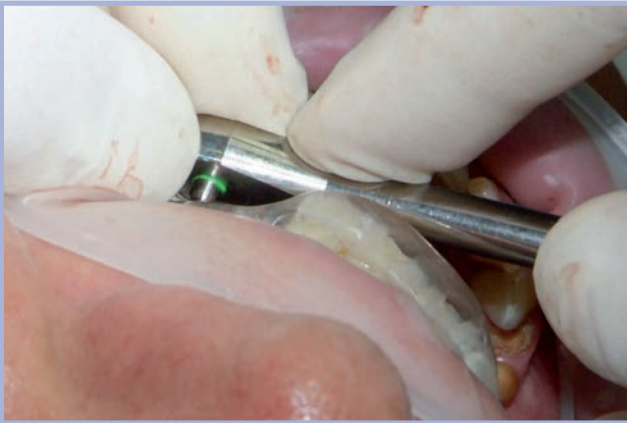

Fig. 45 - Proseguimento dell'inserimento guidato dell'impianto con il cricchetto



Figg. 46-47 - Preparazione del sito 26 con fresa Zero1 diametro 3,5 mm

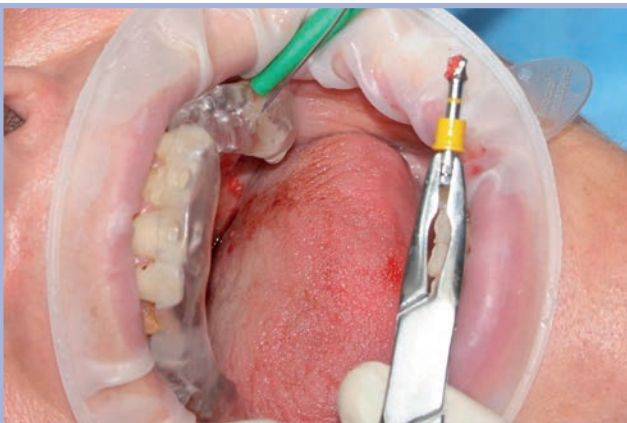
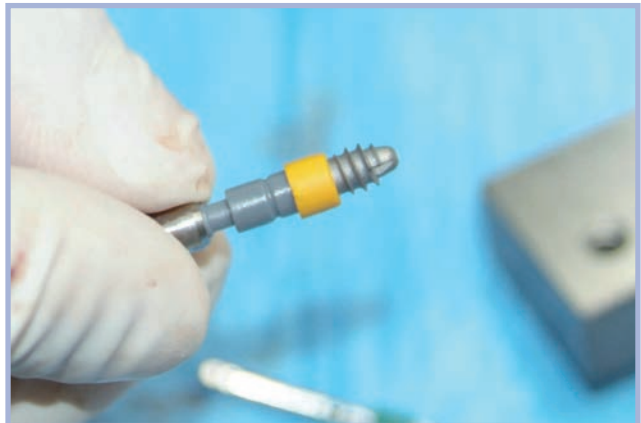
Fig. 47



Figg. 48-49 - Sostituzione del carrier con il sostegno dell'apposito bloccetto

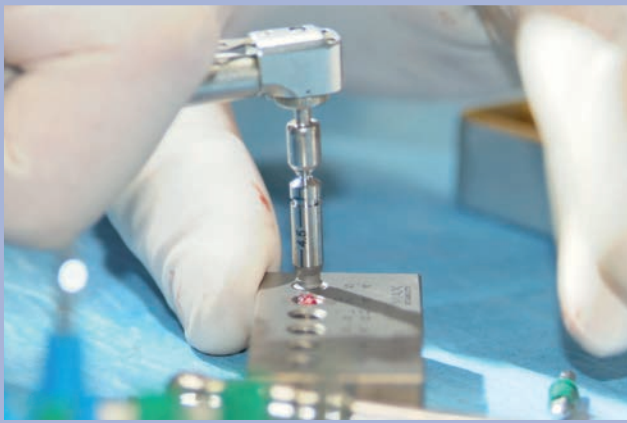

Fig. 49

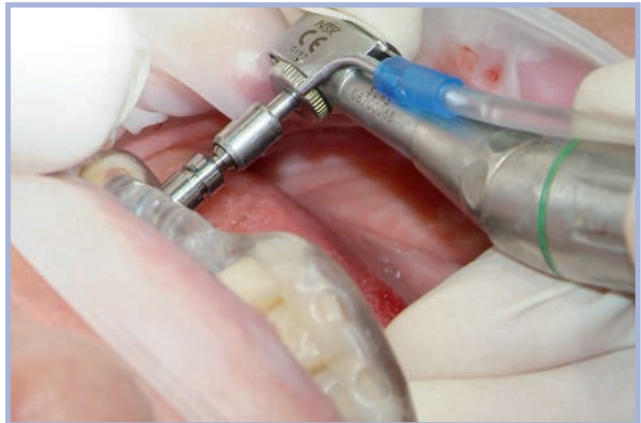

Fig. 50 - Inserimento guidato dell'impianto Max Stability 4,5 mm in posizione 26

Nel sito 23 durante l'inserimento dell'impianto si è rotto il carrier in corrispondenza del limitatore di torque. Provvedo quindi all'estrazione del carrier, all'inserimento del driver per chirurgia guidata e alla rimozione dell'impianto. Passo quindi la fresa dedicata per osso denso, come previsto in questi casi dalla procedura per gli impianti Max Stability, secondo modalità guidata e riinserisco l'impianto attraverso il foro nella guida con un nuovo carrier per chirurgia guidata (Figg. 51-61). La disposizione sugli appositi organizer delle frese per chirurgia guidata in sequenza seguendo le indicazioni delle schede di accompagnamento della guida, compilate dall'odontotecnico, facilita lo svolgimento rapido e ordinato dell'intervento (Fig. 62).



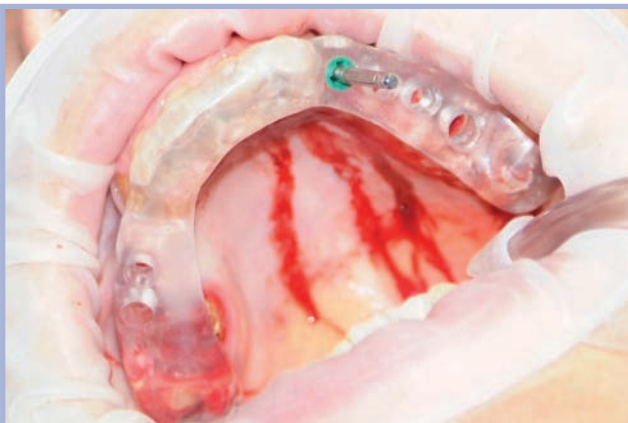

Fig. 51-52 - Preparazione del sito 23 con fresa Zero1 diametro 2,8 mm

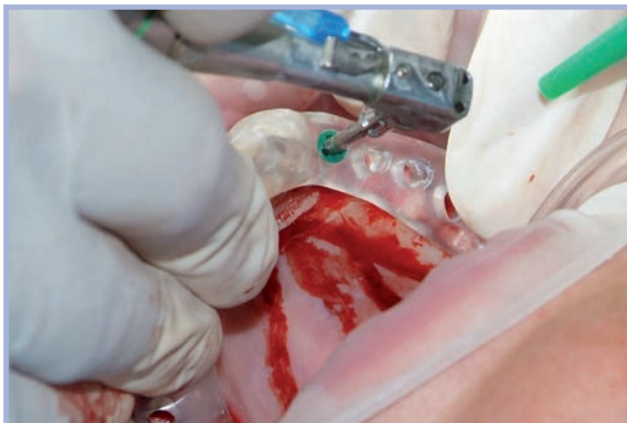

Fig. 52

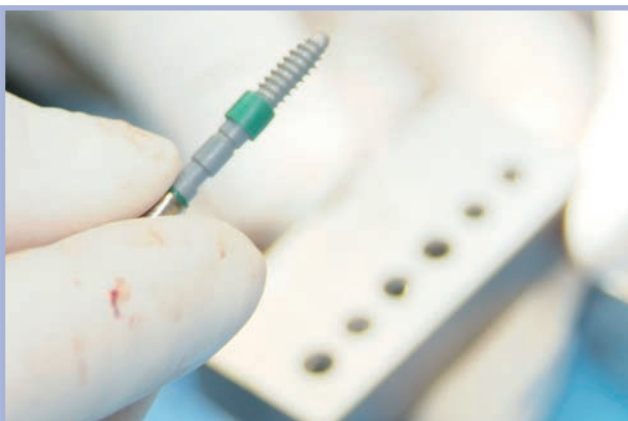

Fig. 53-55 - Sostituzione carrier per impianto Max Stability diametro 3,75 mm

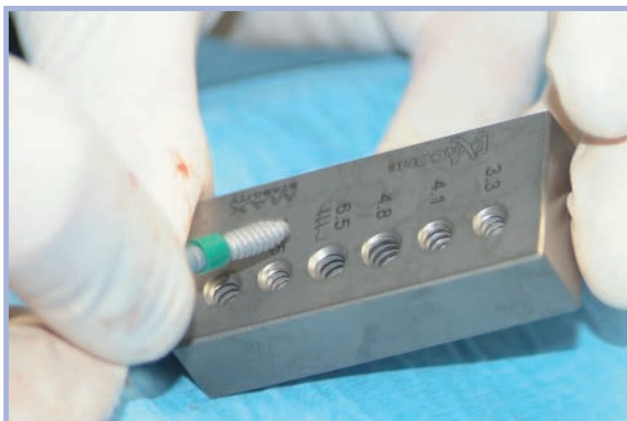

Fig. 54

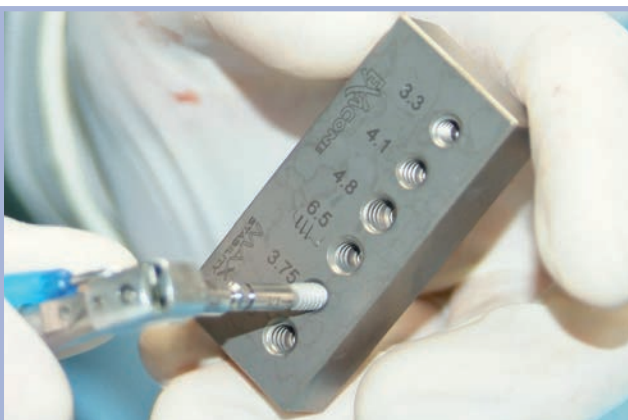

Fig. 55

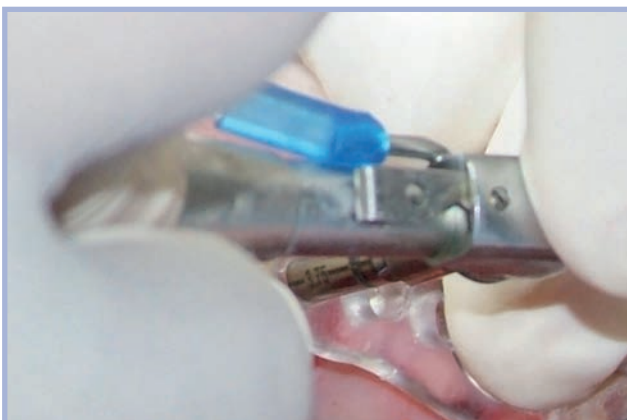

Fig. 56 - Inserimento guidato dell'impianto Max Stability diametro 3,75 mm in posizione 23

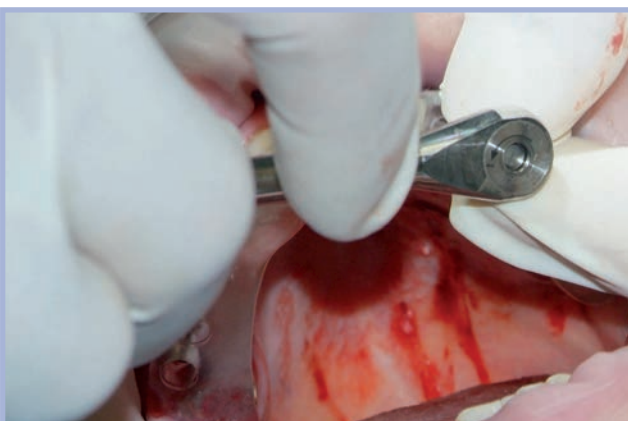

Fig. 57 - Rimozione dell'impianto con driver per chirurgia guidata dopo rottura del carrier

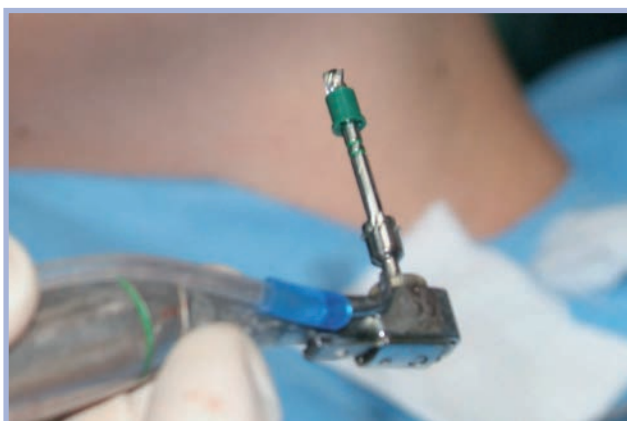


Fig. 58-59 - Passaggio fresa Zero1 per osso denso diametro 3,1 mm nel sito 23



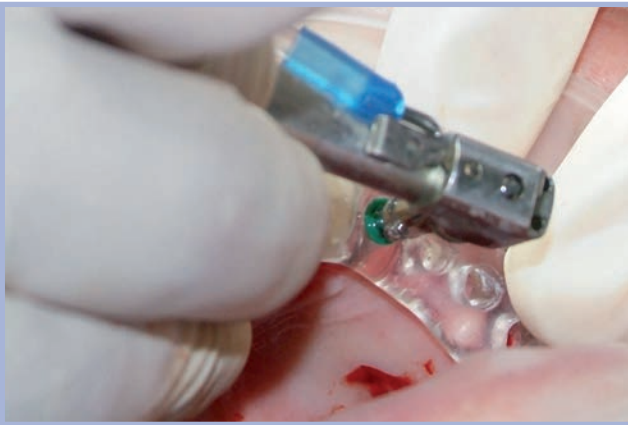

Fig. 59




Fig. 60-61 - Reinserimento impianto Max Stability diametro 3,75 mm in posizione 23

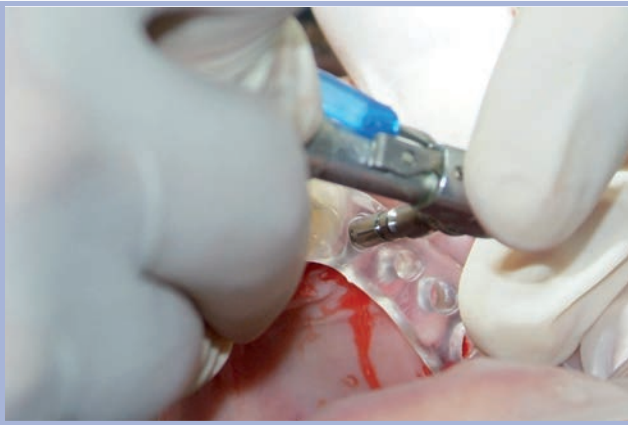

Fig. 61



Fig. 62 - Strumenti e frese per chirurgia guidata sistemati secondo sequenza chirurgica per ciascun impianto

Al termine del posizionamento degli impianti (Fig. 63), provo i monconi temporanei (Fig. 64) che il tecnico ha preparato sul modello Master 3D e una volta attivati (Figg. 65-66), la protesi viene ribasata su di essi e cementata con cemento temporaneo (Figg. 67-71).

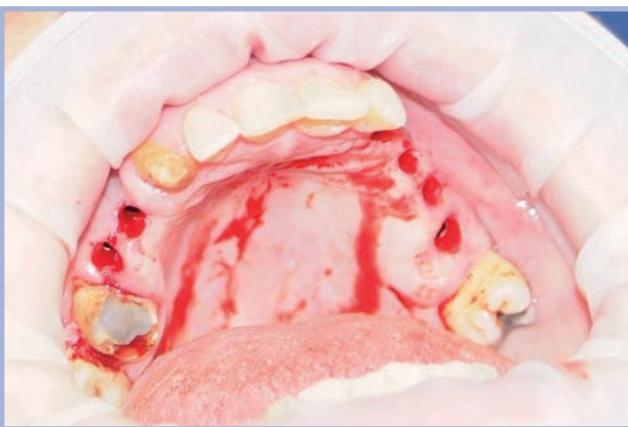


Fig. 63 - Situazione finale con tutti gli impianti a dimora

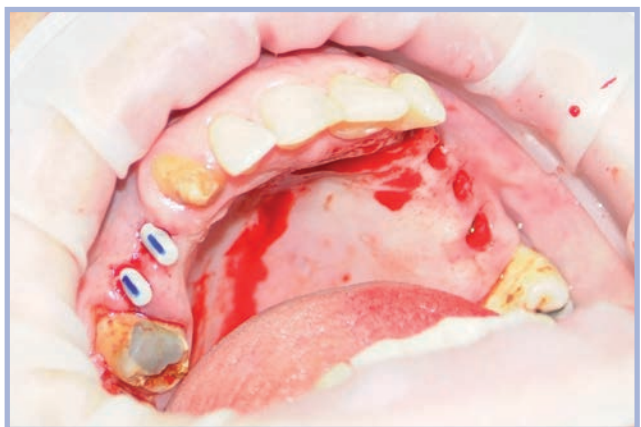
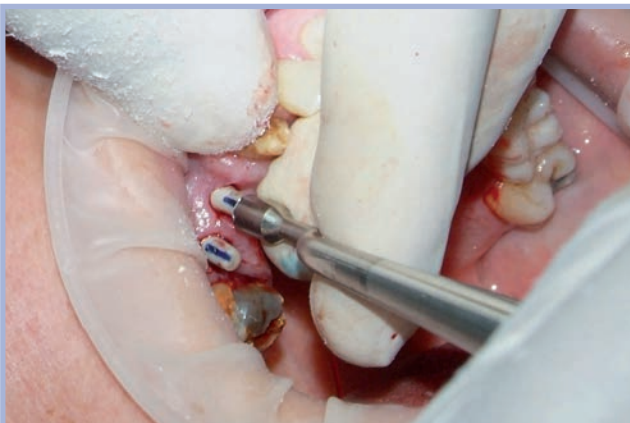
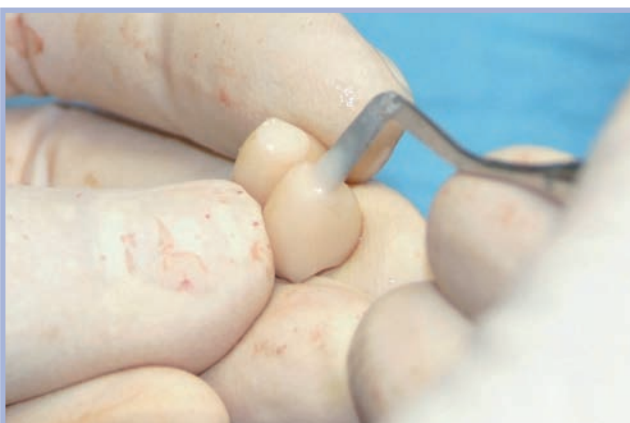
Fig. 64 - Prova e posizionamento monconi temporanei negli impianti



Figg. 65-66 - Attivazione dei monconi temporanei

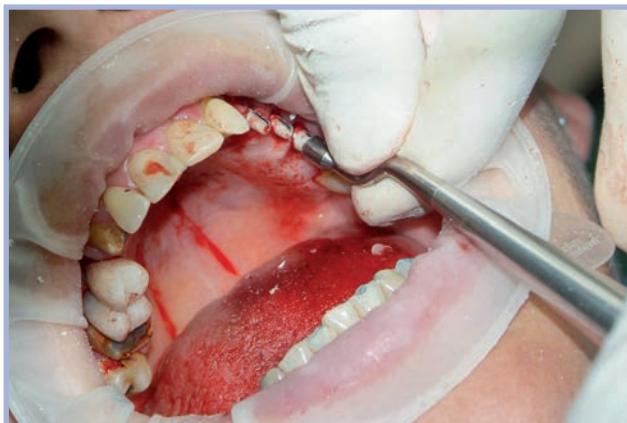

Fig. 66



Figg. 67-71 - Ribasatura e cementazione dei ponti provvisori in resina sui monconi temporanei

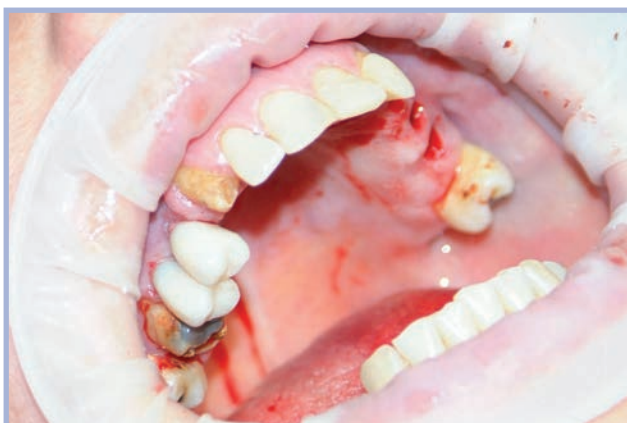

Fig. 68

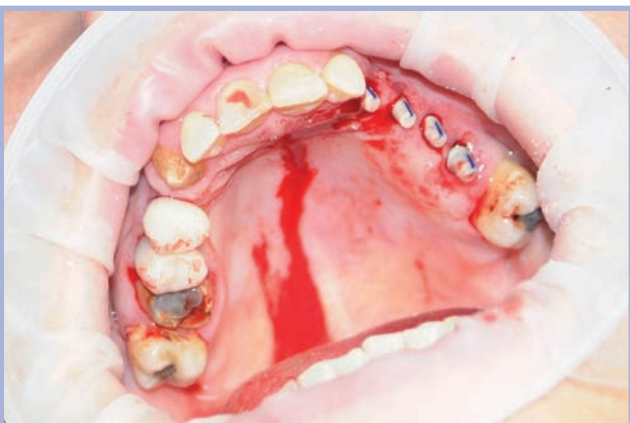

Fig. 69

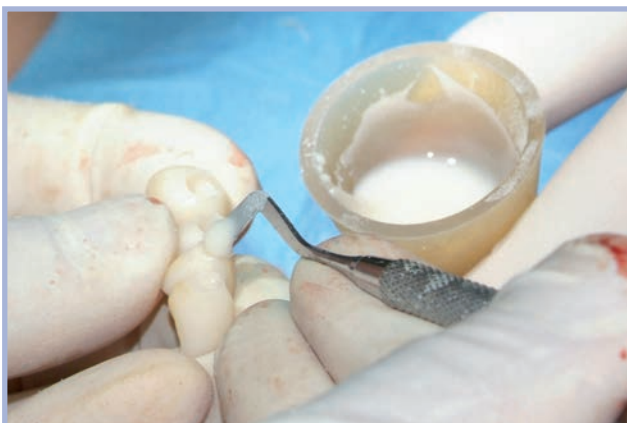

Fig. 70

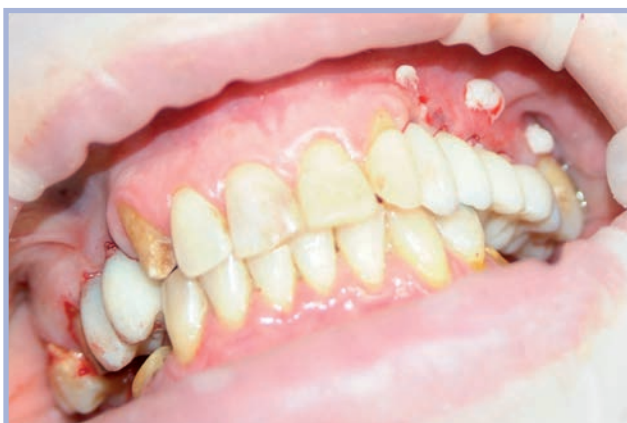
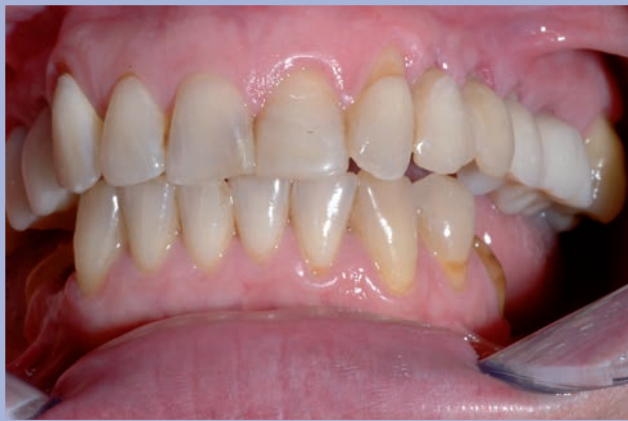
Fig. 71



Il controllo clinico (Figg. 72-75) e radiografico 2D (Figg. 76-78) dopo 1 settimana conferma il perfetto stato di salute dei tessuti perimplantari e l'armoniosa integrazione della protesi provvisoria con la gengiva.



Figg. 72-75 - Controllo clinico a 1 settimana

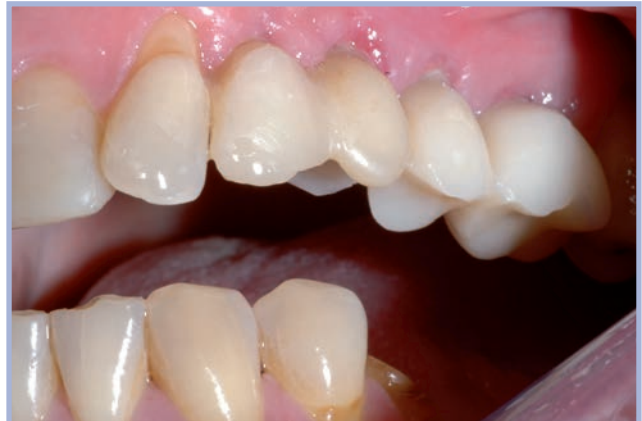

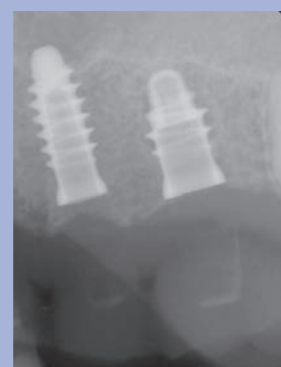
Fig. 73

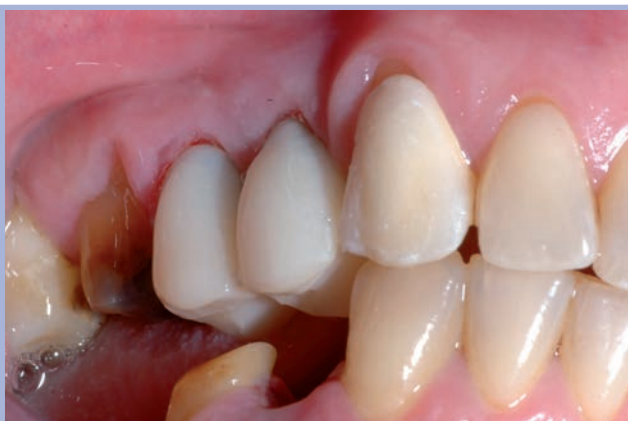

Fig. 74

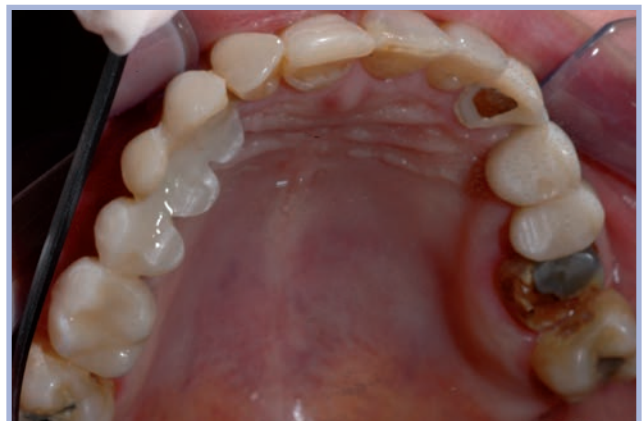

Fig. 75



Figg. 76-78 - Controllo radiografico a 1 settimana

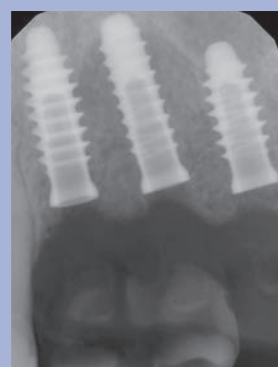


Fig. 77

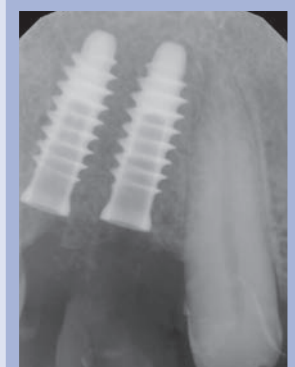
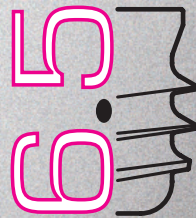


Fig. 78



~~EX~~ACONE™  
**Leone**



**IMPIANTO  
CORTO  
LEONE**



ORTODONZIA e IMPLANTOLOGIA

## lunghezza ridotta a 6.5 mm

- ▶ per casi con ridotta disponibilità ossea verticale
- ▶ per evitare complesse procedure di aumento volumetrico
- ▶ per ridurre gli interventi di chirurgia avanzata
- ▶ per evitare le strutture anatomiche sensibili in massima sicurezza
- ▶ per aumentare l'accettabilità del paziente, grazie alla riduzione dei tempi e dei costi della terapia

## DIGITAL SERVICE IL NUOVO SERVIZIO LEONE

**Digital Service Leone (DSL)** è un servizio che consente di sfruttare al meglio le nuove tecnologie radiologiche digitali 3D (Cone Beam, Dental Scan, TC) con l'utilizzo del software dedicato Leone 3Diagnosys (dispositivo medico di Classe IIA marcato CE) che permette sia la visualizzazione che la segmentazione delle strutture oltre che un'eventuale precisa pianificazione dell'intervento implantare.

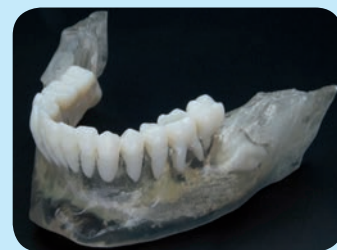I principali servizi offerti sono di seguito riassunti.

### REPLICHE ANATOMICHE: DAL VIRTUALE AL REALE

Il servizio consente di ottenere repliche fedeli all'anatomia del paziente, in rapporto 1:1, con evidenziazione delle strutture sensibili o indicate dal clinico (nervo mandibolare, seni paranasali, cisti, denti inclusi), realizzate con una stampante 3D per la prototipazione rapida che crea modelli di resina bicolore trasparente/bianca di eccellente qualità e micrometrica precisione. Per richiedere la replica, il clinico dovrà inviare i file Dicom (.dcm), provenienti dalla scansione radiologica del paziente, su supporto fisico (CD, DVD) al nostro reparto **Digital Service Leone**, o via internet all'indirizzo [digital@leone.it](mailto:digital@leone.it) oppure caricando il file sul nostro sito [www.leonedigitalservice.it](http://www.leonedigitalservice.it).

I file saranno analizzati ed elaborati in accordo alle necessità richieste fino all'approvazione del progetto finale che consentirà la realizzazione fisica della replica e la sua spedizione entro sette giorni dalla data di ricevimento dei file.

*Le repliche anatomiche consentono di visualizzare e "toccare con mano" le strutture anatomiche: denti inclusi, cisti e quant'altro aiutando il clinico nella diagnosi, nella comunicazione del piano terapeutico al paziente, nel consulto tra specialisti (p.e. ortodontista/chirurgo), nel verificare la migliore strategia chirurgica e/o per preformare bio innesti o dispositivi di disinclusione dentale.*



### METODICA DSL: L'EFFICIENZA DELLA SEMPLICITÀ IN CHIRURGIA GUIDATA!

La metodica di **Chirurgia Guidata Leone** è frutto di un percorso sinergico basato sulle conoscenze professionali del clinico e del tecnico, si realizza per mezzo di strumenti digitali, di dispositivi dedicati da laboratorio e chirurgici avvalendosi della didattica, del supporto tecnico e del tutoraggio online del nostro Digital Service Leone.

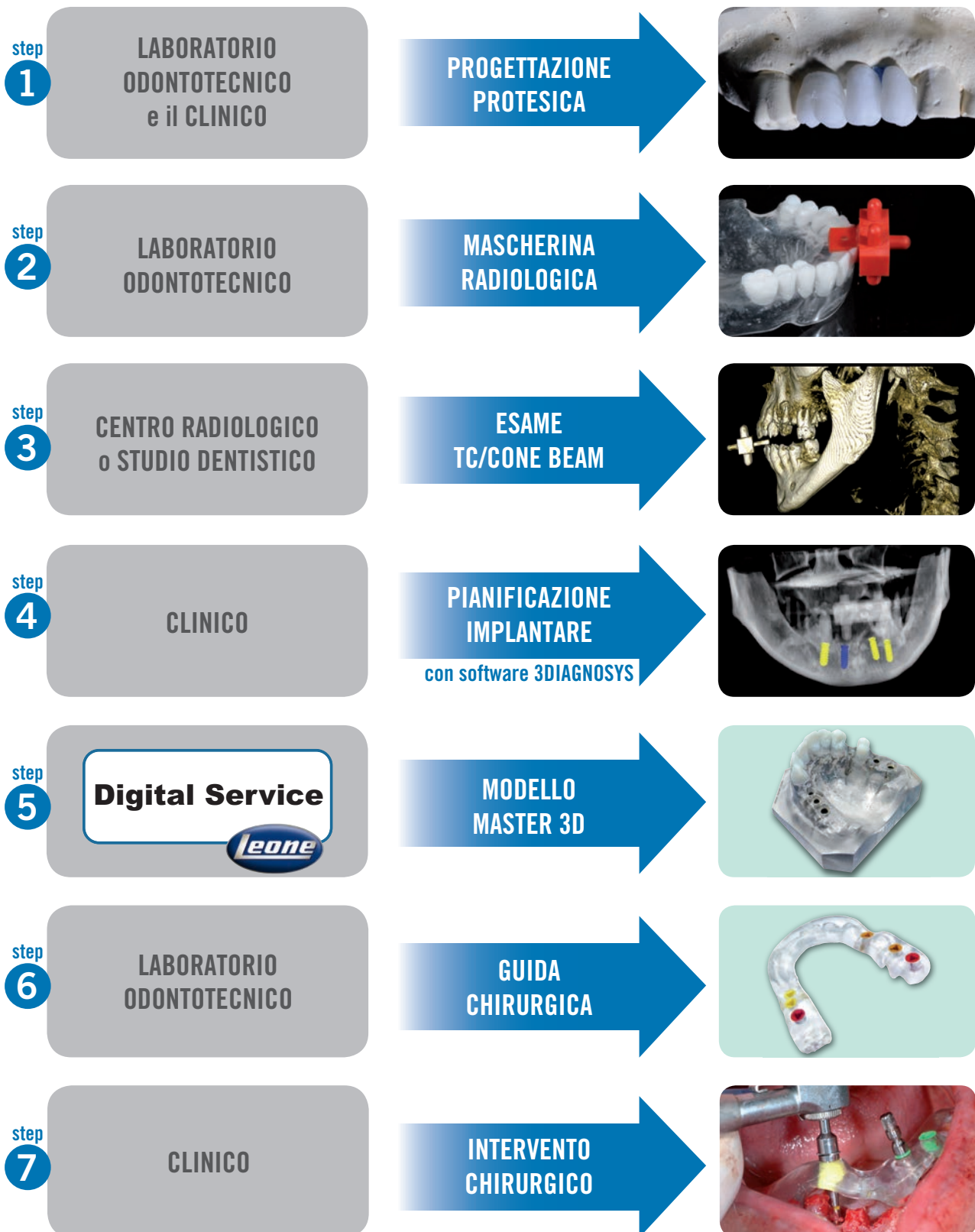
La metodica permette di posizionare gli impianti sul paziente così come sono stati pianificati con il software Leone 3Diagnosys sulla base della conformazione anatomica e delle corrette indicazioni protesiche. Il progetto si concretizza nel modello Master 3D, realizzato in resina bicolore trasparente/bianca con la stessa tecnologia usata per le repliche anatomiche, dove sono presenti degli impianti/analoghi nella posizione pianificata dal clinico tramite l'utilizzo del software sul volume radiologico del paziente.

Sul modello Master 3D il tecnico realizza, generalmente modificando la mascherina radiologica, la guida chirurgica che, con l'impiego dell'innovativa fresa "ZERO1<sup>(patent pending)</sup>", permette la realizzazione dell'osteotomia con semplicità operativa, sicurezza e grande precisione.

Il modello Master 3D oltre ad includere gli impianti/analoghi ben rappresenta anche i tessuti molli e l'anatomia dentale dettagliata in quanto frutto del processo di overlapping eseguito da DSL, cioè della "fusione" dei dati provenienti dalla radiologia 3D, dalla pianificazione eseguita con il software e dalla scansione ottica dei modelli. Con il modello Master 3D è possibile quindi scegliere e individualizzare gli abutment realizzando un provvisorio che consentirà al clinico, se sussistono i presupposti, il carico immediato degli impianti.



Il flusso di lavoro è così delineato nei suoi passaggi e nelle figure professionali coinvolte:



Per gentile concessione  
del Dott. Renato Turri  
Massarosa (LU)

Per informazioni sui corsi, per clinici e tecnici, relativi alla chirurgia guidata Leone, al software di pianificazione e su quanto offerto dal nostro **Digital Service Leone**:

- visitate il sito [www.leonedigitalservice.it](http://www.leonedigitalservice.it)
- contattateci all'indirizzo [digital@leone.it](mailto:digital@leone.it)
- oppure telefonate al numero **055.304439**

## STRUMENTARIO PER CHIRURGIA GUIDATA


### MARKER RADIOLOGICO

Fabbricato in polipropilene radiopaco.  
È utilizzato dal laboratorio per realizzare la mascherina radiologica che dovrà essere posizionata nella bocca del paziente durante l'esame TC o Cone Beam.  
Confezione da 1 pezzo



### BOCCOLE

Fabbricate in ultrapolimero.  
Sono impiegate dal tecnico per realizzare la guida chirurgica.  
Caratterizzate dal codice colore dell'impianto, il loro diametro interno è 2,35 mm, questo permette di guidare il passaggio delle frese ZERO1 lungo il gambo eliminando la necessità di riduttori. Nel foro interno sono presenti tre lobi che consentono alla fisiologica di raffreddare il sito implantare durante il fresaggio. Fornite non sterili, devono essere sterilizzate a freddo insieme alla guida prima dell'utilizzo.  
Confezioni da 6 pezzi



	Ø 3,3 mm	156-3300-54
	Ø 3,75 mm	156-3800-54
	Ø 4,1 mm	156-4100-54
	Ø 4,5 mm	156-4500-54
	Ø 4,8 mm	156-4800-54
	Ø 5 mm	156-5000-54

### POSIZIONATORE PER BOCCOLE

Fabbricato in acciaio inossidabile. Si usa nella fase di realizzazione della guida chirurgica per posizionare le boccole nel punto stabilito dalla pianificazione virtuale. Per avvitare e svitare il pilastro centrale sul corpo del posizionatore si deve impiegare il raccordo per vite di connessione Cat. 126-0002-00 unito all'avvitatore manuale Cat.156-1001-01.  
Confezioni composte da: 1 posizionatore, 2 anelli spessore di 2 mm

per impianto Ø	3,3	3,75	4,1	4,5	5	4,8
Ø	3,3 mm		4,1 mm		4,8 mm	
	156-3305-54		156-4105-54		156-4805-54	

### ESPULSORE DI BOCCOLE PER CHIRURGIA GUIDATA

Fabbricato in acciaio inossidabile. Si utilizza, sia in studio che in laboratorio, per estrarre le boccole dalla guida chirurgica e poi riposizionarle.  
Fornito non sterile, deve essere sterilizzato in autoclave prima dell'utilizzo in studio.





**STRUMENTARIO  
PER CHIRURGIA GUIDATA**

**MUCOTOMI**

Realizzati in titanio grado medicale 5. Si utilizzano con il contrangolo a bassa velocità. Sul corpo è marcato laser il diametro dell'impianto corrispondente. Permettono di eseguire sulla mucosa un opercolo corrispondente al diametro dell'impianto pianificato. In implantologia guidata si utilizzano attraverso la guida chirurgica dopo aver rimosso le boccole. Forniti non sterili, devono essere sterilizzati in autoclave prima dell'utilizzo.

Confezioni da 1 pezzo

per impianto	Ø 3,3 mm	Ø 3,75 mm	Ø 4,1 mm	Ø 4,5 mm	Ø 4,8 mm	Ø 5 mm
	154-3315-20	154-3815-20	154-4115-20	154-4515-20	154-4815-20	154-5015-20

**STOP/RACCORDO PER FRESE PER CHIRURGIA GUIDATA**

Fabbricato in acciaio inossidabile temperato. È utilizzato per connettere le frese per chirurgia guidata al contrangolo e per arrestare il fresaggio dell'osso una volta che la fresa ha raggiunto la profondità pianificata. Fornito non sterile, deve essere sterilizzato in autoclave prima dell'utilizzo.

Confezione da 1 pezzo



**FRESE PER CHIRURGIA GUIDATA**

Fabbricate in acciaio inossidabile. Il loro impiego è concepito per l'implantologia guidata e devono essere utilizzate attraverso le boccole presenti nella guida chirurgica. Hanno un attacco esagonale e quindi devono essere utilizzate con lo stop/raccordo Cat. 156-1020-54 per essere connesse al contrangolo. Fornite non sterili devono essere sterilizzate prima dell'utilizzo.

Confezioni da 1 pezzo

**FRESA PILOTA PER CHIRURGIA GUIDATA**

Sul corpo è indicata la profondità di fresaggio corrispondente. *Velocità massima: 800 giri/min.*

Le frese utilizzate più di 20 volte o con taglienti usurati devono essere sostituite.

Ø	2,35 mm	2,35 mm	2,35 mm	2,35 mm	2,35 mm	2,35 mm	2,35 mm
profondità di fresaggio	6,5 mm	8 mm	10 mm	12 mm	14 mm	16 mm	18 mm
	154-2365-12	154-2308-12	154-2310-12	154-2312-12	154-2314-12	154-2316-12	154-2318-12

STRUMENTARIO  
PER CHIRURGIA GUIDATAFRESE ZERO1 <sup>(patent pending)</sup> PER CHIRURGIA GUIDATA

Sul corpo è indicata la profondità di fresaggio corrispondente. Concepite esclusivamente per l'uso in implantologia guidata, devono essere utilizzate attraverso le boccole presenti nella guida chirurgica.

Le frese utilizzate più di 20 volte o con taglienti usurati devono essere sostituite.







## AVVERTENZA

Le frese ZERO1 per chirurgia guidata devono essere utilizzate da professionisti esperti del settore.

Si consiglia di frequentare un corso specifico al fine di raggiungere un elevato grado di conoscenza e di pratica del loro uso.






## FRESE ZERO1 PER CHIRURGIA GUIDATA DIAMETRO 2,8

Fresa indicata per alloggiare gli impianti EXACONE™ diametro 3,3 mm ed EXACONE™ Max Stability diametro 3,75 mm con passaggio unico. Velocità massima 600 giri/min.

						
per impianto Ø	3,3 mm 3,75 mm	3,3 mm 3,75 mm	3,3 mm 3,75 mm	3,3 mm 3,75 mm	3,3 mm 3,75 mm	3,3 mm 3,75 mm
Ø punta	2,8 mm	2,8 mm	2,8 mm	2,8 mm	2,8 mm	2,8 mm
profondità di fresaggio	8 mm	10 mm	12 mm	14 mm	16 mm	18 mm
	154-2808-01	154-2810-01	154-2812-01	154-2814-01	154-2816-01	154-2818-01

## FRESE ZERO1 PER CHIRURGIA GUIDATA DIAMETRO 3,1

Fresa indicata **solo in caso di osso denso**, dopo il passaggio della fresa ZERO1 diametro 2,8, per alloggiare l'impianto EXACONE™ Max Stability diametro 3,75 mm. Sul gambo sono presenti due tacche in codice colore, anziché una soltanto, per differenziarla dalle altre frese ZERO1. Velocità massima 500 giri/min.








					
per impianto	Ø 3,75 mm	Ø 3,75 mm	Ø 3,75 mm	Ø 3,75 mm	Ø 3,75 mm
Ø punta	3,1 mm	3,1 mm	3,1 mm	3,1 mm	3,1 mm
profondità di fresaggio	8 mm	10 mm	12 mm	14 mm	16 mm
	154-3108-01	154-3110-01	154-3112-01	154-3114-01	154-3116-01

**STRUMENTARIO  
PER CHIRURGIA GUIDATA**

**FRESA ZERO1 PER CHIRURGIA GUIDATA DIAMETRO 3,5**

Fresa indicata per alloggiare gli impianti EXACONE™ diametro 4,1 mm, EXACONE™ Max Stability diametro 4,5 mm e l'impianto corto EXACONE™ 6.5 con passaggio unico.






Velocità massima 500 giri/min.

							
per impianto Ø	5 mm	4,1 mm 4,5 mm	4,1 mm 4,5 mm	4,1 mm 4,5 mm	4,1 mm 4,5 mm	4,1 mm 4,5 mm	4,1 mm 4,5 mm
Ø punta	3,5 mm	3,5 mm	3,5 mm	3,5 mm	3,5 mm	3,5 mm	3,5 mm
profondità di fresaggio	6,5 mm	8 mm	10 mm	12 mm	14 mm	16 mm	18 mm
	154-3565-01	154-3508-01	154-3510-01	154-3512-01	154-3514-01	154-3516-01	154-3518-01

**FRESA ZERO1 PER CHIRURGIA GUIDATA DIAMETRO 3,8**

Fresa indicata **solo in caso di osso denso**, dopo il passaggio della fresa ZERO1 diametro 3,5, per alloggiare l'impianto EXACONE™ Max Stability diametro 4,5 mm. Sul gambo sono presenti due tacche in codice colore, anziché una soltanto, per differenziarla dalle altre frese ZERO1.







Velocità massima 400 giri/min.

					
per impianto	Ø 4,5 mm	Ø 4,5 mm	Ø 4,5 mm	Ø 4,5 mm	Ø 4,5 mm
Ø punta	3,8 mm	3,8 mm	3,8 mm	3,8 mm	3,8 mm
profondità di fresaggio	8 mm	10 mm	12 mm	14 mm	16 mm
	154-3808-01	154-3810-01	154-3812-01	154-3814-01	154-3816-01



## FRESE ZERO1 PER CHIRURGIA GUIDATA DIAMETRO 4,2










Fresa indicata per alloggiare gli impianti EXACONE™ diametro 4,8 mm con passaggio unico.  
Velocità massima 400 giri/min.

						
per impianto	Ø 4,8 mm	Ø 4,8 mm	Ø 4,8 mm	Ø 4,8 mm	Ø 4,8 mm	Ø 4,8 mm
Ø punta	4,2 mm	4,2 mm	4,2 mm	4,2 mm	4,2 mm	4,2 mm
profondità di fresaggio	8 mm	10 mm	12 mm	14 mm	16 mm	18 mm
	<b>154-4208-01</b>	<b>154-4210-01</b>	<b>154-4212-01</b>	<b>154-4214-01</b>	<b>154-4216-01</b>	<b>154-4218-01</b>

## FRESE SVASATRICI PER CHIRURGIA GUIDATA

Indicate per creare l'alloggiamento del collo dell'impianto dopo il passaggio della fresa ZERO1. Sul corpo è riportato l'incremento della loro lunghezza che ne indica l'utilizzo in base al numero degli anelli spessore di 2 mm impiegati dal tecnico durante la realizzazione della guida chirurgica. Devono essere utilizzate attraverso le boccole della guida chirurgica.

Velocità massima: 300 giri/min.

per impianto Ø	Ø	incremento di lunghezza		
3,3 mm	3,3 mm	0 mm	<b>154-3300-24</b>	
		+2 mm	<b>154-3302-24</b>	
		+4 mm	<b>154-3304-24</b>	
4,1 mm	4,1 mm	0 mm	<b>154-4100-24</b>	
		+2 mm	<b>154-4102-24</b>	
		+4 mm	<b>154-4104-24</b>	
4,8 mm	4,8 mm	0 mm	<b>154-4800-24</b>	
		+2 mm	<b>154-4802-24</b>	
		+4 mm	<b>154-4804-24</b>	

## STRUMENTARIO PER CHIRURGIA GUIDATA

### PROFONDIMETRO PER CHIRURGIA GUIDATA

Fabbricato in titanio grado medicale 5. Diametro 2,2 mm. Il suo impiego è concepito esclusivamente per l'implantologia guidata e deve essere utilizzato attraverso le boccole della guida chirurgica per controllare la profondità del sito implantare durante il fresaggio. Fornito non sterile, deve essere sterilizzato in autoclave prima dell'utilizzo.



156-2002-54

### CARRIER PER CHIRURGIA GUIDATA

Fabbricati in titanio grado medicale 5. In chirurgia guidata sostituiscono i normali carrier degli impianti. Si utilizzano per il posizionamento degli impianti attraverso il foro lasciato dopo la rimozione della boccia corrispondente. Caratterizzati dal codice colore, sul corpo sono indicati il diametro dell'impianto e tre riferimenti visivi per arrestare l'inserimento dell'impianto all'altezza pianificata. Resistono all'applicazione di un torque fino a 60 Ncm. Forniti non sterili, devono essere sterilizzati in autoclave prima dell'utilizzo.

Confezioni da 1 pezzo

per impianto	Ø 3,3 mm	Ø 3,75 mm	Ø 4,1 mm	Ø 4,5 mm	Ø 4,8 mm	Ø 5 mm
	156-3310-54	156-3810-54	156-4110-54	156-4510-54	156-4810-54	156-5010-54

### 156-0001-54

#### BLOCCHETTO PER CAMBIO CARRIER

Fabbricato in titanio grado medicale. Si utilizza per sostituire i normali carrier degli impianti con quelli per chirurgia guidata.

Fornito non sterile, deve essere sterilizzato prima dell'utilizzo.



### DRIVER PER CHIRURGIA GUIDATA

Fabbricato in acciaio inossidabile.

È utilizzato in implantologia guidata per l'inserimento dell'impianto attraverso la guida chirurgica quando il carrier per chirurgia guidata non è sufficiente a trasmettere la forza applicata. Sul corpo del driver vi sono tre riferimenti visivi necessari per arrestare l'inserimento dell'impianto all'altezza desiderata.

Adatto a tutti i tipi di impianto. Resiste all'applicazione di un torque fino a 140 Ncm.

I driver utilizzati più di 50 volte devono essere sostituiti.

Fornito non sterile, deve essere sterilizzato in autoclave prima dell'utilizzo.



156-1013-54

# THE FUTURE NOW!

## ~~E~~XACONE

### IL SISTEMA IMPLANTARE DIGITAL READY

L'impianto Exacone è presente nelle librerie dei software di pianificazione implantare più diffusi (SimPlant® Materialise, Implant3D Medialab, Sicat-Galileos Sirona) per consentire un accurato piano di trattamento e l'eventuale possibilità di realizzazione di mascherine per chirurgia assistita.

MultiTech è il nuovo moncone specificatamente realizzato per le tecnologie CAD/CAM impiegate in implantoprotesi. Il suo design dedicato favorisce l'acquisizione, con scanner da laboratorio o intraorali, e la personalizzazione del profilo di emergenza e dell'inclinazione.

Grazie alla mancanza del canale vite di connessione e alla conseguente alta resistenza strutturale, alla geometria e superficie specifica della porzione da incollaggio, MultiTech consente una completa individualizzazione del pilastro. È possibile, quindi, scegliere liberamente tra le varie metodologie CAD/CAM con l'utilizzo di materiali estetici quali la zirconia ed il disilicato di litio.



ORTODONZIA E IMPLANTOLOGIA



# Protesi fissa in zirconia-ceramica su impianti realizzata con tecnologia CAD-CAM

Dott. Leonardo Palazzo

Servizio di Odontoiatria di Gubbio (PG) - Responsabile Dott. Mario Guerra

## Parole chiave

moncone MultiTech, CAD/CAM, zirconia, edentulia totale superiore, protesi fissa, follow up

L'implantologia moderna è teatro di rapide evoluzioni e in questo contesto prende sempre più piede la tecnologia CAD/CAM che sta rivoluzionando il campo implantoprotesico e odontoiatrico. L'evoluzione delle tecnologie è stata affiancata dall'utilizzo di nuovi materiali, tra i quali la zirconia, con ottenimento di ottimi risultati estetici.

Il caso clinico riportato riguarda una riabilitazione implantoprotesica di un'arcata mascellare superiore con protesi fissa in zirconia-ceramica precedentemente protesizzata con protesi parziale rimovibile, in un paziente con evidenti problemi estetici in visione sagittale e frontale (Figg. 1-4).

Previa attenta valutazione anamnestica e diagnostica (OPT, Dentascan e ceratura diagnostica) si progetta una riabilitazione implantoprotesica di dieci elementi in zirconia-ceramica su sette impianti (Figg. 5-9).

Dopo aver atteso il periodo necessario per l'osteointegrazione (4 mesi), si procede con la seconda fase chirurgica che ha previsto la rimozione dei tappi di chiusura e un'impronta immediata a cielo aperto con l'inserimento dei transfer al fine di realizzare un provvisorio fisso in resina su monconi individualizzati in titanio-zirconia con l'ausilio della tecnologia CAD-CAM (Figg. 10-24).

Inseriti i monconi in zirconia, viene consegnato il provvisorio (Figg. 25, 26) e a distanza di un mese viene eseguita tutta la procedura per la realizzazione del manufatto protesico definitivo (impronta diretta dei monconi, prova del Green check, prova armatura in zirconia) con il raggiungimento di un ottimo risultato estetico (Figg. 27-48).

Follow up radiologico e clinico a 1 anno dalla consegna del manufatto protesico (Figg. 49-50).

## **Passaggi di laboratorio per la realizzazione dei monconi implantari Leone in zirconia:**

- realizzare sul moncone MultiTech un modellato in resina che abbia i giusti requisiti del futuro abutment che si andrà a realizzare (parallelismo, forma, altezza e profilo d'emergenza);
- successivamente si procederà con la scansione del modellato tramite sistema 3Shape a lettura laser, creando un file che il sistema invierà al fresatore che produrrà sulla piastra in zirconia il manufatto;
- terminata la sinterizzazione, la capetta in zirconia viene assestata sul moncone MultiTech e si passa quindi alla fase di "incollaggio fra le parti" tramite cemento autopolimerizzante o il Panavia (Kuraray Medical Inc.).

## **Il moncone ibrido titanio/zirconia così individualizzato presenta importanti vantaggi:**

- ottimo condizionamento della mucosa grazie alla forma anatomica;
- estetica ineccepibile nel tempo;
- eliminazione di pericolosi residui di cemento nello spessore dei tessuti molli, in quanto la chiusura della corona può essere realizzata a filo gengiva.

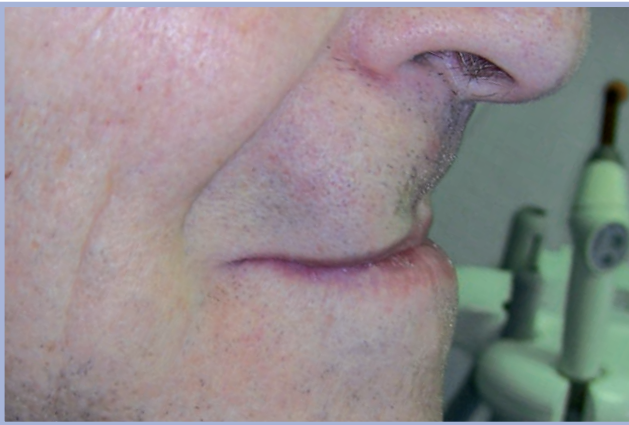

Fig. 1-4 - Situazione iniziale

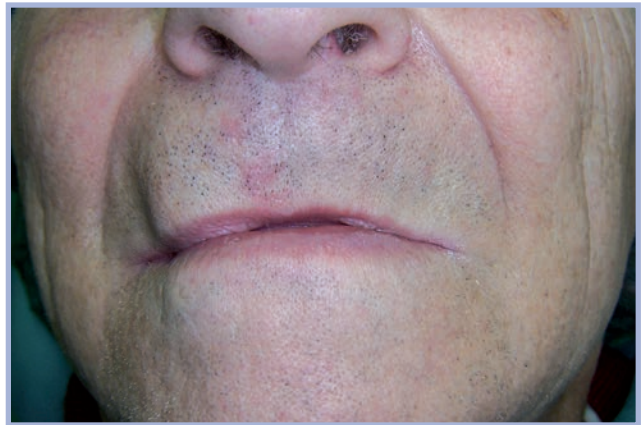

Fig. 2

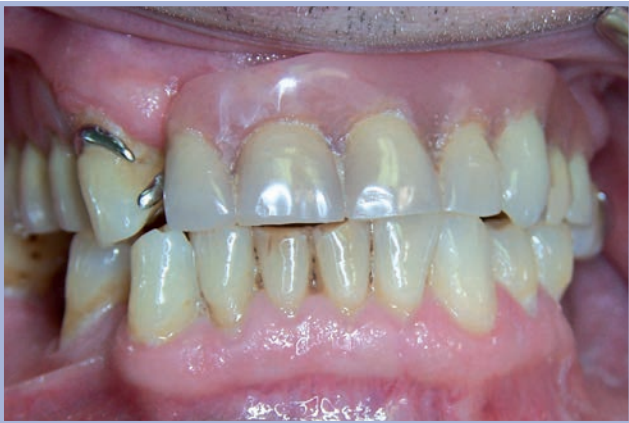

Fig. 3

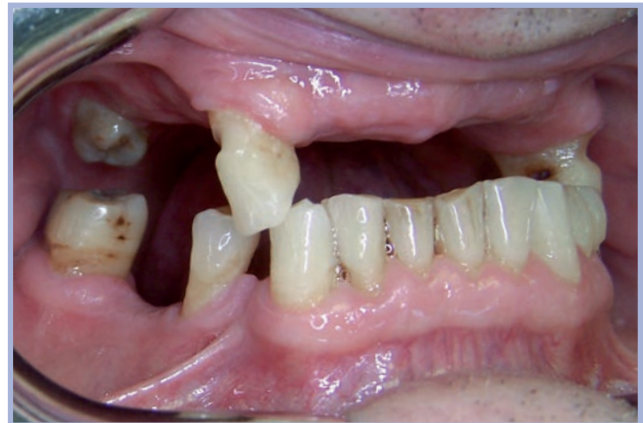

Fig. 4

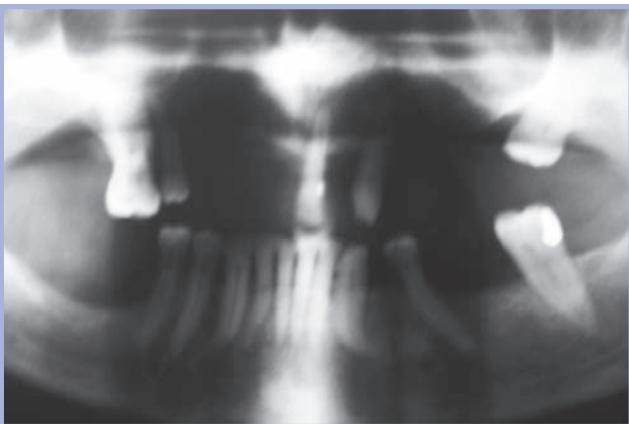

Fig. 5-7 - OPT iniziale e Dentascan

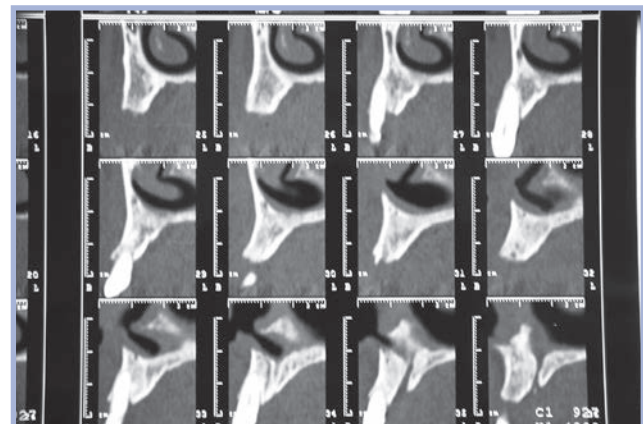


Fig. 6

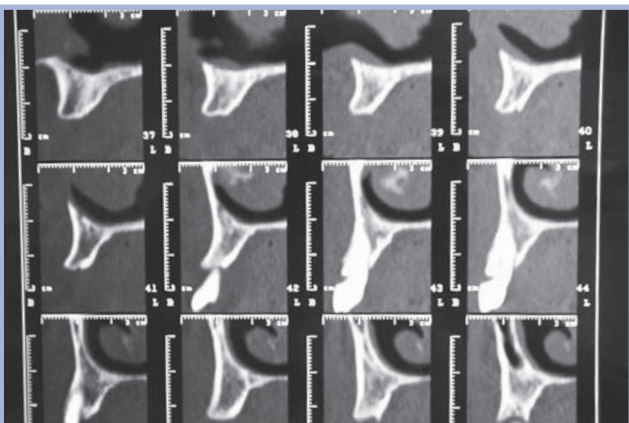


Fig. 7

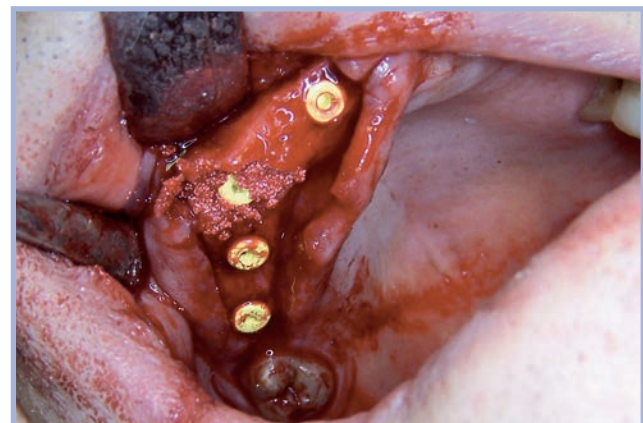


Fig. 8, 9 - Inserimento impianti Exacone™ in tecnica bifasica



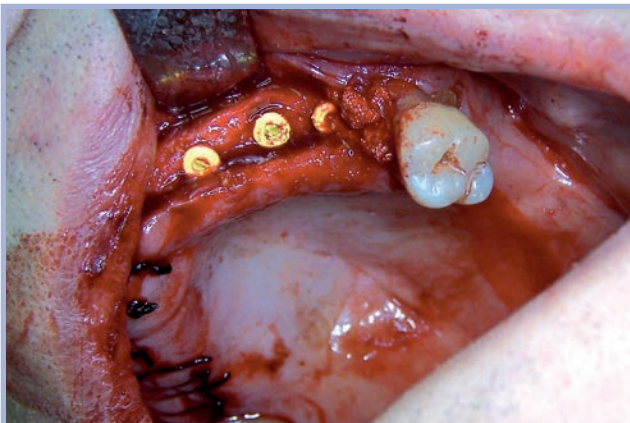


Fig. 9

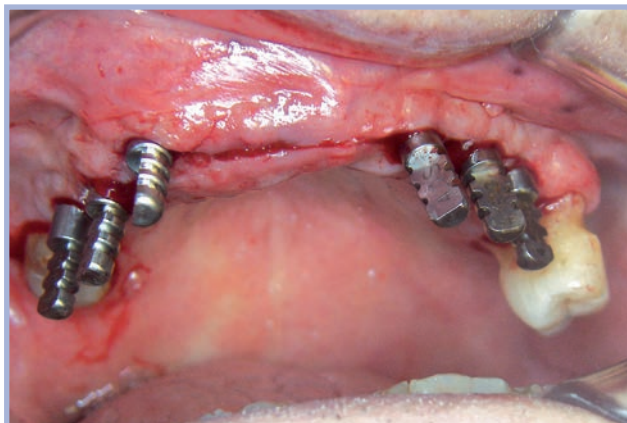


Fig. 10-12 - Dopo 4 mesi: rimozione dei tappi di chiusura e presa dell'impronta

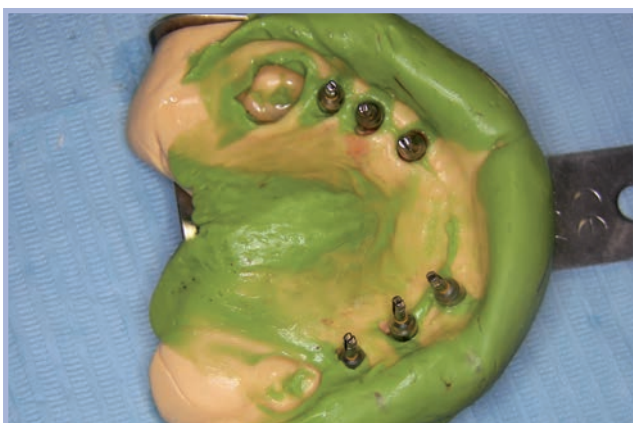

Fig. 11

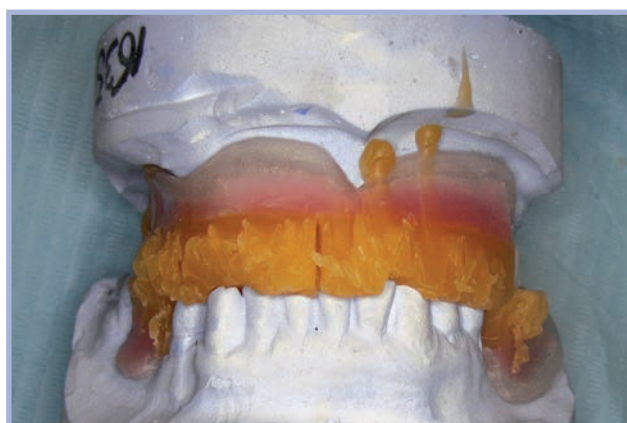

Fig. 12



Fig. 13, 14 - Scansione del modello in gesso con il moncone MultiTech



Fig. 15, 16 - Modellazione in cera della futura cappetta in zirconia e scansione del modellato




Fig. 16



Fig. 17, 18 - Progettazione CAD della cappetta in zirconia e realizzazione



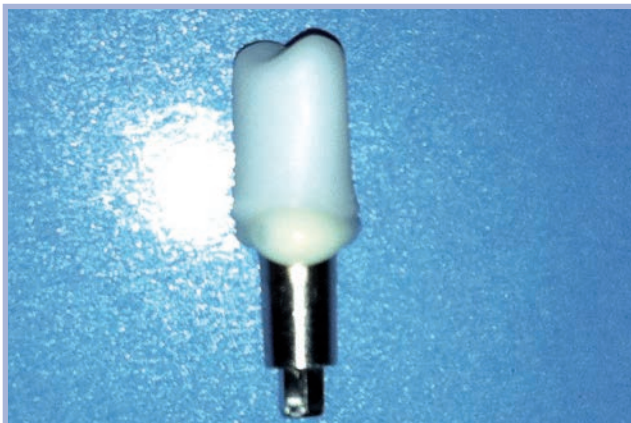

Fig. 19, 20 - Incollaggio delle cappette in zirconia sui monconi MultiTech

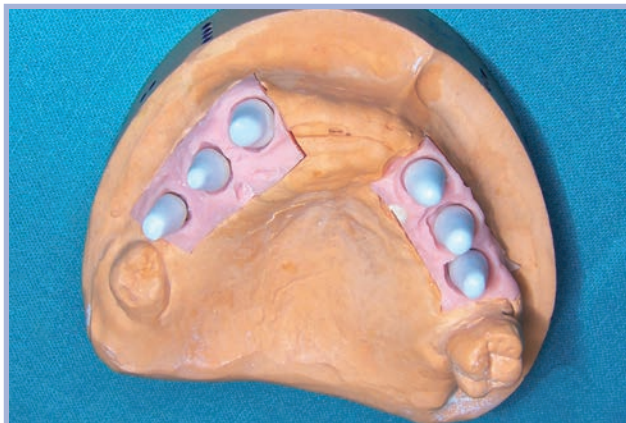

Fig. 21, 22 - Monconi ibridi titanio/zirconia sul modello

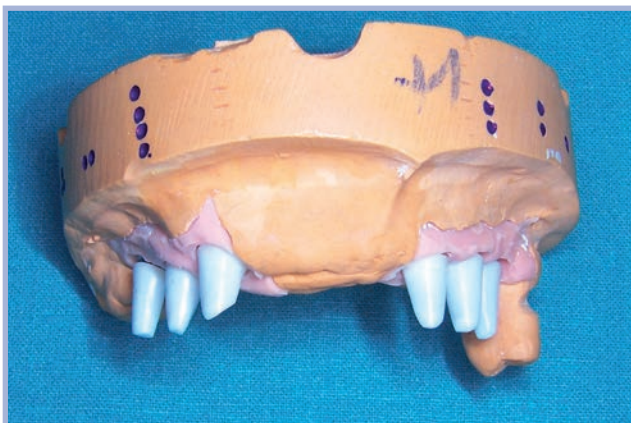


Fig. 22

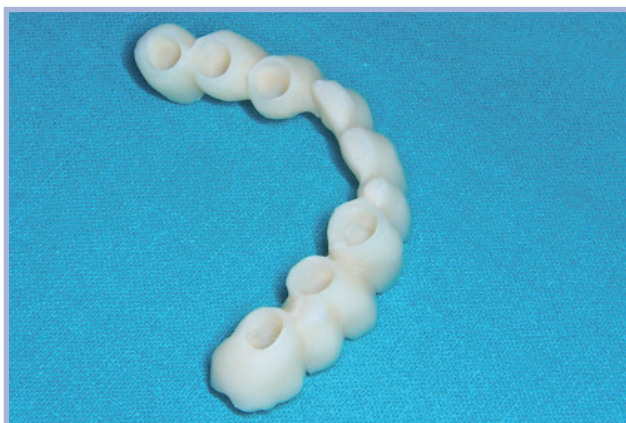


Fig. 23, 24 - Provvisorio in resina

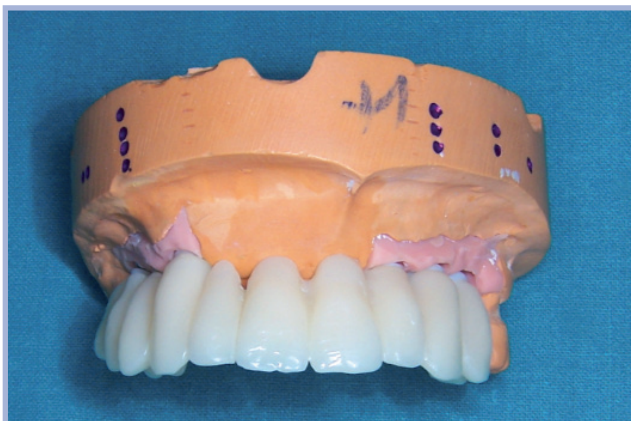


Fig. 24

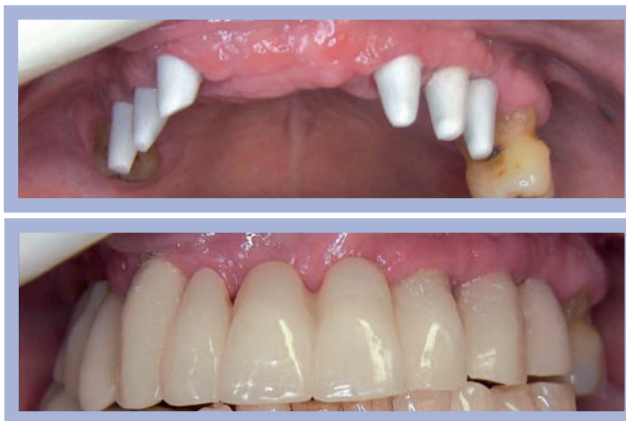

Fig. 25, 26 - Posizionamento dei monconi ibridi titanio/zirconia in bocca e consegna del provvisorio

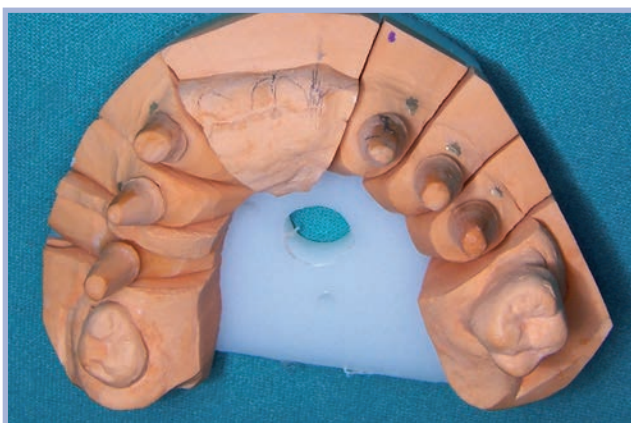

Fig. 27 - Modello ottenuto dall'impronta diretta

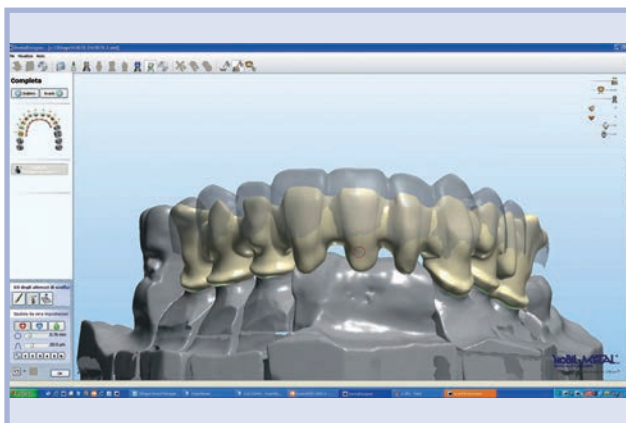


Fig. 28-32 - Progettazione CAD/CAM della protesi definitiva in zirconia-ceramica



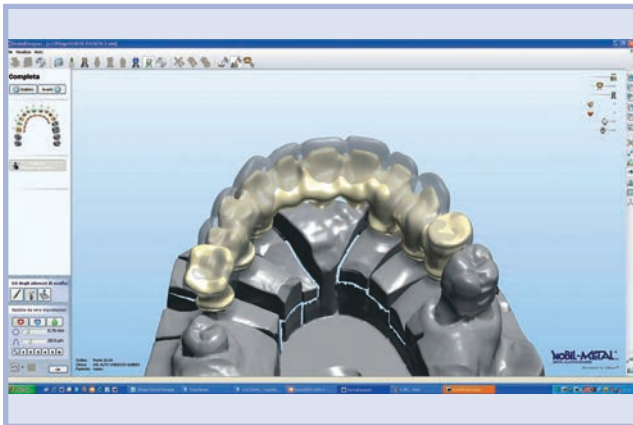


Fig. 29

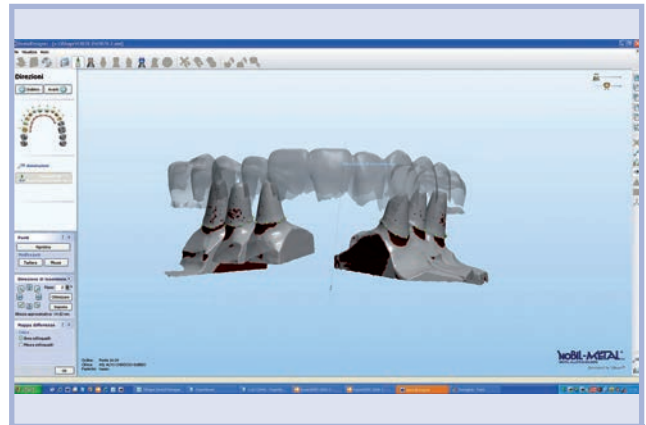


Fig. 30

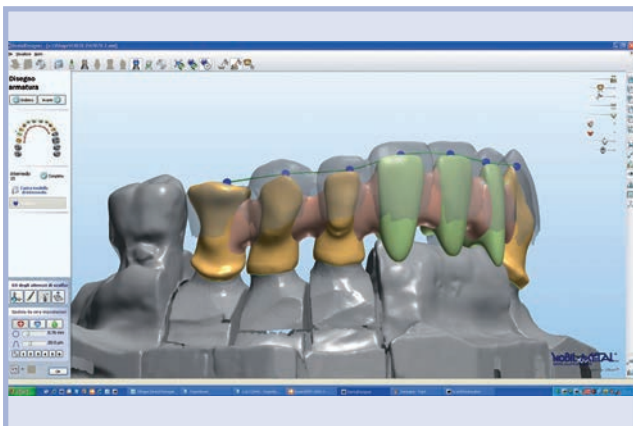


Fig. 31

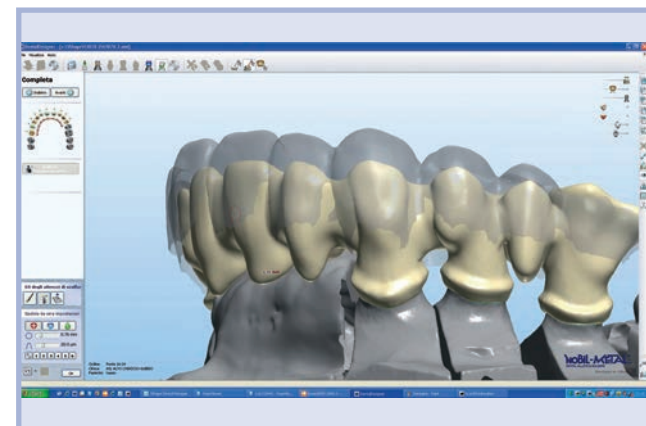
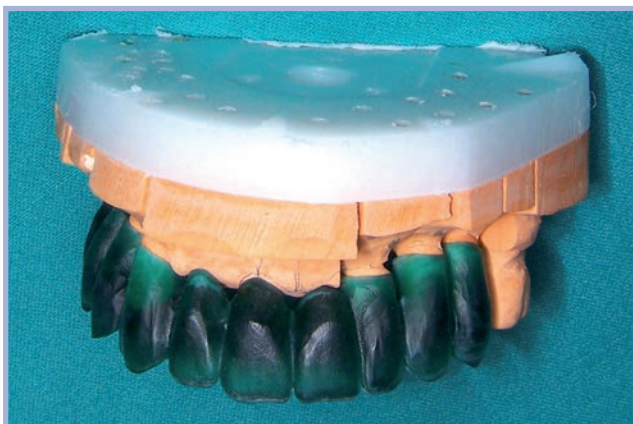

Fig. 32



Figg. 33-35 - Green check

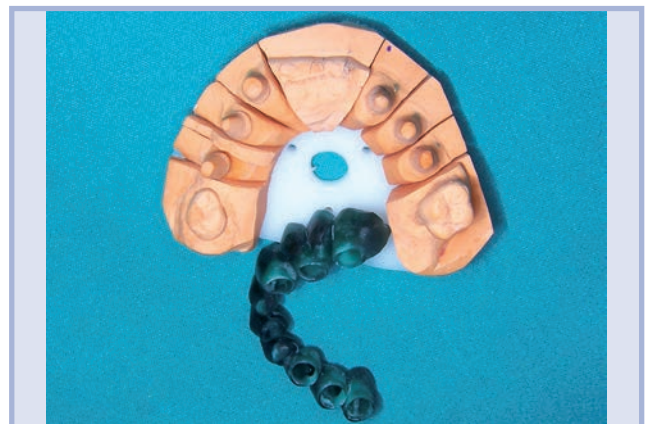

Fig. 34

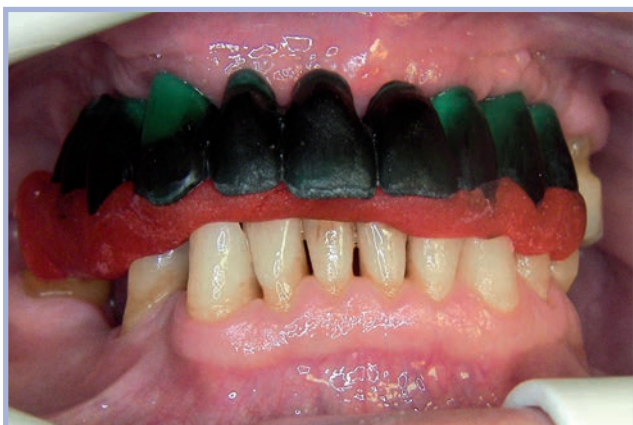
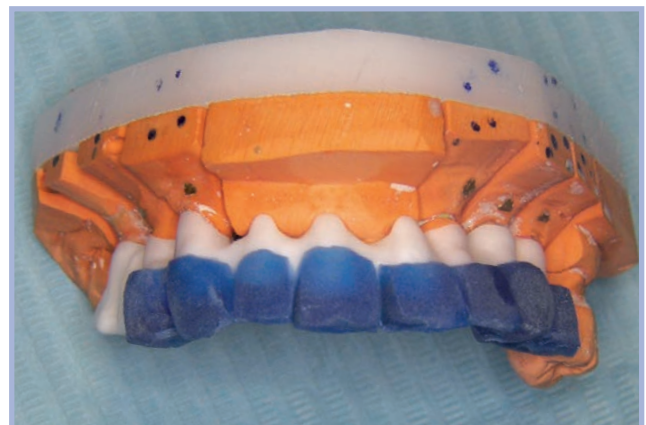
Fig. 35



Figg. 36-39 - Armatura in zirconia



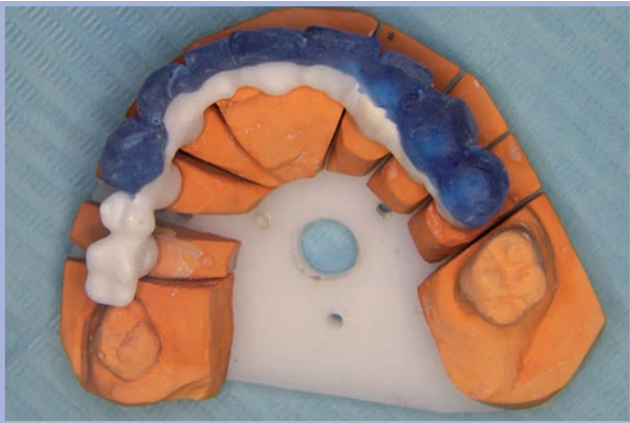

Fig. 37

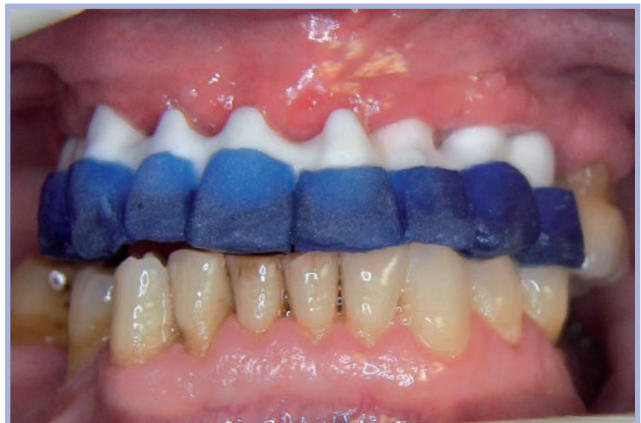

Fig. 38

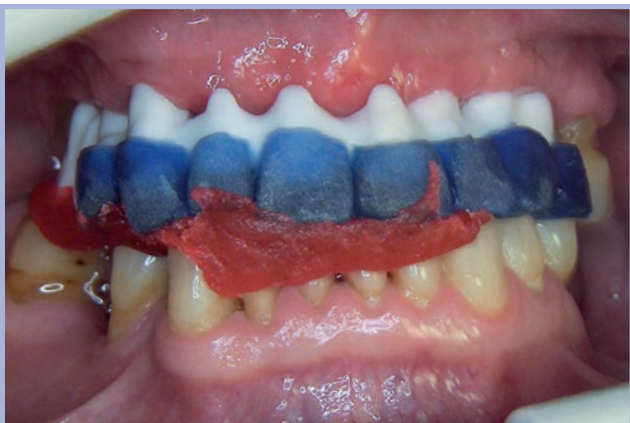


Fig. 39

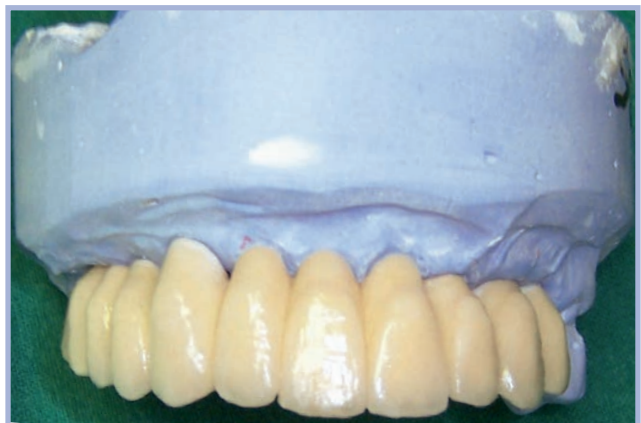

Fig. 40-42 - Protesi definitiva

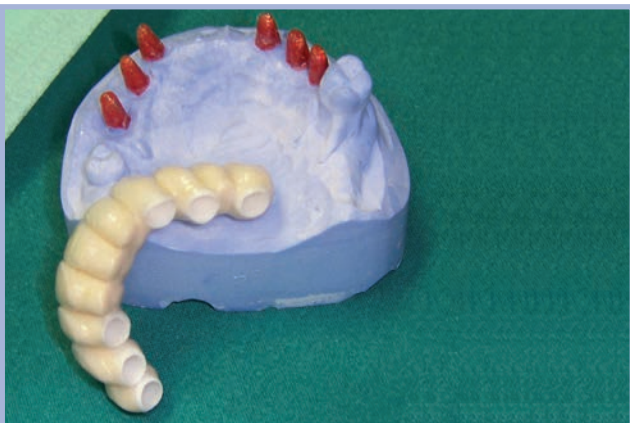


Fig. 41

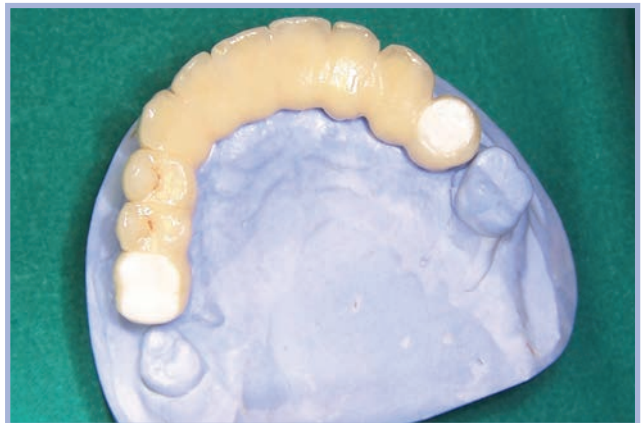

Fig. 42

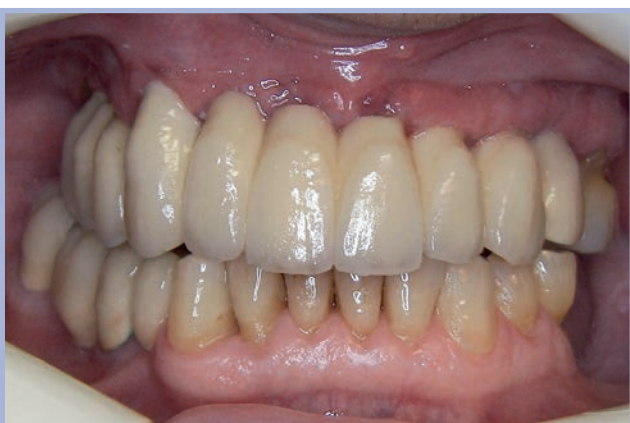

Fig. 43-48 - Consegna della protesi

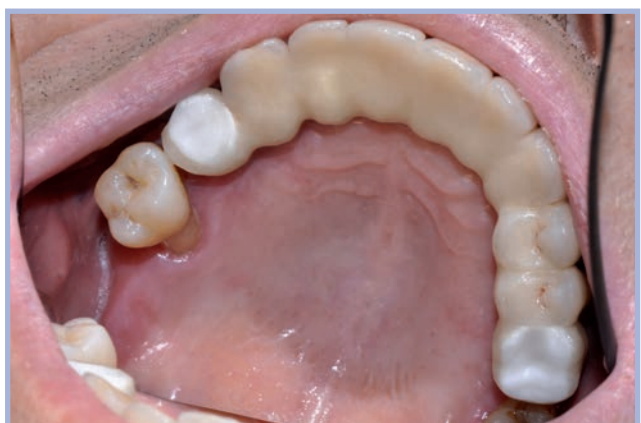

Fig. 44



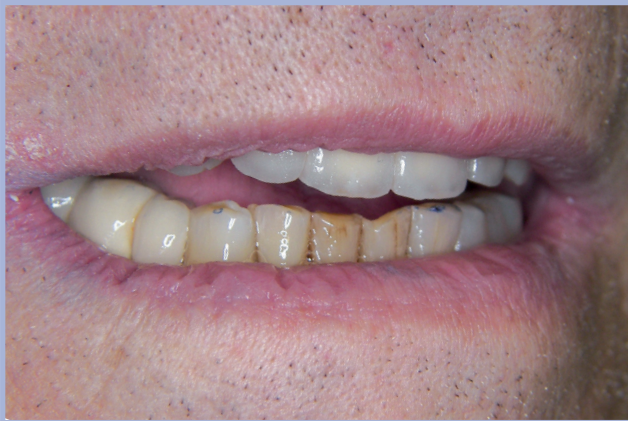

Fig. 45

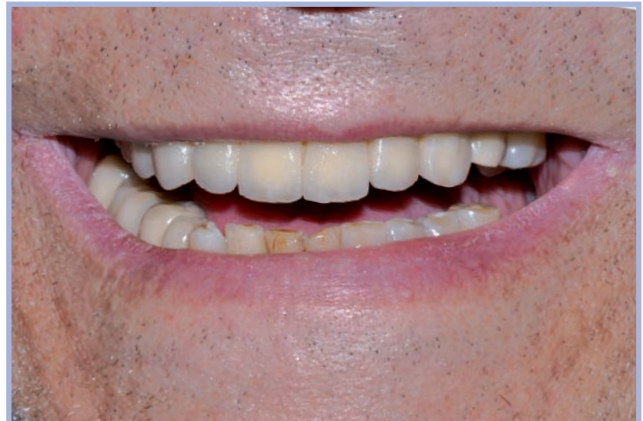

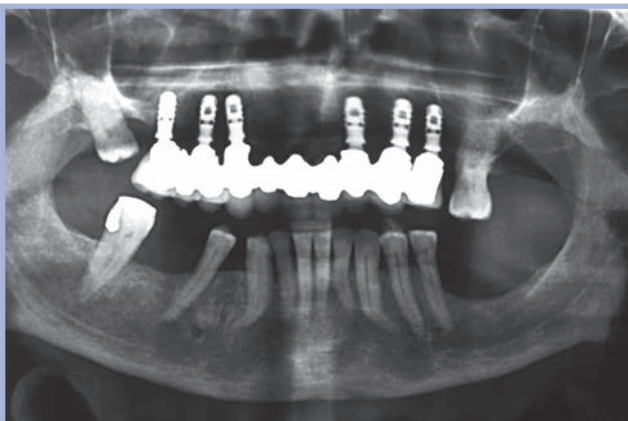
Fig. 46

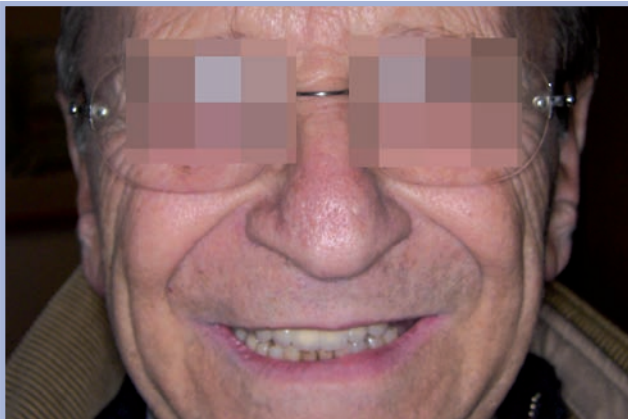

Fig. 47

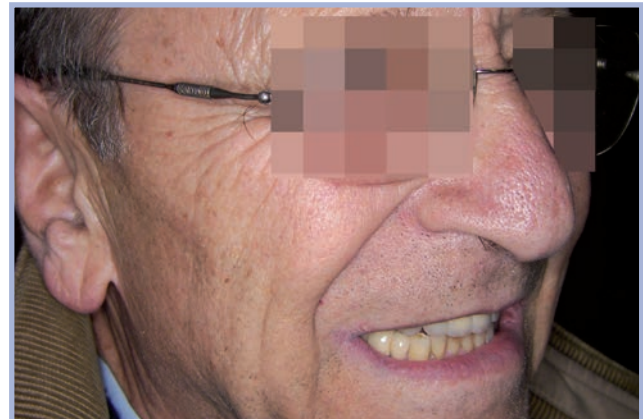

Fig. 48



Figg. 49, 50 - Follow up radiologico e clinico a 1 anno dalla consegna della protesi definitiva

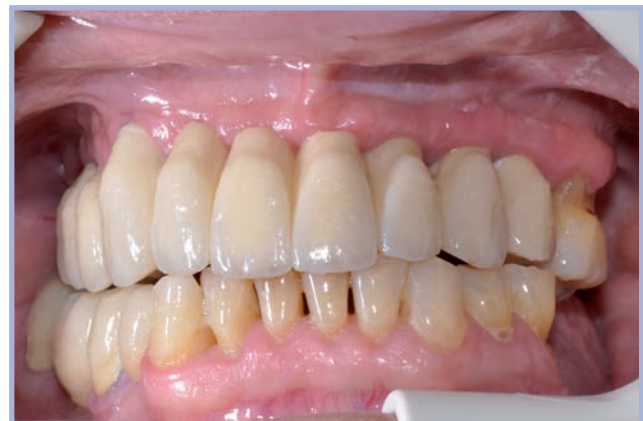

Fig. 50

Realizzazioni protesiche:

Laboratorio Wilocs S.r.l. - Roma



# EXACONE™ MAX STABILITY

l'impianto studiato per raggiungere  
**UNA ELEVATA STABILITÀ PRIMARIA  
NEI CASI DI SCARSA DENSITÀ OSSEA**



- **root form**  
con apice conico che ne aumenta la capacità penetrante
- **spire apicali incrementali**  
con altezza crescente
- **filettatura**  
altezza della spira incrementata di oltre il 50% rispetto agli impianti cilindrici, che determina:
  - un incremento della stabilità primaria
  - un aumento della superficie di contatto con il tessuto osseo

quando serve un impianto

**EXACONE™ MAX  
STABILITY**

- In caso di scarsa densità ossea del sito ricevente  
**NON inserire in osso D1**
- In caso di posizionamento post-estrattivo immediato
- In alcune tipologie di intervento di chirurgia avanzata



ORTODONZIA e IMPLANTOLOGIA



# Sella edentula nel mascellare superiore riabilitata con 2 impianti Exacone™ Max Stability 4,5

Dott. Luigi Lucchiari  
Libero professionista a Due Carrare (PD)

## Parole chiave

impianti Max Stability, fase unica, tecnica flapless, sella edentula

Paziente di sesso femminile.

La TC preoperatoria dimostra una qualità di osso non eccezionale (Figg. 1-4) con buona altezza e spessore della cresta. Valutando la buona misura vestibolo palatina della cresta si utilizzano gli impianti Exacone™ Max Stability di diametro 4,5 mm caratterizzati da spire più aggressive e da una stabilità primaria più marcata. La tecnica chirurgica usata è monofasica flapless e la metodica chirurgica impiega la sequenza di frese usata per gli impianti Exacone™ di diametro 4,1 mm.

In questo caso la fresa per osso denso per impianto Max Stability diametro 4,5 mm è utilizzata solo per la corticale, causa la scarsa densità dell'osso che permette un inserimento agevole dell'impianto dopo il passaggio della fresa finale normalmente impiegata per l'inserimento di un impianto Exacone™ di 4,1 mm di diametro.

Gli impianti sono entrambi di 12 mm di lunghezza.

Si inseriscono i tappi di guarigione per impianti 4,1 mm altezza 5 mm (Figg. 5-10).

Le radiografie endorali di controllo (Figg. 11, 12) eseguite in seduta mostrano la posizione degli impianti.

Dopo 3 mesi le radiografie di controllo (Figg. 13, 14) dimostrano una buona osteointegrazione e l'aspetto dei tessuti molli è ottimale (Figg. 15, 16).

La presa dell'impronta avviene con i transfer di 4,1 mm di diametro (Figg. 17, 18).

Dopo aver provato i monconi e il ponte, nell'ultima seduta si provvede all'inconamento dei monconi (Fig. 19) e alla cementazione della protesi finita (Fig. 20).

## Realizzazioni protesiche:

Sig. Savio Franco, Laboratorio L.O.R.I. - Padova

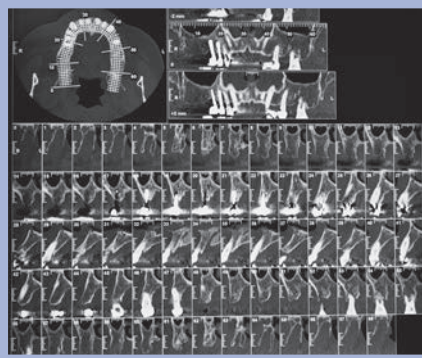


Fig. 1-4 - TC preoperatoria

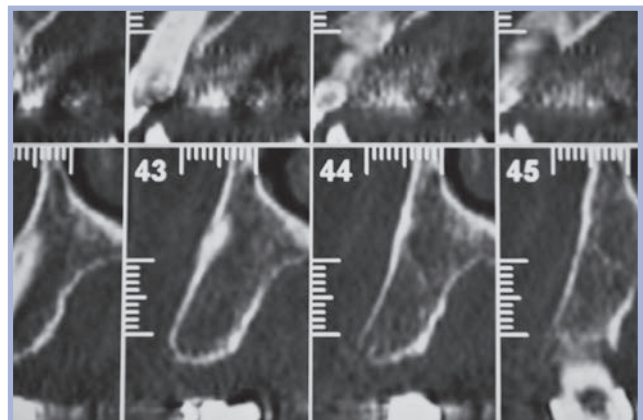


Fig. 2



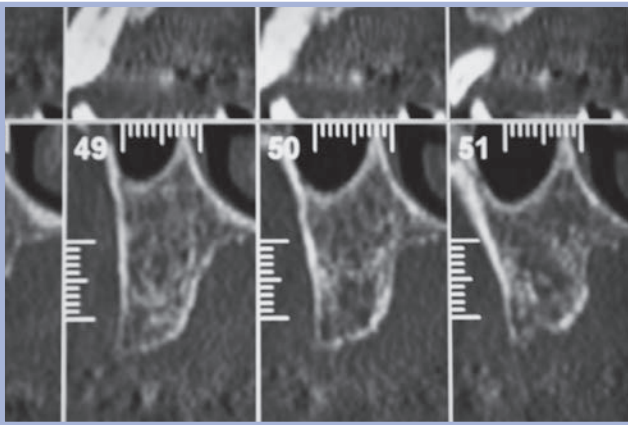


Fig. 3

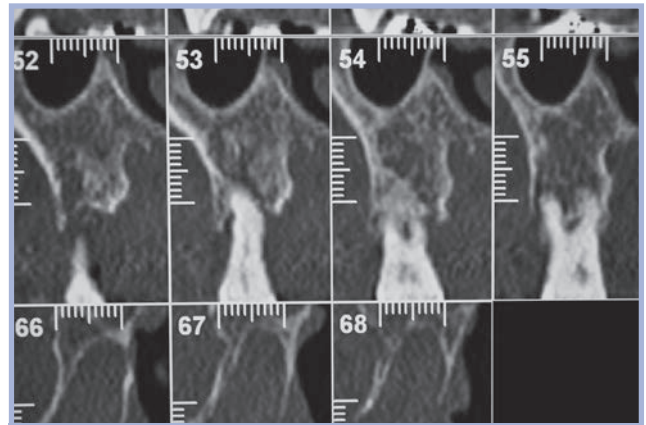


Fig. 4

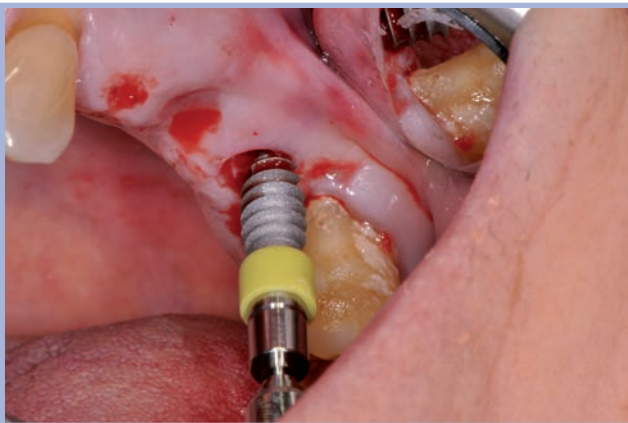


Fig. 5, 6 - Inserimento di un impianto Max Stability di 4,5 mm di diametro e 12 mm di lunghezza in posizione 26

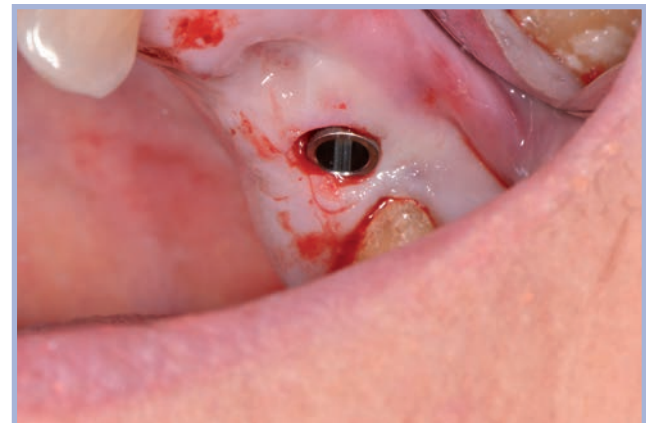


Fig. 6

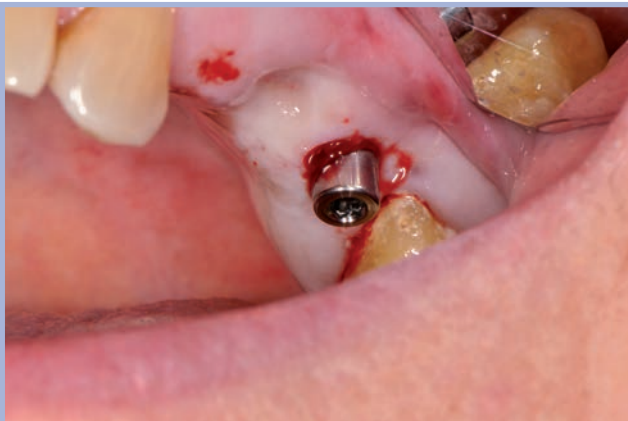

Fig. 7 - Applicazione del tappo di guarigione

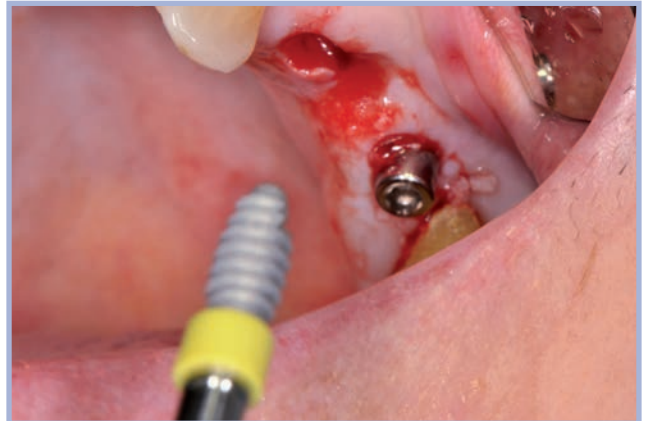


Fig. 8, 9 - Inserimento di un impianto Max Stability di 4,5 mm di diametro e 12 mm di lunghezza in posizione 24

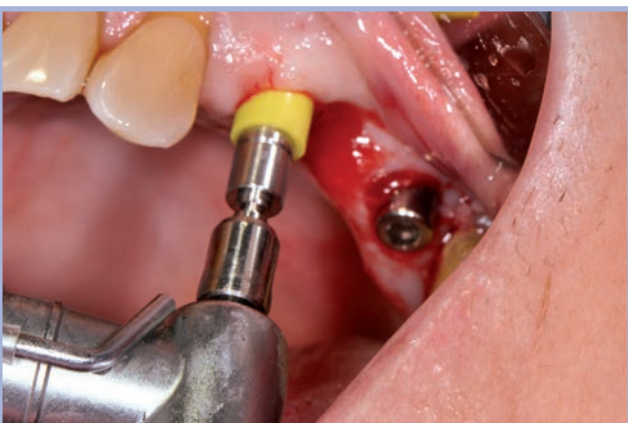

Fig. 9

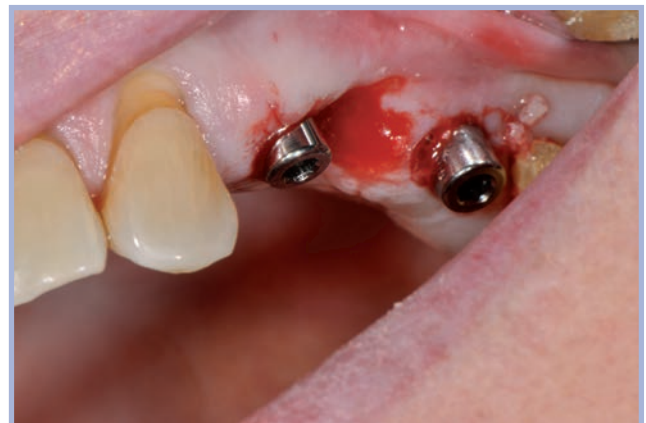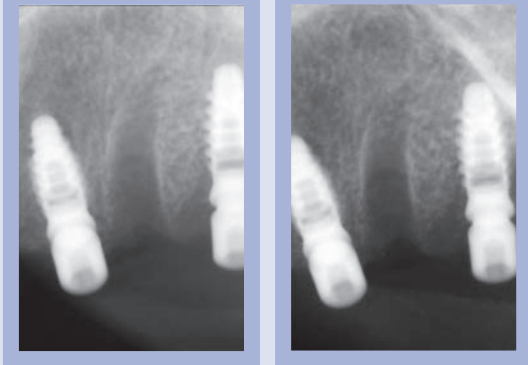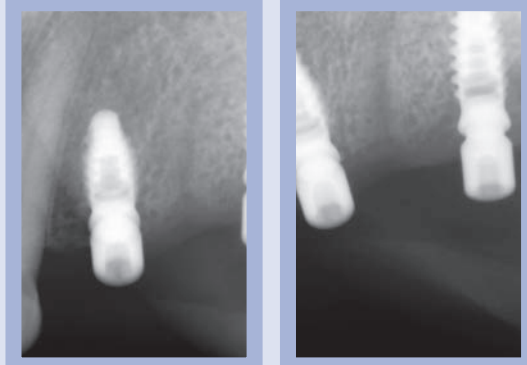


Fig. 10 - Applicazione del tappo di guarigione

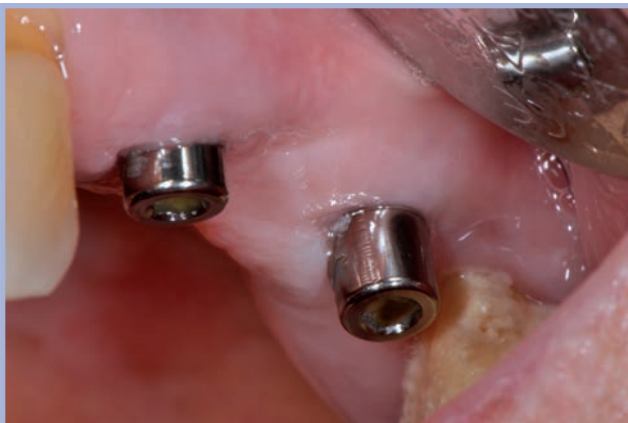



Figg. 11, 12 - Controllo radiografico post-operatorio



Figg. 13, 14 - Controllo radiografico a 3 mesi dall'intervento



Figg. 15, 16 - Visione intraorale a 3 mesi dall'intervento prima e dopo la rimozione dei tappi di guarigione

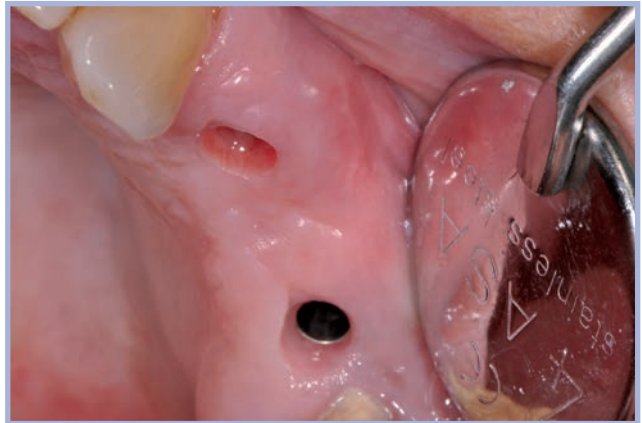


Fig. 16



Figg. 17, 18 - Impronta presa con transfer di 4,1 mm di diametro



Fig. 18

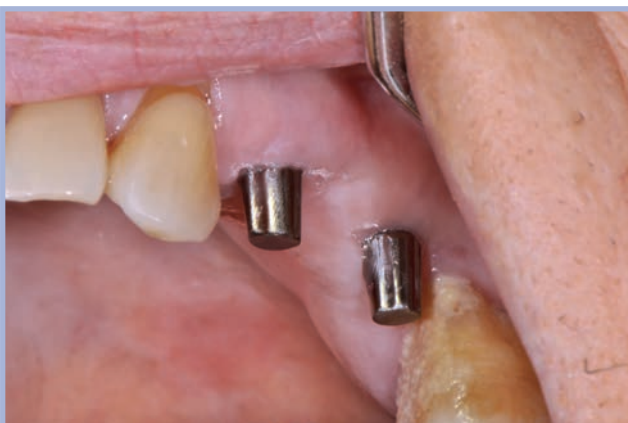

Fig. 19 - Visione intraorale dei monconi inconati

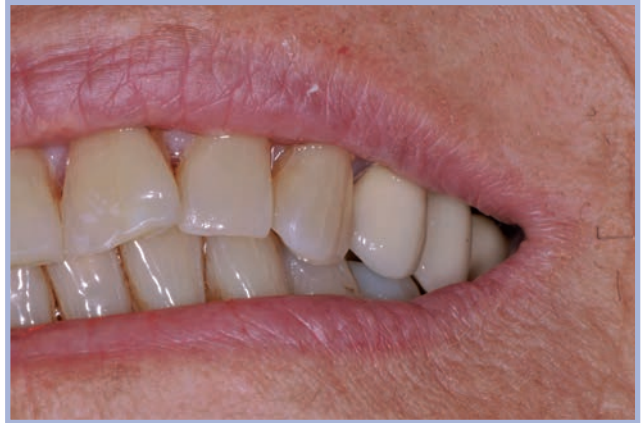

Fig. 20 - Consegna del ponte



# ISO<sup>®</sup>

ISTITUTO  
STUDI  
ODONTOIATRICI

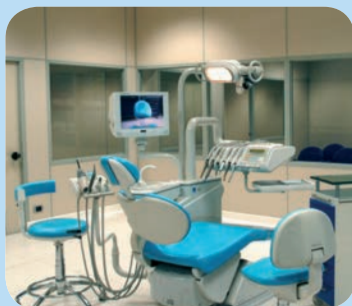

Ortodonzia e Implantologia



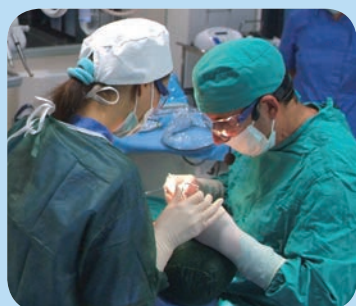## Sede a Firenze..

Due piani per un totale di 1.000 metri quadrati. Un'Aula Magna per 250 congressisti, uno Studio Dentistico con telecamere endo-extraorali collegate in rete, una sala da 40 posti per i medici che partecipano visivamente agli interventi, un Laboratorio odontotecnico completamente attrezzato per 18 posti, Aule polivalenti.



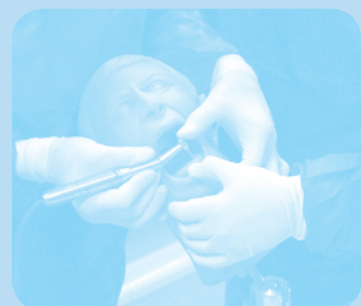## Attività..

Programma completo di corsi clinici, teorici e pratici di ortodonzia ed implantologia, Incontri Culturali e Congressi organizzati con il supporto di strumenti didattici di alta tecnologia. Da sempre i corsi promossi dall'ISO hanno un numero limitato di partecipanti con l'obiettivo di instaurare uno stretto rapporto tra insegnante e allievo.



## Professionalità..

Operiamo da oltre 25 anni per divulgare l'odontoiatria a livelli sempre più elevati, oltre 35.000 odontoiatri, odontotecnici ed operatori commerciali hanno seguito i nostri corsi in Italia e all'estero.



## Relatori..

Docenti di fama nazionale ed internazionale mettono a disposizione la loro esperienza realizzando programmi di grande professionalità, articolati in modo che le ore d'insegnamento di teoria e pratica siano equamente distribuite per affrontare e approfondire ogni singola fase clinica.






• **CORSO CLINICO PRATICO DI IMPLANTOLOGIA OSTEOINTEGRATA  
 E DI IMPLANTOPROTESI**

Relatori: Dott. Mario Guerra, Dott. Salvatore Belcastro, Dott. Leonardo Palazzo  
 26-27 OTTOBRE / 16-17 NOVEMBRE 2012

**Roma**  
 c/o Sede Wilocs

• **CORSO DI IMPLANTOLOGIA 3D  
 Diagnosi, pianificazione e chirurgia guidata con la metodica DSL**

Relatore: Dott. Renato Turrini, Odt. Massimiliano Pisa, Ing. Sara Savasta  
 29-30 OTTOBRE 2012



**Firenze**  
 c/o ISO

• **CORSO CLINICO PRATICO DI IMPLANTOLOGIA OSTEOINTEGRATA  
 E DI IMPLANTOPROTESI**

Relatore: Dott. Leonardo Targetti  
 19-20 NOVEMBRE / 17-18 DICEMBRE 2012

**Firenze**  
 c/o ISO

• **LA PROTESIZZAZIONE DEGLI IMPIANTI EXACONE LEONE**

Relatore: Odt. Massimiliano Pisa  
 26 NOVEMBRE 2012

**Firenze**  
 c/o ISO

• **CORSO DI IMPLANTOLOGIA 3D  
 Diagnosi, pianificazione e chirurgia guidata con la metodica DSL**

Relatore: Dott. Renato Turrini, Odt. Massimiliano Pisa, Ing. Sara Savasta  
 10-11 DICEMBRE 2012



**Firenze**  
 c/o ISO

• **CORSO CLINICO PRATICO DI IMPLANTOLOGIA OSTEOINTEGRATA  
 E DI IMPLANTOPROTESI**

Relatore: Dott. Leonardo Targetti  
 21-22 GENNAIO / 25-26 FEBBRAIO 2013

**Firenze**  
 c/o ISO

• **CORSO DI IMPLANTOLOGIA 3D  
 Diagnosi, pianificazione e chirurgia guidata con la metodica DSL**

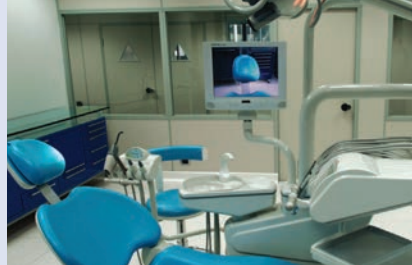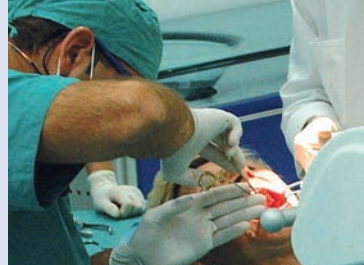Relatore: Dott. Renato Turrini, Odt. Massimiliano Pisa, Ing. Sara Savasta  
 18-19 FEBBRAIO 2013

**Firenze**  
 c/o ISO

• **CORSO CLINICO PRATICO DI IMPLANTOLOGIA OSTEOINTEGRATA  
 E DI IMPLANTOPROTESI**

Relatore: Dott. Leonardo Targetti  
 11-12 MARZO / 22-23 APRILE 2013

**Firenze**  
 c/o ISO



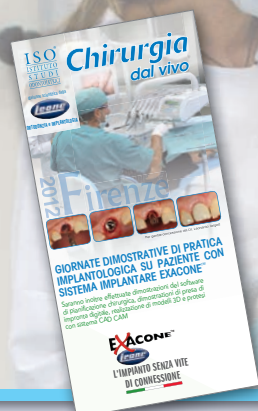**Leone**

**GOLD SPONSOR**



SOCIETÀ ITALIANA  
DI IMPLANTOLOGIA  
OSTEOINTEGRATA

## GIORNATE DIMOSTRATIVE DI PRATICA IMPLANTOLOGICA SU PAZIENTE



SISTEMA  
IMPLANTARE

**EXACONE™**

*Chirurgia  
dal vivo*

Relatore:  
Dott. **LEONARDO TARGETTI**

- 15 OTTOBRE 2012
- 4 FEBBRAIO 2013
- 3 DICEMBRE 2012
- 4 MARZO 2013

**40 posti** per assistere  
gratuitamente  
ad interventi live surgery

orario:  
10,00 / 17,30

**CHIRURGIA  
GUIDATA**

Relatore:  
Dott. **RENATO TURRINI**

- 14 GENNAIO 2013
- 18 MARZO 2013

## GIORNATE PRATICHE di rigenerazione ossea in implantologia

Le nostre giornate pratiche offrono una introduzione all'utilizzo dei biomateriali della Biomimetic Line nella pratica clinica e ai loro principi di funzionamento. Ogni partecipante ha inoltre la possibilità di esercitarsi nell'utilizzo del sostituto osseo **MBCP+** e della membrana riassorbibile **EZ Cure** su mandibola.

- Principi di funzionamento di **MBCP+** ed **EZ Cure**
- Utilizzo di **MBCP+** ed **EZ Cure** nella pratica clinica
- Esercitazione pratica su mandibola



Dott. **Leonardo Targetti**

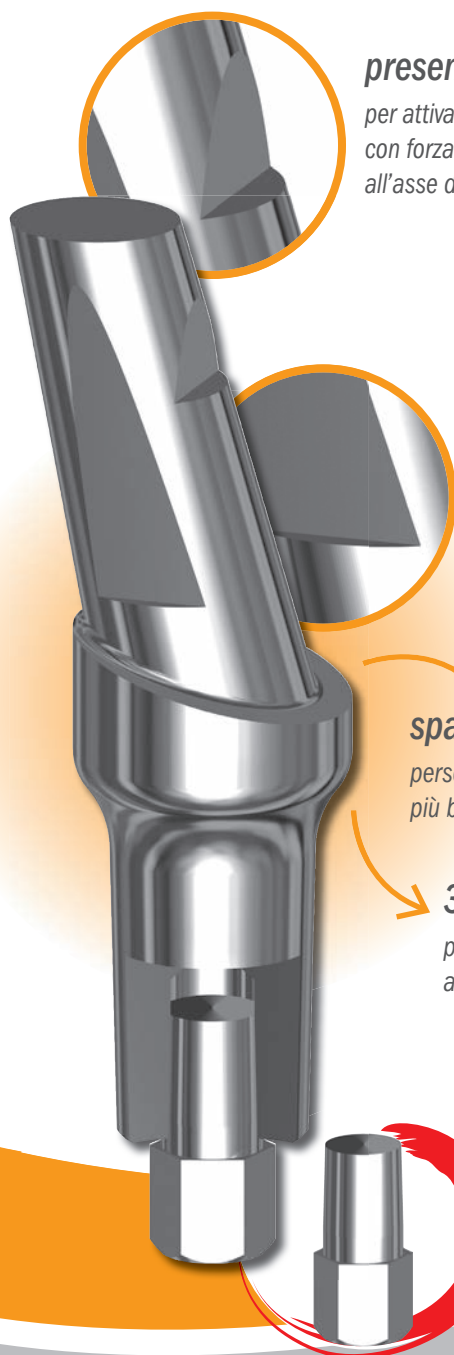
**10 OTTOBRE 2012**



# monconi anatomici **EXACONE**

PER FACILITARE  
LA FINALIZZAZIONE PROTESICA  
IN LABORATORIO E IN STUDIO

360°



**presenza di tacca**

per attivare la connessione  
con forza coassiale  
all'asse dell'impianto

**inclinazione ottimale e  
2 facce piane contrapposte**

migliorano la collocazione  
e la ritenzione delle cappette

**spalla preformata**

personalizzabile, con porzione vestibolare  
più bassa per agevolare l'estetica

**3 altezze di tratto transmucoso**

per un preciso adattamento  
allo spessore dei tessuti molli

**esagono apicale**

separato dal resto  
del moncone

L'innovazione principale,  
protetta da un brevetto interna-  
zionale, risiede nella realizzazione  
dell'**esagono apicale  
staccato dal resto  
del moncone:**

ciò consente un posizionamento  
libero a 360° sul modello  
e rende semplice il recupero  
di disparallelismi, sfruttando  
al meglio la forma anatomica  
dei monconi. Successivamente,  
attivando la connessione  
autobloccante conica tra  
l'esagono e il moncone, il pilastro  
risulterà solidale con l'esagono  
orientato nella posizione prescelta  
e guiderà il clinico nel  
posizionamento sul paziente  
con la massima precisione.



Ortodonzia e Implantologia

[www.leone.it](http://www.leone.it)

*L'efficienza  
della semplicità!*

# Un metodo semplice per ottenere una protesi avvitata passiva

Dott. Leonardo Targetti - Libero professionista a Firenze

Odt. Massimiliano Pisa - Titolare del Laboratorio Dental Giglio di Firenze

## Parole chiave

edentulia totale superiore, Toronto Bridge, carico immediato, moncone per protesi avvitata, passivazione

L'appoggio passivo della struttura protesica è uno dei parametri che sembrano influenzare il successo a lungo termine di un restauro implanto-protesico. Nel caso di protesi avvitata la passivazione è particolarmente complessa. Esistono varie tecniche che mirano a migliorare la passività di strutture avvitate: complesse manovre di presa dell'impronta con cucchiari individuali perforati e l'unione dei transfer tra di loro, con l'intento di rendere l'impronta più precisa possibile; la produzione delle strutture protesiche con tecniche CAD-CAM o di elettroerosione per ottimizzare la precisione della struttura stessa; la divisione della struttura metallica in più elementi e la sua riconnessione attraverso saldatura laser dopo averla provata in bocca.

Qui di seguito presentiamo un metodo estremamente semplice per realizzare una protesi avvitata passiva con l'impiego di cappette in titanio prefabbricate, usate nel caso descritto per la realizzazione sia della protesi provvisoria a carico immediato che della protesi definitiva.

La paziente, di anni 62, si presenta alla nostra osservazione con tutti gli elementi nell'arcata superiore mancanti tranne i due elementi finali di sinistra. Dopo un attento esame intra- ed extra-orale si concretizza la necessità di realizzare una protesi in grado di riabilitare anche la mancanza di sostegno labiale. Dopo aver verificato attraverso esami radiografici una sufficiente quantità di osso residuo utilizzabile ai fini implantologici, si decide, in accordo con la paziente, come piano di trattamento una riabilitazione fissa avvitata a carico immediato su 8 impianti.

Due settimane prima dell'intervento chirurgico si montano i modelli di studio in gesso su articolatore e si realizza una protesi diagnostica (Fig. 1). La protesi diagnostica ci fornisce informazioni precise sull'altezza, la forma e la posizione dei denti.

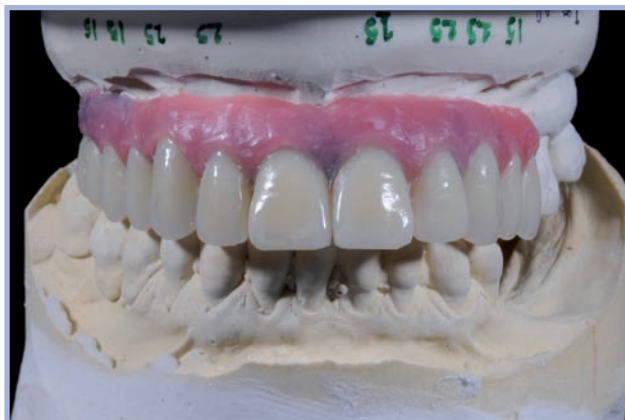

Fig. 1 - Protesi diagnostica e modelli di studio su articolatore



Dopo aver inserito tutti gli 8 impianti Exacone prendiamo un'impronta con i transfer standard (Figg. 2, 3) e un normale cucchiaio disponibile in commercio; successivamente si realizza un modello, sul quale si scelgono i monconi per protesi avvitata più idonei per angolazione e altezza gengivale. I monconi angolati hanno l'esagono apicale staccato dal corpo del moncone e li possiamo quindi girare a 360° sul modello rendendo possibile un perfetto parallelismo tra i diversi elementi

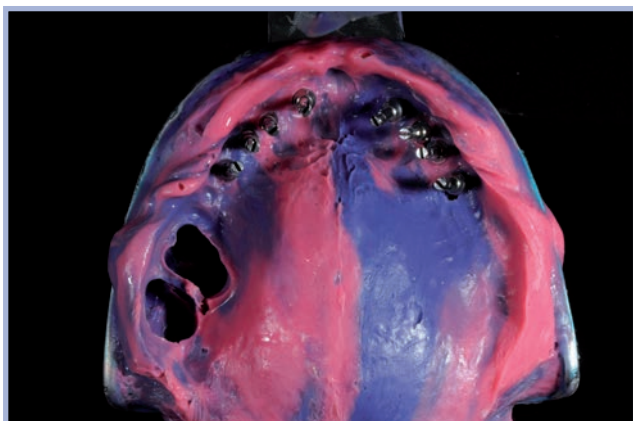


Fig. 2 - Impronta con transfer standard

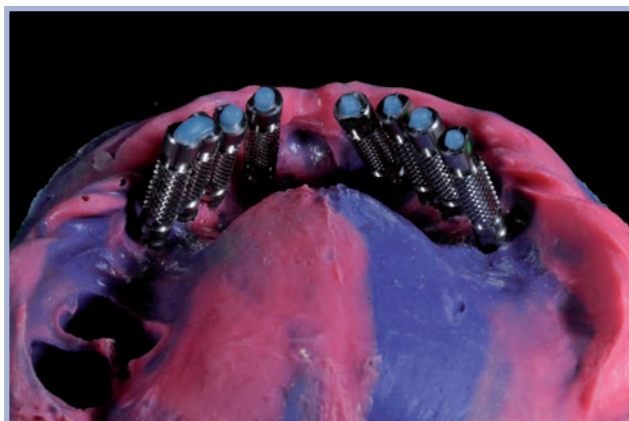


Fig. 3 - Analoghi inseriti sui transfer

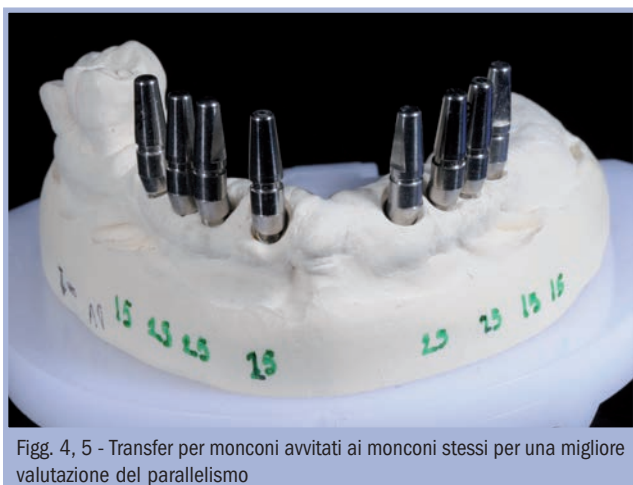

Fig. 4, 5 - Transfer per monconi avvitati ai monconi stessi per una migliore valutazione del parallelismo

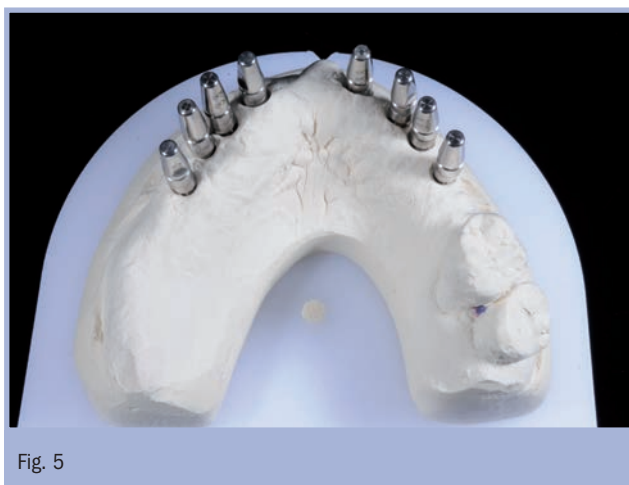

Fig. 5

(Figg. 4, 5).

Il fatto che tutte le piattaforme di appoggio per la protesi avvitata siano perfettamente parallele tra di loro rappresenta un notevole aiuto per la passivazione della struttura. Rimuovendo i monconi dal modello (tutti i monconi Exacone si rimuovono dal modello mediante l'applicazione di una forza impulsiva sull'apposita asta inserita nel canale di accesso situato sul fondo del modello), si attiva la connessione conica autobloccante tra l'esagono e il moncone, fissando l'esagono al moncone stesso, nella posizione da noi scelta. L'esagono ci guiderà per inserire i monconi in bocca alla paziente esattamente nella stessa posizione che abbiamo stabilito sul modello.

Dopo aver riposizionato i monconi sul modello, avviamo delle cappette prefabbricate in titanio sui monconi e modelliamo la struttura di rinforzo per la protesi provvisoria (Fig. 6). Realizzato il rinforzo in lega CrCo ci aiutiamo con una mascherina ricavata dalla protesi diagnostica per tagliare le cappette in titanio in altezza (Figg. 7, 8) e per fabbricare la protesi provvisoria scaricata in corrispondenza delle cappette (Figg. 9-14).

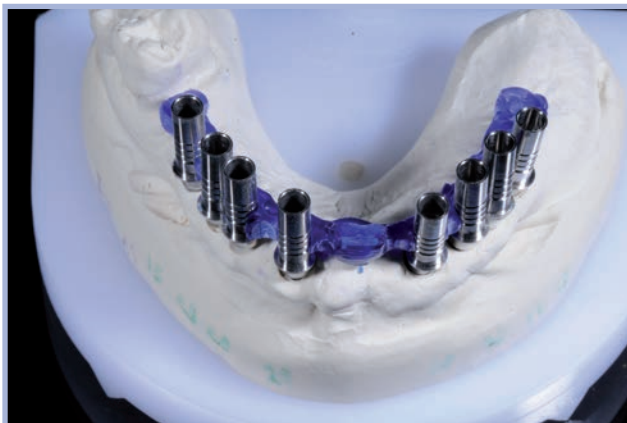

Fig. 6 - Cappette in titanio avvitate sui monconi e scheletrato di rinforzo

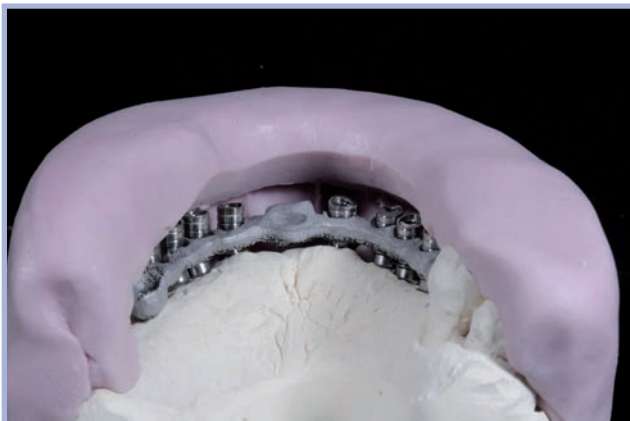

Fig. 7-9 - Fasi di realizzazione della protesi avvitata provvisoria

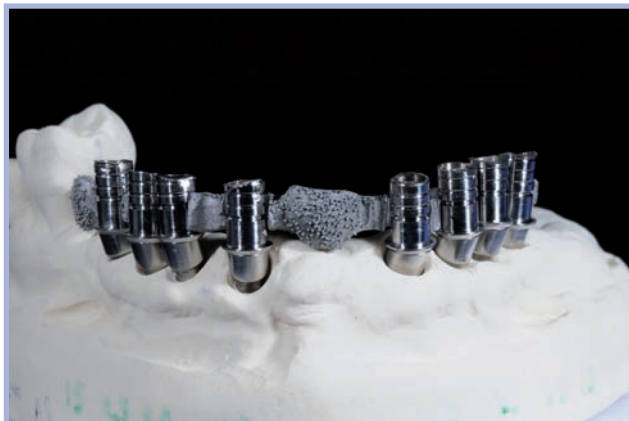

Fig. 8

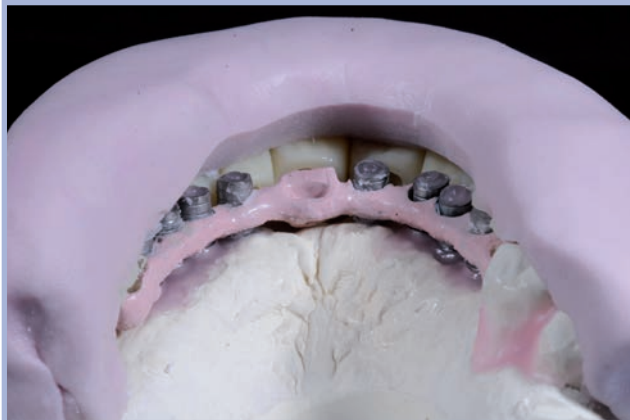


Fig. 9

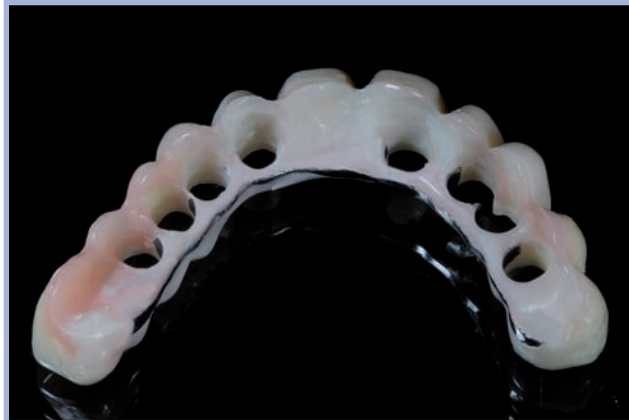

Fig. 10 - Protesi provvisoria scaricata in corrispondenza delle cappette

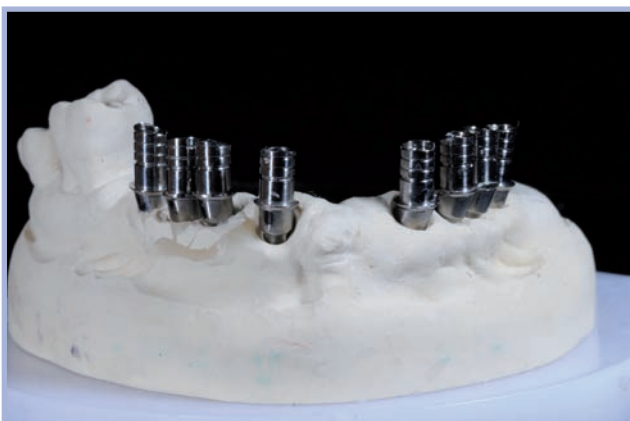

Fig. 11 - Cappette in titanio accorciate avvitate sui monconi sul modello in gesso

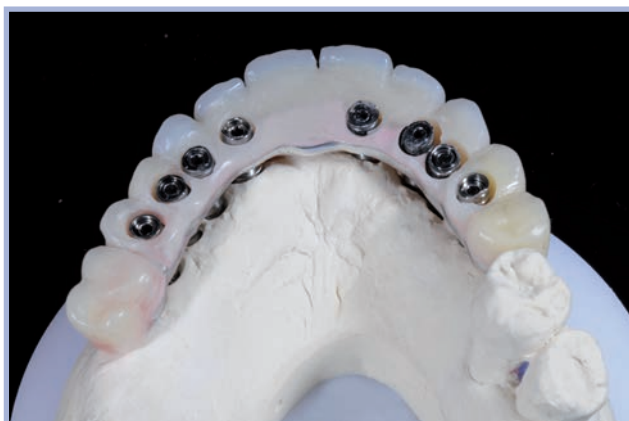

Fig. 12 - Prova della protesi provvisoria sul modello



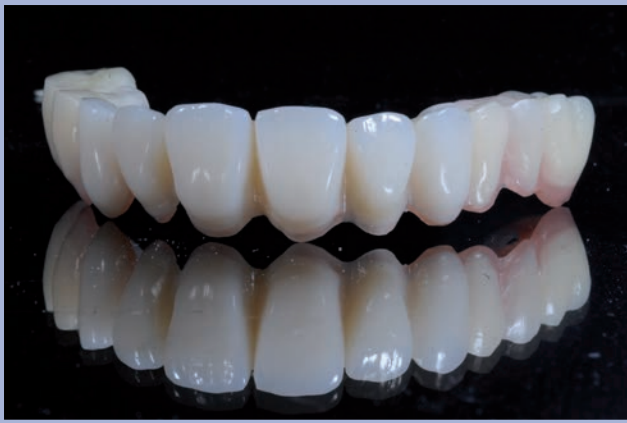

Fig. 13 - Protesi avvitata provvisoria rifinita

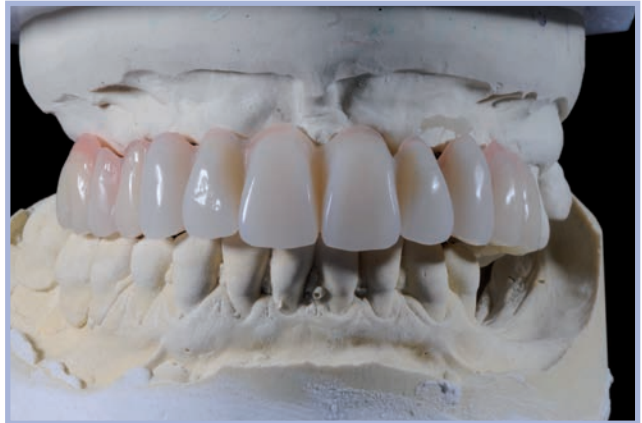

Fig. 14 - Protesi provvisoria e modelli in gesso su articolatore

Si inseriscono i monconi per protesi avvitata in bocca e si avvitano le cappette in titanio ai monconi (Fig. 15).  
 Proviamo la protesi provvisoria (Fig. 16) e la fissiamo con resina fotopolimerizzante alle cappette in titanio (Figg. 17-18).  
 Eventualmente si possono proteggere i canali delle viti con del cotone imbevuto di vasellina.  
 Si svitano le viti e si rimuove la protesi nella quale sono ora incollate le cappette in titanio. Rifiniamo la protesi provvisoria fuori dalla bocca e la consegniamo alla paziente (Figg. 19-21).

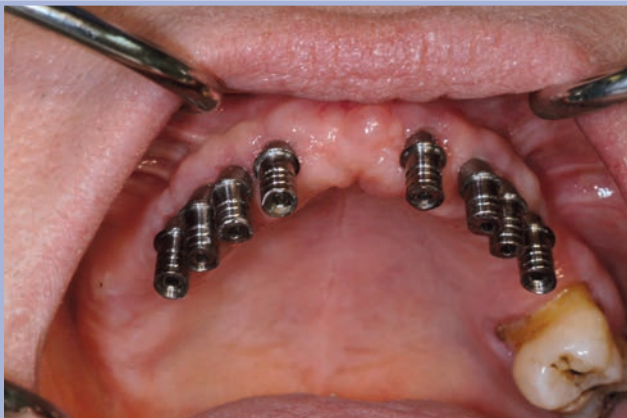

Fig. 15 - Cappette in titanio avvitate sui monconi per protesi avvitata fissati in bocca

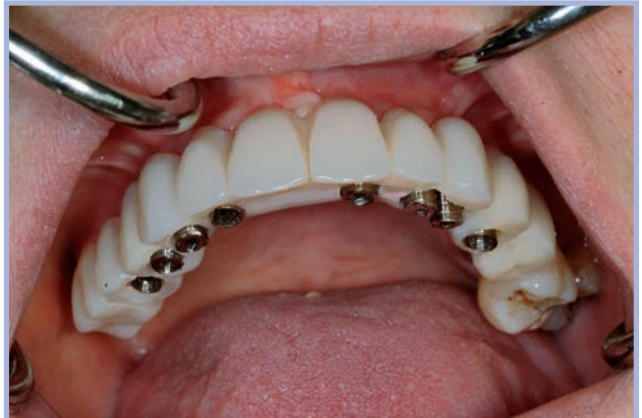

Fig. 16 - Prova della protesi provvisoria in bocca

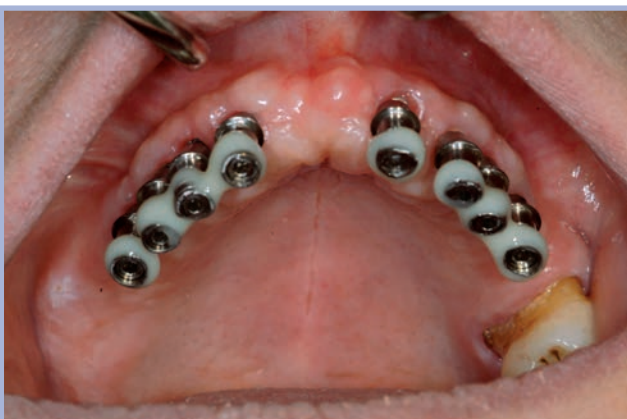

Fig. 17, 18 - Fissaggio con resina fotopolimerizzante della protesi alle cappette in titanio

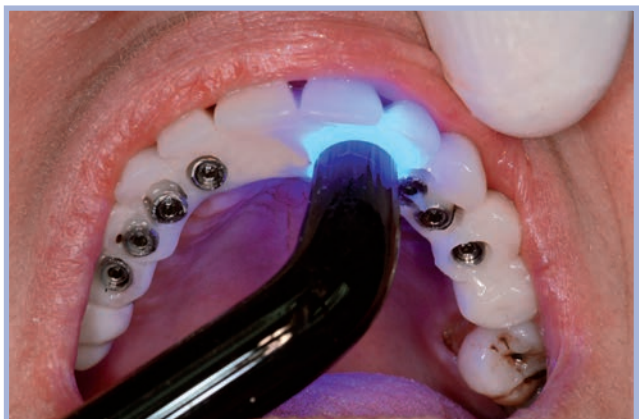

Fig. 18

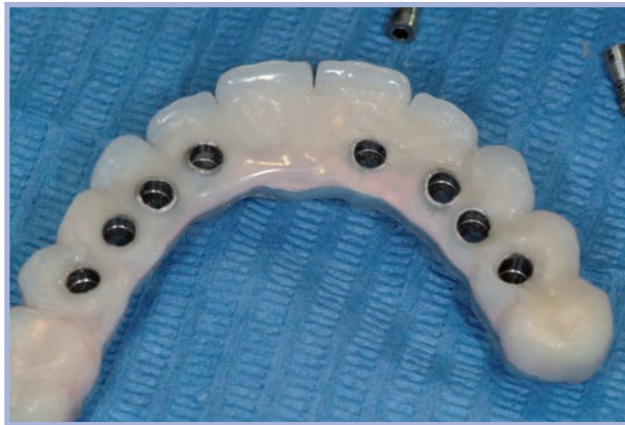

Fig. 19 - Protesi provvisoria rifinita con le cappette incollate al suo interno

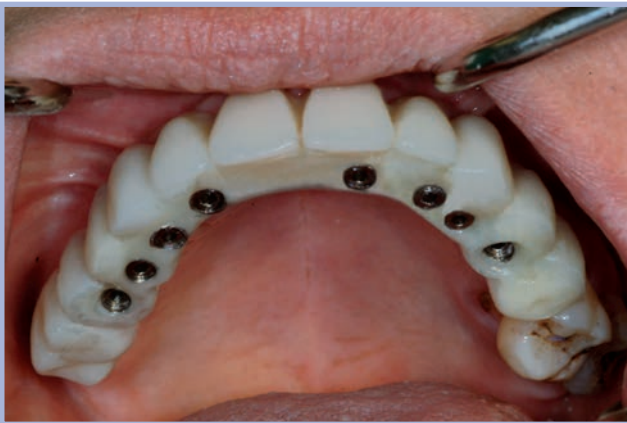

Fig. 20, 21 - Protesi provvisoria avvitata in bocca

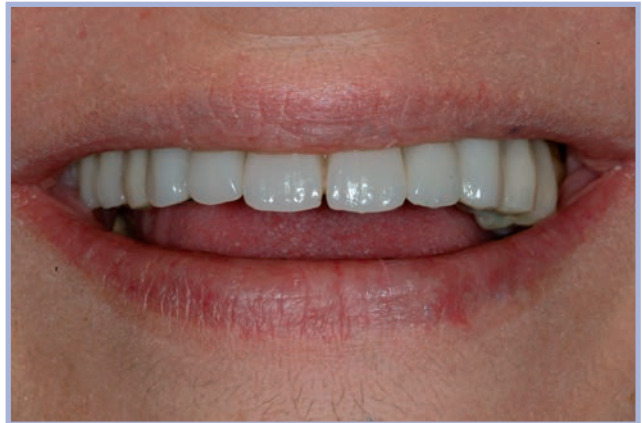

Fig. 21

Abbiamo fabbricato in poche ore una protesi provvisoria e, attraverso il suo incollaggio intra-orale alle cappette in titanio avvitata ai monconi, siamo riusciti a realizzare una protesi avvitata che ha un appoggio simultaneo e omogeneo assolutamente privo di tensioni su tutte le superfici di contatto con i monconi.

Dopo 6 mesi, ad osteointegrazione avvenuta, si procede con la realizzazione della protesi definitiva. Svitiamo la protesi provvisoria (Figg. 22-24) e rileviamo la posizione dei monconi per protesi avvitata con gli appositi transfer (Figg. 25-27) prendendo l'impronta con un normale cucchiaino disponibile in commercio e un polietero. Per la realizzazione del modello si avvitano gli analoghi-moncone sui transfer, scegliendo tra analoghi-moncone diritti oppure angolati a seconda di quale è più favorevole alla realizzazione del modello (Fig. 28).

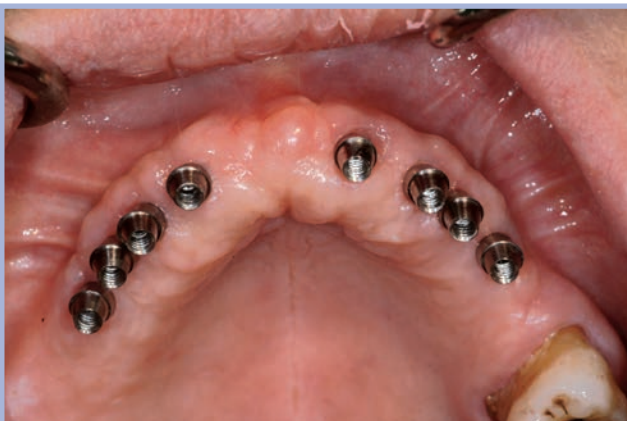

Fig. 22 - Situazione intra-orale dopo 6 mesi dopo aver svitato la protesi provvisoria

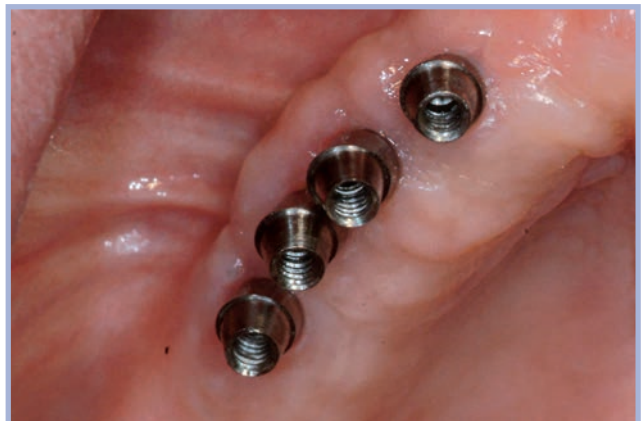

Fig. 23 - Situazione intra-orale dopo 6 mesi: lato di destra



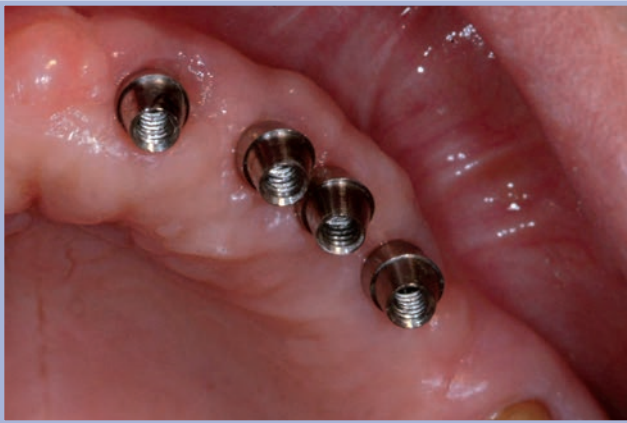

Fig. 24 - Situazione intra-orale dopo 6 mesi: lato di sinistra

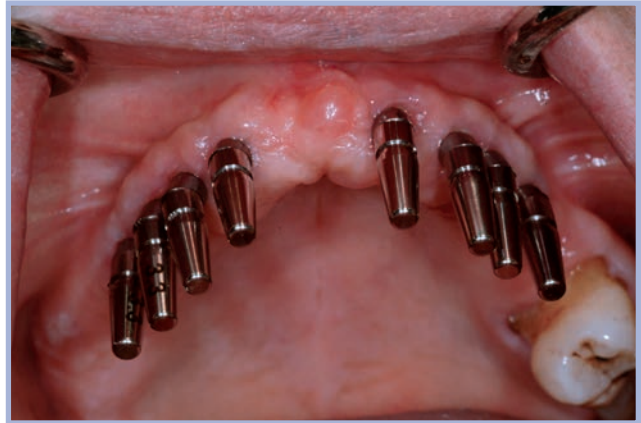

Fig. 25 - Transfer avvitati sui monconi per protesi avvitata

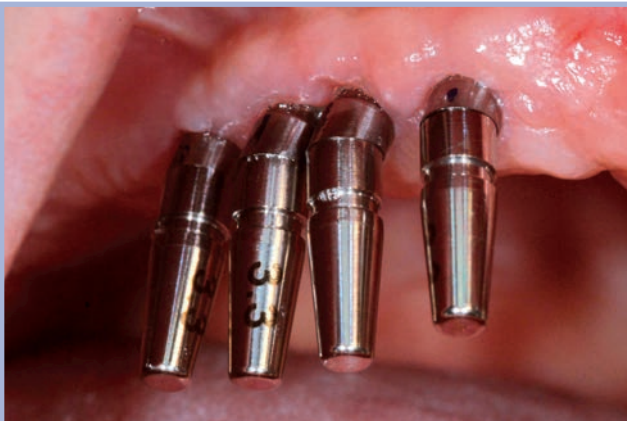

Fig. 26 - Lato di destra

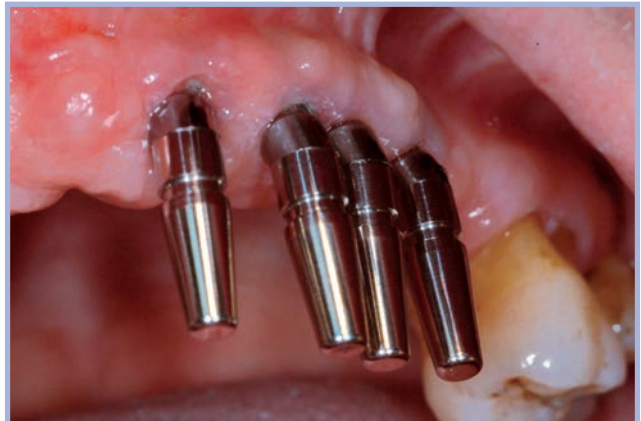

Fig.27 - Lato di sinistra



Fig. 28 - Analogo diritto e analogo angolato 15° avvitati sui transfer

Si rimuovono eventuali zone di attrito che potrebbero ostacolare un corretto riposizionamento dell'insieme "analogo + transfer" nell'impronta e li riposizioniamo, uno dopo l'altro, con cura nell'impronta: quando si sente un "click" la quota corretta è stata raggiunta (Figg. 29-32). Successivamente si cola il modello con un gesso duro di tipo 4. Per la fabbricazione della protesi definitiva usiamo di nuovo le cappette in titanio: le avviamo sul nuovo modello master e basandoci sulle informazioni dimensionali della protesi provvisoria le abbassiamo in altezza e facciamo la ceratura intorno a loro (Figg. 33-36).

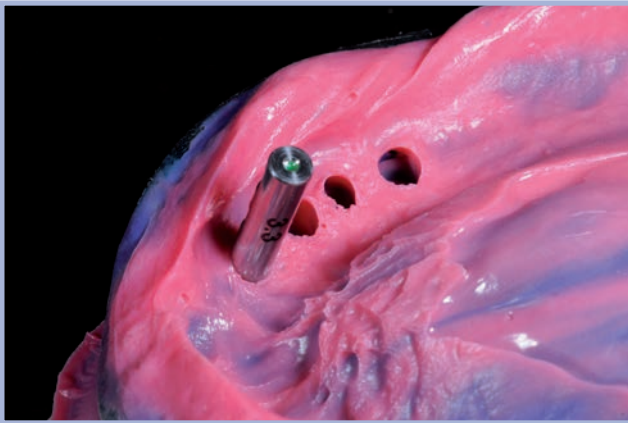


Fig. 29, 30 - Riposizionamento degli insiemi "analogo + transfer" nell'impronta

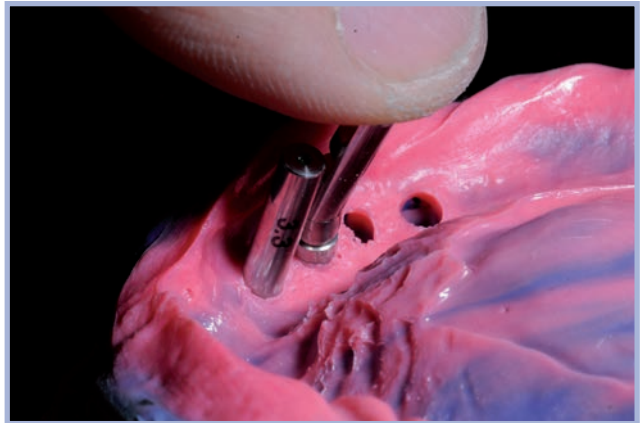


Fig. 30

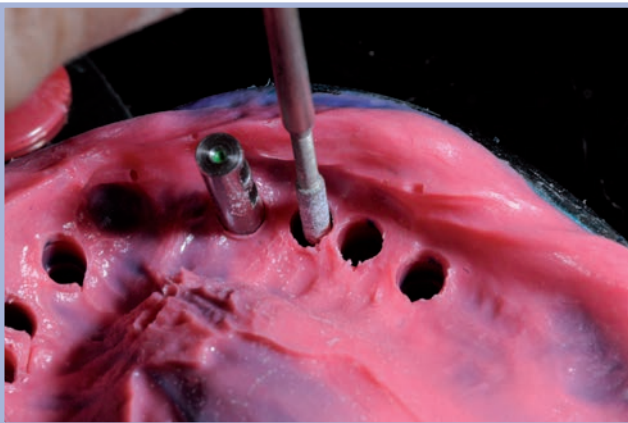


Fig. 31 - Rimozione delle zone di attrito che potrebbero ostacolare un corretto riposizionamento degli insiemi "analogo + transfer"

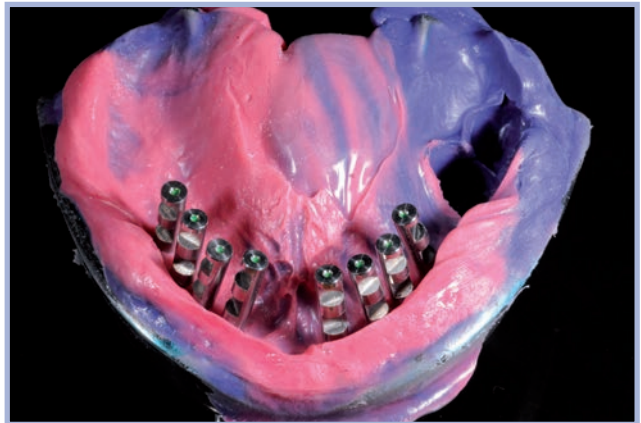


Fig. 32 - Insiemi "analogo + transfer" riposizionati nell'impronta

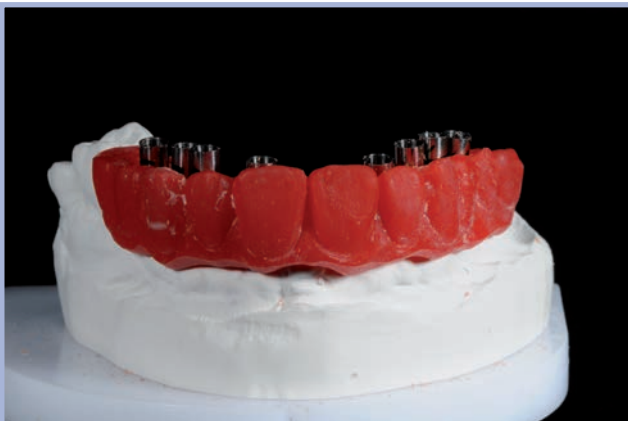

Fig. 33-36 - Ceratura della struttura metallica definitiva intorno alle cappette in titanio

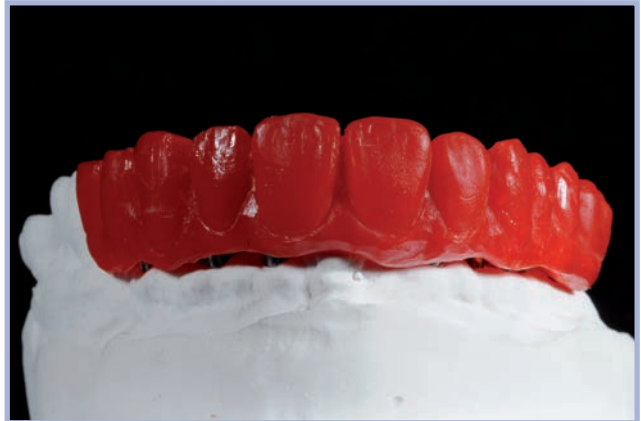

Fig. 34

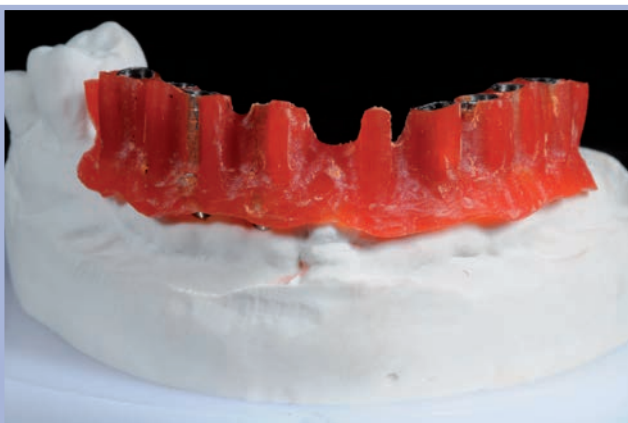

Fig. 35

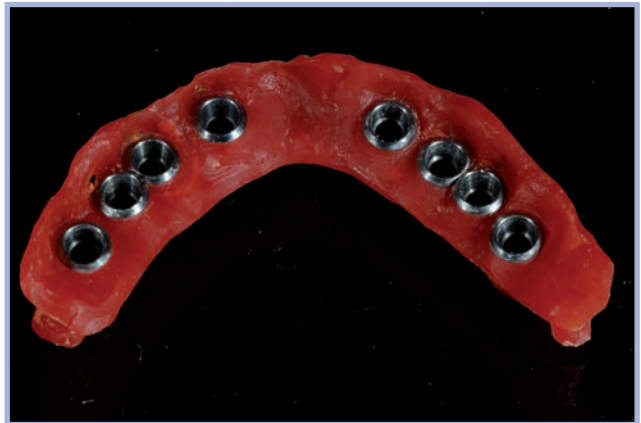

Fig. 36



Prima della fusione si rimuovono le cappette (Fig. 37). Rifinita la struttura metallica (Fig. 38) avviamo nuovamente le cappette in titanio sul modello e fissiamo la struttura saldamente alle cappette con un cemento resinoso trasparente e, volendo essere ancora più sicuri, con dei punti di saldatura laser (Figg. 39,40).




Fig. 37 - Modellato della struttura metallica definitiva prima della fusione

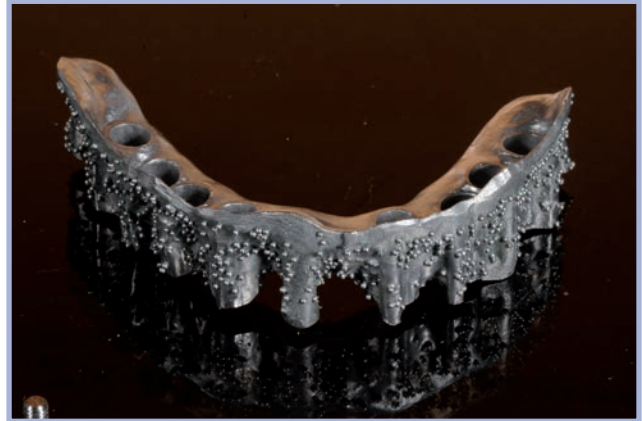


Fig. 38 - Struttura metallica definitiva

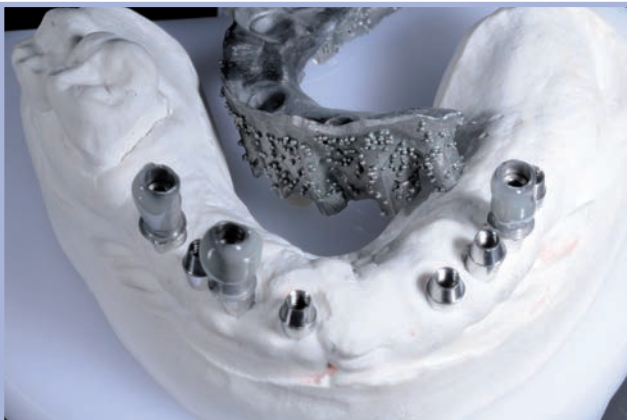

Fig. 39, 40 - Incollaggio e saldatura laser della struttura metallica alle cappette in titanio



Fig. 40

Inglorare le cappette in titanio all'interno della struttura metallica definitiva comporta due grandi vantaggi per la passivazione della struttura: le superfici di appoggio della struttura sono prefabbricate e aderiscono quindi in modo uniforme e preciso a quelle dei monconi per protesi avvitata; analogamente anche l'alloggiamento per la testa della vite è realizzato in fabbrica e permette un serraggio ottimale della vite (Fig. 41).

Dopo aver provato la struttura metallica in bocca (Fig. 42) si completa la protesi in laboratorio (Figg. 43-45) e la consegniamo alla paziente avvitandola ai monconi (Figg. 46, 47) e chiudendo i fori di accesso dei canali delle viti con della resina facilmente rimovibile (Fig. 48). Il risultato estetico è più che soddisfacente (Figg. 49, 50).



Fig. 41 - Struttura metallica rifinita con le cappette saldamente inglobate al suo interno

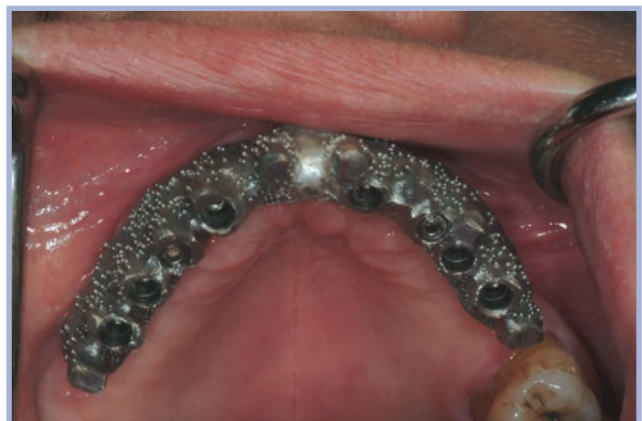

Fig. 42 - Prova della struttura metallica definitiva in bocca

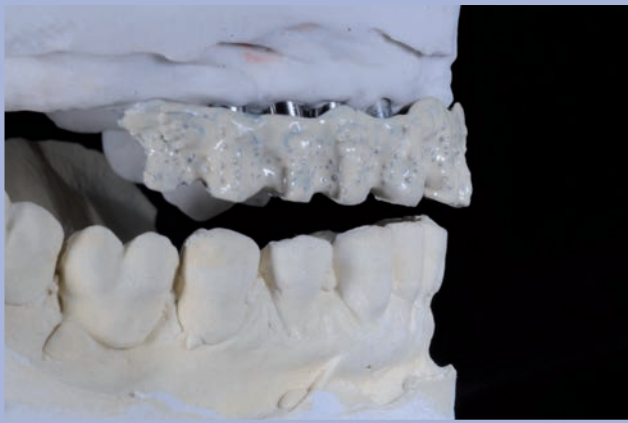


Fig. 43-45 - Fasi di completamento della protesi in laboratorio

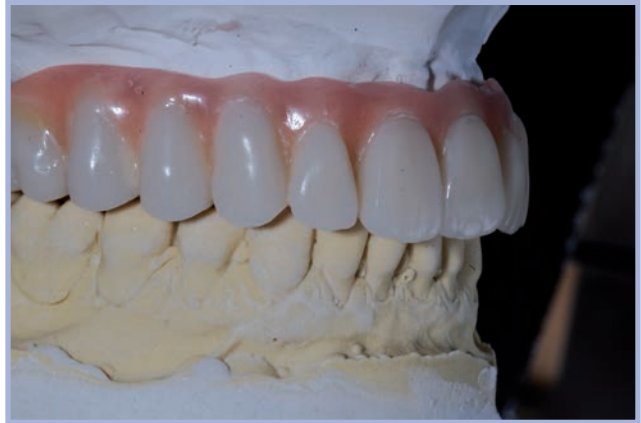

Fig. 44

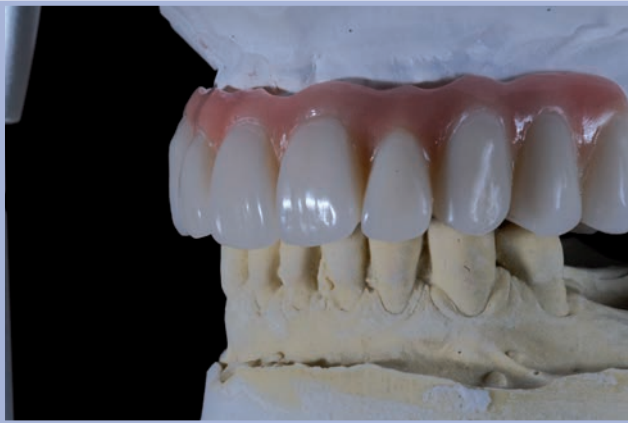

Fig. 45

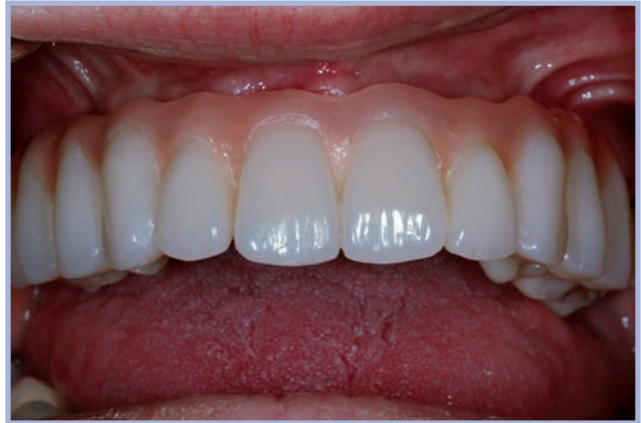

Fig. 46-50 - Consegna della protesi avvitata definitiva

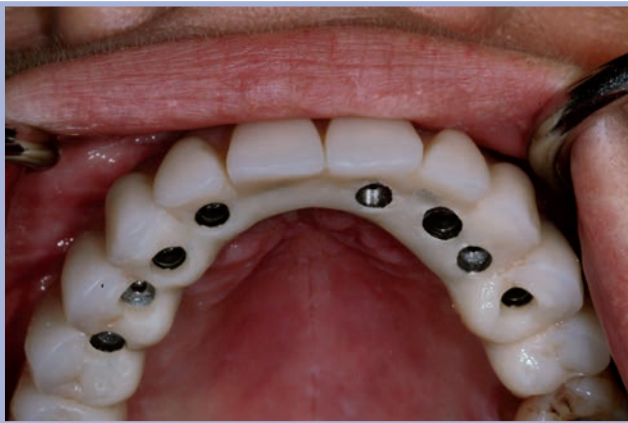

Fig. 47

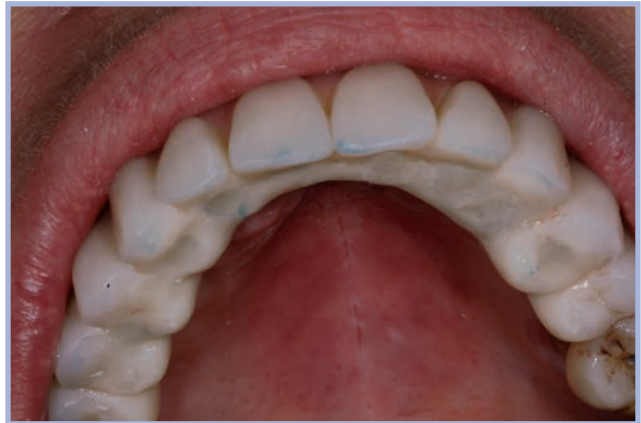

Fig. 48

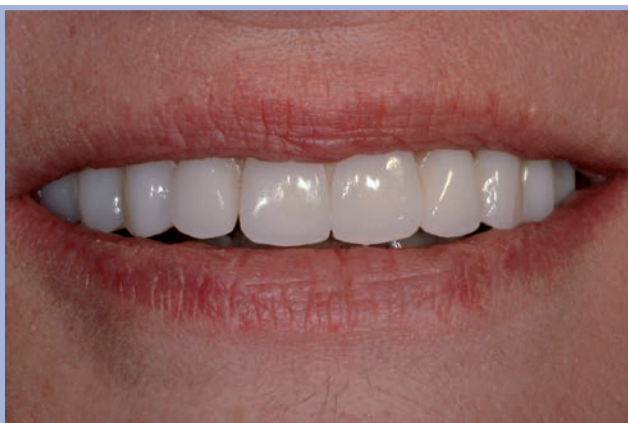

Fig. 49

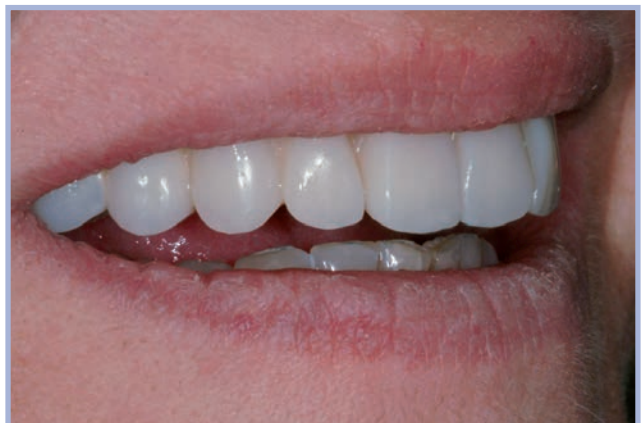

Fig. 50



# AGGIORNAMENTO PUBBLICAZIONI SCIENTIFICHE 2012 sul Sistema Implantare **EXACONE™**

- **CONNESSIONE CONOMETRICA E PLATFORM SWITCHING: REALIZZAZIONE DI UN MONCONE IBRIDO IN TITANIO-ZIRCONIA DOPO CONDIZIONAMENTO DEI TESSUTI MOLLI**  
Drago G, Nocera M, Emanuele B, Polesel S, Bressan E  
*Implantologia 2012; 1: s67-71*
- **HISTOLOGICAL EVALUATION OF PERI-IMPLANT SOFT TISSUES IN IMMEDIATELY LOADED IMPLANTS FEATURING DIFFERENT IMPLANT-ABUTMENT CONNECTIONS: A PRELIMINARY STUDY**  
Guerra M, Vozza I, Quaranta A  
*European Journal of inflammation 2012; 10 (1): 91-98*
- **STUDIO CLINICO PROSPETTICO SUL GRANDE RIALZO DEL PAVIMENTO DEL SENO MASCELLARE CON L'UTILIZZO DI IMPIANTI A CONNESSIONE CONOMETRICA**  
Belcastro S, Palazzo L, Guerra M  
*Italian Oral Surgery 2012; 11 (1): 5-20*
- **CORONE SINGOLE SU IMPIANTI A CONNESSIONE CONOMETRICA: STUDIO PROSPETTICO DA 1 A 7 ANNI**  
Mangano C, Mangano F, Mangano A, Macchi A  
*Implantologia 2011; 2: 33-43*
- **IMPLICAZIONI CLINICHE DELLE GIUNZIONE IMPIANTO-MONCONE "MORSE TAPER" E DEL PLATFORM SWITCHING: UN CASO CLINICO DI CARICO IMMEDIATO ASSOCIATO A GBR MONOFASE**  
Meli R  
*Notiziario ANDI Firenze 2-2011*
- **PROSPECTIVE EVALUATION OF 2,549 MORSE TAPER CONNECTION IMPLANTS: 1- TO 6- YEAR DATA**  
Mangano C, Mangano F, Shibli J A, Tettamanti L, Figliuzzi M, D'Avila S, Sammons R L, Piattelli AJ  
*Periodontol January 2011; 82 (1): 52-61*
- **DU BON USAGE DE LA DIVERGENCE DE LA DENT UNITAIRE A LA PROTHÈSE IMPLANTO-PORTEÉE A L'AIDE D'IMPLANT A CONNECTIQUE CONE MORSE SANS VISSAGE**  
Monin JC, Monin A  
*Implantologie novembre 2010*
- **L'IMPIEGO DI IMPIANTI NELLA REGIONE DELLA TUBEROSITÀ COME TERAPIA ALTERNATIVA ALL'INTERVENTO DI GRANDE RIALZO DEL SENO MASCELLARE. CONSIDERAZIONI ANATOMICHE E CHIRURGICHE**  
Palazzo L, Rossi C, Mannarino MR, Sessa M, Belcastro S, Floridi P, Guerra M  
*Implantologia QE 2010; 3: 31-38*
- **IMPIANTO CORTO EXACONE 6.5 PROTESIZZATO CON MONCONE MULTITECH E TECNOLOGIA CAD-CAM CON LASER SINTERIZZATO**  
Meli R  
*Notiziario ANDI Firenze 2-2010*
- **CONNESSIONE CONICA AUTOBLOCCANTE EXACONE E TECNOLOGIA CAD/CAM SINONIMO DI PRECISIONE ESTETICA E AFFIDABILITÀ**  
Meli R, Pisa M  
*Doctor OS 2010; 21 (6): 718-719*
- **STUDIO PROSPETTICO MULTICENTRICO SU 2707 IMPIANTI A CONNESSIONE CONOMETRICA**  
Mangano C, Mangano F, Muscas M, Figliuzzi M, Piattelli A  
*Implantologia QE 2010; 2: 13-23*
- **IMPIANTI POSTESTRATTIVI A CARICO IMMEDIATO IN PAZIENTI AFFETTI DA DISABILITÀ PSICOFISICA**  
Gallo C, Beghetto M  
*Implantologia QE 2010; 2: 73-78*



# prodotti per la rigenerazione tissutale

● Sostituto Osseo Sintetico

● Membrana Riassorbibile Naturale



Prodotto da




Distribuito in esclusiva da

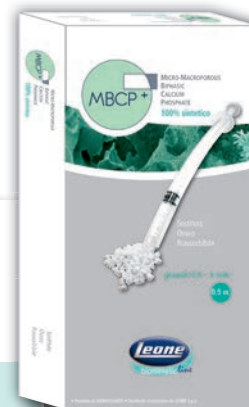

ORTODONZIA e IMPLANTOLOGIA





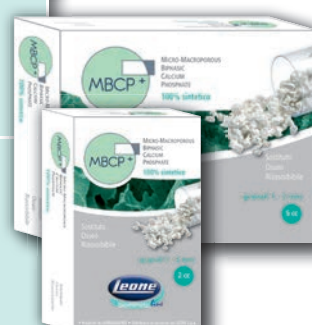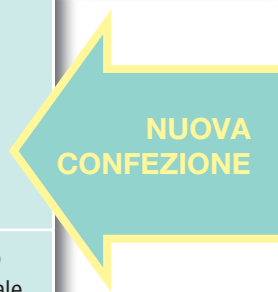MICRO-MACROPOROUS  
BIPHASIC  
CALCIUM  
PHOSPHATE

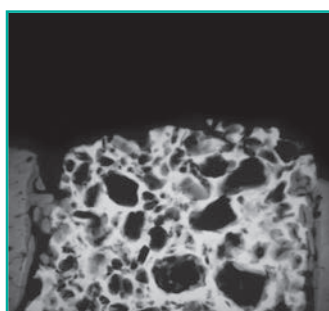


## SOSTITUTO OSSEO SINTETICO MBCP<sup>+</sup>

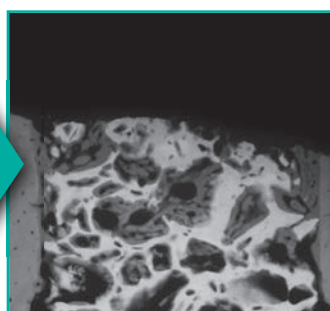
GRANULOMETRIA	CONFEZIONE	QUANTITÀ E PREZZO PER CONFEZIONE	CODICE ARTICOLO	INDICAZIONI
0,5 - 1 mm	 Siringa	1 siringa da 0,5 cc	<b>310-0510-05</b>	<ul style="list-style-type: none"> <li>Siti post-estrattivi</li> <li>Difetti intraossei</li> <li>Difetti periimplantari</li> <li>Mini rialzo del seno mascellare</li> </ul>
		<b>2 siringhe da 0,5 cc</b> <small>confezionate sterili singolarmente</small>	<b>310-0510-10</b>	
1 - 2 mm	 Provetta	2 cc	<b>310-1020-20</b>	<ul style="list-style-type: none"> <li>Grande rialzo del seno mascellare monolaterale</li> <li>Aumento della cresta ossea</li> <li>Ricostruzione della cresta ossea</li> </ul>
		5 cc	<b>310-1020-50</b>	



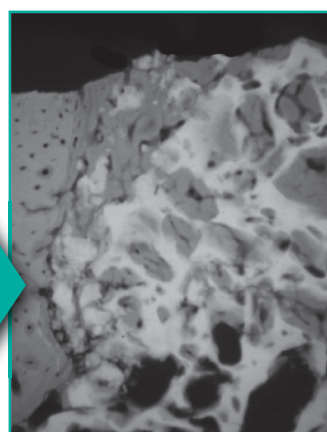
## PROGRESSIVA CRESCITA OSSEA ALL'INTERNO DI MBCP<sup>+</sup> E SOSTITUZIONE DEL MATERIALE CON OSSO NEIFORMATO VITALE (studio su animale - micro radiografie)



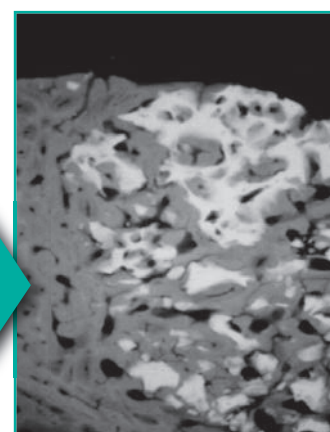
10 giorni



30 giorni



120 giorni



270 giorni

Le indicazioni e le immagini qui riportate sono state redatte e fornite da Biomatlante ZA Les Quatre Nations 5, rue Edouard Belin 44360 Vigneux de Bretagne Francia, fabbricante di questo prodotto ed unico responsabile. • Leone S.p.A. agisce unicamente in qualità di distributore esclusivo per l'Italia.



\*Tutti i prezzi sono da intendersi IVA esclusa

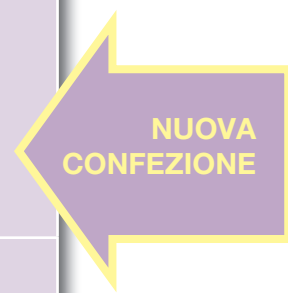

TECNOLOGIA CROSS-LINKING  
RIASSORBIMENTO CONTROLLATO  
BI-SIDE  
MICROPOROSA

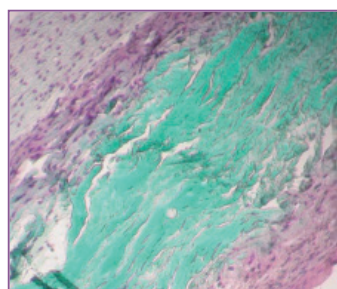


## MEMBRANA RIASSORBIBILE NATURALE EZ CURE

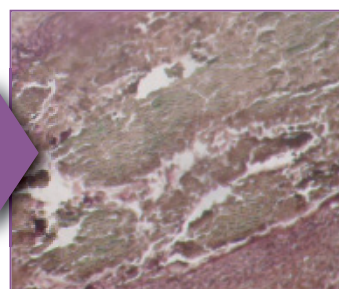
DIMENSIONE	QUANTITÀ E PREZZO PER CONFEZIONE	CODICE ARTICOLO	INDICAZIONI
 15 x 25 mm	1 pz	320-1525-00	<ul style="list-style-type: none"> <li>Trattamento dei difetti parodontali, periimplantari e ossei</li> </ul>
	<b>2 pz</b> confezionate sterili singolarmente	320-1525-01	
 20 x 30 mm	1 pz	320-2030-00	



### CONTROLLO DELLA FUNZIONE BARRIERA SU ANIMALE



3 mesi



6 mesi




Immagine al SEM che evidenzia l'architettura cross-linking



Effetto dell'idratazione

Le indicazioni e le immagini qui riportate sono state redatte e fornite da Biomatlante ZA Les Quatre Nations 5, rue Edouard Belin 44360 Vigneux de Bretagne Francia, fabbricante di questo prodotto ed unico responsabile. • Leone S.p.A. agisce unicamente in qualità di distributore esclusivo per l'Italia.

\*Tutti i prezzi sono da intendersi IVA esclusa



# “IMPLANTOLOGIA CONTEMPORANEA: linee guida in diagnosi, chirurgia, protesi”

Autori Dott. Salvatore Belcastro, Dott. Mario Guerra



Disporre di un manuale che contenga le principali indicazioni sulle varie fasi di un trattamento implanto-protetico rappresenta una comune esigenza da parte di chi si sta avvicinando o si è avvicinato da poco a questa branca odontoiatrica; un'opera che raccolga, in maniera ordinata e sistematica, delle linee guida aggiornate rappresenta d'altro canto un oggetto di grande interesse anche per professionisti che hanno una certa esperienza nel settore, in quanto stimolo di riflessione sul proprio operato. Il Dr. Belcastro e il Dr. Guerra, autorevoli esponenti dell'Exacone Team, hanno risposto a queste molteplici necessità, realizzando un volume che affronta in modo chiaro ed esauriente le principali tematiche implantologiche, con un taglio volutamente clinico-pratico e principalmente focalizzato sul sistema implantare Exacone. Il risultato è uno strumento di facile consultazione e grande linearità, ma anche rigoroso e ricco di informazioni: un libro che troverà sicuramente posto sulle scrivanie o nelle valigette di molti utilizzatori Leone. A titolo di presentazione del lavoro si riporta di seguito una sintesi dei vari capitoli, curata dagli Autori.

## Cap. 1 - Studio clinico del paziente implanto-protetico

Nel Cap. 1 vengono illustrati i vari momenti dedicati all'inquadramento clinico del paziente implanto-protetico, partendo dall'approccio psicologico per arrivare alle varie metodiche diagnostiche per immagine ed alla determinazione dei piani di trattamento più adeguati alle diverse situazioni. Dall'anamnesi ai vari tipi di esami intra- ed extra-orali, vengono descritti i passaggi per un corretto iter diagnostico; si fa una disamina completa dei vari tipi di esami diagnostici, dai più tradizionali (Fig. 1) ai più avanzati (Fig. 2); vengono indicate le più diffuse classificazioni utili a inquadrare il caso in esame (Fig. 3); vengono infine mostrati i vari ausili - dalla ceratura diagnostica (Fig. 4) alle mascherine chirurgiche - per la valutazione del progetto implanto-protetico e per il conseguente posizionamento "proteticamente guidato" degli impianti.

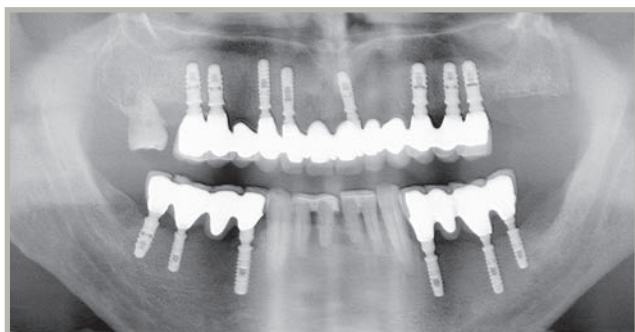


Fig. 1 - Esempio di ortopantomografia

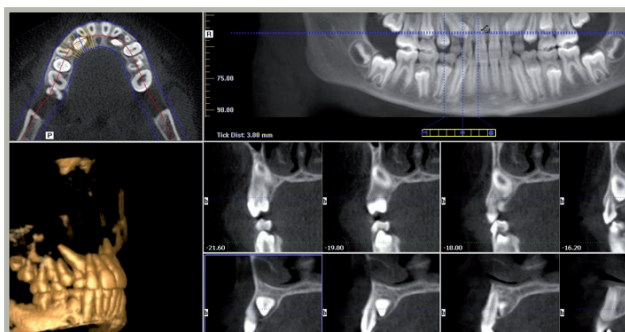


Fig. 2 - Esempio di TC Cone Beam

**CLASSIFICAZIONE DI MISCH**

- TIPO D1: osso molto compatto e poco vascolarizzato di tipo corticale
- TIPO D2: osso compatto di tipo corticale che circonda una midollare ben rappresentata
- TIPO D3: corticale sottile, midollare ben rappresentata
- TIPO D4: corticale molto sottile o assente che circonda un tessuto trabecolare poco mineralizzato con abbondante tessuto midollare

D1      D2      D3      D4

Fig. 3 - Classificazione ossea qualitativa di Misch

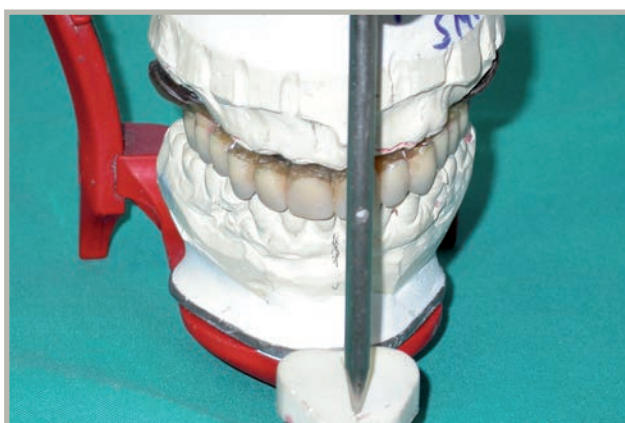
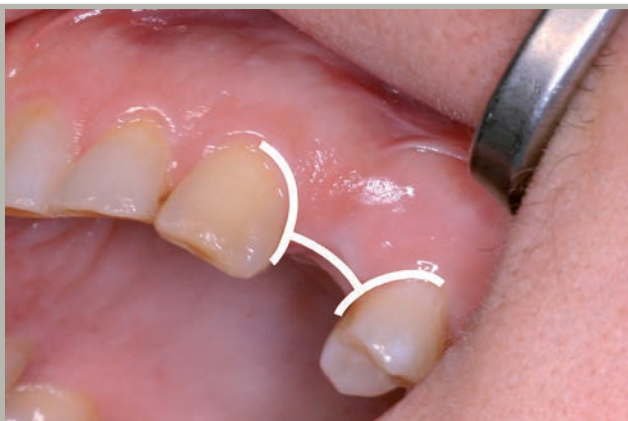
Fig. 4 - Edentulia totale di arcata superiore: montaggio dei modelli in articolatore e ceratura diagnostica

## Cap. 2 - Il posizionamento implantare

Nel Cap. 2 vengono sviluppati i concetti più importanti relativi al posizionamento implantare in condizioni ideali, caratterizzate cioè dall'assenza di deficit quali-quantitativi del substrato biologico. Le indicazioni, pur avendo nella maggior parte dei casi una valenza generale, sono riferite, in particolare per quanto riguarda i passaggi più specifici della procedura chirurgica e i relativi strumenti utilizzati, all'impiego della sistemica implantare Exacone. La trattazione parte dalle indicazioni sulla preparazione della sala, degli operatori e del paziente, e prosegue parlando dei tipi di anestesia e dello strumentario chirurgico, da quello essenziale agli strumenti accessori. Quindi viene descritto il protocollo chirurgico standard nei suoi vari passaggi. Un'ampia digressione sulle diverse tipologie di lembo è corollata da una serie di casi clinici esemplificativi (Figg. 5a-b), completandosi con la tecnica flapless (Fig. 6). La preparazione del sito implantare viene affrontata nei minimi dettagli, partendo dagli obiettivi e dalla descrizione delle diverse tipologie di fixture fino a discutere ogni singolo passaggio, sfruttando ancora esempi clinici (Fig. 7). Dopo aver parlato anche delle fasi di inserimento dell'impianto (Fig. 8) e di posizionamento del tappo scelto, il capitolo si conclude con dei cenni ai diversi tipi di sutura (Fig. 9) e con la terapia farmacologica post-operatoria.



Figg. 5a-b - Edentulia singola, disegno ed esecuzione del lembo

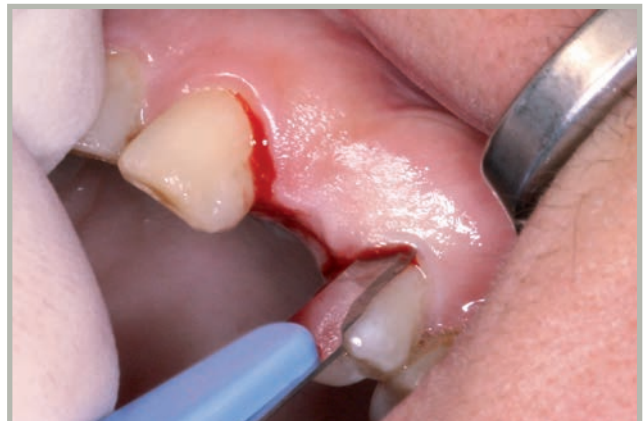

Fig. 5b

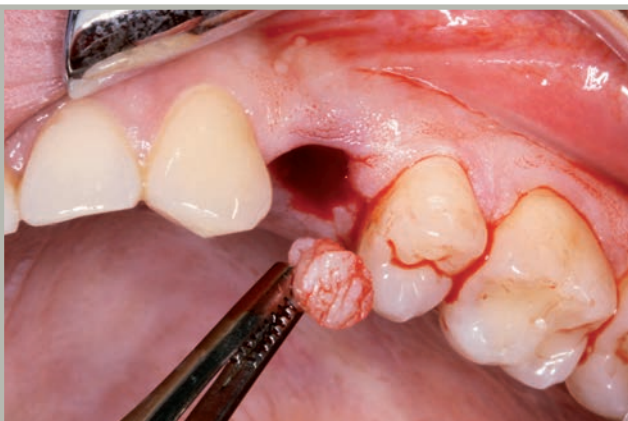

Fig. 6 - Uso del mucotomo: asportazione di un tassello di gengiva aderente

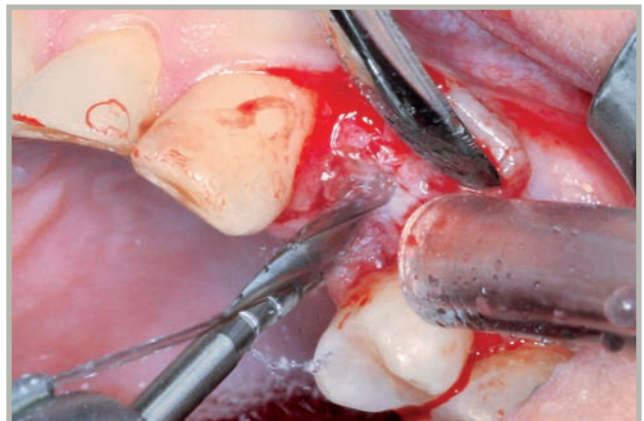


Fig. 7 - Passaggio della fresa pilota

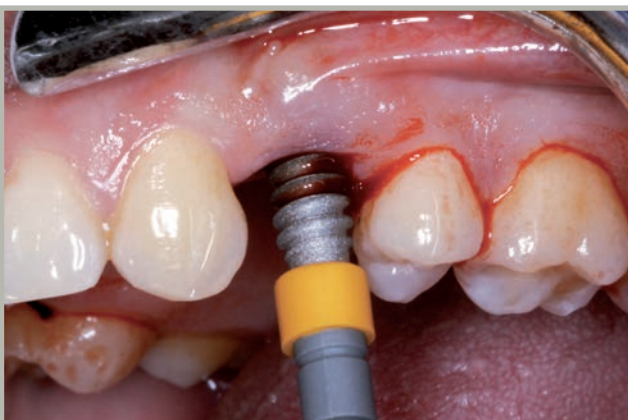

Fig. 8 - Inserimento di un impianto Max Stability Ø4,5 mm

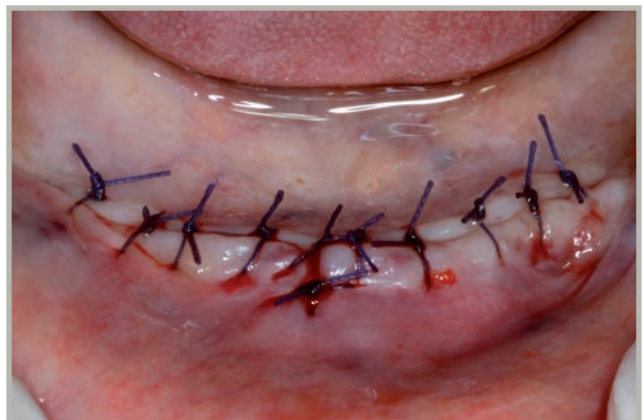

Fig. 9 - Esempio di sutura a punti staccati



## Cap. 3 - Gli impianti post-estrattivi immediati

All'interno del manuale non vengono affrontati gli argomenti di chirurgia implantare che si definiscono "avanzati"; il posizionamento implantare post-estrattivo immediato può essere considerato un caso limite, in quanto, se da una parte, dal punto di vista delle procedure chirurgiche e protesiche, rientra, per vari motivi, nell'ambito degli interventi avanzati, dall'altra tale approccio sta entrando a far parte sempre più frequentemente della chirurgia implantare che può essere considerata di routine. Nel Cap. 3 vengono fornite alcune nozioni di base sulle indicazioni e le controindicazioni al posizionamento implantare post-estrattivo immediato; vantaggi e limiti di tale approccio sono riferiti alle varie sedi anatomiche tramite l'esposizione di numerose immagini cliniche. La grande variabilità anatomica degli elementi dentali non rende possibile una standardizzazione della tecnica del posizionamento immediato così come dei diametri implantari da impiegare; dopo aver distinto macroscopicamente fra elementi monoradicolați e pluriradicolați, si è cercato comunque di fornire indicazioni il più possibile chiare, con l'ausilio di schemi (Fig. 10) e casi clinici esemplificativi di varie situazioni che si potrebbero definire tipiche (Figg. 11a-d).

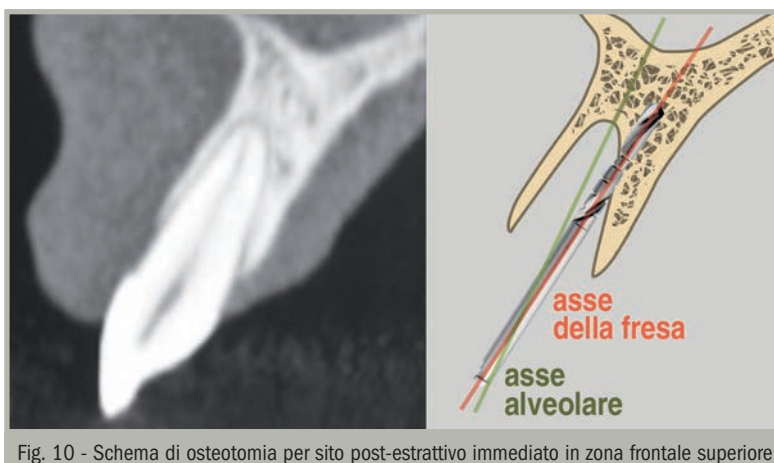


Fig. 10 - Schema di osteotomia per sito post-estrattivo immediato in zona frontale superiore

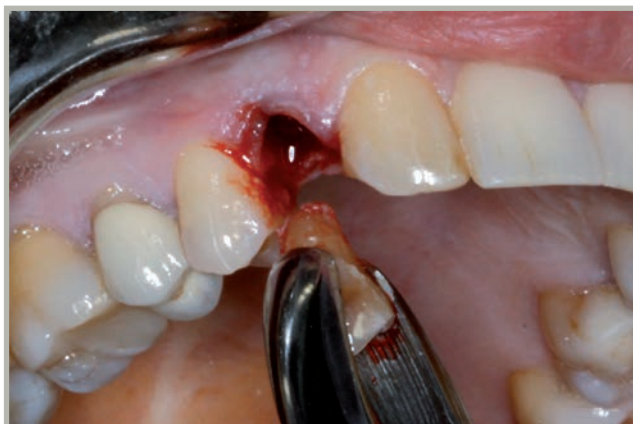

Fig. 11a-d - Passaggi principali di un caso di inserimento post-estrattivo immediato in posizione di canino superiore di destra

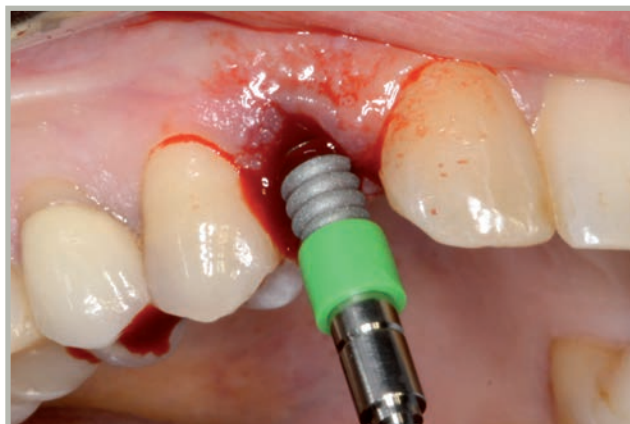

Fig. 11b

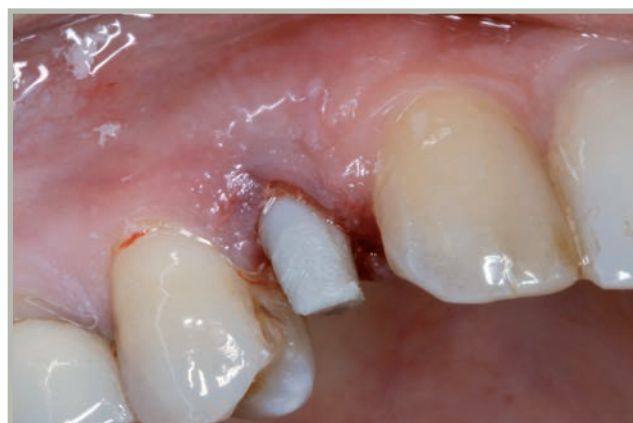

Fig. 11c

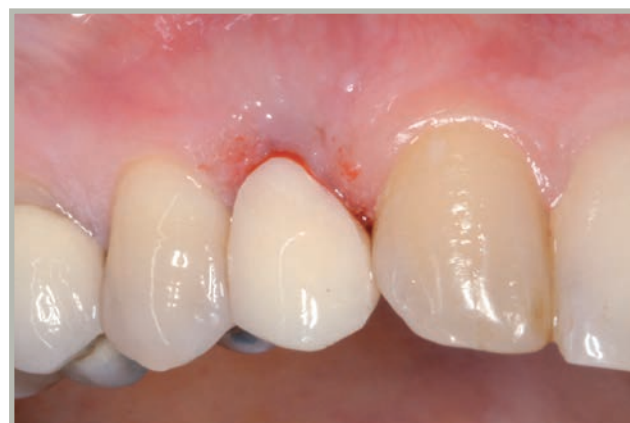

Fig. 11d

## Cap. 4 - Guarigione sommersa o transmucosa: rationale clinico di scelta

Nel Cap. 4 si affronta il tema delle modalità di guarigione dei tessuti peri-implantari, rappresentate dalla guarigione sommersa (Fig. 12) e dalla guarigione monofase o transmucosa (Figg. 13-14). Il carico immediato, discusso nel capitolo successivo, rappresenta a sua volta una tipologia di guarigione assimilabile a quella transmucosa, pur con le necessarie differenze legate al carico protesico.

Numerose sono le variabili cliniche da considerare per determinare la scelta più idonea per ciascuna situazione: partendo dalle basi offerte dalla letteratura scientifica, si completa l'analisi riportando la nostra esperienza in materia. La trattazione prosegue affrontando le diverse metodiche di esposizione degli impianti in seconda chirurgia (Fig. 15) e indicando possibili soluzioni per migliorare il risultato estetico (tecnica di riposizionamento papillare). Il capitolo si conclude con i criteri di scelta dei tappi di guarigione, che determinano il canale transmucoso che accoglierà il profilo di emergenza degli elementi implanto-protesici.

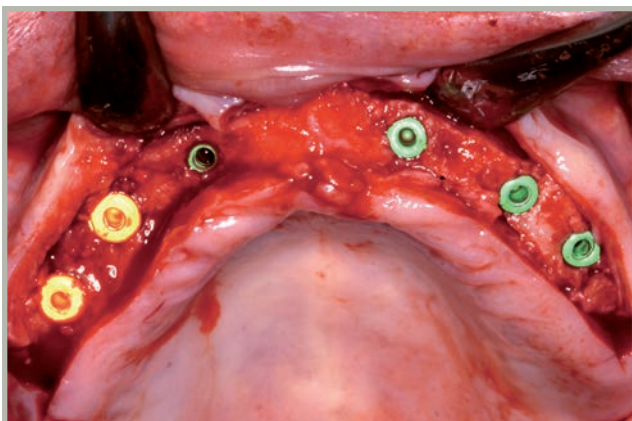


Fig. 12 - Tecnica bifasica: posizionamento dei tappi di chiusura

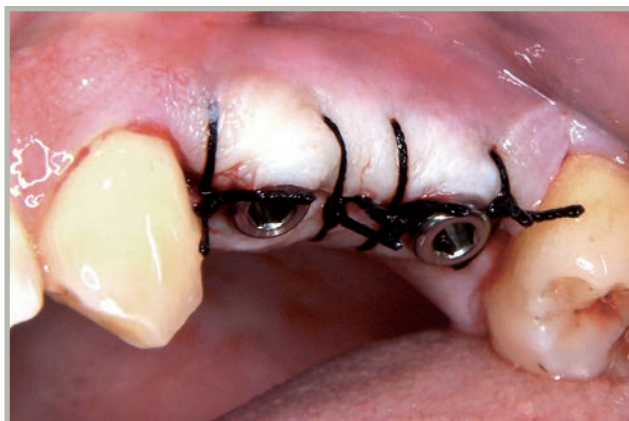

Fig. 13 - Tecnica monofasica: posizionamento dei tappi di guarigione

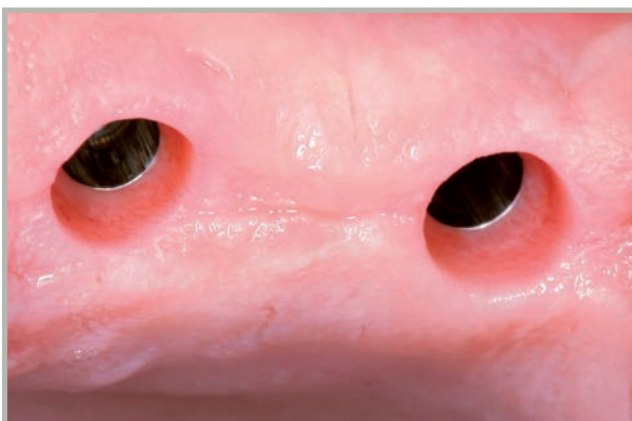

Fig. 14 - Elevato grado di salute dei tessuti molli nella tecnica monofase

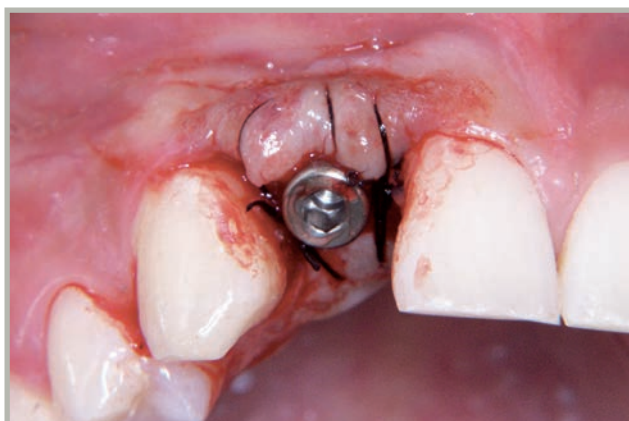


Fig. 15 - Sutura intorno al tappo di guarigione al termine di una tecnica roll-flap



## Cap. 5 - Tempi di guarigione e di carico in implantologia osteointegrata

Nel Cap. 5 si affrontano i temi della guarigione post-chirurgica, sia in termini di tempi che di gestione dei tessuti, e dei tempi di carico, argomento quest'ultimo spesso oggetto di grandi dibattiti.

All'interno della gestione del periodo post-chirurgico, di grande importanza per il successo della terapia, si propongono dei criteri di scelta per l'impiego o meno delle protesi rimovibili provvisorie (Fig. 16). Per quanto riguarda i tempi di carico, vengono adeguatamente illustrati i concetti di carico immediato, carico precoce e carico differito o tardivo, fornendo anche delle indicazioni di massima sulla loro applicazione nelle diverse situazioni cliniche. Particolare spazio è dato al carico immediato, soluzione sempre più diffusa nella pratica quotidiana: partendo dai concetti teorici (Fig. 17), vengono poi illustrati i passaggi clinici (Fig. 18), per concludere con un'ampia casistica basata sulla nostra decennale esperienza con il sistema Exacone (Fig. 19).

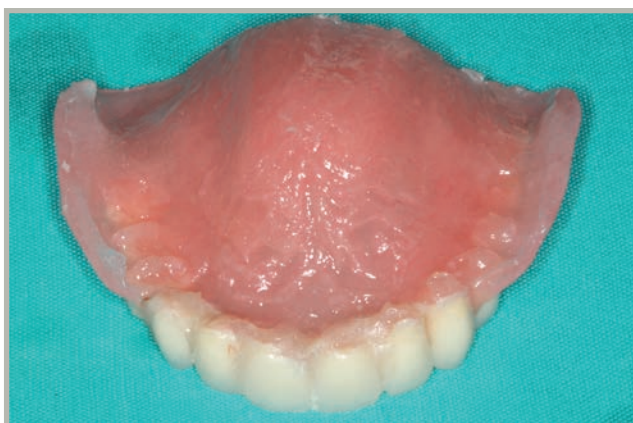

Fig. 16 - Protesi rimovibile provvisoria dopo ribasatura in bocca

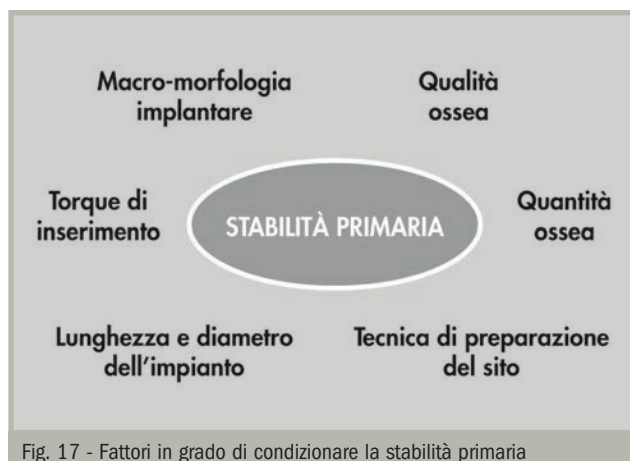

Fig. 17 - Fattori in grado di condizionare la stabilità primaria

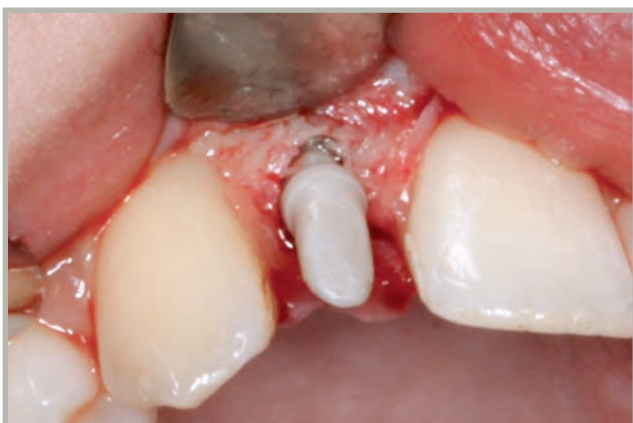

Fig. 18 - L'utilizzo dei monconi temporanei appare attualmente la soluzione più idonea in casi di carico immediato

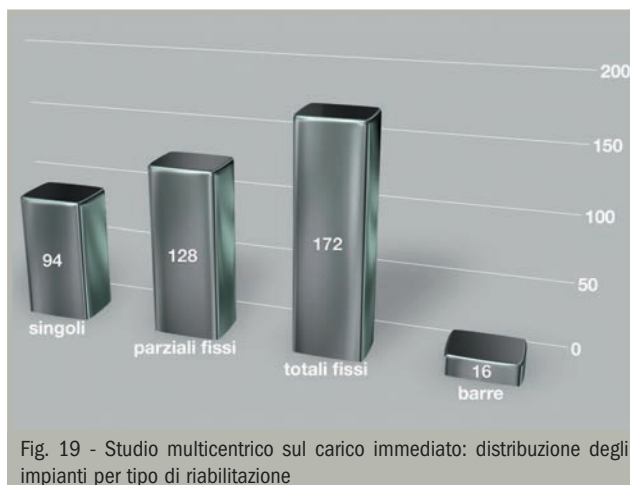


Fig. 19 - Studio multicentrico sul carico immediato: distribuzione degli impianti per tipo di riabilitazione

## Cap. 6 - Procedure protesiche di base

Nel Cap. 6 vengono sviluppati i momenti protesici fondamentali di un trattamento implantare, dall'impronta alla consegna del manufatto, passando attraverso le varie prove intermedie; i diversi passaggi sono riferiti a situazioni di edentulia parziale trattati con riabilitazione protesica fissa, cementata su monconi preparati in laboratorio.

Oltre alle fasi da studio, vengono descritti anche i principali passaggi di laboratorio (Figg. 20a-b), in modo da fornire un panorama completo sul percorso protesico e fornire anche al clinico le cognizioni fondamentali delle operazioni a carico dell'odontotecnico, in modo da favorire la comunicazione, di primaria importanza, fra le due figure. Sono inoltre mostrate soluzioni protesiche originali percorribili grazie alle caratteristiche dei monconi Exacone (Figg. 21-22).

Nella seconda parte del capitolo vengono introdotte le recenti novità legate ai materiali e alle tecnologie impiegati nel settore della protesi su impianti, con particolari cenni alle procedure CAD-CAM (Figg. 23-24) per la realizzazione di strutture in materiali ad alta valenza estetica.

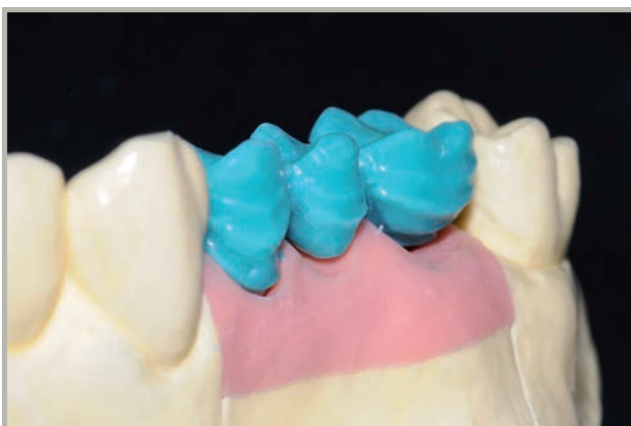

Fig. 20a-b - Modellato in cera e successiva realizzazione per fusione di una travata metallica

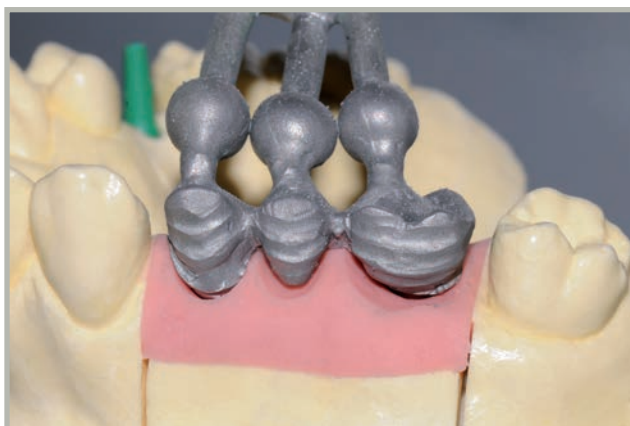

Fig. 20b

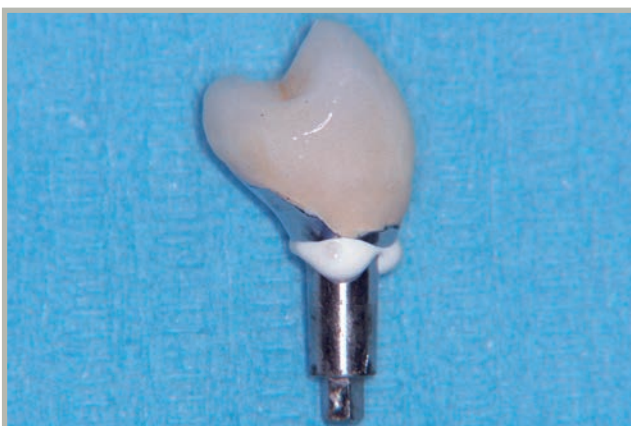

Fig. 21 - Corona cementata extra-oralmente



Fig. 22 - Moncone ibrido titanio-zirconia realizzato con tecnica CAD-CAM




Fig. 23 - Tecnologia CAD-CAM

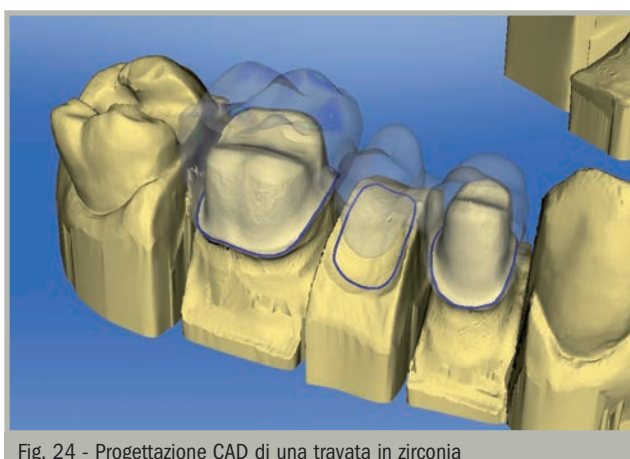


Fig. 24 - Progettazione CAD di una travata in zirconia



## Cap. 7 - Gestione implanto-protetica delle edentulie singole

Le monoedentulie rappresentano senza dubbio una delle patologie dentali più frequentemente trattate in implanto-protesi; la protesi a supporto implantare ha ormai quasi definitivamente soppiantato, in tale ambito, la protesi convenzionale. Nel Cap. 7 viene affrontato il tema delle edentulie singole (Figg. 25-27), sia a livello concettuale che operativo, a partire dalla fase diagnostica fino ad arrivare alla protesizzazione finale, riprendendo anche alcune delle informazioni affrontate nei capitoli precedenti ai fini di una trattazione esaustiva dell'argomento.

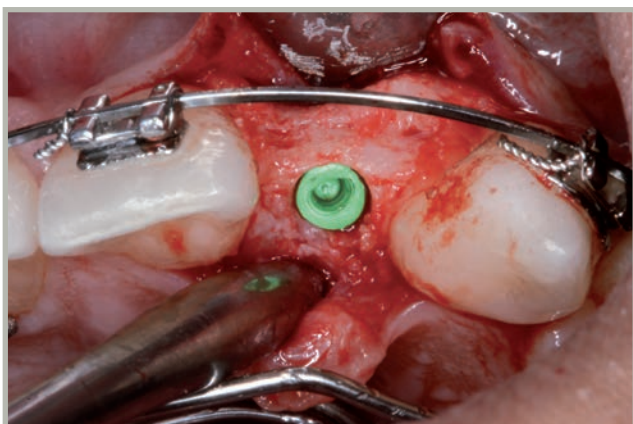


Fig. 25 - Talvolta può essere necessaria una correzione ortodontica per ripristinare i corretti spazi protesici

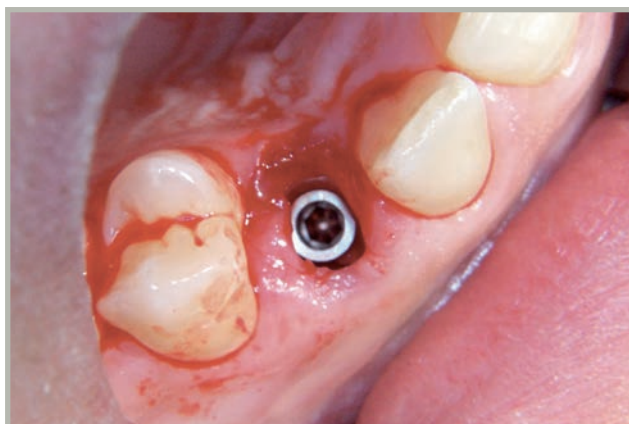
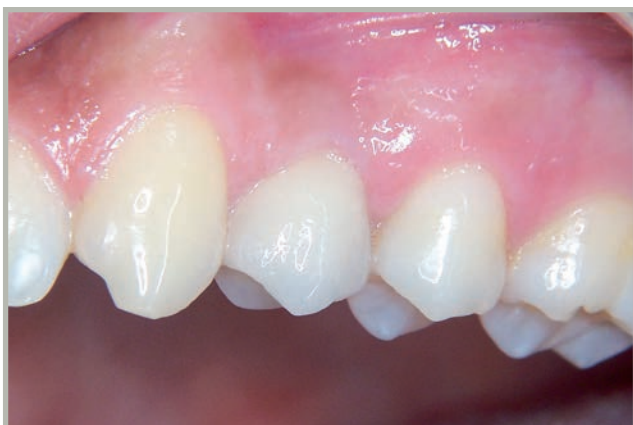

Fig. 26 - Esempio di corretto posizionamento implantare (impianto di diametro 3,3 mm) in senso mesio-distale e vestibolo-orale



Figg. 27a-b - Sostituzione implanto-protetica dell'elemento 24: completa integrazione estetica e funzionale del manufatto

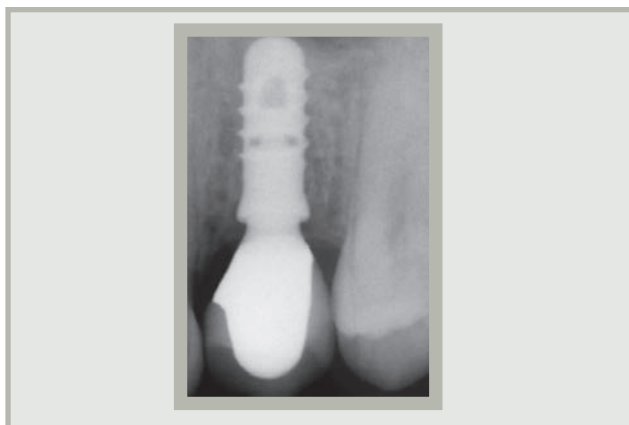

Fig. 27b

## Cap. 8 - Gestione implanto-protetica delle edentulie totali

La perdita integrale degli elementi dentali comporta notevoli ripercussioni sia a livello funzionale che a livello estetico, e conseguentemente nella vita di relazione, dei pazienti affetti da tale condizione. La rilevante entità del problema è testimoniata dai dati statistici, che dimostrano come l'edentulia totale risulti ancora oggi una realtà assai diffusa anche nel nostro Paese. Il Cap. 8 è dedicato all'inquadramento diagnostico del paziente edentulo totale nonché allo sviluppo delle varie soluzioni implanto-protetiche applicabili nelle diverse situazioni cliniche. Anche in questo caso vengono ripresi concetti di carattere generale precedentemente sviluppati in altri capitoli, evidenziandone gli aspetti più strettamente riferibili alle situazioni di edentulia totale. Di grande utilità sono, a nostro avviso, le indicazioni che indirizzano, in funzione delle caratteristiche del caso clinico, verso le diverse tipologie di protesi totale (Fig. 28), distinguendo tre grandi famiglie: protesi fissa (Fig. 29), protesi fissa tipo "Toronto Bridge" (Fig. 30) e protesi rimovibile. All'interno della famiglia delle protesi rimovibili vengono a loro volta distinte le overdenture su attacchi singoli (Fig. 31) e quelle su barra (Fig. 32). Ciascuna tipologia di protesi viene descritta dettagliatamente, con tanto di caso clinico esemplificativo finale.

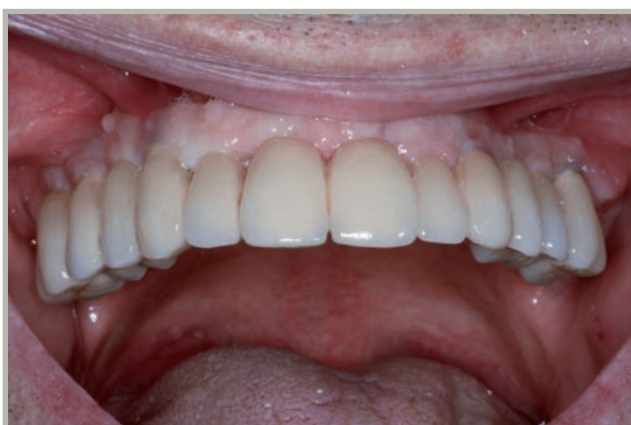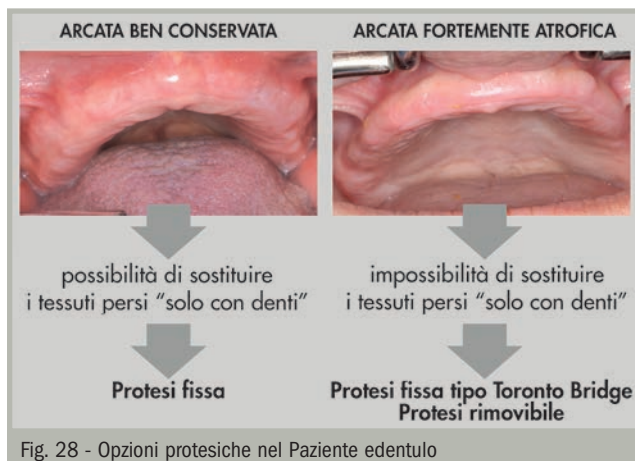


Fig. 29 - Consegna di una protesi fissa in metallo-ceramica

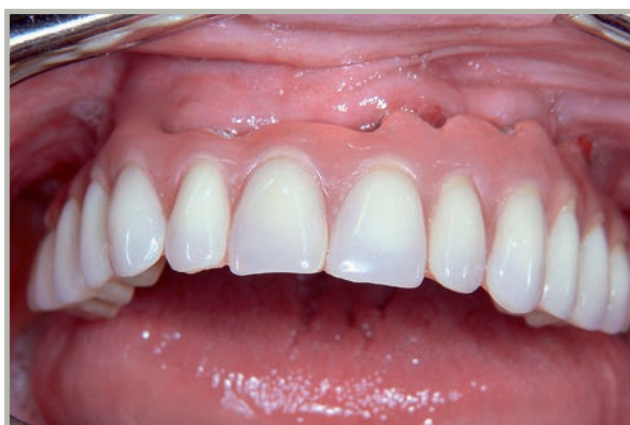

Fig. 30 - Consegna di una protesi fissa tipo Toronto Bridge

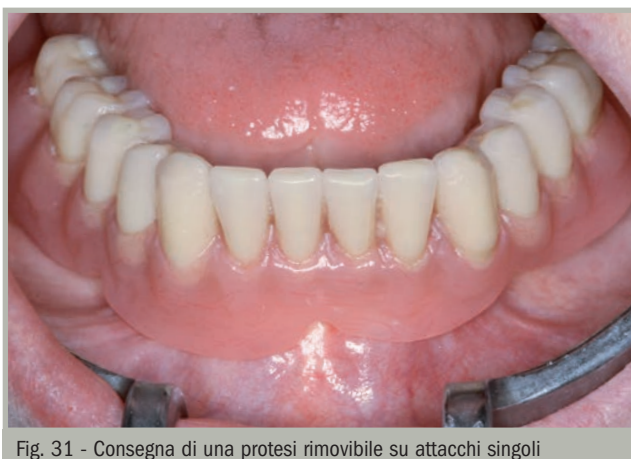

Fig. 31 - Consegna di una protesi rimovibile su attacchi singoli

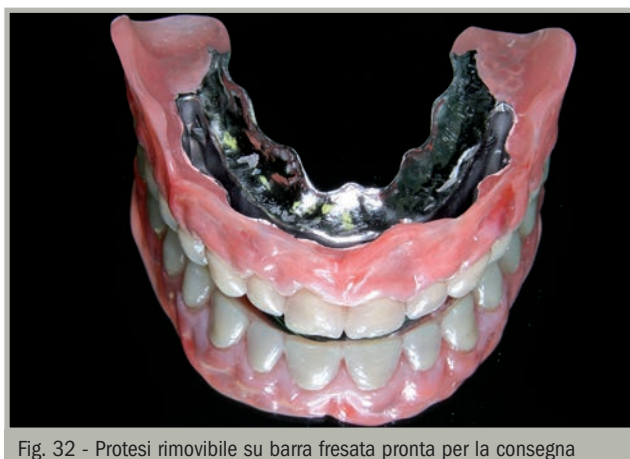

Fig. 32 - Protesi rimovibile su barra fresata pronta per la consegna

Il libro può essere richiesto telefonicamente ai numeri **055.304432/33** oppure mandando una mail all'indirizzo **clienti@leone.it**

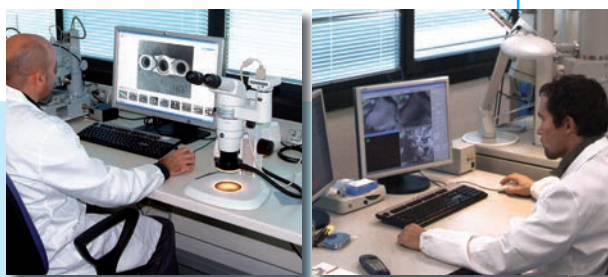

# Assistenza Clienti



## • Competenza

Il Reparto Assistenza, composto da tecnici ed ingegneri in costante aggiornamento professionale, è sempre a disposizione per fornire informazioni sui prodotti e risolvere eventuali problematiche.



## • Disponibilità

Un team di professionisti dislocati in tutta Italia, in coordinamento con la LEONE e i partner commerciali dell'azienda, offre la propria esperienza professionale, affidabilità e assistenza ai colleghi medici. Una sezione del sito [www.leone.it](http://www.leone.it) è dedicata all'Exacone™ Team dove sono disponibili i riferimenti per i contatti.




## • Tempestività

L'attenta gestione e un sistema logistico all'avanguardia permettono di evadere gli ordini con la massima precisione e consegnare la merce al vettore in media entro 1 giorno lavorativo.



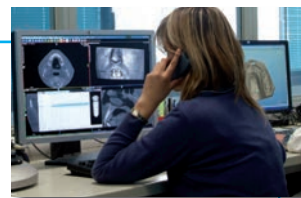### ASSISTENZA COMMERCIALE

tel. **055.304432**  
**055.304433**  
fax 055.374808  
mail [italia@leone.it](mailto:italia@leone.it)



### ASSISTENZA TECNICA

tel. **055.304451**  
fax 055.304444  
mail [research@leone.it](mailto:research@leone.it)  
[help.products@leone.it](mailto:help.products@leone.it)



### SERVIZIO DIGITAL SERVICE

tel. **055.304439**  
fax 055.304444  
mail [digital@leone.it](mailto:digital@leone.it)  
[www.leonedigitalservice.it](http://www.leonedigitalservice.it)



# PROFESSIONALITA' ESPERIENZA INFORMAZIONE CONSULENZA

Tutto questo è **Exacone Team**  
un'équipe di professionisti a vostra disposizione

**Exacone Team** offre la propria esperienza professionale,  
affidabilità e assistenza a tutti i medici  
interessati ad una implantologia semplice, sicura ed efficace

**Exacone Team** in coordinamento con la Leone  
e i partner commerciali dell'azienda svolge una intensa attività  
di aggiornamento didattico e scientifico-culturale  
su tutto il territorio nazionale

Una sezione del sito [www.leone.it](http://www.leone.it) è dedicata all'**Exacone Team**  
per informare in tempo reale delle varie attività

Preparatevi ad affrontare le nuove esigenze  
professionali con **Exacone Team!**



*Dott. Leonardo Targetti*



*Dott. Salvatore Belcastro*



*Dott. Alberto Frezzato*



*Dott. Fulvio Floridi*



*Dott. Mario Guerra*



*Dott. Roberto Meli*



*Dott. Luigi Lucchiarri*



*Dott. Marino Miccini*



*Dott. Dario Mercuri*



*Dott. Renato Turrini*



*Dott. Stefano Bianchi*



*Dott. Alfonso Sinisi*



*Dott. Salvatore Dettori*



*Dott. Leonardo Palazzo*



# SOLUZIONI DIGITALI IN IMPLANTOLOGIA

## Digital Service<sup>®</sup>



- **Repliche anatomiche in resina bicolore**

Realizzazione, da file DICOM, di prototipi in rapporto 1:1 all'anatomia del paziente con evidenziazione delle strutture utili alla diagnosi: nervi, seni, denti inclusi.

- **Software per diagnosi e pianificazione terapeutica di TAC e Cone Beam**

Potente e intuitivo programma che consente la diagnosi e la conseguente pianificazione implantoprotesica.

- **Elaborazione di file 3D**

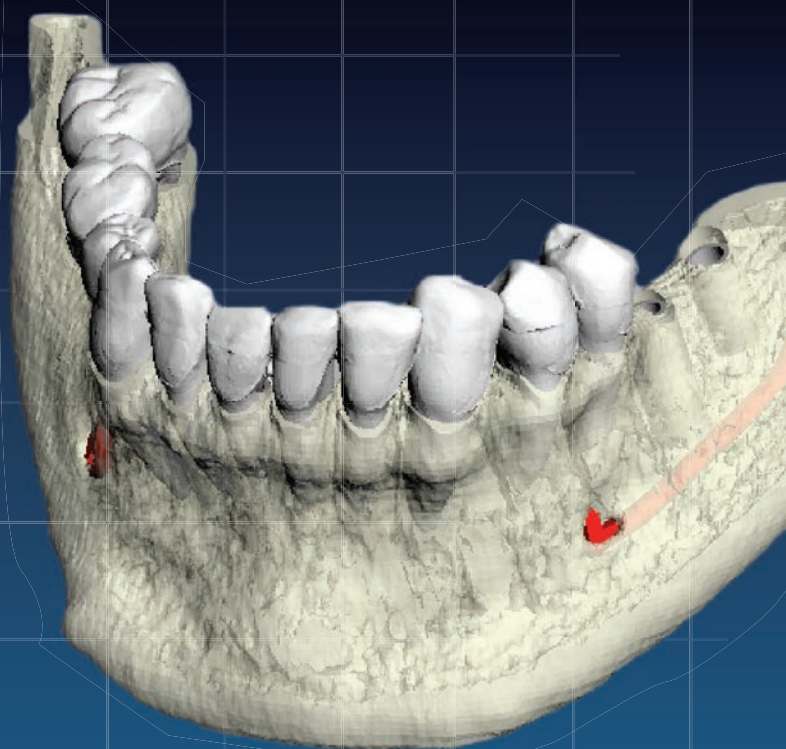
Servizio di "fusione digitale" dei dati radiologici 3D con scansione del modello per una rappresentazione virtuale dell'arcata con il massimo dettaglio anatomico.

- **Modelli con impianti da laboratorio**

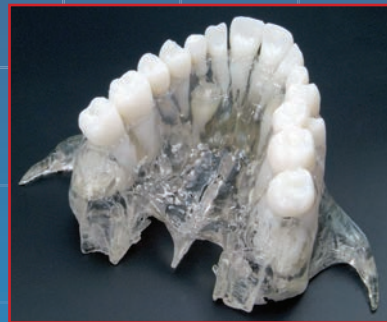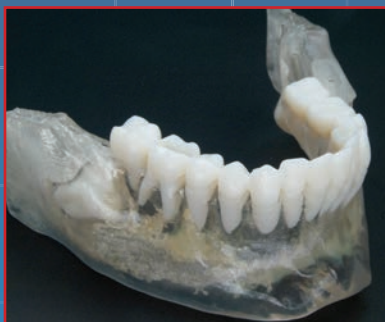Realizzazione di modelli con l'evidenza delle strutture anatomiche e la presenza di impianti inglobati come pianificato virtualmente. I modelli permettono la realizzazione in laboratorio di guide chirurgiche e protesi provvisorie.

- **Strumenti dedicati per chirurgia guidata\***

Accessori e strumenti dedicati per realizzare guide chirurgiche in laboratorio e agevolare le fasi cliniche rendendo l'atto chirurgico più semplice e predicibile.



\*Domanda di brevetto depositata



Per informazioni:

Servizio Clienti **DIGITAL SERVICE LEONE**

tel. 055.304439

[www.leonedigitalservice.it](http://www.leonedigitalservice.it)



ORTODONZIA e IMPLANTOLOGIA