

# Elastomero customizzato. La nuova risorsa in ortodonzia intercettiva

Dott.ssa Valentina Lanteri\*, Dott.ssa Enrica Tessore\*\*

\*Specialista in Ortognatodonzia e Odontoiatria Pediatrica PhD e Ricercatore - Università degli Studi di Milano

\*\*Specialista in Ortognatodonzia

## INTRODUZIONE

In un precedente contributo (*Bollettino Leone 104 – 2019*) abbiamo descritto lo sviluppo e la messa a punto del nuovo elastomero customizzato, by *Digital Service Leone S.r.l.*, che ha consentito di produrre su scala industriale il progetto innovativo, già realizzato a livello artigianale presso il Leolab di Giovanni Favara.

La procedura di messa a punto ha introdotto una possibilità clinica fino ad allora carente: *il controllo tridimensionale individualizzato della posizione dei denti e delle arcate*. A partire dai modelli digitali, è molto agevole ricavare una grande messe di dati, necessari per la elaborazione del piano di trattamento personalizzato: ad esempio la valutazione dell'indice di Bolton, utile ai fini della coordinazione individualizzata delle arcate. La presenza in arcata degli incisivi permanenti, da parte sua, mediante il calcolo degli indici di Ballard-Wyile e di Moyers, consente di prevedere, con buona approssimazione, i diametri mesio-distali dei denti permanenti non ancora erotti. Questo dato permette di prevedere adeguati spazi per l'eruzione dei denti permanenti, all'interno della struttura dell'elastomero, accompagnando le fasi della permuta senza dover fare ricorso a nuove impronte. Inoltre, sulla base del "morso di costruzione individuale" rilevato dall'Ortodontista, è possibile ottenere un'azione di

avanzamento e quindi di stimolo alla crescita mandibolare, per la correzione della classe II, con step programmati di 3 mm per volta. Adottando specifiche modalità costruttive è anche possibile realizzare una agevole correzione del morso profondo, del morso aperto. L'elastomero contribuisce in primis alla correzione delle abitudini viziate in quanto facilita il controllo della postura linguale, favorisce l'esecuzione di una corretta deglutizione e potenzia l'efficacia dell'eventuale rieducazione mioterapica, favorendo l'attivazione dei muscoli elevatori della mandibola e inibendo il buccinatore. Pur risultando agevole l'espansione mascellare in caso di lievi deficit mascellari, nei casi di cross bite mono e bilaterali o di discrepanze trasversali superiori a 3 mm, è consigliabile eseguire una fase preliminare di espansione con la metodica di preferenza. In questi casi per noi la scelta cade sul *Leaf Expander®* che, con le forze leggere e continue che lo caratterizzano, assicura un'espansione efficace, efficiente, indolore e assolutamente priva di collaborazione.

La procedura digitale oggi disponibile permette la programmazione del trattamento (*VTO individuale*) e il suo trasferimento al sistema di stampaggio 3D per la realizzazione finale del dispositivo customizzato. Il ciclo progettazione-produzione è quasi completamente "dematerializzato" e la sinergia tra i vari operatori coinvolti può realizzarsi quasi completamente da remoto.

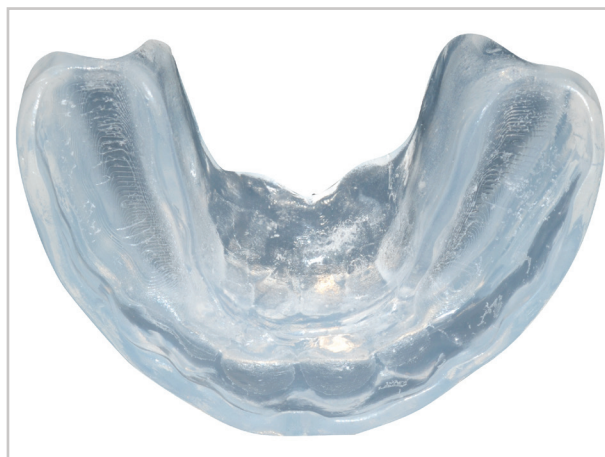


Fig. 1 - Il nuovo elastomero customizzato, by *Digital Service Leone S.r.l.*

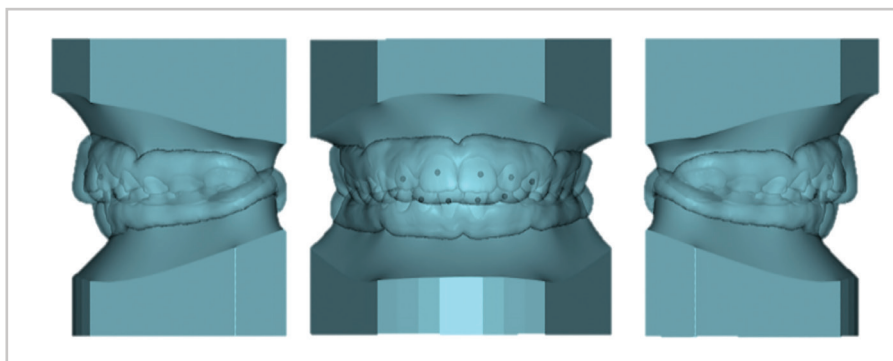
## PROGETTAZIONE E COSTRUZIONE

Il Laboratorio *Digital Service Leone S.r.l.* di riferimento riceve via email i files STL delle scansioni delle arcate eseguite in Studio o, in alternativa, riceve le impronte in silicone da cui provvede a sviluppare i modelli digitali del paziente. Il Laboratorio riceve anche il Modulo di prescrizione dell'Ortodontista, inserito sul sito dedicato ai prodotti DSL Leone, con la possibilità di fornire informazioni riguardo la diagnosi dentale, scheletrica e miofunzionale. È possibile completare la documentazione del caso sulla piattaforma digitale inserendo anche fotografie del volto e della bocca, la radiografia panoramica e la teleradiografia latero-laterale,

importanti soprattutto nel caso si voglia essere assistiti nel processo di creazione del set up del dispositivo.

Sulla base della documentazione clinica del paziente e dei dati ricavati dai modelli digitali, gli Ortodontisti della Digital Service Leone S.r.l., elaborano il piano di trattamento individuale e sviluppano il relativo set up, in sinergia con Odontotecnici particolarmente esperti nel campo delle tecnologie 3D.

Il set up elaborato viene inviato via email allo Studio richiedente per l'approvazione o per eventuali modifiche e/o perfezionamenti. La correzione della malocclusione può prevedere vari step, in relazione all'ammontare delle modificazioni programmate (Fig. 2).



*Fig. 2 - Il set up approvato costituisce il riferimento per la progettazione e la realizzazione del dispositivo da parte degli Odontotecnici della Digital Service Leone S.r.l., in collaborazione con gli Ortodontisti di riferimento*

## ASPETTI CLINICI

Dopo le verifiche di sua competenza l'Ortodontista consegna l'elastomero al paziente e controlla che si realizzi una sufficiente adesione alle arcate. La coincidenza, in caso di set up, non potrà ovviamente essere perfetta nelle fasi iniziali ma tenderà a migliorare progressivamente, con il progredire della terapia.

Un'altra importante verifica riguarda l'eventuale presenza di aree di compressione delle mucose che devono essere prontamente corrette con ritocchi minimi, per non compromettere la morfologia dell'elastomero.

Il paziente viene istruito ad indossare e a rimuovere l'elastomero in modo corretto e per la durata prevista (2 ore da sveglia, prima di coricarsi, più tutta la notte).

I controlli successivi possono essere previsti ogni sei settimane ed hanno fondamentalmente due finalità: mantenere alto il livello di motivazione, particolarmente importante in caso di presenza di abitudini viziate, e controllare le modificazioni occlusali previste dal set up.

Riportiamo, come esempio clinico, un caso trattato con espansione mascellare con Leaf Expander® ed elastomero customizzato.

## CASO CLINICO

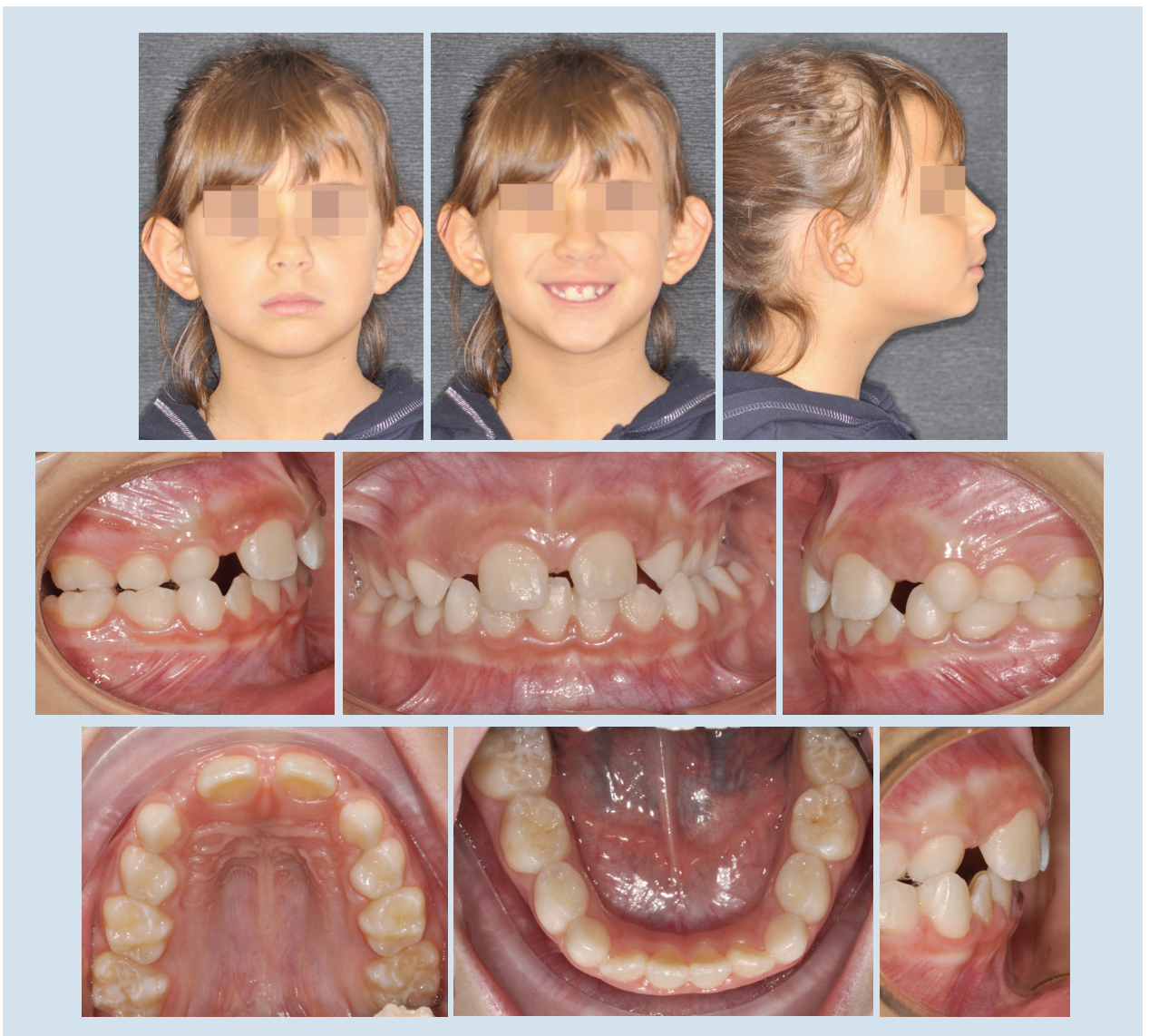

Fig. 3 - Foto del volto e intraorali pre trattamento

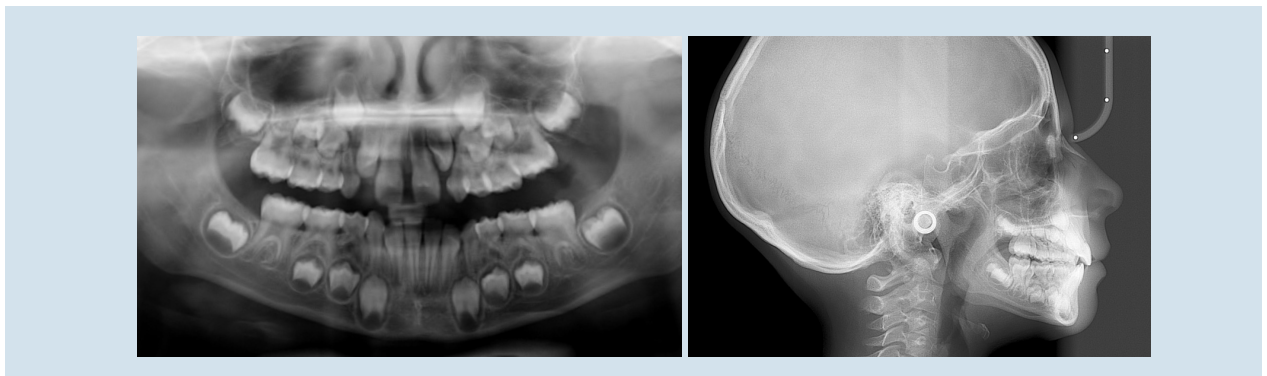


Fig. 4 - OPT e teleroadiografia pre trattamento

## Scheda paziente

### 1. DIAGNOSI

Classe I scheletrica; Crossbite laterale dx; Linee interincisive non coincidenti; Overjet aumentato

### 2. ARCATA DENTALE

- **Superiore** inferiore

### 3. DIAGNOSI SCHELETRICA

- Problemi trasversali	minori di 3 mm	<b>maggiori di 3 mm</b>	
- Problemi sagittali	<b>classe 1</b>	classe 2	classe 3
- Problemi verticali	ipodivergente	<b>normodivergente</b>	iperdivergente
- Inclinazione dei mascellari	<b>oraria</b>	antioraria	
- Asimmetria linee mediane			
superiore spostata a SX	superiore spostata a DX	<b>superiore corretta</b>	
inferiore spostata a SX	<b>inferiore spostata a DX</b>	inferiore corretta	
frenuli coincidenti	<b>frenuli non coincidenti</b>		

### 4. DIAGNOSI DENTALE

- Endo-inclinazione settori laterali	superiore	inferiore	<b>entrambi</b>	
- Crossbite settori laterali	sinistra	<b>destra</b>	entrambi	
- Scissorbite settori laterali	sinistra	destra	entrambi	
- Classe molare	<b>prima</b>	seconda	terza	
- Classe canina	<b>prima</b>	seconda	terza	
- Overjet alterato	<b>aumentato &lt; 4 mm</b>	aumentato > 4 mm	negativo < 4 mm	negativo > 4 mm
- Inclinazione gruppo frontale superiore	normoinclinato	endoinclinato	<b>esoinclinato</b>	
- Inclinazione gruppo frontale inferiore	<b>normoinclinato</b>	endoinclinato	esoinclinato	
- Overbite	<b>normo</b>	aumentato	ridotto	
- Affollamento	mascellare	4mm	<b>mandibolare</b>	2mm assente

### 5. DIAGNOSI MIOFUNZIONALE

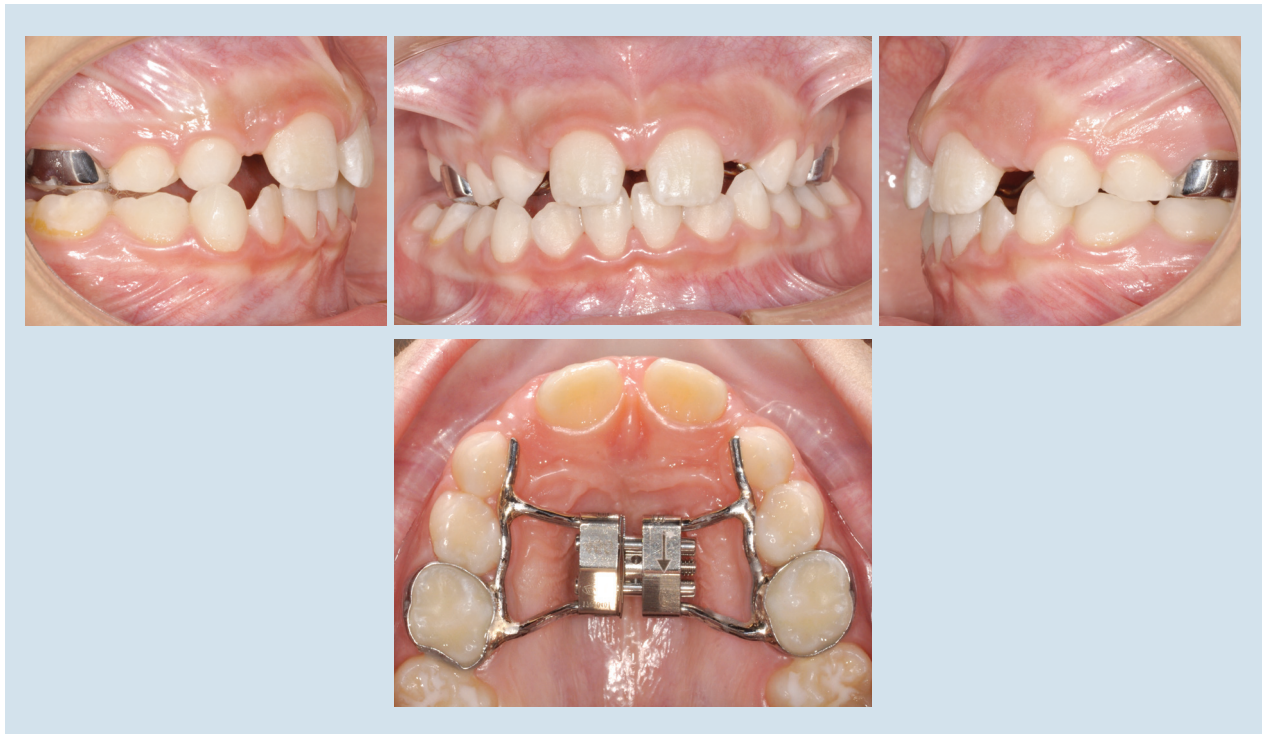
<b>postura linguale bassa</b>	<b>deglutizione atipica</b>	presenza di linee alba
lingua interdentata	frenulo linguale breve	ipertono muscolo mentoniero
incompetenza labiale	<b>respirazione orale</b>	respirazione mista
succhiamo non nutritivo	interposizione labbro	bruxismo

**TERAPIA: Espansore Mascellare e Elastomero customizzato**

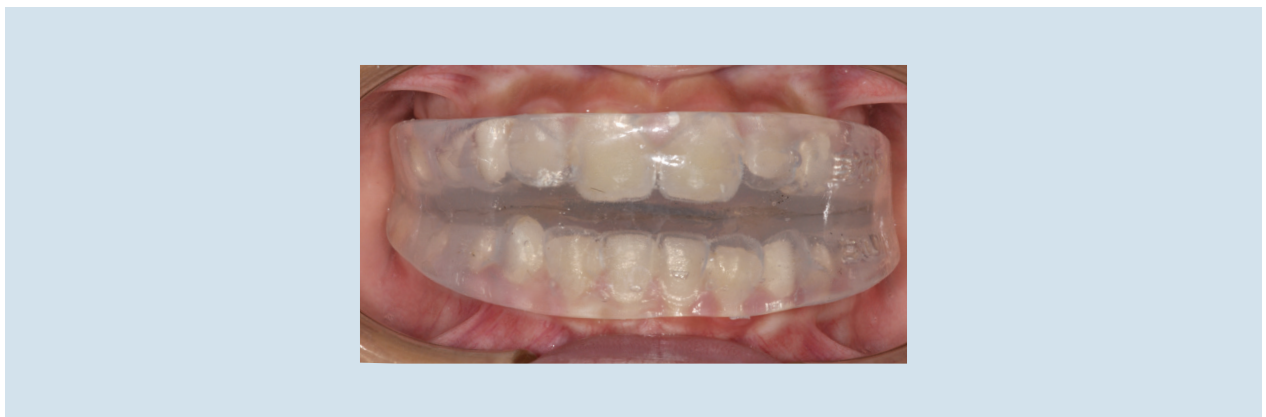## Terapia

Fase 1: espansione mascellare

Fase 2: elastomero customizzato

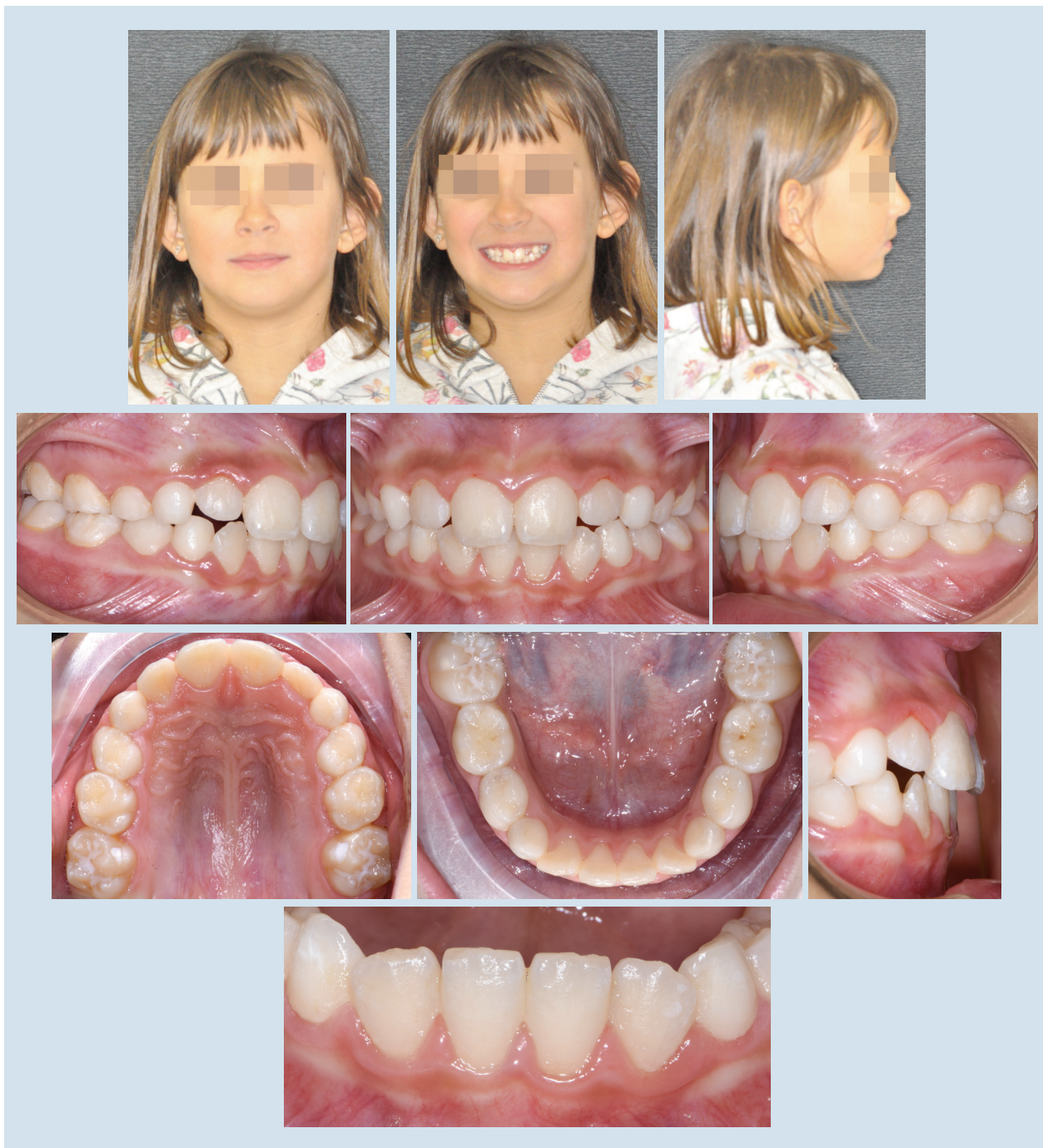

*Fig. 5 - Fase 1: espansione mascellare con Leaf Expander® 6 mm/450 gr*



*Fig. 6 - Fase 2: apparecchio elastomerico*

## Post-espansione



*Fig. 7 - Foto del volto e intraorali post-espansione*

## Post-trattamento

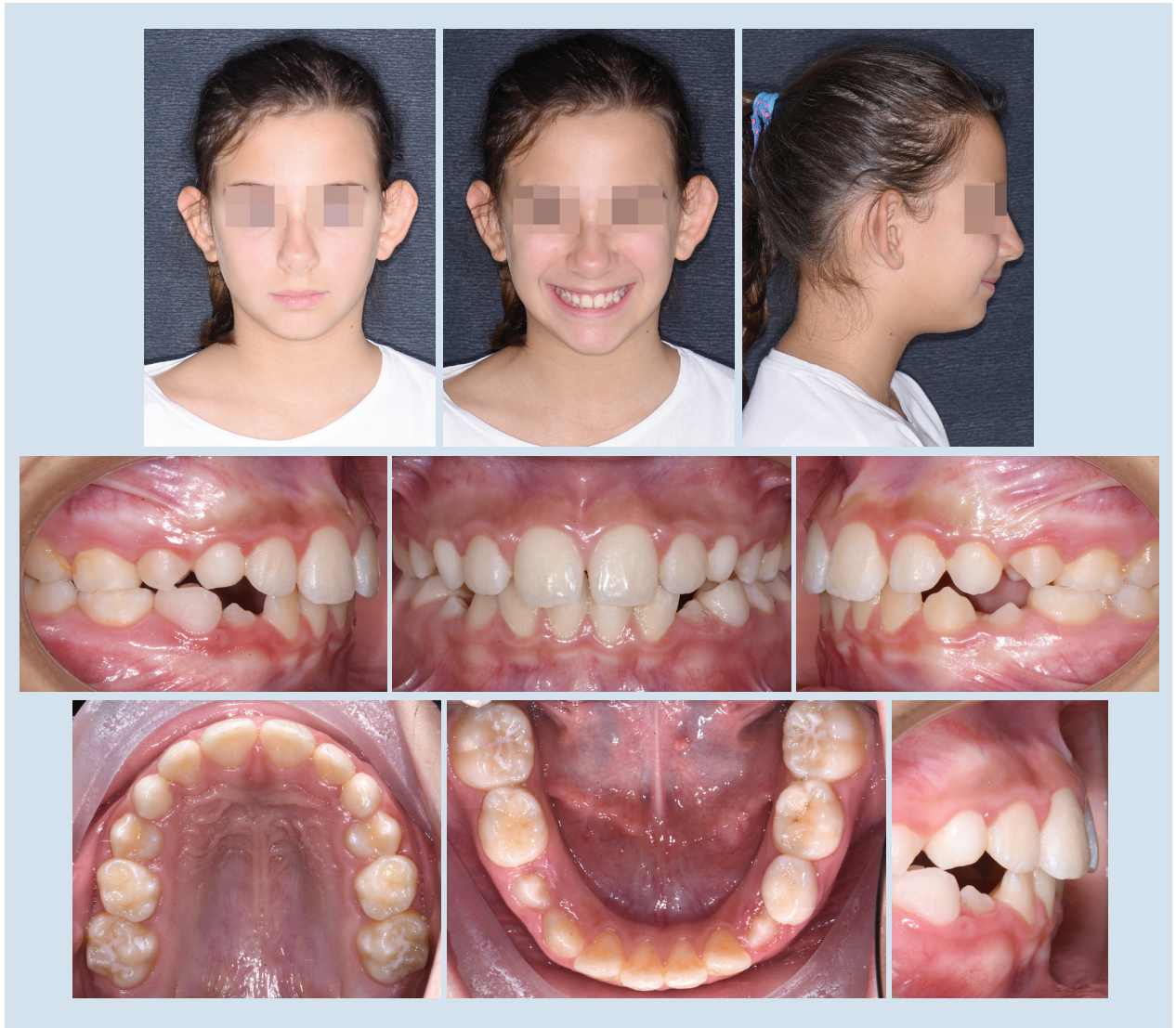

Fig. 8 - Foto del volto e intraorali post-trattamento

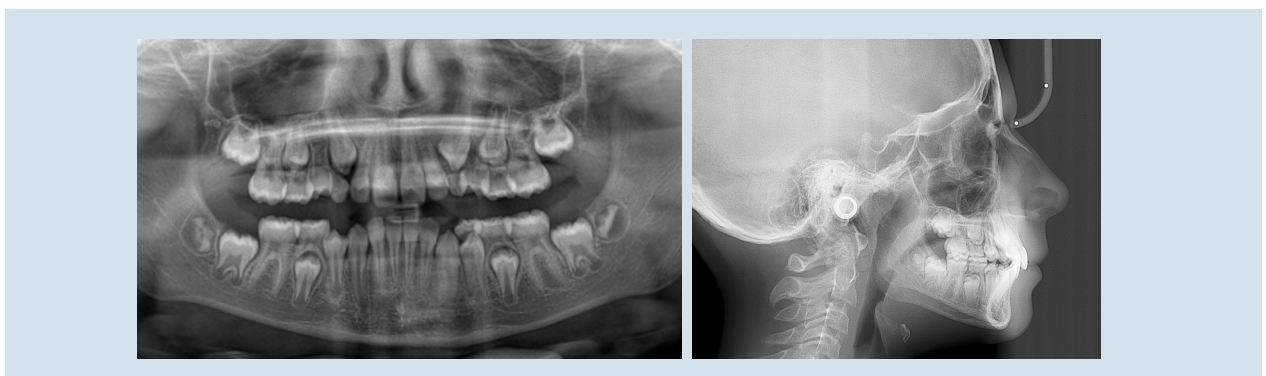


Fig. 9 - OPT e telerradiografia post-trattamento

## LA RICERCA

Recentemente è stato pubblicato uno studio allo scopo di valutare l'efficacia e l'efficienza del dispositivo customizzato in un campione di pazienti in età evolutiva (Lanteri V, Abate A, Maspero C, Farronato GP, Tessore E, Cagetti MG *Elastodonzia Customizzata In Età Evolutiva: Studio Pilota Dental Cadmos* ottobre 2021, Online first, DOI 10.19256/d.cadmos.2021.26)

La ricerca è stata effettuata sulla base di un campione, di n° 10 pazienti, in dentatura mista, di età compresa tra 8 e 12 anni. Tutti presentavano una classe II dentale, overjet aumentato e morso profondo medio/grave. Inoltre, tutti i pazienti considerati nello studio erano già stati trattati in precedenza con espansione mascellare, per pregresso morso incrociato mono o bilaterale.

Tutti i pazienti inclusi nello studio sono stati istruiti ad indossare l'elastomero per due ore durante il giorno e per tutte le ore del sonno.

Secondo il protocollo adottato per la ricerca, le due ore di impiego diurno possono essere discontinue. Durante queste il paziente viene invitato a serrare la mandibola, a intervalli di qualche minuto, allo scopo di potenziare gli effetti funzionali e ortodontici.

Data la struttura dell'apparecchio non è prevista alcuna attivazione e/o regolazione e pertanto il suo impiego non richiede una specifica perizia dell'operatore.

L'efficacia della cura dipende in gran parte dalla collaborazione del paziente, che deve essere costantemente rimotivato personalmente ed insieme ai suoi famigliari. Sotto questo aspetto, risulta di particolare rilievo per l'Ortodontista la seguente affermazione: "Abitualmente la compliance del paziente è ottima, data l'assoluta assenza di dolore; al più può essere percepita una sensazione di ingombro del cavo orale e di trazione sui denti, limitato alle prime fasi di trattamento".

Tra gli altri vantaggi riscontrati dagli Autori ricordiamo: facilità d'inserzione da parte del paziente, controllo visivo della corretta collocazione del dispositivo (trasparente), sicurezza d'impiego (materiale biocompatibile, impossibilità di ingestione involontaria), assenza di dolore, correzione controllata e predicibile.

Sulla base dei risultati clinici, sostenuti dai dati statistici, gli Autori concludono che l'elastomero customizzato oggetto dello studio può essere un'opzione di trattamento efficace per migliorare la discrepanza sagittale di classe II dentale, l'overjet e l'overbite nei bambini piccoli. Sono necessarie ulteriori ricerche per dimostrare l'eventuale presenza di componenti scheletriche delle correzioni cliniche e follow-up per valutare la stabilità dei risultati a lungo termine.

## CONCLUSIONI

L'elastodonzia ha conosciuto in anni recenti una rapida crescita che l'ha portata a ricoprire un ruolo significativo nell'ambito della moderna Ortodonzia. L'aumento costante dei casi trattati, così come il crescente numero di contributi scientifici, testimoniano dell'affidabilità della metodica.

Le ragioni del successo sono legate a molteplici fattori. Non ultimo tra questi lo sviluppo di nuovi materiali elastici, biocompatibili e sempre più resistenti nell'ambiente orale. Le procedure cliniche semplificate rischiano di trarre in inganno il neofita; vale la pena di ricordare che non può esistere una terapia efficace ed efficiente non preceduta da una accurata diagnosi e da un piano di trattamento individuale, che tenga conto delle molteplici caratteristiche ed esigenze personali dei pazienti. Altrettanto importante è sottolineare come i risultati dipendano da una collaborazione costante del paziente e dei suoi famigliari, che si è rivelata particolarmente efficace, grazie alle caratteristiche dell'apparecchio e al protocollo d'impiego considerato accettabile dalla quasi totalità dei pazienti.

A nostro avviso il contributo più utile e promettente deriva dalla "customizzazione" dell'elastomero che, mantenendo inalterata l'azione ortopedica-funzionale, introduce la possibilità di un controllo ortodontico mirato della dentatura. La tecnica inoltre si presta bene a trattamenti integrati con altre metodiche, più efficaci ed efficienti nel risolvere specifici aspetti delle malocclusioni, in particolare l'espansione mascellare e la distalizzazione molare. L'espansione, se prevista, deve di norma costituire il primo step della terapia, in quanto la sua correzione influenza indirettamente sia i rapporti verticali che sagittali dei mascellari. La distalizzazione molare, al fine di correggere importanti discrepanze sagittali, può costituire una fase indipendente del trattamento.

L'integrazione più significativa si realizza con la terapia miofunzionale, che si somma a quelle proprietà di correzione delle funzioni alterate, che fanno parte integrante delle modalità di azione degli elastomeri. L'igiene orale è uno dei punti di forza della terapia elastodontica, grazie alla possibilità di rimuovere il dispositivo per le comuni operazioni di detersione.

Fatte salve tutte le conoscenze e le precauzioni necessarie per intraprendere in sicurezza un trattamento ortodontico, le caratteristiche che abbiamo avuto modo di evidenziare ci permettono di concludere che l'Elastodonzia customizzata può occupare un ruolo molto significativo nell'ambito della moderna Ortognatodonzia.



## BIBLIOGRAFIA

1. Abate A, Cavagnetto D, Fama A, Maspero C, Farronato G. *Relationship between Breastfeeding and Malocclusion: A Systematic Review of the Literature* *Nutrients* 2020, 12, 3688.
2. Bergersen EO. *Preventative eruption guidance in the 5 to 7 year old.* *J Clin Ortho* 1995;29: 382-95.
3. Bergersen EO. *Preventive and interceptive orthodontics in the mixed dentition with the myofunctional eruption guidance appliance: correction of crowding, spacing, rotations, crossbites and TMJ.* *J Pedodont* 1988;12:386-414.
4. Biondi K, Lorusso P, Fastuca R, Mangano A, Zecca PA, Bosco M, Caprioglio A, Levrini L. *Evaluation of masseter muscle in different vertical skeletal patterns in growing patients.* *Eur J Paediatr Dent.* 2016 Mar;17(1):47-52. PMID: 26949239.
5. Bjork A.: *The role of genetic and local environmental factors in normal and abnormal morphogenesis* *Acta Morph. Neerl. Scand.*;10:48-58 1974.
6. Caprioglio D., Levrini A., Lanteri C., Caprioglio A., Levrini L.: *Ortodonzia Intercettiva Ed. Martina Bologna (Ed Italiana 2000 - English Ed. 2002).*
7. Cretella Lombardo E, Franchi L, Gastaldi G, Giuntini V, Lione R, Cozza P, Pavoni C. *Development of a Prediction Model for Short-Term Success of Functional Treatment of Class II Malocclusion.* *Int J Environ Res Public Health.* 2020 Jun 22;17(12):4473. doi: 10.3390/ijerph17124473.
8. Farronato G, Maspero C, Tartaglia GL, Farronato M, Lanteri V, *AA vari Cefalometria a Fov Ridotto: Ortognatodonzia: Mondostudio Edizioni, 2019 ISBN 9788895700585.*
9. Farronato GP, Lanteri V, Maspero C, Caprioglio A, Farronato M, Tartaglia G et alii *Elastodonzia Funzionale Integrata ALE Edizioni, Gennaio 2021 (EAN: 9788894513967 ISBN: 8894513963).*
10. Farronato GP. *Ortognatodonzia.* Milano: Edi. Ermes; 2013.
11. Favero L, Arreghini A, Caprioglio A. *La respirazione orale-terapia ortodontica e multidisciplinare* Ed. Martina 2010.
12. Garliner D. *The current status of myofunctional therapy in dental medicine.* *Int J Orthod* 1982 Mar;20(1):21-5.
13. Gianni E. *La nuova ortognatodonzia, vol. 1-2.* Padova: Piccin; 1980-1986.
14. Giuca MR, Pasini M, Pagano A, Mummolo S, Vanni A. *Longitudinal study on a rehabilitative model for correction of atypical swallowing.* *Eur J Paediatr Dent* 2008 Dec;9(4):170-4.
15. Grippaudo C, Paolantonio EG, Luzzi V, Manai A, La Torre G, Polimeni A. *Orthodontic screening and treatment timing in preschoolers.* *Clin Exp Dent Res.* 2019 Feb 10;5(1):59-66. doi: 10.1002/cre2.161. PMID: 30847234; PMCID: PMC6393042.
16. Idris G, Hajeer MY, Al-Jundi A *Soft- and hard-tissue changes following treatment of Class II division 1 malocclusion with Activator versus Trainer: a randomized controlled trial.* *European Journal of Orthodontics* (2019) 41:21–28.
17. Keski-Nisula K, Hernesniemi R, Heiskanen M et al. *Orthodontic intervention in the early mixed dentition: a prospective, controlled study on the effects of the eruption guidance appliance.* *Am J Orthod Dentofacial Orthop* 2008;133(2):254-60.
18. Koretsi D, Makou M, Pandis N *Effect of orthodontic management and orofacial muscle training protocols on the correction of myofunctional and myoskeletal problems in developing dentition. A systematic review and meta-analysis.* *Orthodontics and Craniofacial Research* 2018 21: 202–215.
19. Kyburz KS, Eliades T, Papageorgiou SN (2019) *What effect does functional appliance treatment have on the temporomandibular joint? A systematic review with meta-analysis.* *Progress Orthod* 20: 32.
20. Laganà G, Cozza P. *Interceptive therapy with elastodontic appliance: case report.* *Ann Stomatol* 2010 Jul-Dec; 1(3-4): 22–28.
21. Laino A., Savastano C., Di Mauro G., Petrazzuoli G., Lanteri C. *Prevenzione e Promozione della Salute Orale in Età Pediatrica: Bilancio di Salute Orale Orto-Pedodontico in Odontoiatria per il Pediatra Soc. Italiana di Pediatria Pacini ed. 2007.*
22. Lanteri C, Schindler O, Vernero I, Lanteri V, cap. *Relazione tra Ortodonzia, Foniatria e Logopedia in Terapia Miofunzionale Orofaciale di Levrini L. Ed. EDRA 2019*
23. Lanteri C., Lanteri V. cap. *Elementi di Ortodonzia in Deglutologia di Schindler O., Ruoppolo G., Schindler pag. 197- 233 Omega Ed. Torino 2001.*
24. Lanteri C., Vernero I., Lanteri V. *Malocclusioni e Logopedia, Educazione della bocca e correzione delle malocclusioni nell'età evolutiva.* Martina, Bologna, 2009
25. Lanteri C.: *Ortognatodonzia Edizioni Masson Milano 2002.*
26. Lanteri V, Abate A, Maspero C, Farronato GP, Tessore E, Cagetti MG *Elastodonzia Customizzata In Età Evolutiva: Studio Pilota Dental Cadmos ottobre 2021, Online first (Pre-print) DOI 10.19256/d. cadmos. 2021.26.*

27. Lanteri V. *Tesi di Specializzazione in Odontoiatria Pediatrica, Elastodonzia customizzata in età evolutiva: studio pilota - Università degli Studi di Milano Anno Accademico 2019/2020.*
28. Lanteri V., Tessore E, Nasce "ELLE", la nuova stella del firmamento Digital Leone *Bollettino di Informazioni Leone* 104:26-30 2019.
29. Leonardi R, Barbato E. Mandibular asymmetry treated with a modified activator appliance. *J Craniofac Surg.* 2007 Jul;18(4):939-43. doi:10.1097/scs.0b013e3180a77206. PMID: 17667690.
30. Levrini A, Favero L *I maestri dell'ortodonzia funzionale Quintessenza Ed.* 2003.
31. Levrini A. *Terapia miofunzionale. Rieducazione neuromuscolare integrata.* Milano: Masson; 1997.
32. Levrini A.: *Deglutizione atipica e mioterapia funzionale Mondo Ortod.* 3:1-25 1977.
33. Luzzi V, Guaragna M, Ierardo G, Saccucci M, Consoli G, Vestri AR, Polimeni A. Malocclusions and non-nutritive sucking habits: a preliminary study. *Prog Orthod.* 2011 Nov;12(2):114-8. Epub 2011 May 12.
34. Majorana, A., Bardellini, E., Amadori, F., Conti, G., Polimeni, A., 2015. Timetable for oral prevention in childhood developing dentition and oral habits: a current opinion. *Progress in Orthodontics* 16. doi:10.1186/s40510-015-0107-8.
35. Maspero C, Prevedello C, Giannini L, Galbiati G, Farronato G. Atypical swallowing: a review. *Minerva Stomatol.* 2014 Jun;63(6):217-27.
36. Moss ML, Salentijn L: *The primary role of functional matrices in facial growth, Am J Ortho,* 1969; 55:556-577.
37. Moss ML: *The functional matrix hypothesis revisited, Am J Orthod,* 1997;112:8-11, 221-226, 338-342, 410-417.
38. Myrland R, Dubland M, Keski-Nisula K, Kerosuo H (2015) One year treatment effects of the eruption guidance appliance in 7- to 8-year-old children: a randomized clinical trial. *European Journal of Orthodontics* 37: 128–134.
39. Papageorgiou SN, Koletsi D, Eliades T. What evidence exists for myofunctional therapy with prefabricated appliances? A systematic review with meta-analyses of randomised trials. *J Orthod.* 2019 Dec;46(4) 297-310.
40. Perillo L, Femiano A, Palumbo S, Contardo L, Perinetti G. Skeletal and dental effects produced by functional regulator-2 in pre-pubertal class II patients: a controlled study. *Prog Orthod.* 2013 26;14:18.
41. Perinetti G, Caprioglio A, Contardo L. Visual assessment of the cervical vertebral maturation stages: A study of diagnostic accuracy and repeatability. *Angle Orthod.* 2014 Nov;84(6):951-6.
42. Perinetti G, Sbardella V, Contardo L *Diagnostic reliability of the third finger phalanx maturation method in the identification of the mandibular growth peak Eur J Orth.* 2017 1;39(2):194-201.
43. Pintucci F, Maspero C, De Grazia MT, Angelino E, Marchio V, Farronato M, Lanteri V. Use of Clark's Twin Block for the treatment of Angle Class II Malocclusion during development: retrospective study based on literature data. *In press (2021) Int. Journal of Clinical Dentistry.*
44. Rollet D. *Réalités Cliniques* 2015. Vol. 26, n°2: pp. 117-129.
45. Rosa M, Quinzi V, Marzo G. Paediatric Orthodontics Part 1: Anterior open bite in the mixed dentition. *Eur J Paediatr Dent.* 2019 Mar;20(1):80-82. doi: 10.23804/ejpd.2019.20.01.15.
46. Silvestrini-Biavati A, Migliorati M, Demarzianni E, Tecco S, Silvestrini-Biavati P, Polimeni A, Saccucci M. Clinical association between teeth malocclusions, wrong posture and ocular convergence disorders: an epidemiological investigation on primary school children. *BMC Ped.* 2013. 23;13:12.
47. Wishney M, Darendeliler MA, Dalci O (2019) Myofunctional therapy and prefabricated functional appliances: an overview of the history and evidence. *Australian Dental Journ* 64: 135-144.