

Ancoraggio Palatale: istruzioni per l'uso

Dott. Giuseppe PERINETTI
Libero professionista, Nocciano (PE) e Pordenone

Odt. Alex BRUNO, Odt. Paolo TONINI
Ortotec - Laboratorio ad elevata specializzazione ortodontica
Leolab Friuli-Venezia Giulia, Tricesimo (UD)



1. INTRODUZIONE

La tecnica di ancoraggio palatale, ossia di utilizzo di miniviti palatali su cui posizionare un dispositivo ortodontico, sta diventando sempre più comune nella pratica ortodontica.

Le ragioni che stanno portando ad una rapida diffusione della tecnica, anche se proposta solo in anni recenti, risiedono nei numerosi vantaggi che può offrire:¹ a differenza dell'ancoraggio vestibolare, quello palatale ha il vantaggio di non interferire con il movimento dei denti (non essendo le miniviti inserite tra le radici) e, soprattutto, con dispositivi costruiti in base alle esigenze specifiche del paziente si possono ottenere molteplici tipologie di movimenti o ancoraggi.

2. EVIDENZE SCIENTIFICHE

Sito di inserzione e stabilità

Sebbene il palato sia considerata una zona con osso abbondante e priva di strutture vascolari e nervose di rilievo (a parte l'arteria naso-palatina)²⁻⁴, non tutto il palato è adatto a ricevere miniviti.

Ad oggi sono stati condotti diversi studi circa la zona ottimale di inserzione delle miniviti, a partire dalle prime evidenze su un numero limitato di casi,⁴ fino a studi^{2,3,5,6} più completi per casistica e metodologia e tutti, nel complesso, riportano la zona anteriore del palato, in corrispondenza della terza ruga palatina, come la migliore per quantitativo di osso e ridotto spessore di mucosa (circa 3 mm).⁴

Una più recente revisione⁷ della letteratura si è invece focalizzata sul grado di sopravvivenza delle miniviti in base alla zona di inserzione: tale studio⁷ include un totale di 13 articoli ed ha dimostrato come solo una piccola percentuale di miniviti va incontro a fallimento, che oscilla tra 1.3% (per la zona mediana) fino a 5.5% per la zona tra premolare e molare (Fig 1).

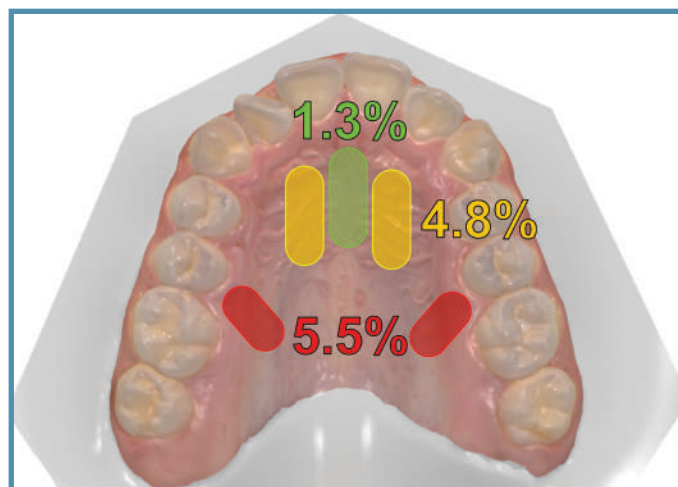


Fig. 1 - Percentuale di fallimento delle miniviti palatali in base alla sede di inserzione (modificato da Mohammed et al.7)

Facendo riferimento alla letteratura corrente, viene quindi indicata la zona anteriore paramediana (a circa 4-5 mm dalla linea mediana) come quella ottimale, in considerazione anche delle relative necessità di realizzazione dei dispositivi e inserzione delle miniviti. Nella parte posteriore del palato la zona tra premolare e molare, sebbene sia stata riportata

come quella con meno osso, può essere indicata come utilizzabile.

È da sottolineare che alle volte, quest'ultima zona richiede che le miniviti siano vicine alle radici dei denti (se non addirittura inter-radicolari) in quanto l'osso palatino posteriore è di spessore ridotto (Fig 2).

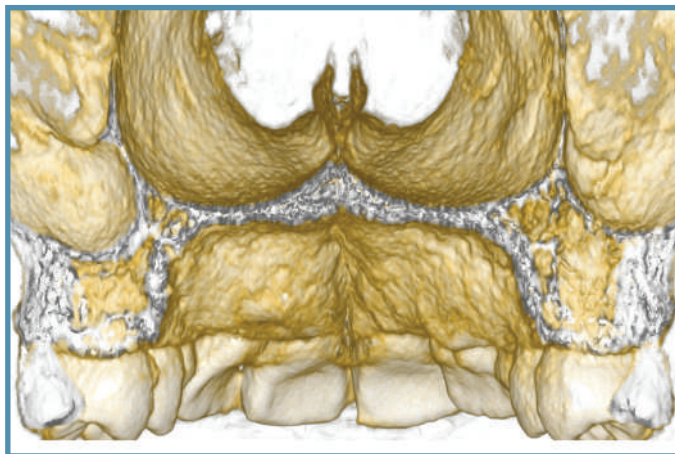

Fig. 2 - Spessore di osso nella parte posteriore del palato

Gli stessi studi^{2,5,6} comunque riportano come esista una grande variabilità anatomica individuale e quindi le regole generali di riferimento anatomico (es. terza ruga palatina) non possono essere valide in tutti i casi.

Tale variabilità individuale potrebbe essere la spiegazione delle percentuali di fallimento riportate per le miniviti nei diversi siti palatali.⁷ In particolare, ad oggi non sono stati trovati fattori predittivi significativi per quanto riguarda il quantitativo di osso atteso.^{2,6} Per aumentare la predicibilità della stabilità delle miniviti può quindi essere utile un'inserzione guidata tramite pianificazione preoperatoria,⁸ come sotto riportato.

Importanza della bicorticalità

Anche se ci sono ancora poche evidenze in vivo,⁹ ci si può attendere che una minivite bicorticale, ossia che passa la

prima corticale ossea e che arriva a penetrare l'altra, abbia maggiore resistenza alla sollecitazione delle forze. Uno studio a elementi finiti¹⁰ ha dimostrato come una minivite bicorticale sia molto più resistente al carico delle forze rispetto a una monocorticale. Nello specifico, per bicorticalità gli autori intendono che la minivite venga a contatto con la seconda corticale, mentre perforarla e oltrepassarla di 2 mm non aggiunge ulteriore resistenza al carico e quindi non darebbe vantaggi.¹⁰

Stabilito quindi che per bicorticalità minima si intende una minivite che passa una corticale per arrivare a contatto con l'altra (ma senza perforarla), è ovvio che una simile condizione richieda una pianificazione accurata dell'inserzione della minivite tramite una cone-beam computed tomography (CBCT, Fig 3).

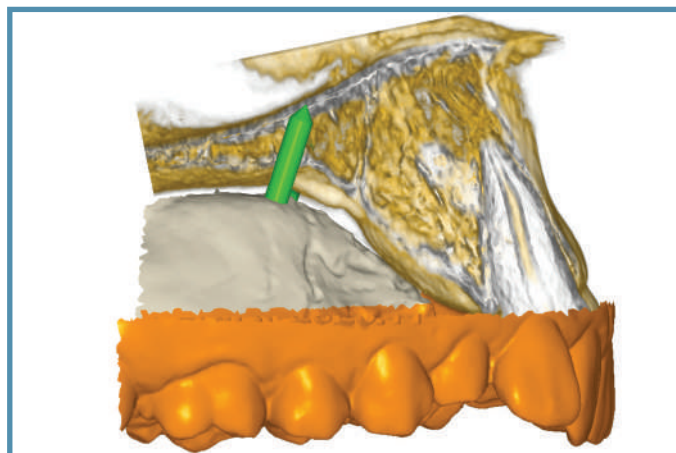


Fig. 3 - Esempio di una minivite bicorticale.

Al meglio delle nostre conoscenze, al momento esiste un solo studio⁹ su pazienti che abbia valutato il grado di espansione mascellare ottenuta da viti bicorticali, rispetto a miniviti monocorticali: questo studio⁹ ha dimostrato che nel caso di almeno 2 viti bicorticali (su 4) si avrebbe un'espansione maggiore.

Tale evidenza è in linea con l'opinione diffusa che la bicorticalità è altamente preferibile nei casi di espansione palatale (specie in adulto) dove i carichi sulle miniviti sono notevoli. Al contrario, per quanto riguarda i dispositivi ibridi per distalizzazione, mesializzazione, ancoraggio e intrusione, diversi studi¹¹⁻¹⁵ hanno riportato risultati molto positivi in termini di stabilità delle viti ed efficacia della terapia. Tuttavia, è da precisare che questi studi¹¹⁻¹⁵ non hanno specificato se le viti fossero state inserite con bicorticalità o meno, ma è presumibile di no, per via del fatto che le inserzioni sono state eseguite prevalentemente prive di una pianificazione. Fanno eccezione pochi studi^{16,17} su espansione palatale, dove l'ottenimento della bicorticalità era parte del protocollo operativo.

In definitiva, allo stato attuale, la bicorticalità è sicuramente raccomandabile nel caso di espansione palatale (specie in pazienti adulti o giovani adulti) mentre se ne può fare a meno per le altre tipologie di terapie.

Maturazione scheletrica ed espansione palatale in pazienti in crescita

È riportato come l'espansione mascellare con dispositivi ad appoggio dentale siano efficaci nell'ottenere effetti scheletrici che rimangono stabili nel lungo termine solo nei soggetti pre-puberali.^{18,19} Al contrario, la stessa procedura in pazienti puberali o post-puberali si limita agli effetti dentali.^{18,19}

Mentre la letteratura ha mostrato ampiamente che l'espansione con miniviti palatali produce effetti scheletrici in pazienti puberali e post-puberali,²⁰ rimane il problema dell'esatta identificazione del timing di utilizzo dell'ancoraggio palatale nel paziente considerato individualmente.¹⁹ Una possibilità è quella dell'utilizzo del metodo MPM²¹ descritto recentemente e di cui si rimanda a precedenti pubblicazioni:²² in base a tale procedura, l'inserzione di miniviti sarebbe indicata a partire dalla fase di passaggio tra MPS2 e MPS3.¹⁹ Infine, è da menzionare che nei pazienti più giovani (almeno quelli sotto i 12 anni) è raccomandato inserire miniviti palatali esclusivamente nelle regioni paramediane.²³

Possibili complicanze

Al momento la maggior parte delle informazioni circa le complicazioni inerenti l'inserzione di miniviti derivano dagli studi su quelle inter-radicolari^{23,24} e su pochi studi focalizzati su quelle palatali.²⁵⁻²⁷ Tuttavia, la gran parte delle evidenze sulle miniviti vestibolari possono anche essere estese a quelle palatali. Come già riportato sopra, la principale complicanza è la perdita della minivite con percentuali⁷ comunque accettabili nella pratica clinica. In caso di mobilità di una minivite sarà necessario rimuoverla e reinserirne un'altra (dopo un'eventuale attesa per una

guarigione). Sebbene le miniviti possano essere caricate immediatamente dopo l'inserzione, è consigliabile per chi si appropria per la prima volta all'ancoraggio palatale, di attendere alcuni giorni tra l'inserzione delle miniviti e la presa dell'impronta, per assicurarsi della stabilità. Altra complicanza non necessariamente grave è la migrazione delle miniviti, che può avvenire almeno per quelle vestibolari.²⁸ In particolare, è stato riportato che miniviti caricate con 400 g di forza per 9 mesi possono subire movimenti fino a 1,5 mm in quasi la metà dei casi monitorati.²⁸ Altre complicazioni riguardano perforazioni in cavità nasale, seno mascellare o canale retroincisivo.²³⁻²⁶ È interessante notare come sia stato descritto che perforazioni minime in seno nasale o mascellare non necessitano rimozione della minivite e anzi è indicato proseguire con la terapia (ovviamente monitorando l'insorgenza di eventuali reazioni infiammatorie).²³ Per quanto riguarda il canale retroincisivo, ad oggi è stato riportato un caso clinico²⁵ di perforazione dell'arteria retroincisiva, con relativa perdita di osso, ma completamente risolto dopo la rimozione della minivite. Un'altra complicanza di rilievo è la lesione del nervo palatino maggiore²³ che, fuoriuscendo dal forame palatino maggiore, (in genere tra primo e secondo molare) decorre anteriormente tra 5 e 15 mm dal margine gengivale, verso il canale retroincisivo. La lesione al nervo palatino maggiore, dunque, interessa le sole viti palatali posteriori che dovrebbero essere inserite medialmente al decorso del nervo e non oltre il versante distale del secondo premolare.²³ Se le miniviti palatali posteriori vengono inserite più adiacenti al margine geniale (più lateralmente al decorso del nervo) allora saranno probabilmente inter-radicolari. Fortunatamente, lesioni al nervo palatino maggiori sono riportate come transitorie e di risoluzione spontanea entro i 6 mesi.²³

Sebbene vi siano anche complicazioni inerenti a infiammazione dei tessuti molli circostanti alle miniviti, uno studio²⁷ ha riportato (per quelle palatali) assenza di queste problematiche se paragonate a quelle vestibolari. Esistono anche evidenze circa una parziale osteointegrazione delle miniviti, che comporta una maggiore difficoltà nella rimozione delle stesse.²⁹ Tuttavia, tale processo non inficia l'utilizzo della tecnica nell'ambito delle miniviti vestibolari²⁹ e, per quanto derivato dall'esperienza degli autori, neanche in quelle palatali che vengono tenute in sede per periodi relativamente lunghi (anche fino a 18 mesi).

Altra complicanza in ancoraggio palatale, sebbene poco frequente, è la frattura della minivite durante la sua inserzione. Al meglio delle nostre conoscenze non esistono dati in letteratura a riguardo, ma in base all'esperienza degli autori questa evenienza è inferiore al 1% dei casi e il rischio può essere sensibilmente ridotto tramite esecuzione di foro pilota e utilizzo di manipoli con torque predeterminato. In caso di frattura sottomucosa, la minivite può essere lasciata in sede e rimossa solo se dovesse interferire con movimenti dentari. Sebbene non grave, i pazienti devono esser informati di questa complicanza.

In definitiva, l'utilizzo di miniviti palatali si dimostra molto sicuro e con complicanze in percentuali molto piccole e anche quando si presentano molto spesso si limitano a disagi più che a danni biologici di rilievo. La frequenza di tali complicanze può essere ulteriormente ridotta con specifiche procedure, come l'inserzione guidata, che stanno progressivamente entrando nei protocolli di routine.

3. CARATTERISTICHE DEI DISPOSITIVI AD ANCORAGGIO PALATALE

I dispositivi ad ancoraggio palatale si possono classificare in base a vari criteri:

- 1) Numero di miniviti (in genere 2 o 4);
- 2) Ibrido (con interessamento di denti tramite bande o placche) o bone-borne (montato esclusivamente su miniviti);
- 3) Tipologia di azione (distalizzatori, mesializzatori, barre di ancoraggio, barre di intrusione, cantilever per trazione di canini inclusi, espansori);
- 4) Semplici o complessi (in base alla possibilità o meno di eseguire più effetti allo stesso tempo come ad esempio espansione e distalizzazione).

Alcuni esempi di dispositivi ad ancoraggio palatale di uso comune sono riportati in Fig 4.

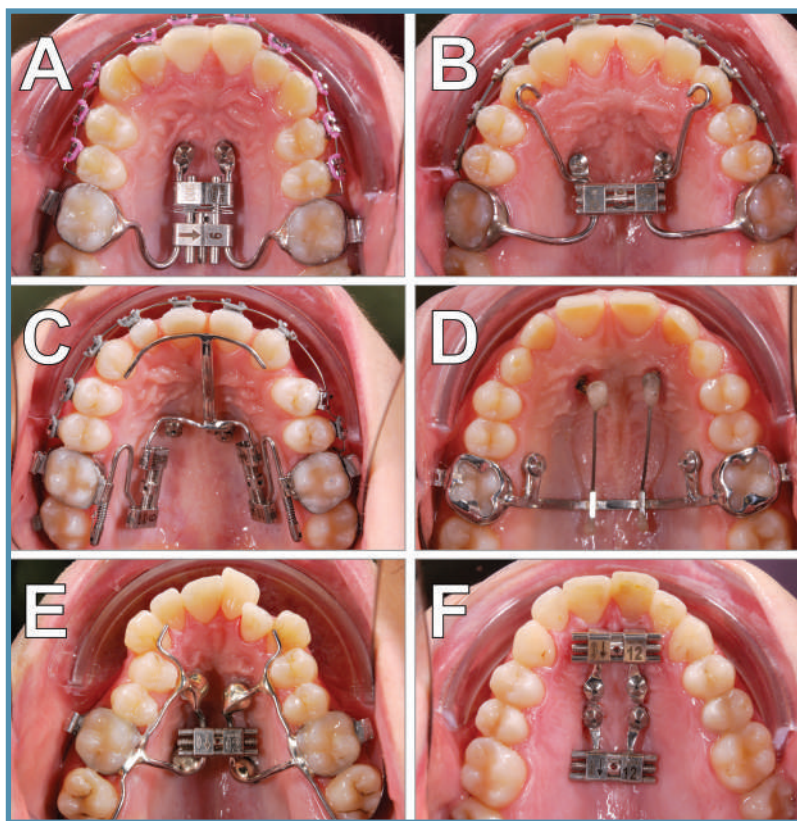


Fig. 4 - Alcuni esempi di dispositivi ad ancoraggio palatale di uso comune

Le possibilità di realizzazione di dispositivi ad ancoraggio palatale sono notevoli e si possono adattare ad ogni circostanza, ma proprio a causa di questa enorme variabilità di costruzione, ad oggi non esiste una classificazione unica di tutti questi dispositivi. Nell'esperienza degli autori i più comuni sono MaXimo, Fast-Back, Frog e Keles per distalizzazione, Reverse Fast-Back, Reverse Keles per mesializzazione, espansori di vario tipo, barra di ancoraggio (per casi estrattivi o denti inclusi) o barra di intrusione. L'efficienza di questi dispositivi in varie tipologie di malocclusione è notevole, includendo terapie ortodontiche

e ortopediche.^{1,11-13,15,16,20,30} Vengono qui mostrati esempi di distalizzazione (Figg. 5A-C), mesializzazione (Figg. 5D-F) e ancoraggio (Figg. 5G-I). I dispositivi su miniviti palatali sono molto utili anche per l'ottenimento di espansioni ortopediche in pazienti adulti che richiederebbero chirurgia (Fig. 6) o anche per importanti ricentramenti delle linee mediane (Fig. 7). Un caso di distalizzazione 'All-at-Once'³¹ e un altro di combinazione di terapia ortopedia di avanzamento del mascellare e distalizzazione dei molari,³² sono stati riportati in precedenza dagli autori.

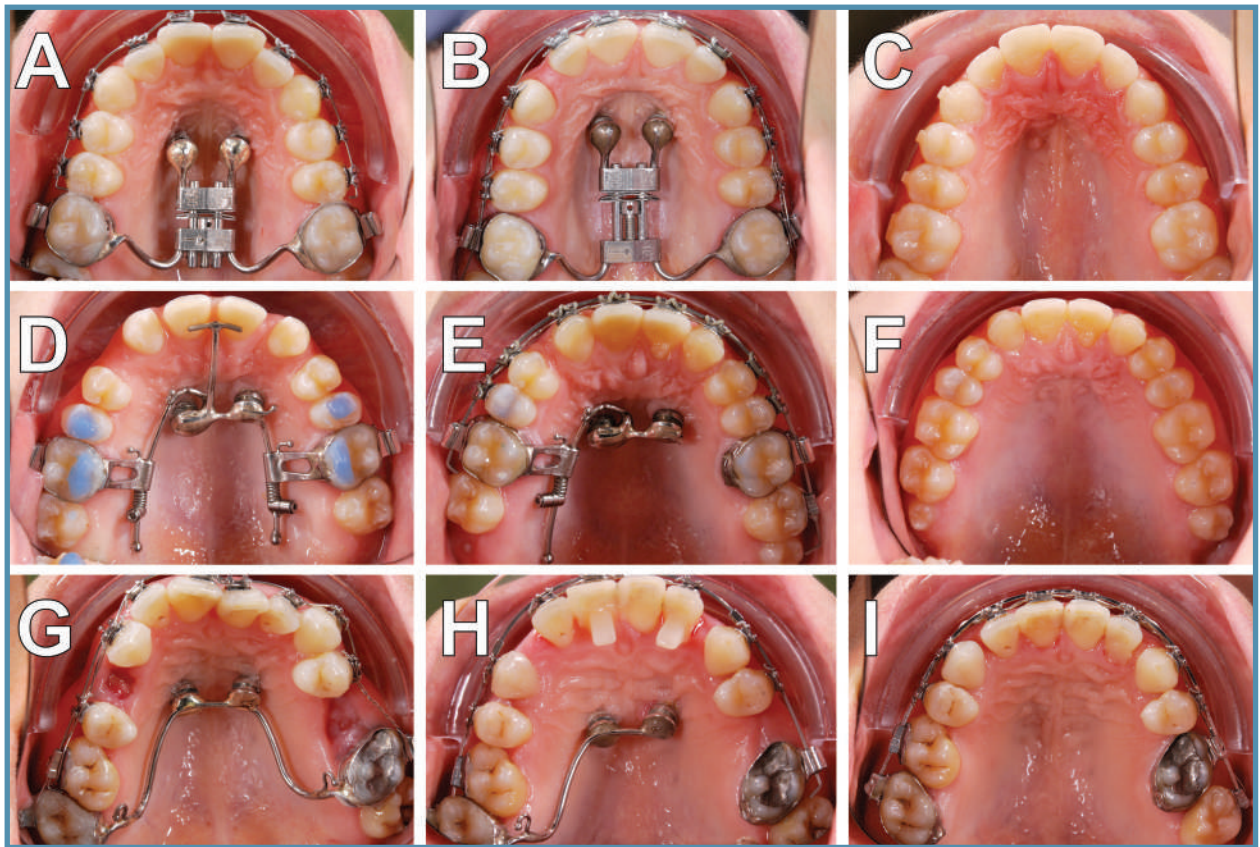


Fig. 5 - Alcuni esempi di terapie comuni con dispositivi ad ancoraggio palatale

A-C - Distalizzazione 'All-at-Once' tramite MaXimo

D-F - Mesializzazione tramite Reverse Keles

G-I - Ancoraggio posteriore in caso estrattivo

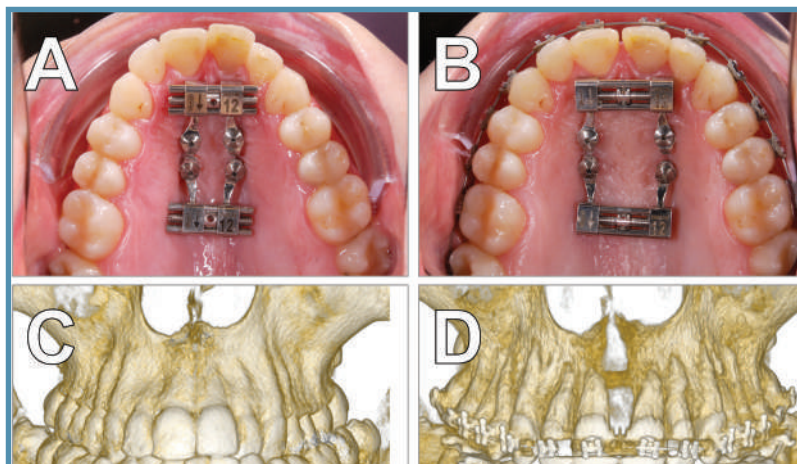


Fig. 6 - Caso di espansione ortopedica del mascellare in paziente adulto.

A - Foto intraorale iniziale

B - Foto intraorale a fine espansione

C - Cone-beam computed tomography mascellare iniziale

D - Cone-beam computed tomography mascellare a fine espansione con evidenziazione dell'apertura della sutura palatina (maggiore esposizione delle radici secondaria ad artefatti derivanti dalle parti metalliche)

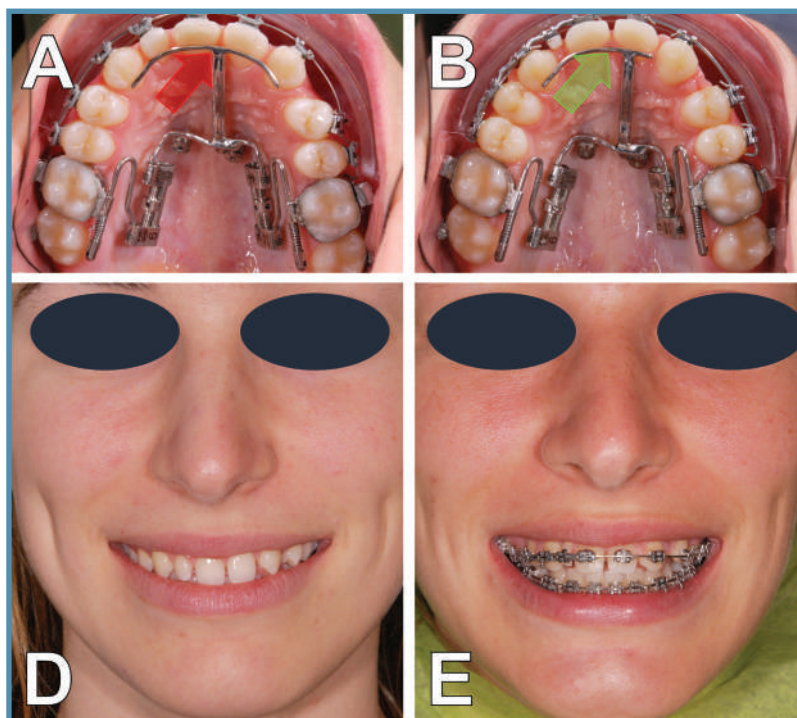


Fig. 7 - Caso di centramento della linea mediana superiore in paziente adulto.

A - Foto intraorale iniziale

B - Foto intraorale a fine centramento

D - Foto extraorale iniziale

E - Foto extraorale a fine centramento. Spostamento della linea mediana superiore evidenziato con le frecce rossa e verde

4. PARTE OPERATIVA

Pianificazione per inserzione guidata delle miniviti palatali

Le miniviti palatali possono essere inserite con o senza una

pianificazione preoperatoria (inserzione guidata e manuale, rispettivamente). Casi complessi con affollamenti anteriori, denti inclusi, palato molto stretto o mucose molto spesse (Fig. 8) costituiscono un'indicazione alla pianificazione preoperatoria.

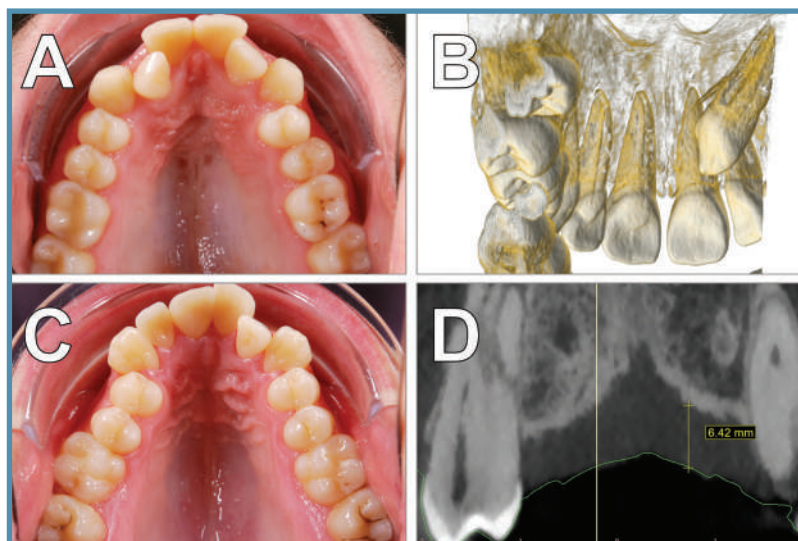


Fig. 8 - Casi complessi che necessitano di pianificazione preoperatoria

A - Affollamenti anteriori

B - Denti inclusi

C - Palato molto stretto

D - Mucose molto spesse (oltre 6 mm in foto)

Un'altra importante considerazione riguardo all'inserzione manuale attiene al parallelismo delle miniviti. Un'inserzione manuale può comportare un notevole disparallelismo tra le due miniviti, rendendo complesso il montaggio del dispositivo. Al contrario, una procedura di inserzione guidata porta a miniviti molto parallele tra loro, riducendo i sottosquadri e quindi rendendo agevole il montaggio del dispositivo. Tale considerazione è particolarmente importante nel caso di dispositivi ancorati su 4 miniviti per via dei notevoli sottosquadri che si possono venire a creare. Nel presente articolo viene riportata la pianificazione di inserzione delle miniviti palatali secondo il Sistema REPLICA messo a punto dagli stessi autori.³³ Tale sistema è completamente digitale, con prototipazione sia del modello

che della dima e si basa su software certificati di Classe II. La versatilità del sistema REPLICA permette di pianificare l'inserzione di miniviti di ogni provenienza, sia da CBCT che da teleradiografia del cranio in proiezione latero-laterale. Alcuni esempi di pianificazione sono qui riportati includendo situazioni specifiche come canini inclusi (Fig. 9), canale retroincisivo di notevoli dimensioni (Fig. 10) o palato molto stretto con notevole vicinanza delle miniviti (Fig. 11). In caso di 4 miniviti potrebbe essere necessaria la realizzazione di 2 dime complementari (Fig. 12).

Le fasi operative inerenti l'utilizzo del sistema REPLICA sono riportate di seguito, mentre una descrizione dettagliata del sistema è stata recentemente pubblicata dagli autori.³³

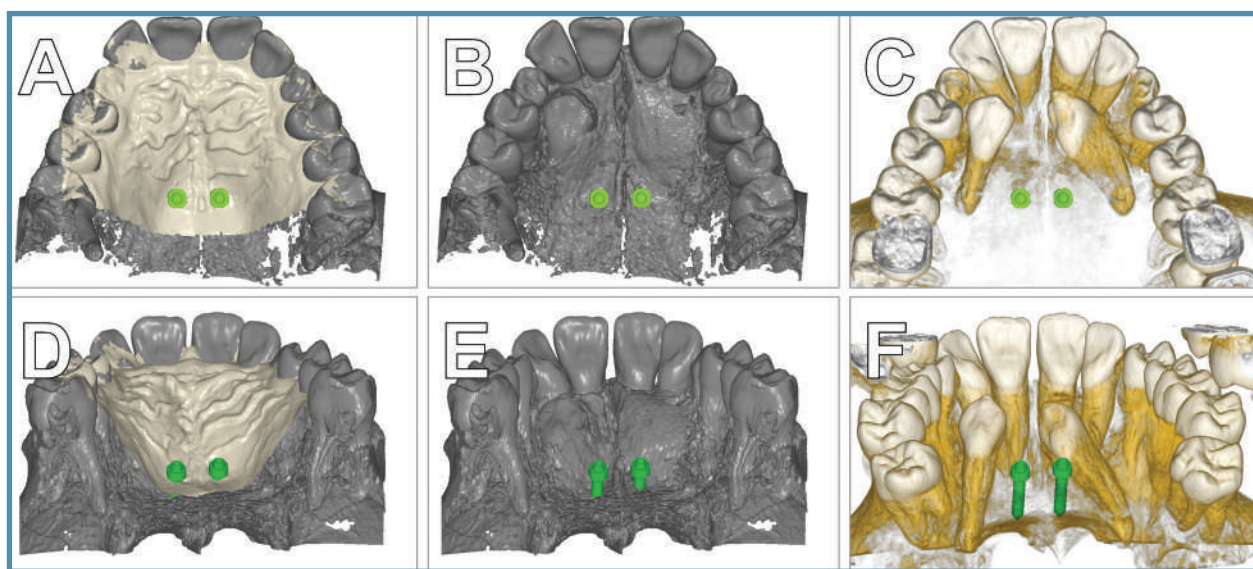


Fig. 9 - Esempio di pianificazione di inserzione delle miniviti nel caso di canini inclusi. Dettaglio del posizionamento digitale delle miniviti (Sistema REPLICA)

A, D - Mucosa e tessuto osseo

B, E - Tessuto osseo

C, F - Posizione delle miniviti relativamente ai denti inclusi

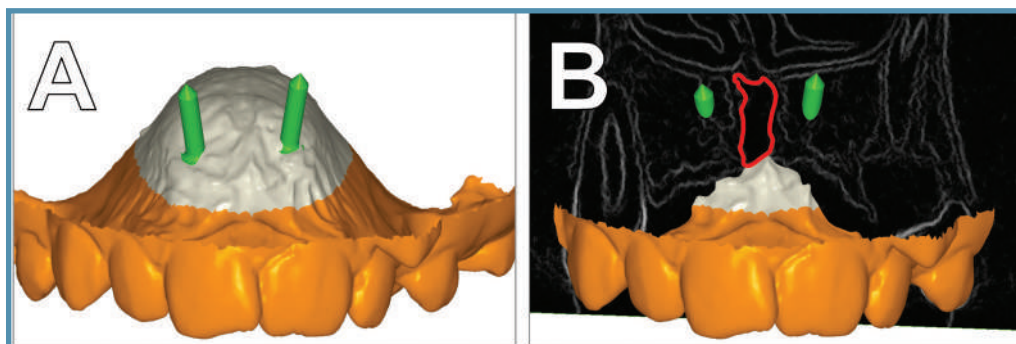


Fig. 10 - Esempio di pianificazione di inserzione delle miniviti nel caso di canale retroincisivo di notevoli dimensioni

A - Dettaglio del posizionamento digitale delle miniviti (Sistema REPLICA) con lieve divergenza delle miniviti per evitare il canale retroincisivo

B - Posizione delle miniviti relativamente al tessuto osseo e al canale retroincisivo

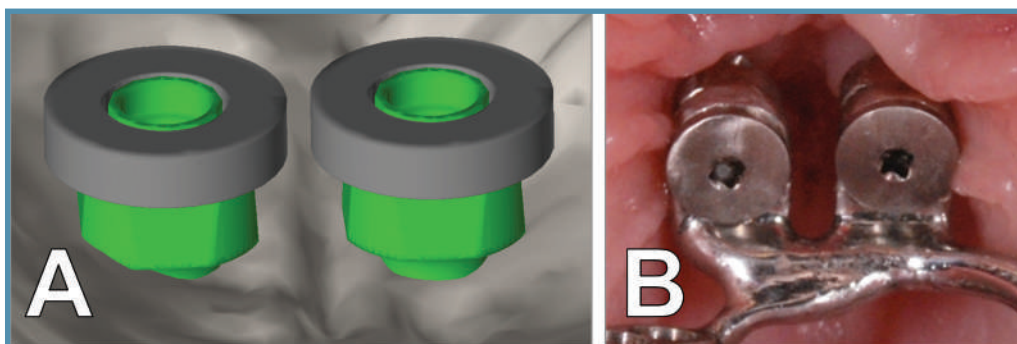


Fig. 11 - Esempio di pianificazione di inserzione delle miniviti nel caso di palato molto stretto
 A - Dettaglio del posizionamento digitale delle miniviti (Sistema REPLICA) con relativi anelli di fissaggio
 B - Inserzione miniviti e montaggio dispositivo nello stesso paziente in A

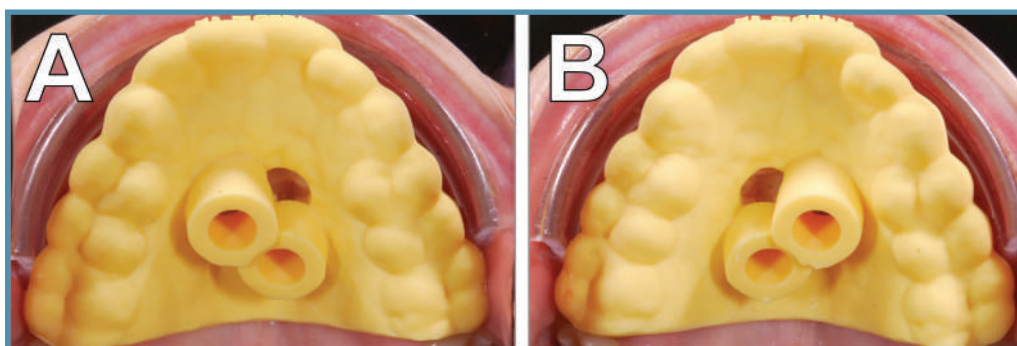


Fig. 12 - Esecuzione di 2 dime complementari in caso di 4 miniviti
 A, B - Entrambe le dime presentano fori per alloggiare le due miniviti inserite con la prima dima, rendendo indifferente l'ordine di utilizzo

Componentistica

I sistemi attuali di ancoraggio palatale sono basati su:

- 1) Minivite autofilettante e autoforante;
- 2) Transfer per impronta in alginato o silicone o scan body per scansione intraorale;
- 3) Analogo da laboratorio;
- 4) Abutment o anelli per il fissaggio del dispositivo alla minivite;
- 5) Vite di fissaggio (per bloccate l'abutment/anello sulla minivite).

Nonostante le viti siano autoforanti è preferibile avere anche una fresa per foro pilota, soprattutto nel caso in cui la vite debba essere bicorticale.

I sistemi di inserzione guidata in genere prevedono l'uso di un pick-up con battuta e boccole in acciaio o plastica, da inserire nei tubi guida della dima, specificatamente realizzata (Figg. 13A, B).

Alcuni sistemi prevedono anche l'uso di viti di stabilizzazione che vengono temporaneamente fissate sulla testa della minivite, per aumentare la stabilità una volta ingaggiata nel pick-up (Fig. 13C).

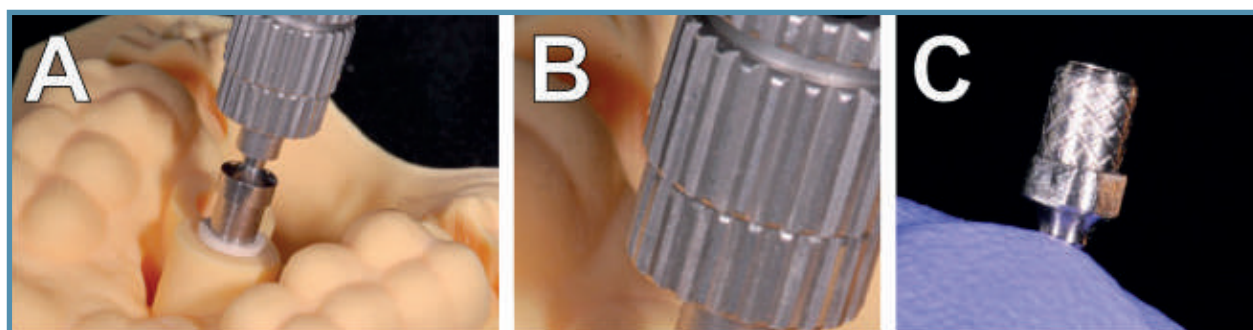


Fig. 13 - Componenti specifici dei sistemi di inserzione guidata
 A - Dima prototipa (secondo sistema REPLICA) con boccola e pick-up (non completamente inserito)
 B - Dettaglio del pick-up completamente inserito nella boccola
 C - Dettaglio della vite di stabilizzazione inserita sulla testa della minivite (rimossa una volta inserita la minivite)

Inserzione manuale e scelta della minivite (protocollo 2-visit)

Nel caso di inserzione manuale è buona norma ispezionare bene l'area palatale e avere come riferimenti la terza ruga palatina e/o la zona tra canino e primo premolare (in caso di arcate non affollate). Dopo aver effettuato l'anestesia locale, è importante sondare preventivamente lo spessore della mucosa in corrispondenza della zona di inserzione tramite uno specchio. Tale operazione potrebbe modificare la decisione riguardo alla lunghezza della vite da inserire. Come specificato sopra, la mucosa palatale nella zona anteriore del palato è solitamente di circa 3 mm, ma può essere anche notevolmente più spessa. In genere, le viti di uso comune hanno 2 mm o poco meno di diametro e, sia per la zona anteriore che posteriore del palato, viene solitamente scelta una vite da 8 o 9 mm di lunghezza, che può andare bene in molti casi. Il foro pilota con fresa (in genere di circa 1,2 mm di diametro) può essere opzionale quando le viti vengono inserite in zona para-mediana, mentre diventa fortemente raccomandato per viti da inserire a livello del rafe mediano o che devono essere bicorticali.

Nella maggior parte dei casi le due viti vengono inserite nella zona anteriore del palato a circa 4-5 mm dalla linea mediana, ma possono anche essere inserite lungo la linea mediana. Se la minivite offre notevole resistenza potrebbe essere molto utile girare in senso opposto, svitare leggermente la minivite e poi riprendere l'inserzione. In questi casi un manipolo con un torque predeterminato può essere di aiuto nel prevenire

fratture delle miniviti. Il torque di inserzione delle miniviti palatali è stato riportato tra 10 e 24 N-cm.^{34,35} In condizioni ottimali la minivite viene inserita fino al collo in modo da non avere spire scoperte.

Presenza dell'impronta dopo inserzione delle miniviti (protocollo 2-visit)

Nel caso di impronta tradizionale è preferibile usare materiali silicici. Un'impronta in fase unica è più che sufficiente. Dopo l'inserzione delle miniviti sotto anestesia locale (Fig. 14A) e prima della presa dell'impronta, i transfer (Fig. 14B) vengono posizionati sulle miniviti facendo attenzione che siano ben posizionati (Fig. 14C). Successivamente, una volta rimossa l'impronta (Fig. 14D) è necessario valutare che i transfer siano ben ritenuti nell'impronta stessa (Fig. 14E) e che non vi siano bolle o stirature nelle zone di interesse per la realizzazione del dispositivo (volta palatina e aree intorno ai denti, soprattutto i molari, che spesso vengono inclusi nel dispositivo). Nel posizionare le miniviti è importante cercare quanto più possibile un parallelismo, per facilitare la rimozione sicura dell'impronta (senza lacerazioni in corrispondenza dei transfer). Nel caso in cui la minivite non sia entrata nei tessuti fino al collo (ossia con la testa maggiormente sporgente) i transfer potrebbero rimanere completamente sommersi nell'impronta. Ciò non costituisce un problema per la realizzazione del dispositivo o per la stabilità della minivite (purché non si vada oltre 1/2 spire fuori dai tessuti).

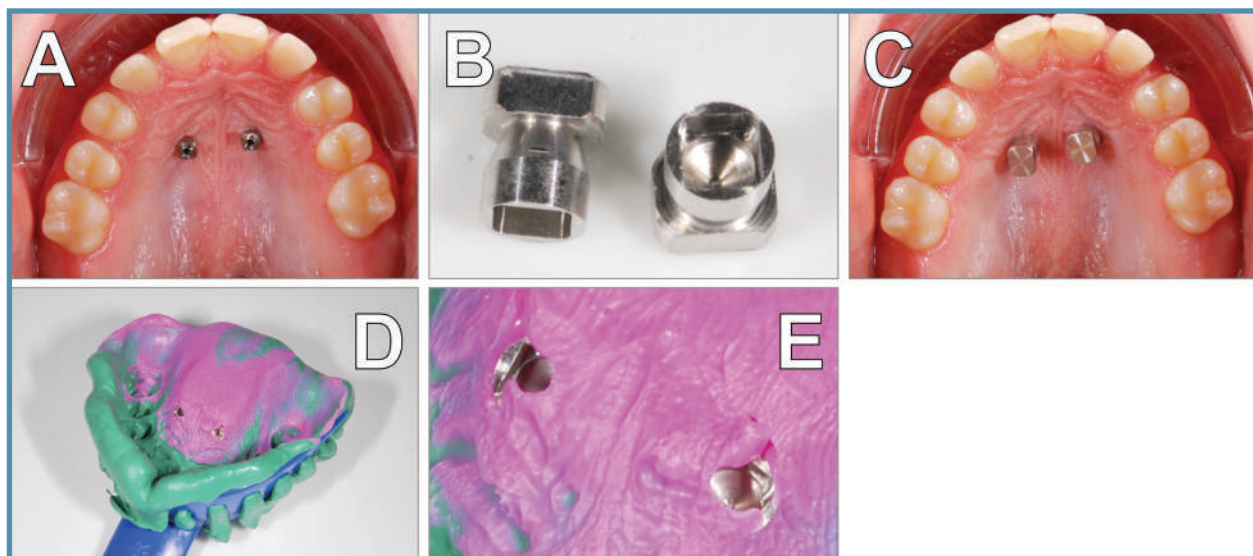


Fig. 14 - Presa dell'impronta dopo inserzione delle miniviti secondo protocollo 2-visit

- A - Inserzione delle miniviti
- B - Transfer per impronta
- C - Transfer inseriti sulle miniviti
- D - Impronta in silicone con i transfer
- E - Dettaglio dei transfer all'interno dell'impronta

La stessa procedura può essere eseguita con scanner intraorali, sostituendo i transfer con scan body (Fig. 15). In particolare, se sono previste 4 miniviti ravvicinate, può essere presa una doppia impronta con alternanza degli stessi scan body (Figg. 15B-E). È fondamentale durante la scansione che lo scan body abbia almeno un punto di continuità fisica con la mucosa, altrimenti il software lo potrebbe rimuovere considerandolo un artefatto. Il laboratorio provvederà a 'riallineare' digitalmente gli analoghi con gli scan body e unire le due impronte.

Ovviamente, il clinico può optare per un'inserzione guidata delle miniviti con ausilio di dima (vedi sotto) e comunque seguire un protocollo 2-visit riprendendo una nuova impronta subito dopo l'inserzione delle miniviti stesse (tramite uso di transfer di laboratorio). Tale procedura 'mista' è molto raccomandabile per il clinico che si appropria per la prima volta all'ancoraggio o nel caso di dispositivi su 4 miniviti, dove le problematiche di inserzione del dispositivo secondo un protocollo 1-visit possono essere importanti per chi non ha molta esperienza.

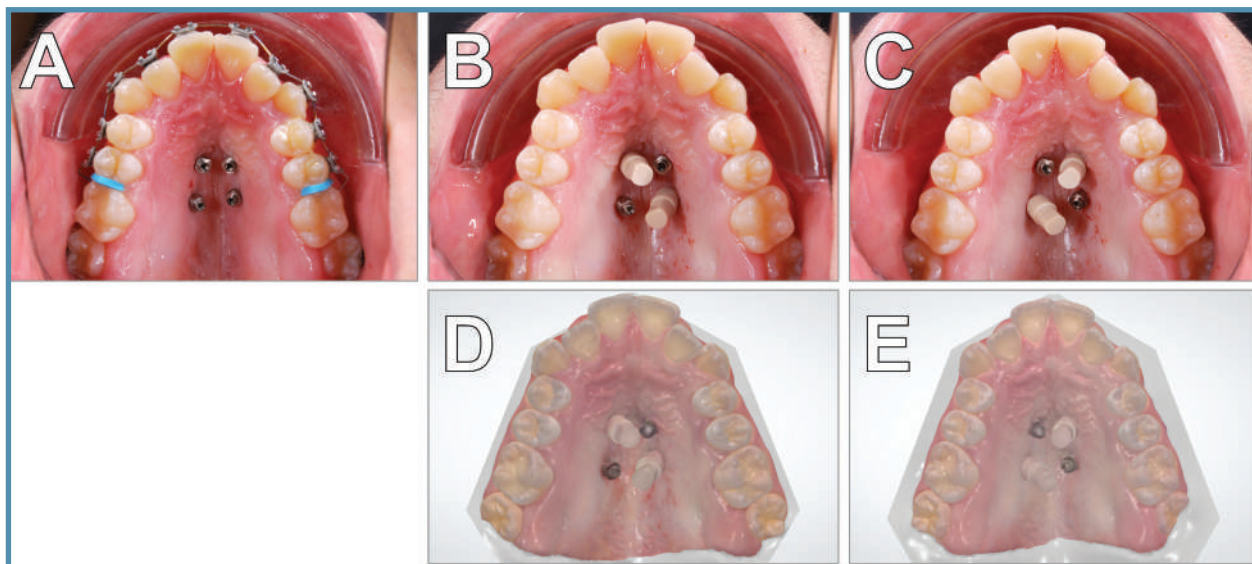


Fig. 15 - Presa della scansione ottica dopo inserzione delle miniviti secondo protocollo 2-visit

A - Inserzione delle miniviti

B, C - Scan body posizionati alternativamente su 2 miniviti per scansione

D,E - Scansioni finali

Inserzione guidata delle miniviti e immediato montaggio del dispositivo (protocollo 1-visit)

In questo protocollo, l'impronta viene presa prima di iniziare una qualunque altra procedura. Tale impronta viene inviata al laboratorio insieme alla prescrizione e agli altri records diagnostici (vedi di seguito). Successivamente, in una seconda visita, il clinico applicherà sia le miniviti che il relativo dispositivo. Tale procedura riduce i tempi alla poltrona e diventa molto vantaggiosa quando le stesse impronte studio vengono utilizzate e anche se un bondaggio indiretto viene eseguito nella stessa seduta.

Tuttavia, un protocollo 1-visit richiede obbligatoriamente una pianificazione dell'inserzione delle miniviti con relativo uso della dima di inserzione e il clinico dovrà anche essere fornito del relativo kit di inserzione. Secondo un protocollo 1-visit, l'inserzione delle miniviti è un passaggio agevole e molto breve, anche se l'uso di una guida non dispensa dal prestare attenzione ad alcuni aspetti esecutivi.

Innanzitutto, la dima deve essere provata sull'arcata dentaria per assicurarsi la precisione della stessa. Successivamente viene eseguita l'anestesia locale tenendo presente che un

rigonfiamento anche lieve della mucosa potrebbe rendere la dima meno stabile, per questo la dima va provata nuovamente subito dopo l'esecuzione dell'anestesia (per una maggiore stabilità la dima può essere tenuta in posizione dall'assistente durante l'inserzione delle miniviti).

È importante interrompere l'inserzione una volta che la battuta del pick-up viene a contatto con la boccola (Fig. 13B), altrimenti la minivite potrebbe entrare troppo e non essere calzante con il dispositivo ortodontico. In caso di dubbio si può inserire non completamente la minivite per completare questa fase dopo la rimozione della dima e una prima prova del dispositivo.

Nel caso di montaggio del dispositivo secondo un protocollo 1-visit ci possono essere delle complicazioni dovute a un leggero scostamento delle miniviti rispetto all'asse di inserzione. In genere questi scostamenti sono minimi e rientrano nella tolleranza dello spazio degli anelli di fissaggio o degli abutment, non creando problemi. In alcuni casi, lo scostamento può essere maggiore di 0,2-0,3 mm rendendo l'inserzione del dispositivo più complessa (Fig. 16). Se ciò si dovesse verificare, sarà necessario allargare con una fresa

il foro degli anelli di fissaggio in modo da posizionare correttamente il dispositivo (Fig. 16B). In caso di dispositivi customizzati, gli anelli di fissaggio possono essere progettati

con diametro del foro lievemente maggiore rispetto a quelli commerciali, in modo da prevenire ulteriormente queste problematiche.

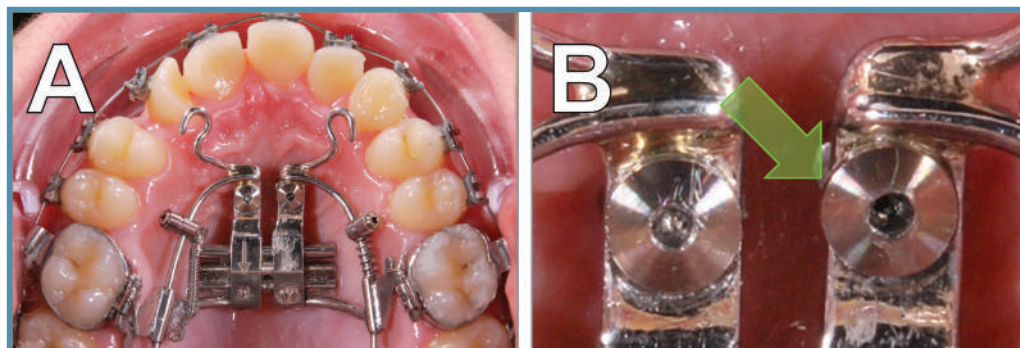


Fig. 16 - Montaggio del dispositivo secondo un protocollo 1-visit in caso di lieve discrepanza nella posizione delle miniviti

A - Dispositivo montato

B - Dettaglio della leggera discrepanza della posizione di una minivite (freccia) risolta con lieve allargamento del foro di inserzione

Per ridurre al minimo l'imprecisione nell'inserzione guidata delle miniviti è raccomandabile eseguire un foro pilota (anche nel caso di miniviti mono-corticali), mentre l'utilizzo di un manipolo da impianti (o un manipolo elettrico dedicato per le miniviti) al posto dello strumento manuale, è utile ma non indispensabile.

Note sul montaggio dei dispositivi ibridi

Quando si monta un dispositivo ibrido con cemento sulle bande è bene prima provare il dispositivo stesso e solo dopo essersi accertati del corretto posizionamento sia sulle miniviti che sui denti interessati dalle bande si può procedere alla cementazione. A prescindere dal protocollo 1-visit o 2-visit, la procedura da seguire è la seguente:

- 1) Mettere cemento sulle bande;
- 2) Posizionare il dispositivo sia sui denti bandati che sulle miniviti;
- 3) Avvitare completamente almeno una vite di fissaggio sulla una delle miniviti;
- 4) Polimerizzare il cemento (se fotopolimerizzabile);
- 5) Inserire le altre viti di fissaggio (se non eseguito in precedenza).

Se si utilizzano bande customizzate l'inserzione è più agevole ma è raccomandato mordenzare i denti da bandare. Un cemento vetro-ionomerico va bene per tutti i tipi di bande.

Prescrizione per il laboratorio

Una parte molto importante del processo di terapia con ancoraggio palatale risiede nel completo passaggio di informazioni tra il clinico e il laboratorio. La prescrizione riguarda due aspetti:

- 1) Dispositivo
- 2) Pianificazione guidata (quando richiesta).

I due aspetti sono strettamente interconnessi visto che il disegno del dispositivo dipende dagli obiettivi della terapia e il protocollo 1-visit implica una pianificazione contestualmente alla realizzazione del dispositivo.

Il clinico dovrà fornire al laboratorio anche tutti i records necessari all'esecuzione sia del dispositivo che della pianificazione. Per quanto riguarda il dispositivo, il clinico dovrà fornire informazioni circa: 1) Tipologia (ibrido o bone-borne); 2) Necessità di bande (e in tal caso se dovranno essere customizzate o meno); 3) Se si desidera seguire un protocollo 1-visit o 2-visit; 4) Informazioni aggiuntive, ad esempio, circa l'età del paziente (molto utile in caso di espansione su adulti).

In alternativa alla richiesta specifica di un dispositivo (es. MaXimo, barra di ancoraggio, etc.) il clinico può specificare quali siano gli obiettivi della terapia, ad esempio, distalizzare a destra e ancorare a sinistra, mesializzare bilateralmente etc. In questo caso il laboratorio fornirà delle possibilità tecniche al clinico che possano soddisfare le esigenze terapeutiche, ma anche la fattibilità dal punto di vista tecnico. In Fig. 17 è rappresentato il modulo di prescrizione dispositivo su miniviti secondo il sistema REPLICA.

Impronte		Modelli (file)		Radiografie	
<input type="radio"/>	Impronta Superiore	<input type="radio"/>	Modello Superiore	<input type="radio"/>	Teleradiografia LL
<input type="radio"/>	Impronta Inferiore	<input type="radio"/>	Modello Inferiore	<input type="radio"/>	CBCT Mascellare
<input type="radio"/>	Cera Occlusale	<input type="radio"/>	Cera Occlusale		
Lunghezza miniviti preferita			Sistematica		
<input type="radio"/>	7 mm				
<input type="radio"/>	9 mm				
<input type="radio"/>	11 mm		<input type="radio"/>	One-Visit	
			<input type="radio"/>	Due sedute	
Obiettivi terapia				Dispositivo	
<input type="radio"/>	Distalizzare	<input type="radio"/>	SN	<input type="radio"/>	DX
<input type="radio"/>	Mesializzare	<input type="radio"/>	SN	<input type="radio"/>	DX
<input type="radio"/>	Espansione	<input type="radio"/>	SN	<input type="radio"/>	DX
<input type="radio"/>	Ancoraggio	<input type="radio"/>	SN	<input type="radio"/>	DX
<input type="radio"/>	Intrudere	<input type="radio"/>	SN	<input type="radio"/>	DX
<input type="radio"/>	Trazione canini palatali	<input type="radio"/>	SN	<input type="radio"/>	DX
<input type="radio"/>	Trazione canini vestibolari	<input type="radio"/>	SN	<input type="radio"/>	DX
<input type="radio"/>	Altro (specificare)				

Fig. 17 - Modulo di prescrizione per richiesta pianificazione inserzione miniviti palatali secondo il Sistema REPLICA

Records diagnostici per la pianificazione

Nell'ambito del sistema REPLICA è stato elaborato un checklist (Tabella 1) di records e informazioni necessarie al laboratorio per procedere con l'esecuzione dei dispositivi.

La scelta definitiva dei records da inviare al laboratorio è basata sulle diverse situazioni cliniche in base a criteri mostrati in Tabella 2.

Questi criteri includono numero di miniviti, regione palatale preferita, tipologia di terapia e problematiche anatomiche specifiche. Infatti, in diversi casi una teleradiografia del cranio in proiezione latero-laterale potrebbe essere sufficiente evitando quindi al paziente radiazioni aggiuntive

quali possono essere quelle derivanti da una CBCT. Per un miglior allineamento del modello alla lastra in caso di teleradiografia del cranio in protezione latero-laterale, nel sistema REPLICA è raccomandato fornire anche l'impronta dell'arcata mandibolare con una cera in massima intercuspiazione (Tabella 2). La scelta dei records dipende anche dal tipo di dispositivo su 2 o 4 miniviti e da altri fattori come la richiesta di bicorticalità (essenziale nell'espansione mascellare su adulti). Infine, la presenza di denti inclusi o affollamenti nella zona anteriore del mascellare richiedono una CBCT per una corretta pianificazione.

<p>IMPRONTE</p> <ol style="list-style-type: none"> 1. Impronta arcata superiore recente (scansione o fisica) 2. Impronta arcata inferiore con cera in massima intercuspiazione (solo in caso di uso di teleradiografia del cranio)
<p>RADIOGRAFIE</p> <ol style="list-style-type: none"> 3. Teleradiografia del cranio in proiezione laterale recente con righello 4. CBCT mascellare recente (obbligatorio in caso di pianificazione 4 miniviti, denti inclusi, affollamenti anteriori, altre lesioni ossee)
<p>DISPOSITIVO, MINIVITI E ALTRO</p> <ol style="list-style-type: none"> 5. Indicazione sul dispositivo richiesto, o in alternativa sugli obiettivi della terapia su miniviti 6. Miniviti e relativa sistematica in uso 7. Indicazione su intenzione di montare in Protocollo 1-visit (sconsigliato in caso di terapia ortodontica già in atto o per dispositivi su 4 miniviti) 8. Richiesta di bicorticalità 9. Età Paziente 10. Altre indicazioni (facoltativo)

Tabella 1 - Checklist generale per richiesta pianificazione inserzione miniviti palatali

Miniviti	Regione	Dispositivo	Tipologia di terapia	Problematiche specifiche	Radiografia	Modelli (a)				
2	Anteriore	Ibrido	<ul style="list-style-type: none"> • Distalizzazione • Mesializzazione • Ancoraggio • Trazione di canini inclusi • Espansione palatale (adolescenti e giovani adulti) • Trazione extraorale di terza Classe (adolescenti) • Intrusione denti posteriori 	Nessuna	TeleLL	Completi				
				Denti inclusi	CBCT	Mascellare (b)				
				Richiesta bicorticalità						
				Quantità ossea ridotta						
				Mucosa molto spessa						
				Affollamento anteriore						
				Contrazione palatale						
				Bone-borne			• Espansione palatale (adolescenti e giovani adulti)	Nessuna	TeleLL	Completi
				Denti inclusi	CBCT	Mascellare				
				Richiesta bicorticalità						
Quantità ossea ridotta										
Mucosa molto spessa										
Affollamento anteriore										
Contrazione palatale										
	Posteriore	Ibrido	• Trazione di canini inclusi	Indifferente	CBCT	Mascellare				
4	--	Ibrido	• Espansione palatale (adulti)	Indifferente	CBCT	Mascellare				
		Bone-borne	• Trazione extraorale di terza Classe (adolescenti)							

Tabella 2 - Scelta definita dei records da inviare al laboratorio in base alle diverse situazioni cliniche

a - Per modelli completi si intendono mascellare e mandibolare in massima intercuspidação

b - In caso di mesializzatori e distalizzatori può essere utile fornire modelli completi per valutare il grado di estensione delle guide di scorrimento del dispositivo. TeleLL, teleradiografia del cranio in protezione latero-laterale; CBCT, cone-beam computed tomography del mascellare

Un'altra importante nota riguarda le impronte per l'esecuzione di mesializzatori e distalizzatori: nel caso specifico di questi dispositivi è utile per il laboratorio avere anche impronta dell'arcata antagonista anche se si dispone di una CBCT affinché si possa valutare con precisione

l'entità degli spostamenti mesio-distali (per modellare le relative guide di scorrimento del dispositivo della lunghezza esatta). In alternativa il clinico può fornire indicazione circa i mm di spostamenti necessari. Si rimanda alla Tabella 2 per tutte le informazioni dettagliate in base alle varie necessità.

BIBLIOGRAFIA

- Lee KJ, Park YC, Park JY, Hwang WS. Miniscrew-assisted non-surgical palatal expansion before orthognathic surgery for a patient with severe mandibular prognathism. *Am J Orthod Dentofacial Orthop* 2010;137:830-9.
- Becker K, Unland J, Wilmes B, Tarraf NE, Drescher D. Is there an ideal insertion angle and position for orthodontic mini-implants in the anterior palate? A CBCT study in humans. *Am J Orthod Dentofacial Orthop* 2019;156:345-54.
- Holm M, Jost-Brinkmann PG, Mah J, Bumann A. Bone thickness of the anterior palate for orthodontic miniscrews. *Angle Orthod* 2016;86:826-31.
- Ludwig B, Glasl B, Bowman SJ, Wilmes B, Kinzinger GS, Lisson JA. Anatomical guidelines for miniscrew insertion: palatal sites. *J Clin Orthod* 2011;45:433-41.
- Bourassa C, Hosein YK, Pollmann SI, Galil K, Bohay RN, Holdsworth DW, et al. In-vitro comparison of different palatal sites for orthodontic miniscrew insertion: Effect of bone quality and quantity on primary stability. *Am J Orthod Dentofacial Orthop* 2018;154:809-19.
- Poorsattar-Bejeh Mir A, Haghanifar S, Poorsattar-Bejeh Mir M, Rahmati-Kamel M. Individual scoring and mapping of hard and soft tissues of the anterior hard palate for orthodontic miniscrew insertion. *J Investig Clin Dent* 2017;8.
- Mohammed H, Wafaie K, Rizk MZ, Almuzian M, Sosly R, Bearn DR. Role of anatomical sites and correlated risk factors on the survival of orthodontic miniscrew implants: a systematic review and meta-analysis. *Prog Orthod* 2018;19:36.
- Wilmes B, Vasudavan S, Drescher D. CAD-CAM-fabricated mini-implant insertion guides for the delivery of a distalization appliance in a single appointment. *Am J Orthod Dentofacial Orthop* 2019;156:148-56.
- Li N, Sun W, Li Q, Dong W, Martin D, Guo J. Skeletal effects of monocortical and bicortical mini-implant anchorage on maxillary expansion using cone-beam computed tomography in young adults. *Am J Orthod Dentofacial Orthop* 2020;157:651-61.
- Lee RJ, Moon W, Hong C. Effects of monocortical and bicortical mini-implant anchorage on bone-borne palatal expansion using finite element analysis. *Am J Orthod Dentofacial Orthop* 2017;151:887-97.
- Perinetti G, Bruno A, Tonini P. Maxillary distalization by a

- rearrangement of the Leaf Expander® screw combined with palatal miniscrews: A case report on the MaXimo appliance. *South Eur J Orthod Dentofac Res* 2019;6:40-44.
12. Grec RH, Janson G, Branco NC, Moura-Grec PG, Patel MP, Castanha Henriques JF. Intraoral distalizer effects with conventional and skeletal anchorage: a meta-analysis. *Am J Orthod Dentofacial Orthop* 2013;143:602-15.
 13. Caprioglio A, Cafagna A, Fontana M, Cozzani M. Comparative evaluation of molar distalization therapy using pendulum and distal screw appliances. *Korean J Orthod* 2015;45:171-9.
 14. Rice AJ, Carrillo R, Campbell PM, Taylor RW, Buschang PH. Do orthopedic corrections of growing retrognathic hyperdivergent patients produce stable results? *Angle Orthod* 2019;89:552-58.
 15. Wilmes B, Vasudavan S, Drescher D. Maxillary molar mesialization with the use of palatal mini-implants for direct anchorage in an adolescent patient. *Am J Orthod Dentofacial Orthop* 2019;155:725-32.
 16. Cantarella D, Dominguez-Mompell R, Mallya SM, Moschik C, Pan HC, Miller J, et al. Changes in the midpalatal and pterygopalatine sutures induced by micro-implant-supported skeletal expander, analyzed with a novel 3D method based on CBCT imaging. *Prog Orthod* 2017;18:34.
 17. Cantarella D, Dominguez-Mompell R, Moschik C, Sfogliano L, Elkenawy I, Pan HC, et al. Zygomaticomaxillary modifications in the horizontal plane induced by micro-implant-supported skeletal expander, analyzed with CBCT images. *Prog Orthod* 2018;19:41.
 18. Franchi L, Baccetti T, McNamara JA. Postpubertal assessment of treatment timing for maxillary expansion and protraction therapy followed by fixed appliances. *Am J Orthod Dentofacial Orthop* 2004;126:555-68.
 19. Perinetti G, Franchi L, Contardo D. Determination of timing of functional and interceptive orthodontic treatment: A critical approach to growth indicators. *J World Fed Orthod* 2017;6:93-97.
 20. Baik HS, Kang YG, Choi YJ. Miniscrew-assisted rapid palatal expansion: A review of recent reports. *J World Fed Orthod* 2020;9:S54-S58.
 21. Perinetti G, Sbardella V, Contardo L. Diagnostic reliability of the third finger middle phalanx maturation (MPM) method in the identification of the mandibular growth peak. *Eur J Orthod* 2017;39:194-201.
 22. Perinetti G, Favaretto N, Villani B, Di Mauro E, Contardo L. Un semplice metodo di valutazione della maturazione scheletrica secondo la Scuola di Specializzazione di Trieste. *Bollettino di Informazione Leone* 2015;95:12-15.
 23. Kravitz ND, Kusnoto B. Risks and complications of orthodontic miniscrews. *Am J Orthod Dentofacial Orthop* 2007;131:S43-51.
 24. Motoyoshi M, Sanuki-Suzuki R, Uchida Y, Saiki A, Shimizu N. Maxillary sinus perforation by orthodontic anchor screws. *J Oral Sci* 2015;57:95-100.
 25. Ghislanzoni LH, Berardinelli F, Ludwig B, Lucchese A. Considerations Involved in Placing Miniscrews Near the Nasopalatine Bundle. *J Clin Orthod* 2016;50:321-8.
 26. Tilen R, Patcas R, Bornstein MM, Ludwig B, Schatzle M. The nasopalatine canal, a limiting factor for temporary anchorage devices: a cone beam computed tomography data study. *Eur J Orthod* 2017;39:646-53.
 27. Takaki T, Tamura N, Yamamoto M, Takano N, Shibahara T, Yasumura T, et al. Clinical study of temporary anchorage devices for orthodontic treatment—stability of micro/mini-screws and mini-plates: experience with 455 cases. *Bull Tokyo Dent Coll* 2010;51:151-63.
 28. Liou EJ, Pai BC, Lin JC. Do miniscrews remain stationary under orthodontic forces? *Am J Orthod Dentofacial Orthop* 2004;126:42-7.
 29. Melsen B, Verna C. Miniscrew implants: the Aarhus anchorage system. *Semin Orthod* 2005;11:24-31.
 30. Clemente R, Contardo L, Greco C, Di Lenarda R, Perinetti G. Class III Treatment with Skeletal and Dental Anchorage: A Review of Comparative Effects. *Biomed Res Int* 2018;2018:7946019.
 31. Perinetti G, Poede G, Tonini P, Bruno A. MaXimo: la distalizzazione 'All at Once' con vite Leaf Expander® e ancoraggio palatale. *Bollettino di Informazione Leone* 2019;103:26-36.
 32. Perinetti G, Bruno A, Tonini P. Combinare terapia ortopedica e ortodontica in terza Classe scheletrica: Un caso clinico con MaXimo e maschera di Petit. *Bollettino di Informazione Leone* 2020;105:22-32.
 33. Perinetti G, Tonini P, Bruno A. Inserzione guidata di miniviti ortodontiche: Il sistema di pianificazione 'REPLICA'. *Il nuovo laboratorio odontotecnico* 2020;5:23-33.
 34. Di Leonardo B, Ludwig B, Lissou JA, Contardo L, Mura R, Hourfar J. Insertion torque values and success rates for paramedian insertion of orthodontic mini-implants: A retrospective study. *J Orofac Orthop* 2018;79:109-15.
 35. Nguyen MV, Codrington J, Fletcher L, Dreyer CW, Sampson WJ. The influence of miniscrew insertion torque. *Eur J Orthod* 2018;40:37-44.