


XCN[®] news



Ridotto diametro
ampia scelta
protesica

Leone[®]



30
PARTY





È tradizione alla Leone festeggiare, alla fine di ogni anno, i dipendenti che raggiungono dei traguardi di anzianità. In questi anni in molti hanno festeggiato i 30 anni di lavoro.

Quest'anno è arrivato anche il mio turno.

Ho iniziato a lavorare alla Leone nel settembre del 1992, anno in cui a fine giugno mi sono laureata, dopo una settimana sposata e infine entrata in azienda.

È passato tanto tempo.

Se mi guardo indietro questi anni sono trascorsi anche troppo velocemente e tante cose sono state fatte.

In questi 30 anni, oltre ad aver visto crescere tre meravigliosi figli, ho visto anche crescere la Leone. Prima imparando a fianco di mio babbo e poi aiutata da tutta la mia grande squadra, sono riuscita ad ottenere dei risultati che in quel settembre del '92 non mi sarei mai immaginata.

Mi è sembrato quindi bello e doveroso celebrare questo traguardo con una festa. Ho scelto un posto, l'Hard Rock Cafè, tempio che celebra il Rock e la musica in generale, perché credo che essere l'amministratore di un'azienda sia un po' come essere un direttore di orchestra: per avere una buona musica è indispensabile che tutti gli elementi dell'orchestra siano affiatati ed ognuno, per la sua parte, dia il meglio. Ogni singolo componente è importante e io sono grata di avere tutti i miei collaboratori, dai primi violini all'ultima percussione, che hanno reso il mio lavoro più facile e mi hanno consentito di realizzare in questi anni un'ottima "musica" e raggiungere tanti successi.

Con queste foto vi rendiamo partecipi della bella serata che abbiamo trascorso tutti noi della Leone non solo per celebrare i miei primi trent'anni, ma soprattutto per ringraziare tutti i dipendenti per il loro lavoro.

Elena Pozzi



Soluzioni digitali

Linea completa
di prodotti protesici
per un restauro moderno
ed efficiente

XCN[®]



LEONE S.p.a.
Via P. a Quaracchi 50
50019 Sesto Fiorentino | Firenze | Italia

Ufficio Vendite Italia:
tel. 055.3044600 | fax 055.374808
italia@leone.it | www.leone.it

Leone[®]



**PERCORSI PROTESICI DIGITALI XCN[®]
TRAMITE L'UTILIZZO DEI MODELLI PROTOTIPATI**
S. Belcastro, A. Natali

pag. 4

PAROLE CHIAVE

edentulia multipla, impronta ottica, modello prototipato, analogo digitale, CAD-CAM, moncone Basic, protesi conometrica, moncone MUA-Conic, cappetta Fixed

DOMANDE FREQUENTI: 3DLEONE RISPONDE

pag. 18

**REALIZZAZIONE DI UNA PROTESI CONOMETRICA IN ZIRCONIA MONOLITICA
CON TECNICA TOTALMENTE DIGITALE: CASO CLINICO**
U. Stella, S. Stella, V. Fogli, L. Fabris

pag. 20

PAROLE CHIAVE

edentulia totale superiore, carico immediato, impianto Max Stability, protesi conometrica, moncone MUA-Conic, cappetta Fixed, impronta ottica, CAD-CAM, cement-free

CORSI DI IMPLANTOLOGIA

pag. 27

**RIABILITAZIONE DI MASCELLARE ATROFICO
ATTRAVERSO IMPIANTI CON DIAMETRO 2.9**
F. Azzola, B. F. Barbaro, S. Corbella

pag. 29

PAROLE CHIAVE

edentulia totale superiore, atrofia ossea, impianto Narrow 2.9, GBR, due fasi, overdenture su barra, barra avvitata, moncone MUA

NUOVI PRODOTTI LEONE

pag. 36

**PROTESI INFERIORE CON BARRA SU 4 IMPIANTI XCN[®] NARROW 2.9 E
CONTROLLO CLINICO A 15 ANNI DELLA STESSA TIPOLOGIA DI PROTESI
NEL SUPERIORE DEL MEDESIMO PAZIENTE**

L. Lucchiari, N. Lucchiari

pag. 38

PAROLE CHIAVE

edentulia totale, atrofia ossea, impianto Narrow 2.9, due fasi, barra avvitata, overdenture su barra, moncone MUA, follow up, stabilità tessuti gengivali

IMPIANTI INCLINATI E TECNICHE DI PROTESIZZAZIONE
F. Dell'Innocenti

pag. 47

PAROLE CHIAVE

edentulia multipla, protesi avvitata, moncone MUA, protesi conometrica, moncone MUA-Conic, cappetta Fixed, cement-free

**IMPIANTO XCN[®] NARROW 2.9 LEONE:
UN "PICCOLO" IMPIANTO PER "GRANDI" SITUAZIONI CLINICHE**
C. Negro

pag. 57

PAROLE CHIAVE

edentulia multipla, trattamento di pazienti parodontopatici, zona estetica, impianto Narrow 2.9, GBR, connessione cono Morse, protesi fissa

TUTTI GLI ARTICOLI PUBBLICATI SUL BOLLETTINO DI INFORMAZIONI LEONE SONO REDATTI SOTTO LA RESPONSABILITÀ DEGLI AUTORI.
LA PUBBLICAZIONE O LA RISTAMPA DEGLI ARTICOLI DEVE ESSERE AUTORIZZATA PER ISCRITTO DALL'EDITORE.

Gli articoli esprimono le opinioni degli autori e non impegnano la responsabilità legale della società Leone. Tutti i diritti sono riservati. È vietata la riproduzione in tutto o in parte con qualunque mezzo. La società Leone non si assume alcuna responsabilità circa l'impiego dei prodotti descritti in questa pubblicazione, i quali essendo destinati ad esclusivo uso ortodontico e implantologico, devono essere utilizzati unicamente da personale specializzato e legalmente abilitato che rimarrà unico responsabile della costruzione e dell'applicazione degli apparecchi ortodontici e delle protesi realizzati in tutto o in parte con i suddetti prodotti. Tutti i prodotti Leone sono progettati e costruiti per essere utilizzati una sola volta, dopo essere stati tolti dalla bocca del paziente, devono essere smaltiti nella maniera più idonea e secondo le leggi vigenti. La società Leone non si assume alcuna responsabilità circa possibili danni, lesioni o altro causati dalla riutilizzazione dei suoi prodotti. Questa pubblicazione è inviata a seguito di vostra richiesta. Ai sensi del Regolamento UE 2016/679 è vostro diritto richiedere la cessazione dell'invio e/o dell'aggiornamento dei dati in nostro possesso.

Spedizione gratuita - Progetto e realizzazione: **Reparto Grafica Leone Spa** - Stampa: **ABC TIPOGRAFIA srl** Calenzano (FI)

IT-01-22/35

La carta ha un impatto molto significativo sull'ambiente. Per farsi un'idea dell'effetto che ha la tradizionale carta sull'ecosistema, basti pensare che per produrre una tonnellata di carta dalla cellulosa vergine è necessario abbattere ben 15 alberi. Il formato di questa pubblicazione è stato ridimensionato. Scegliendo un formato più piccolo abbiamo dimezzato la quantità di carta utilizzata per la stampa, riducendo l'impatto ambientale.

PERCORSI PROTESICI DIGITALI XCN® TRAMITE L'UTILIZZO DEI MODELLI PROTOTIPATI

Salvatore Belcastro
Odontoiatra, Perugia

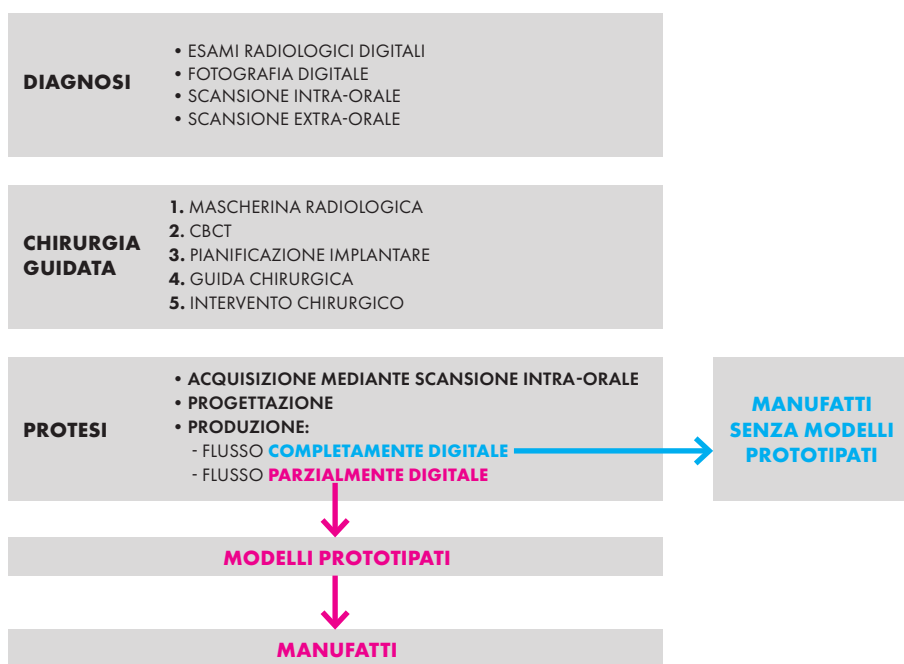
Alessio Natali
Odontoiatra, Perugia

PAROLE CHIAVE

edentulia multipla, impronta ottica, modello prototipato, analogo digitale, CAD-CAM, moncone Basic, protesi conometrica, moncone MUA-Conic, cappetta Fixed

Il crescente e rapido sviluppo dei percorsi digitali ha portato, negli ultimi anni, ad una vera rivoluzione nel mondo protesico odontoiatrico; gli ambiti più coinvolti in questa transizione, che potremmo definire epocale, riguardano tutta la protesi fissa, sia su elementi naturali che su impianti. La protesi rimovibile, allo stato attuale, non sembra ancora beneficiare pienamente della rivoluzione digitale, per quanto da più fonti vengano indicate procedure digitali anche per tale ambito.

La citata transizione digitale protesica fa parte in realtà di un più ampio fronte che coinvolge tutto il mondo odontoiatrico ed implantologico partendo dalla diagnosi, passando attraverso la chirurgia implantare, per arrivare alla progettazione ed esecuzione di manufatti protesici:



TAB. 1 - Workflow digitale in implanto-protesi

Parlando di implanto-protesi, i percorsi digitali devono necessariamente passare dalla rilevazione della posizione implantare (o del moncone protesico) e delle arcate del paziente tramite uno scanner intra-orale (scansione ottica). A tale scopo tutte le case implantari, compresa la Leone, forniscono dei dispositivi denominati Scan Body (o Scan Abutment) che, posizionati sugli impianti o sugli abutment implantari, vengono letti e riconosciuti dagli scanner; forniscono così la posizione spaziale tridimensionale degli impianti del paziente in relazione alle arcate, e gli altri elementi dentari presenti.

Senza approfondirci in ulteriori dettagli circa la rilevazione della scansione ottica in implanto-protesi, possiamo classificare i percorsi protesici digitali XCN® in due tipologie, sulla base dell'approccio iniziale, e conseguentemente del progetto protesico:

- scansione **IMPLANT LEVEL** mediante gli Scan Body per impianti (Fig. 1);
- scansione **ABUTMENT LEVEL** ad esempio mediante gli Scan Body per abutment MUA (Fig. 2).

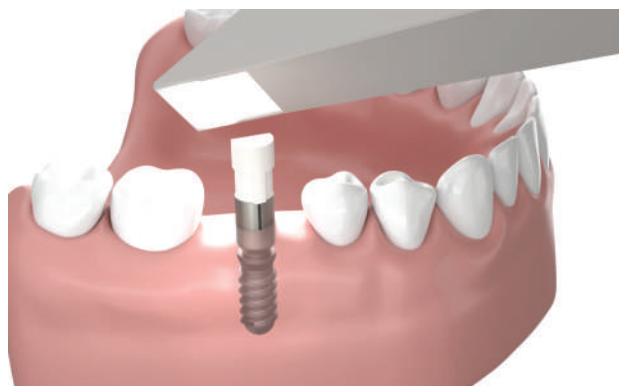


FIG. 1 - Scansione Implant Level

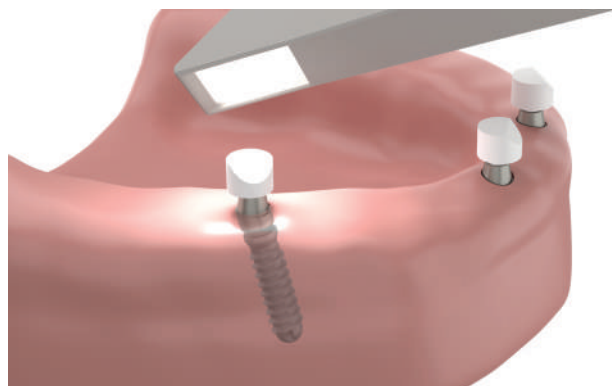


FIG. 2 - Scansione Abutment Level MUA

La scansione Implant Level consente l'attivazione di vari percorsi che interessano sia gli impianti singoli che più unità implantari (Fig. 3).

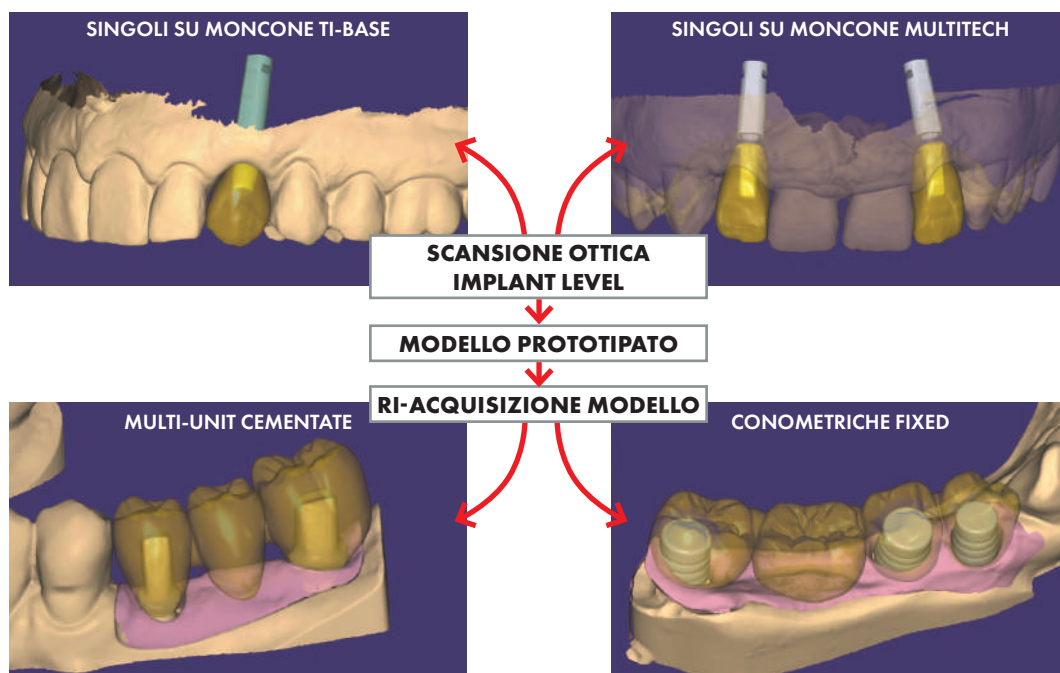


FIG. 3 - Schema riepilogativo dei percorsi protesici che originano dalla scansione ottica Implant Level

Il punto di partenza è lo stesso per i vari percorsi protesici, cioè la scansione ottica Implant Level: nel caso di impianti singoli i manufatti possono essere realizzati seguendo un flusso completamente digitale; mentre nel caso di impianti multipli viene seguito un flusso parzialmente digitale che prevede la realizzazione di un modello prototipato in resina, a partire dalla scansione ottica iniziale. Sul modello vengono poi posizionati gli abutment implantari, differenti in base al percorso protesico scelto, ed il tutto viene riacquisito in laboratorio mediante una nuova scansione Abutment Level con scanner da banco.

In un precedente articolo abbiamo descritto la gestione degli elementi implanto-protesici singoli con percorso full digital (*"Riabilitazione su impianto singolo con flusso di lavoro interamente digitale"*, XCN® News n. 34, 10, 2022, pag. 17); in un articolo prossimo affronteremo i percorsi relativi alla scansione Abutment Level (protesi avvitata su MUA).

In questa sede illustriamo, tramite l'ausilio di due casi clinici esemplificativi, la metodica che impiega i modelli prototipati: questi consentono la realizzazione di protesi multi-unit cementate e conometriche a partire da una scansione ottica Implant Level.

I file in formato .STL derivanti dalla scansione ottica vengono importati in uno dei software CAD di progettazione protesica esistenti in commercio (Exocad, 3Shape, Zirkozahn*, ecc.), all'interno dei quali un modulo dedicato consente di creare i modelli 3D delle arcate del paziente; nel caso di Exocad prende il nome di modulo Model Creator (Fig. 4). Per l'implanto-protesi gli Scan Body della scansione ottica vengono accoppiati ai corrispondenti analoghi digitali (Fig. 5), in base alla sistemazione implantare ed alla tipologia di impianti utilizzati. Ciò è possibile grazie alle librerie caricate nei principali software CAD da cui si prelevano le componenti implantari e protesiche aventi delle matematiche certe e ripetibili, poiché si tratta di pezzi digitali standard.

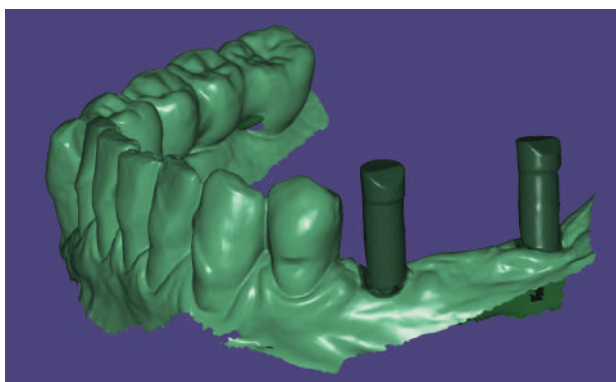


FIG. 4 - Scansione ottica pronta all'elaborazione con il modulo Model Creator per la creazione del modello prototipato

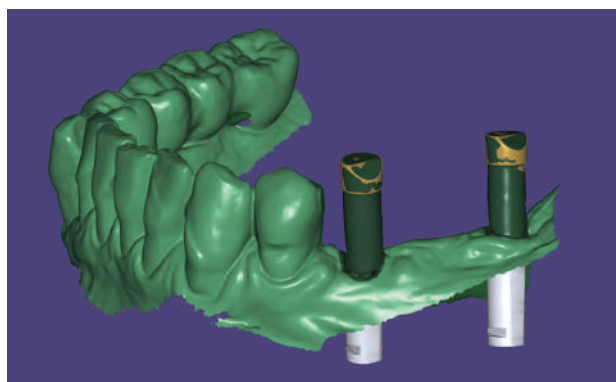
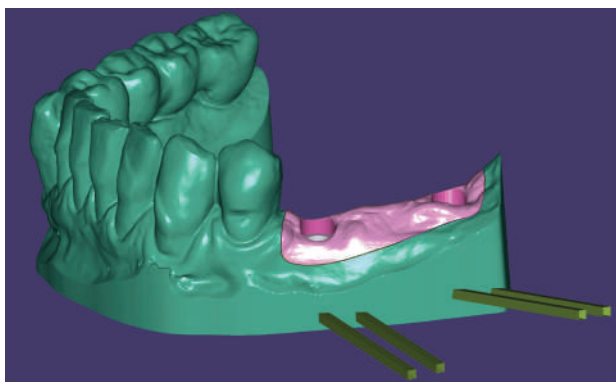


FIG. 5 - Accoppiamento degli Scan Body con gli analoghi digitali corrispondenti agli impianti

Stabilita la posizione virtuale 3D degli impianti, il modello di lavoro viene ottimizzato inserendo dei pin di fissaggio per gli analoghi ed aggiungendo della gengiva artificiale in corrispondenza della zona peri-implantare (Figg. 6a-b).



FIGG. 6a-b - Ottimizzazione del modello tramite inserimento dei pin di fissaggio per gli analoghi e della gengiva artificiale

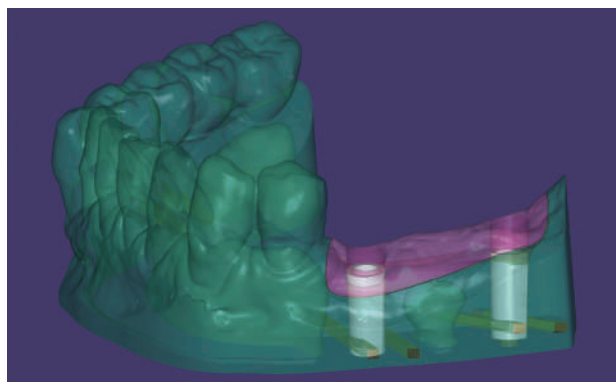


FIG. 6b

*Exocad, 3Shape Dental System e Zirkozahn sono nomi registrati dai rispettivi proprietari.

I modelli virtuali sono dunque pronti per la stampa mediante una stampante 3D, che lavora polimerizzando in successione centinaia di sottilissimi strati di resina allo stato liquido, fino a raggiungere il volume finale del modello. Nel modello prototipato vengono poi inseriti dal tecnico gli analoghi degli impianti (Fig. 7), su cui avviare la lavorazione CAM dei manufatti protesici.

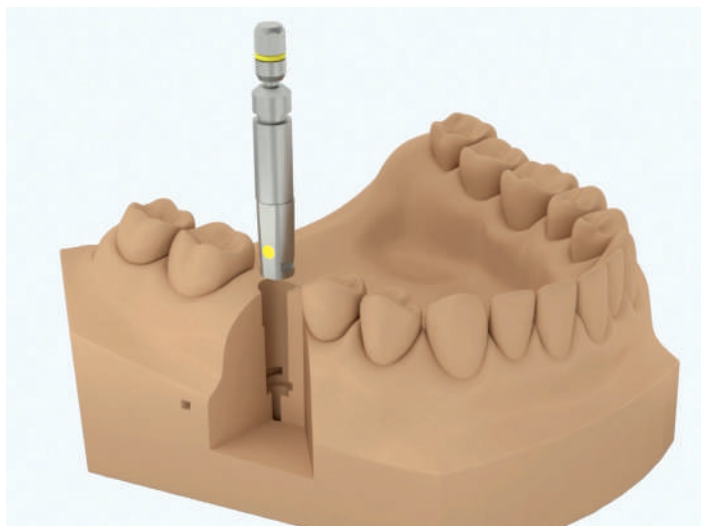
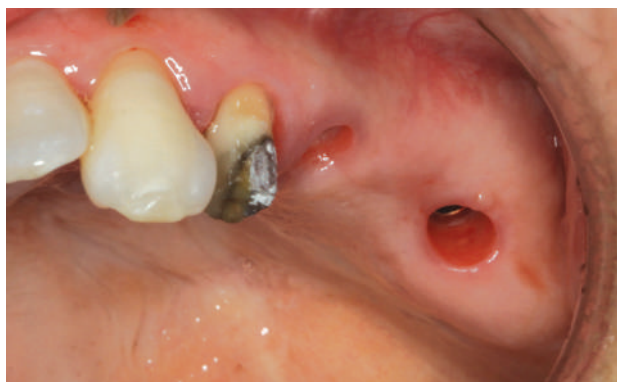

FIG. 7 - Inserimento di un analogo digitale XCN® all'interno di un modello prototipato

1° CASO CLINICO

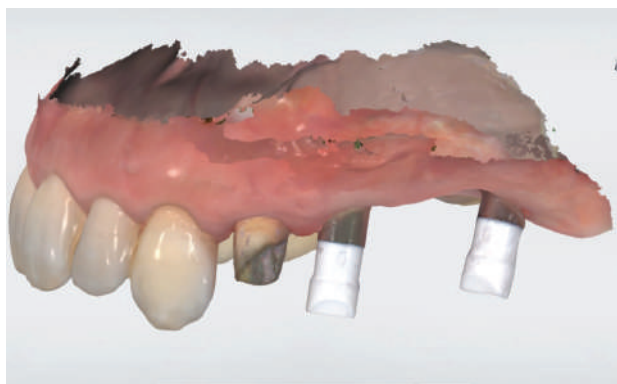
Vediamo quanto descritto attraverso un caso clinico relativo alla realizzazione di un ponte in zirconia di 3 elementi cementato su 2 impianti, di cui un Classix 4.1 in posizione 2.5 ed un Classix 4.8 in posizione 2.7. Dopo la rimozione dei tappi di guarigione sono stati inseriti e stabilizzati negli impianti due Scan Post a connessione gialla, con i relativi Scan Body bianchi con piano inclinato (Figg. 8a-b). Quindi si è proceduto alla rilevazione della scansione ottica Implant Level, impiegando lo scanner 3Shape TRIOS® 3 (Figg. 9a-b), con le modalità che conosciamo (*"Riabilitazione su impianto singolo con flusso di lavoro interamente digitale"*, XCN® News n. 34, 10. 2022, pag. 20).



FIGG. 8a-b - Scan Post e Scan Body bianchi con piano inclinato, inseriti negli impianti per la rilevazione della scansione ottica

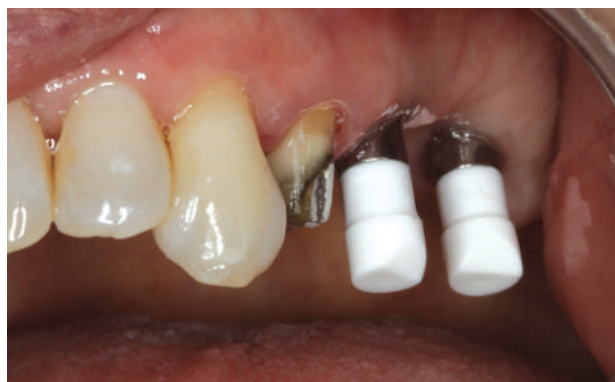

FIG. 8b

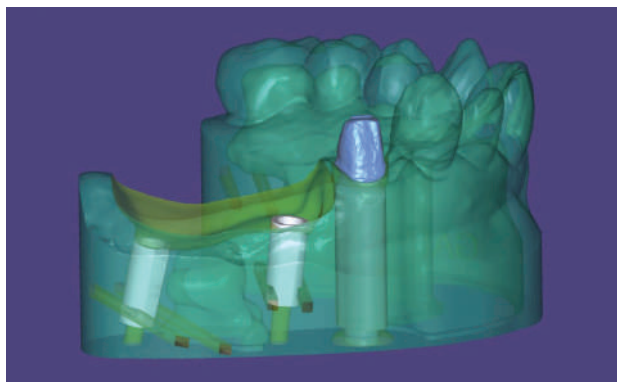


FIGG. 9a-b - Visioni laterale ed oclusale della scansione ottica dell'arcata superiore

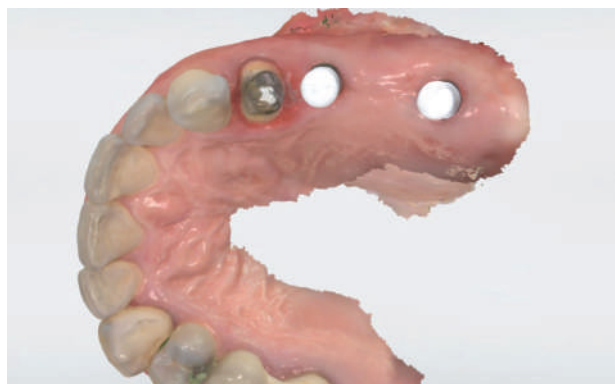

FIG. 9b

I file in formato .STL, ottenuti dalle scansioni, sono stati inviati al laboratorio odontotecnico che ha elaborato il modello prototipato, contenente i due alloggiamenti per gli analoghi digitali degli impianti (Figg. 10a-c). Nel caso del software Exocad, la procedura di creazione del modello prototipato con analoghi digitali Leone prevede l'impiego di un moncone Ti-Base oppure MultiTech (della connessione implantare corrispondente) da inserire virtualmente nell'analogo digitale, così da stabilire quota e angolazione dell'abutmet implantare sull'analogo digitale*.



FIGG. 10a-c - Elaborazione del modello prototipato dell'arcata superiore mediante il modulo Model Creator del software di progettazione protesica Exocad

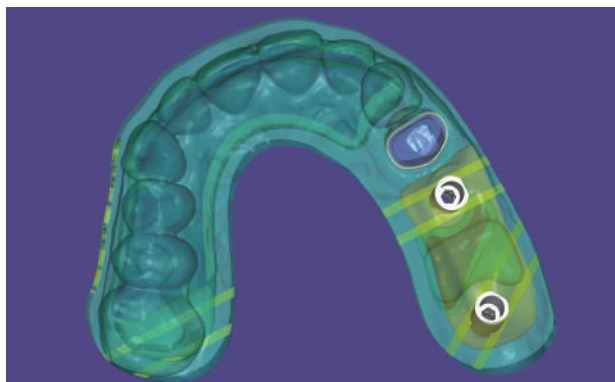


FIG. 10b

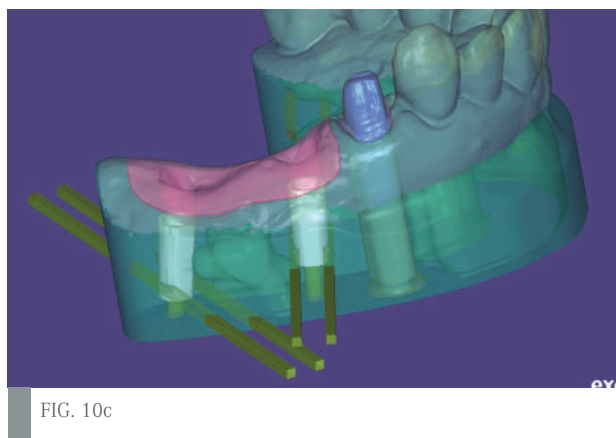


FIG. 10c

*Per approfondire l'argomento vedere la rubrica "Domande frequenti: 3DLeone Risponde", Domanda n. 2 a pag. 19.

Completata la progettazione, il modello è stato stampato in resina mediante la stampante 3D Asiga Max, poi sono stati inseriti al suo interno gli analoghi digitali degli impianti e stabilizzati mediante i pin dedicati. Dato che il progetto protesico prevedeva la realizzazione di un ponte cementato, sul modello sono stati scelti due monconi Basic per protesi cementata a connessione gialla, di cui uno Standard in posizione 2.5 ed uno Large in posizione 2.7. I monconi sono stati customizzati preparandoli al parallelometro con conicità 2° e definendo un margine di chiusura protesico (Fig. 11). I monconi della sistematica XCN® sono pieni in quanto non necessitano di viti di fissaggio alla fixture, caratteristica che consente estrema libertà nel loro fresaggio e customizzazione.

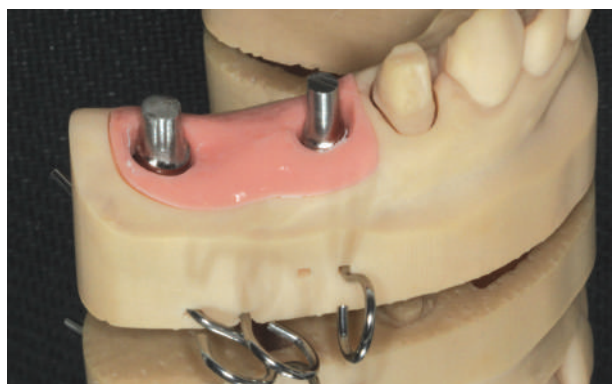
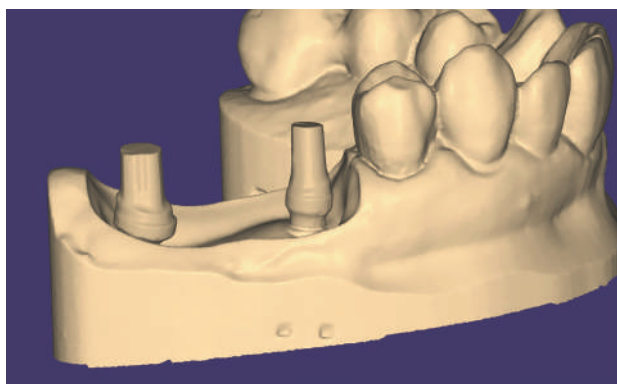


FIG. 11 - Modello prototipato in resina con gengiva artificiale, pin di stabilizzazione degli analoghi e monconi Basic customizzati

A questo punto il modello con i monconi posizionati ed inconati è stato acquisito digitalmente mediante scansione con scanner da banco (Figg. 12a-b) per progettare virtualmente (fase CAD, Fig. 12c) e produrre un prototipo in resina (fase CAM) da provare a livello intra-orale (Figg. 13a-b).



FIGG. 12a-c - Scansione del modello con monconi Basic customizzati e progettazione CAD del manufatto protesico

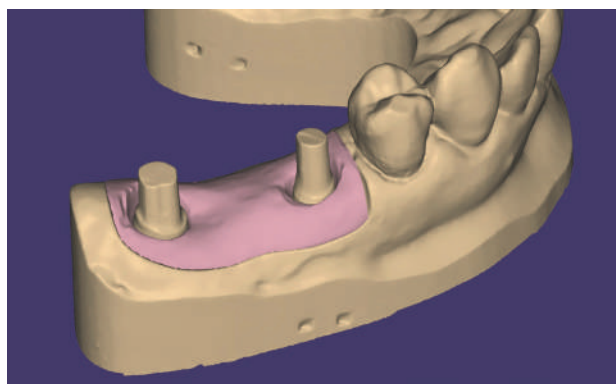


FIG. 12b

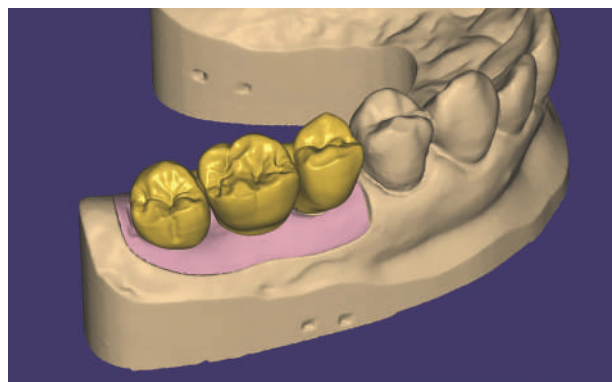
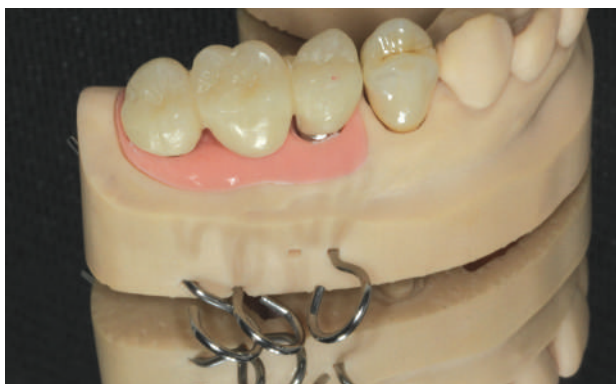

FIG. 12c



FIGG. 13a-b - Prototipo di prova in resina fresata posizionato sul modello e con i monconi implantari

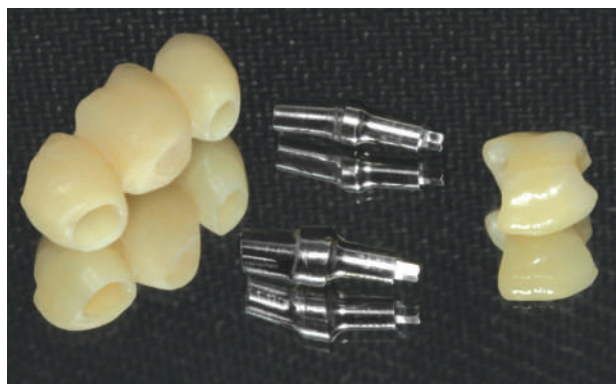
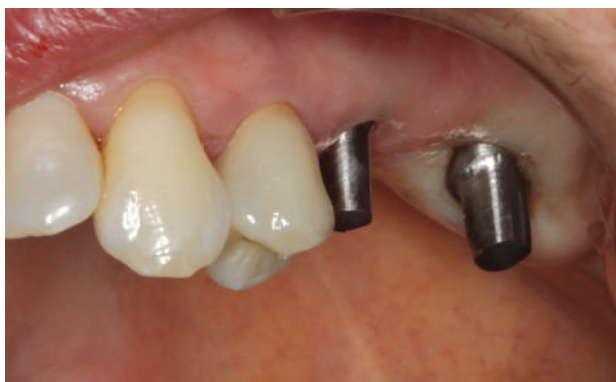
FIG. 13b

La prova struttura sotto forma di prototipo è un passaggio opzionale utile a valutare forma, volumi ed estetica del manufatto protesico prima di procedere con il fresaggio della struttura in zirconia monolitica.

Nella seduta seguente i monconi sono stati inseriti negli impianti e stabilizzati con una leggera pressione, in modo da poter posizionare il ponte per verificarne il fitting, la stabilità, i volumi, il punto di contatto con l'elemento 2.4, ecc. (Figg. 14a-b). Ritenuti tali parametri soddisfacenti, la prova si è conclusa con la rilevazione di un silicone occlusale (Fig. 14c).



FIGG. 14a-c - Monconi inseriti negli impianti, prova del ponte e rilevazione di un silicone occlusale

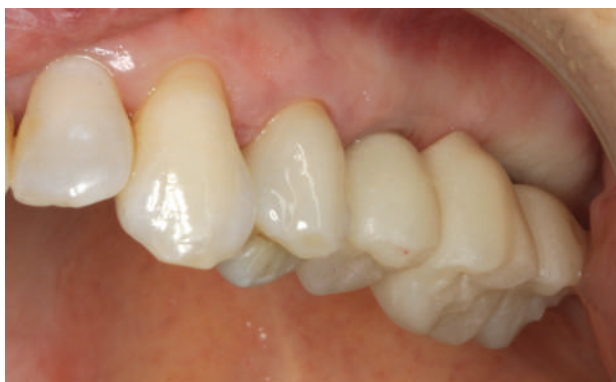

FIG. 14b

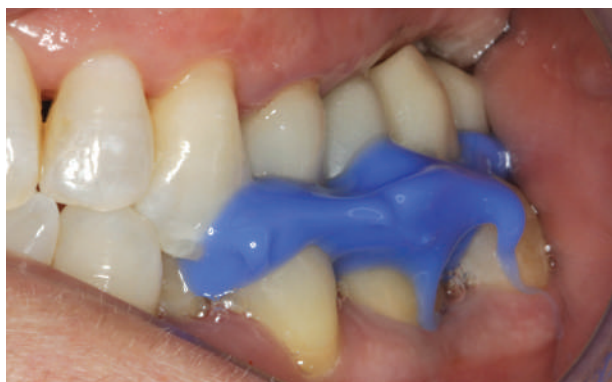
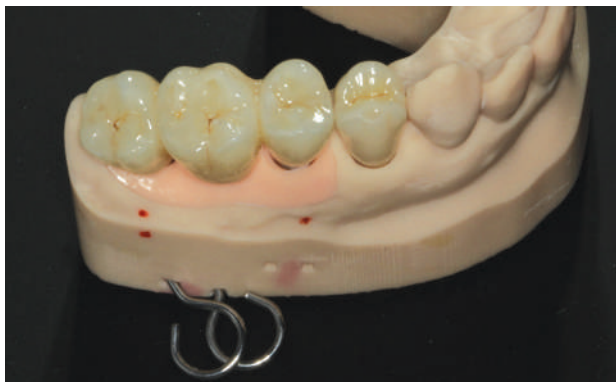
FIG. 14c

Come ultimo passaggio, il manufatto è stato finalizzato in laboratorio mediante infiltrazione con pigmenti, cottura e glasatura (Figg. 15a-b).



FIGG. 15a-b - Manufatto protesico finalizzato, pronto per la consegna

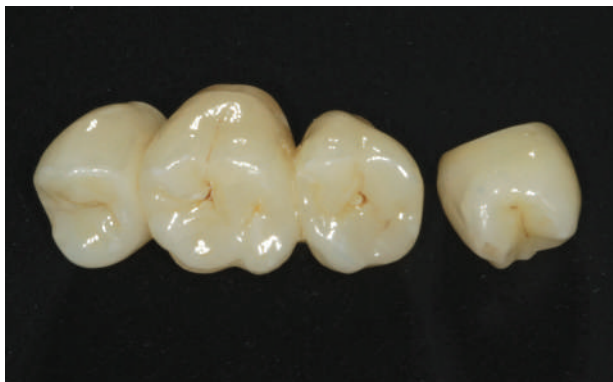
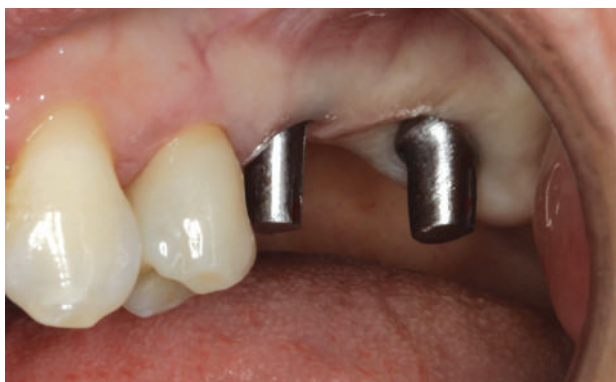
FIG. 15b

Alla consegna i monconi sono stati riposizionati negli impianti ed il ponte è stato inserito e tenuto in passivazione mucosa per alcuni minuti (Figg. 16a-b); verificata la correttezza di tutti i parametri funzionali ed estetici, i monconi sono stati inconati negli impianti mediante percussore con punta in titanio. Subito dopo il ponte è stato cementato sui monconi con cemento resinoso, prestando particolare attenzione alla rimozione di tutti i residui (Fig. 17).



FIGG. 16a-b - Passivazione mucosa del manufatto per alcuni minuti con un rullo di cotone

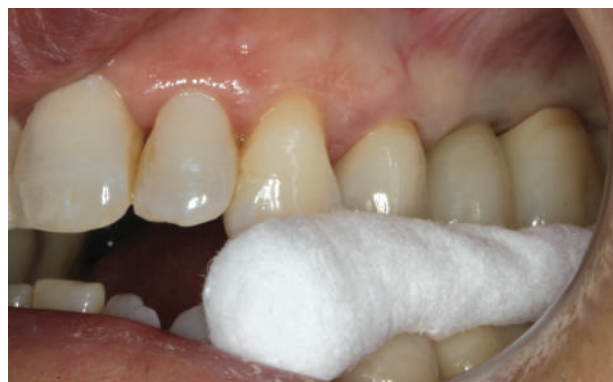

FIG. 16b

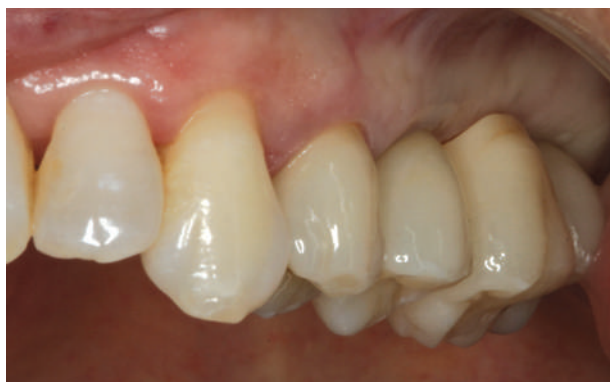
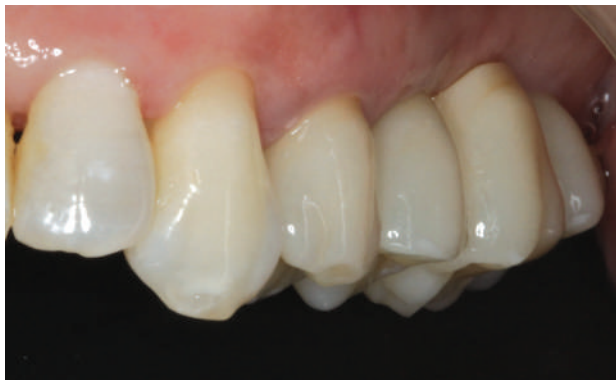
FIG. 17 - Manufatto cementato

Al controllo occlusale finale non si è reso necessario alcun ritocco (Figg. 18a-b).



FIGG. 18a-b - Controllo clinico e radiografico a 3 settimane dalla consegna

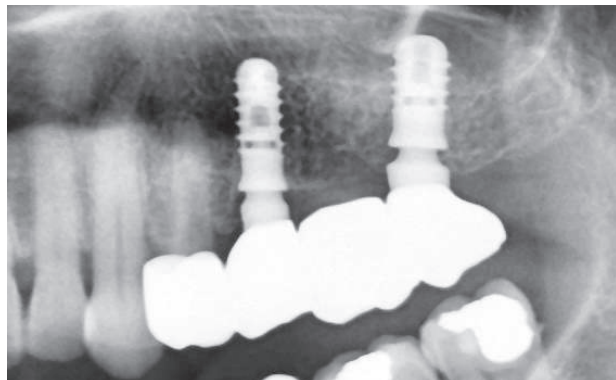

FIG. 18b

2° CASO CLINICO

Un'altra possibilità offerta dalla componentistica protesica XCN® è la realizzazione di protesi fisse multi-unit ad ancoraggio conometrico. I dispositivi che lo consentono sono l'unità formata da moncone MUA e adattatore Conic, che viene serrato sul MUA, e la cappetta conometrica Fixed realizzata in PEEK, che viene inconata sull'unità MUA-Conic (Figg. 19a-b).



FIGG. 19a, b - MUA-Conic angolato a connessione gialla e cappetta Fixed in PEEK

Descriviamo un caso clinico relativo ad un ponte conometrico in zirconia di 4 elementi supportato da 3 impianti, di cui un Max Stability 3.75 in posizione 4.4 e due Classix 4.1 in posizione 4.5 e 4.7.

Il punto di partenza è, anche in questo caso, la scansione ottica Implant Level con lo scanner 3Shape TRIOS® 3, utilizzando gli Scan Post ed i relativi Scan Body (Figg. 20a-b, 21a-b).

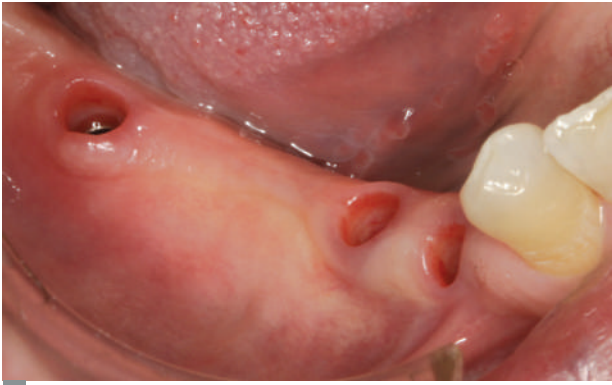

FIG. 20a-b - Preparazione per la scansione ottica sugli impianti mediante Scan Post e Scan Body bianchi con piano inclinato

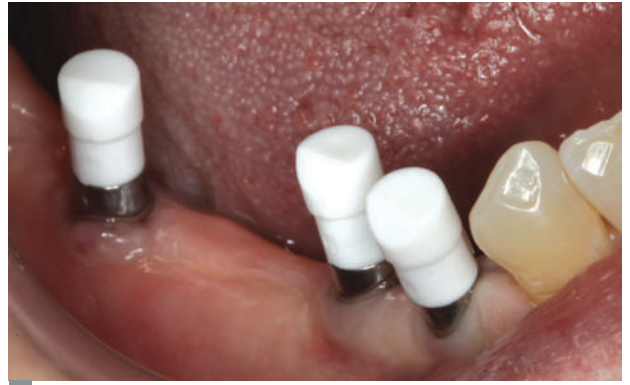
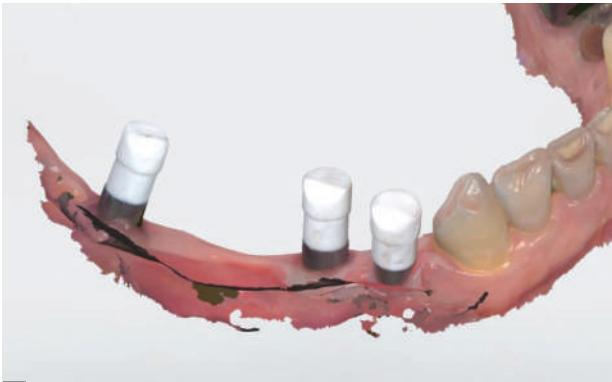
FIG. 20b



FIGG. 21a-b - Visioni laterale ed oclusale della scansione rilevata per l'arcata inferiore

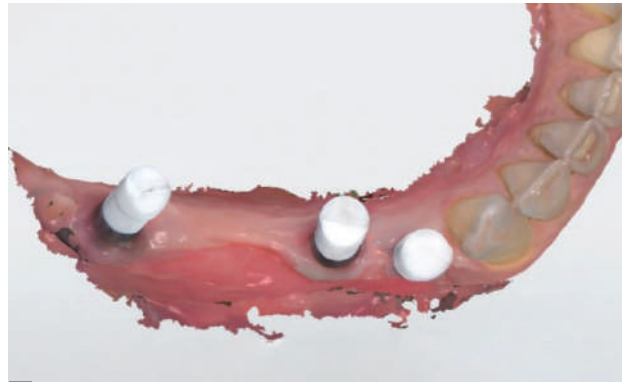

FIG. 21b

I file in formato .STL delle scansioni sono stati inviati al laboratorio odontotecnico che ha realizzato il modello prototipato in resina, contenente i tre analoghi digitali degli impianti, con la stessa procedura descritta nel caso clinico precedente. Sugli analoghi sono stati scelti i MUA delle relative connessioni verde e gialla, con le giuste angolazioni ed altezze transmucose; sui MUA sono stati poi avvitati e serrati con l'avvitatore dinamometrico da laboratorio gli adattatori Conic, che accolgono le cappette conometriche Fixed in PEEK (Fig. 22).

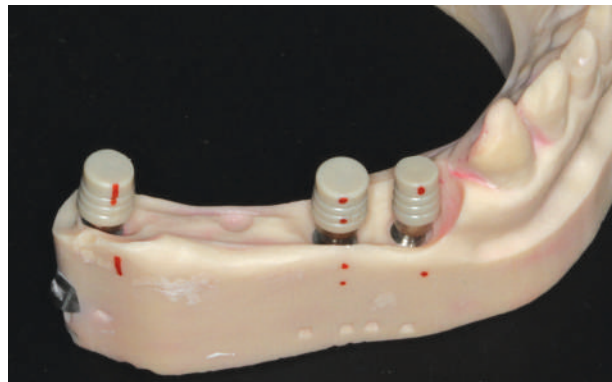


FIG. 22 - Modello prototipato in resina con MUA-Conic e cappette conometriche Fixed; sia i MUA-Conic che le cappette vengono contrassegnati sul lato vestibolare in base alle posizioni

A questo punto il modello prototipato con le componenti scelte è stato acquisito mediante scanner da banco per progettare virtualmente (fase CAD, Figg. 23, 24a-b) e produrre un prototipo in resina fresata (fase CAM, Fig. 25) da provare a livello intra-orale.

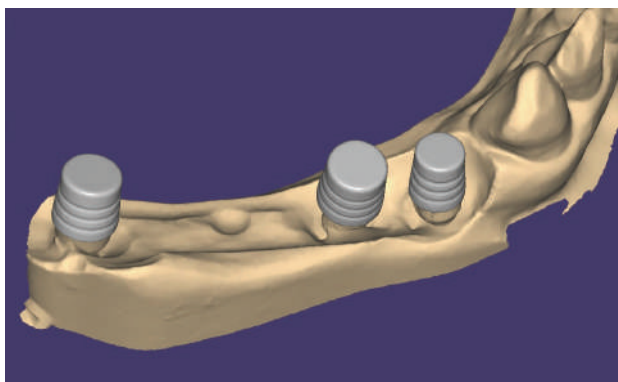
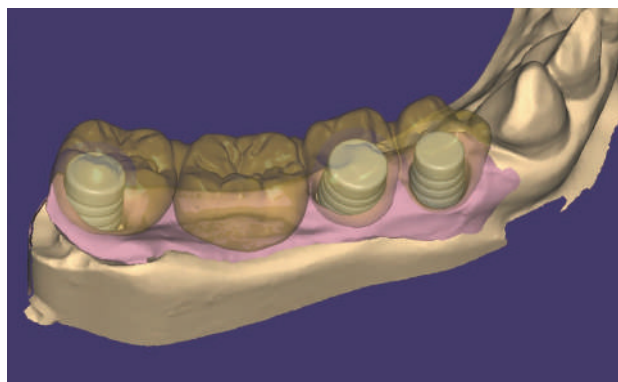


FIG. 23 - Scansione del modello con componenti conometriche



FIGG. 24a-b - Progettazione CAD del prototipo

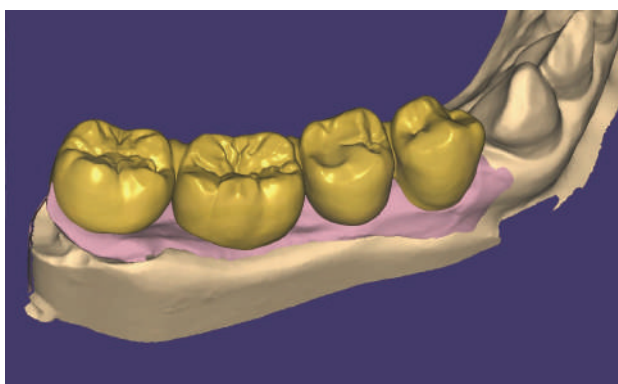


FIG. 24b

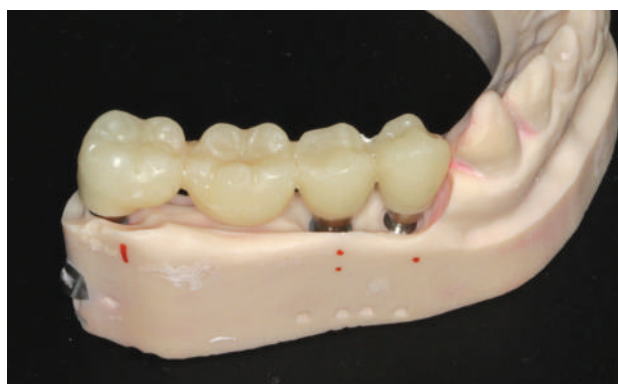

FIG. 25 - Prototipo di prova in resina su unità conometriche

Nella seduta successiva le unità MUA Conic sono state inserite negli impianti e stabilizzate con una leggera pressione, senza inconamento (Fig. 26).

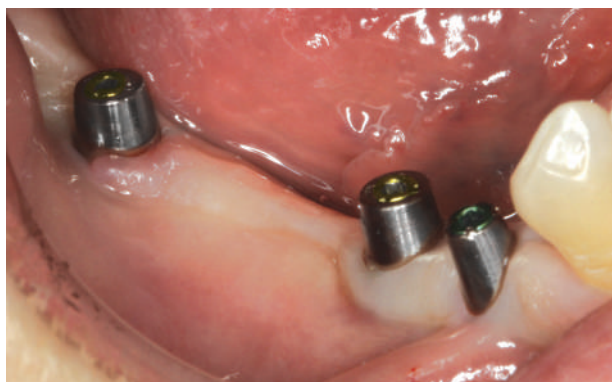

FIG. 26 - MUA-Conic inseriti negli impianti e stabilizzati con una leggera pressione

Poi sui MUA-Conic sono state posizionate le cappette Fixed (Fig. 27) e su queste il prototipo in resina per verificarne fitting, stabilità e volumi (Fig. 28).

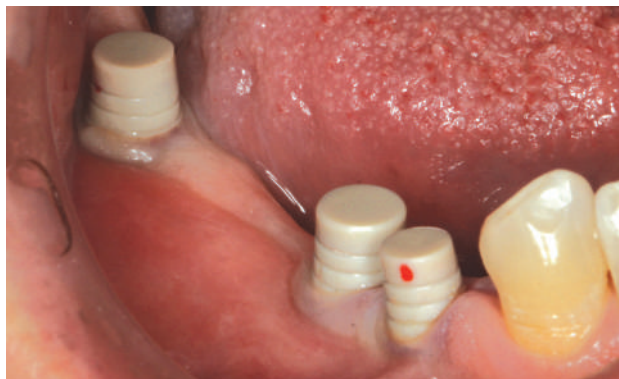

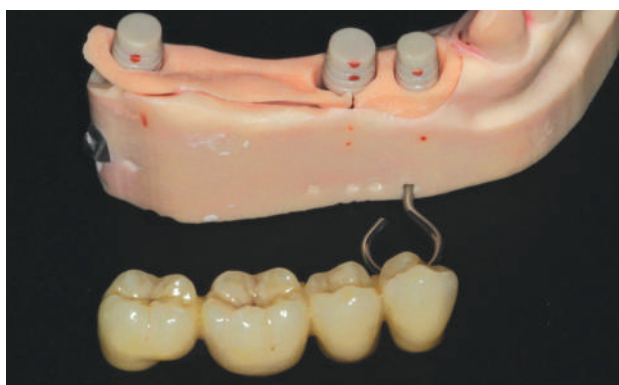
FIG. 27 - Cappette conometriche Fixed posizionate sui MUA-Conic

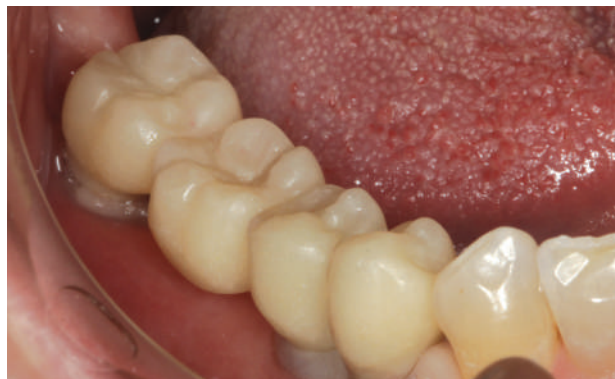

FIG. 28 - Prova clinica del prototipo

Se è necessario apportare modifiche, si rileva una nuova scansione ottica su cui il tecnico potrà lavorare. In questo caso non si è resa necessaria alcuna modifica.

Il laboratorio ha potuto quindi realizzare il manufatto protesico con i materiali e le procedure programmate, cioè un ponte di quattro corone in zirconia monolitica fresata ed infiltrata con pigmenti (Figg. 29a-c).



FIGG. 29a-c - Manufatto protesico pronto per la consegna

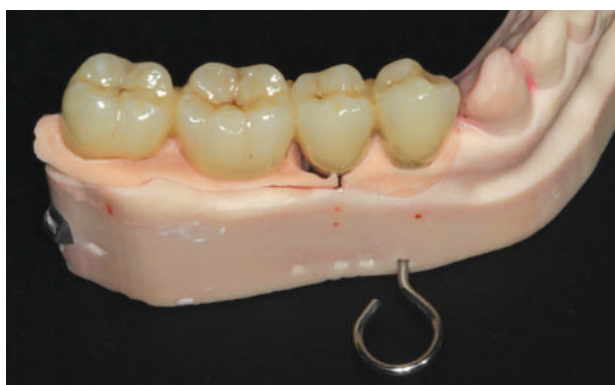

FIG. 29b

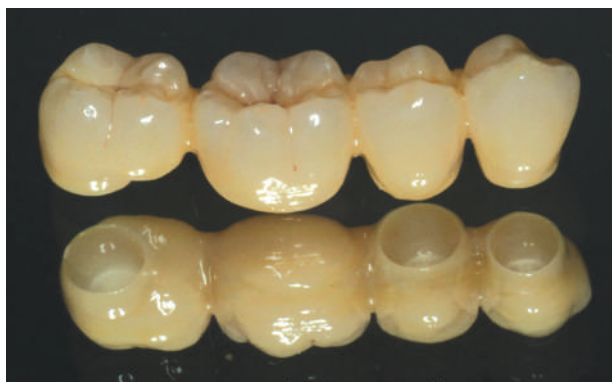

FIG. 29c

Alla consegna, le unità conometriche MUA-Conic sono state reinsertite negli impianti secondo l'indicizzazione contrassegnata (Fig. 30) e su queste le cappette Fixed (Fig. 31).

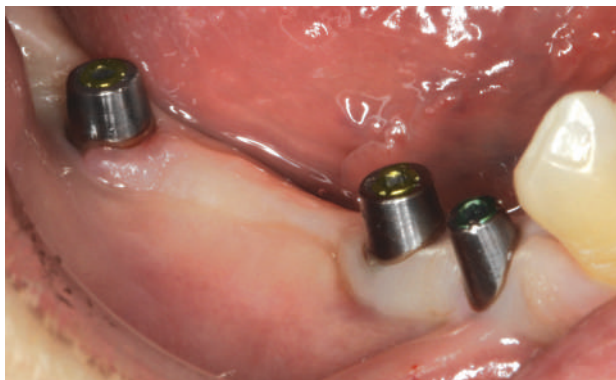

FIG. 30 - Posizionamento dei MUA-Conic, successivamente inconati mediante percussore con punta in PEEK

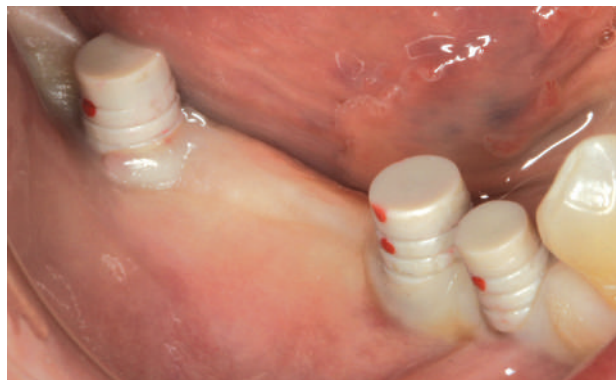

FIG. 31 - Cappette conometriche posizionate sui MUA-Conic, successivamente inconate mediante percussore con punta in PEEK

Dopo aver provato il manufatto finito e verificata la correttezza di tutti i parametri, i MUA-Conic sono stati inconati mediante il percussore con punta in PEEK. Subito dopo anche le cappette Fixed sono state inconate per attivare la conometria protesica, utilizzando il percussore con punta in PEEK.

Il manufatto è stato quindi cementato in bocca sulle cappette Fixed con del cemento resinoso.

A indurimento completato il ponte è stato staccato agevolmente con un normale martelletto, in modo da poter rimuovere gli eccessi di cemento rimasti intorno ai MUA-Conic e lucidare l'interfaccia cappette/manufatto (Fig. 32).

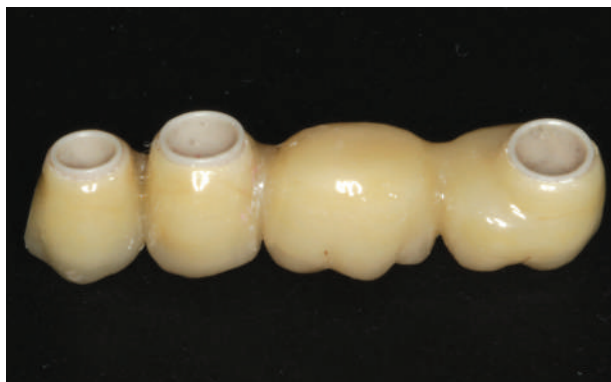

FIG. 32 - Cappette conometriche Fixed cementate nel manufatto protesico, ripulite e lucidate

Infine, il ponte è stato riposizionato sui MUA-Conic e la conometria protesica è stata riattivata mediante il percussore con punta in PEEK, battendo sulle corone in corrispondenza di ciascuna unità conometrica (Figg. 33a-c).

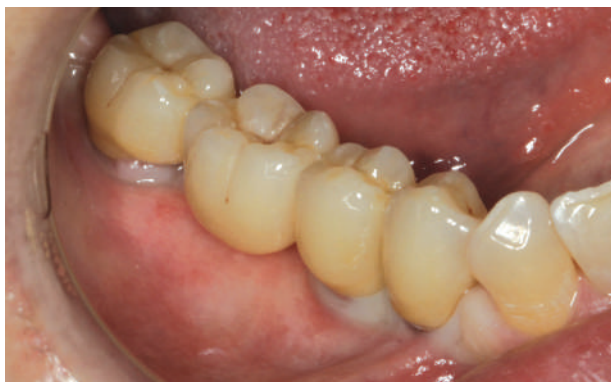
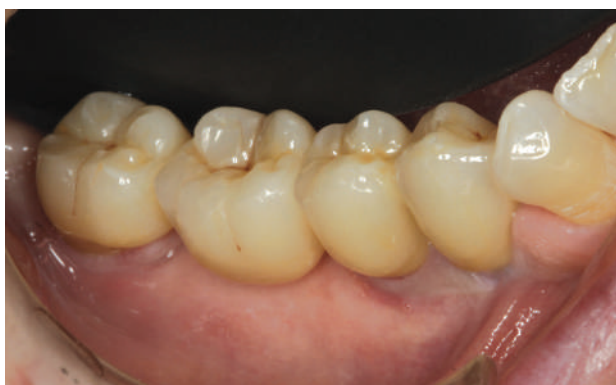
FIG. 33a - Ponte conometrico appena consegnato, è ancora visibile una leggera compressione sui tessuti molli



FIGG. 33b-c - Controllo clinico e radiografico ad una settimana dalla consegna

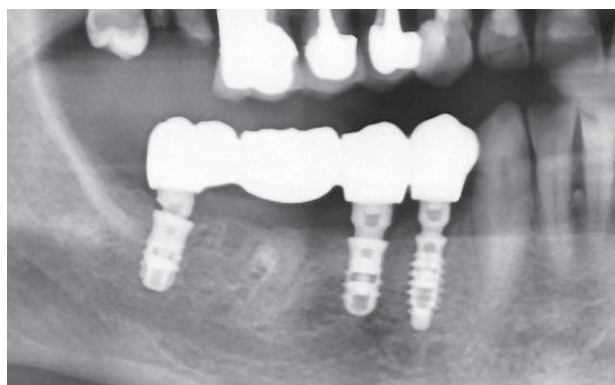

FIG. 33c

CONCLUSIONI

Questi casi clinici ci hanno mostrato in pochi passaggi come il workflow digitale rappresenti uno strumento sicuro ed affidabile anche per la protesizzazione di più unità implantari collegate tra loro, grazie all'impiego dei modelli prototipati in resina. Partendo dalla scansione ottica Implant Level, abbiamo la possibilità di scegliere l'ancoraggio dei manufatti protesici tra quello classico cementato e quello conometrico.

Dalla pianificazione alla produzione, tutte le fasi del workflow digitale seguono passaggi certi e ripetibili, riducendo drasticamente le possibili fonti di errore che derivano dalla gestione unicamente analogica dei modelli e dei manufatti.

Il digitale porta con sé numerosi vantaggi, fra i quali la riduzione dei tempi operativi, la trasmissione immediata delle informazioni al laboratorio, maggiore controllo e precisione delle lavorazioni. Gli strumenti digitali possono essere integrati nel flusso di lavoro quotidiano senza appesantirlo, seguendo la fisiologica curva di apprendimento e stimolandoci "a ragionare in digitale".

REALIZZAZIONI PROTESICHE

Laboratorio Microdental - Perugia

Cliente - odontoiatra

Buongiorno,
devo prendere una scansione intraorale e ho visto che sul vostro catalogo sono presenti due tipi di Scan Body, uno "piramidale" e l'altro "piano inclinato", quale devo acquistare?

Reparto 3DLeone

Buongiorno,
nelle librerie (scaricabili dal nostro sito) dei software CAD più diffusi (ExoCad, 3Shape, DentalWings e EGS*) sono presenti sia lo Scan Body "Pyramid" a forma piramidale che quello "Inclined Plane" caratterizzato da un piano inclinato in testa. Quindi è possibile utilizzarli entrambi anche se, in linea generale, è senz'altro da preferire lo Scan Body "Inclined Plane" perché possiede una forma più semplice da scansionare, garantendo una miglior precisione.

Solo se si utilizza il software Sirona (in modalità Chairside o tramite laboratorio Inlab) si dovrà necessariamente utilizzare lo Scan Body Pyramid in quanto è l'unico presente nella loro libreria. La procedura prevede di selezionare il Ti-Base Sirona FX 3.8 come da video tutorial presente sul nostro sito nella sezione **Video applicazioni cliniche**.



The screenshot shows the Leone website interface. At the top, there is a navigation bar with the Leone logo and menu items: Azienda, Ortodonzia, Implantologia, Servizi, and 3DLeone. Below the navigation bar, there are three main service tiles:

- Consegna di un ponte fisso conometrico** by Dr. Fabrizio Dell'Innocenti, featuring an image of a dental bridge.
- Consegna di una Overdenture conometrica** by Dr. Salvatore Belcastro, featuring an image of a dental implant.
- Protesi conometrica elettrosaldata a carico immediato** by Dr. Leonardo Targetti and Dr. Umberto Stella, featuring an image of a dental procedure.

Below these tiles, there is a QR code and a video thumbnail titled **Digitalizzazione del modello e progettazione con moncone Ti-Base** by Odt. Massimiliano Pisa. A link www.leone.it/implantologia/video/ is provided at the bottom of the screenshot.

Inoltre, per l'utilizzo dello scanner intraorale CEREC Omnicam, è stato realizzato lo **Scan Body Pyramid grigio** (presente nella stessa confezione degli Scan Body piramidali bianchi) che, grazie al suo colore, è ottimizzato per questo dispositivo.

*Exocad, 3Shape Dental System, Dental Wings e EGS sono nomi registrati dai rispettivi proprietari.

Cliente - tecnico

Buongiorno,
 il clinico ha rilevato un'impronta con scanner intraorale a livello degli impianti, come posso realizzare un modello con la presenza degli analoghi digitali?

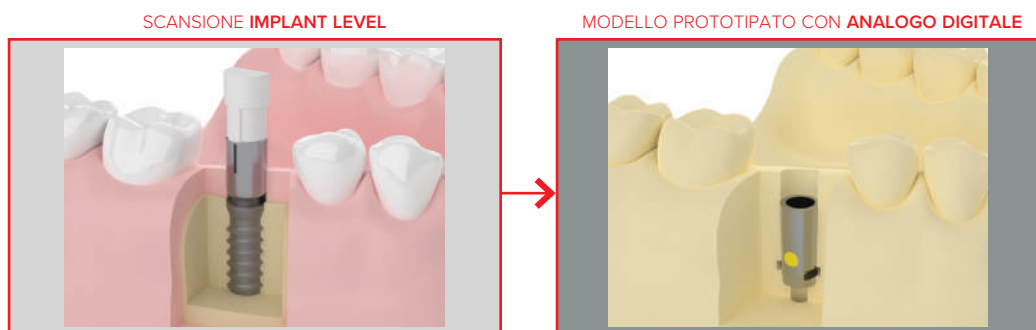
Reparto 3DLeone

Buongiorno,
 quindi mi sta dicendo che il clinico ha preso un'impronta con gli Scan Post alloggiati negli impianti e lei ha ricevuto il file proveniente dallo scanner intraorale; a questo punto, se nel suo CAD non è ancora presente, potrà scaricare la **libreria "Leone XCN®"** per il suo software direttamente dal nostro sito internet **www.leone/implantologia**.

Utilizzando il modulo dedicato, (p.e. Model Creator di Exocad) potrà facilmente creare il file stl del modello virtuale con gli alloggiamenti per gli analoghi digitali.

Indipendentemente dal moncone che in seguito utilizzerà, dovrà selezionare in maniera fittizia un moncone dedicato per procedure **Implant Level** (può scegliere tra MultiTech e Ti-Base) indicando la sua connessione implantare (2.2 o 3.0). Questa informazione è necessaria (deve essere fornita dal clinico assieme all'impronta) perché la connessione di ciascun impianto non la si può individuare dalla scansione, in quanto la geometria della porzione in polimero dello Scan Body è la stessa per entrambe le connessioni.

A questo punto, con un workflow guidato, il software posizionerà virtualmente gli **analoghi digitali** relativi alla posizione registrata degli impianti creando il file stl del modello virtuale.



Successivamente dovrà stampare in 3D il modello dove inserirà gli analoghi digitali seguendo la procedura video **"Realizzazione modello prototipato Implant Level"** presente nell'elenco dei tutorial protesici sul nostro sito.

Azienda ▾
Ortodonzia
Implantologia
Servizi ▾
3DLeone

Impronta ottica intraorale /
Digitalizzazione modello
Implant Level

Realizzazione modello
prototipato Implant Level

Chiusura foro file STL in
exocad

www.leone/implantologia/video/procedure.php



Visualizza
il video

REALIZZAZIONE DI UNA PROTESI CONOMETRICA IN ZIRCONIA MONOLITICA CON TECNICA TOTALMENTE DIGITALE: CASO CLINICO

Umberto Stella
Odontoiatra, Ravenna

Savino Stella
Laboratorio Dental Technology, Ravenna

Vaniel Fogli
Laboratorio Eurodental, Ravenna

Laura Fabris
Odontotecnico, Ravenna

PAROLE CHIAVE

edentulia totale superiore, carico immediato, impianto Max Stability, protesi conometrica, moncone MUA-Conic, cappetta Fixed, impronta ottica, CAD-CAM, cement-free

La scansione digitale fa ormai parte della nostra quotidianità e la impieghiamo sempre in più contesti, sperimentando nuovi utilizzi e modus operandi. Come, ad esempio, nel seguente caso clinico, dove la protesi conometrica definitiva in zirconia monolitica è stata realizzata partendo dalla scansione intraorale delle cap-pette conometriche in PEEK e dalla scansione ottica del provvisorio immediato, senza utilizzo di un modello master in laboratorio.

CASO CLINICO

Il caso riguarda un paziente di 67 anni, di sesso maschile, portatore di scheletrato superiore con attacchi, con elementi compromessi, non recuperabili (Fig. 1). Dopo uno studio iniziale del caso con OPT, Cone Beam (Figg. 2, 3) e le prime impronte, si informa il paziente sulle possibili alternative, ottenendo il consenso per l'inserimento di 4 impianti e la realizzazione di una Toronto All-on-four conometrica a carico immediato.

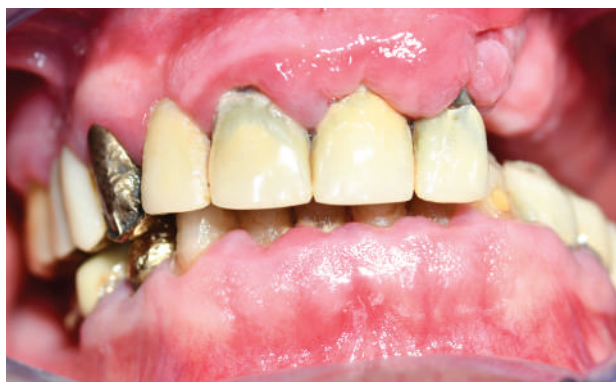

FIG. 1 - Situazione iniziale

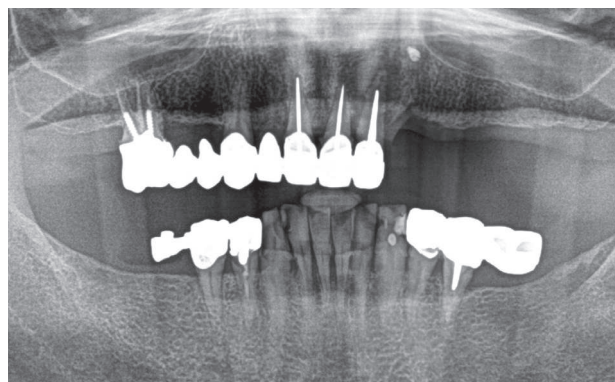


FIG. 2 - OPT

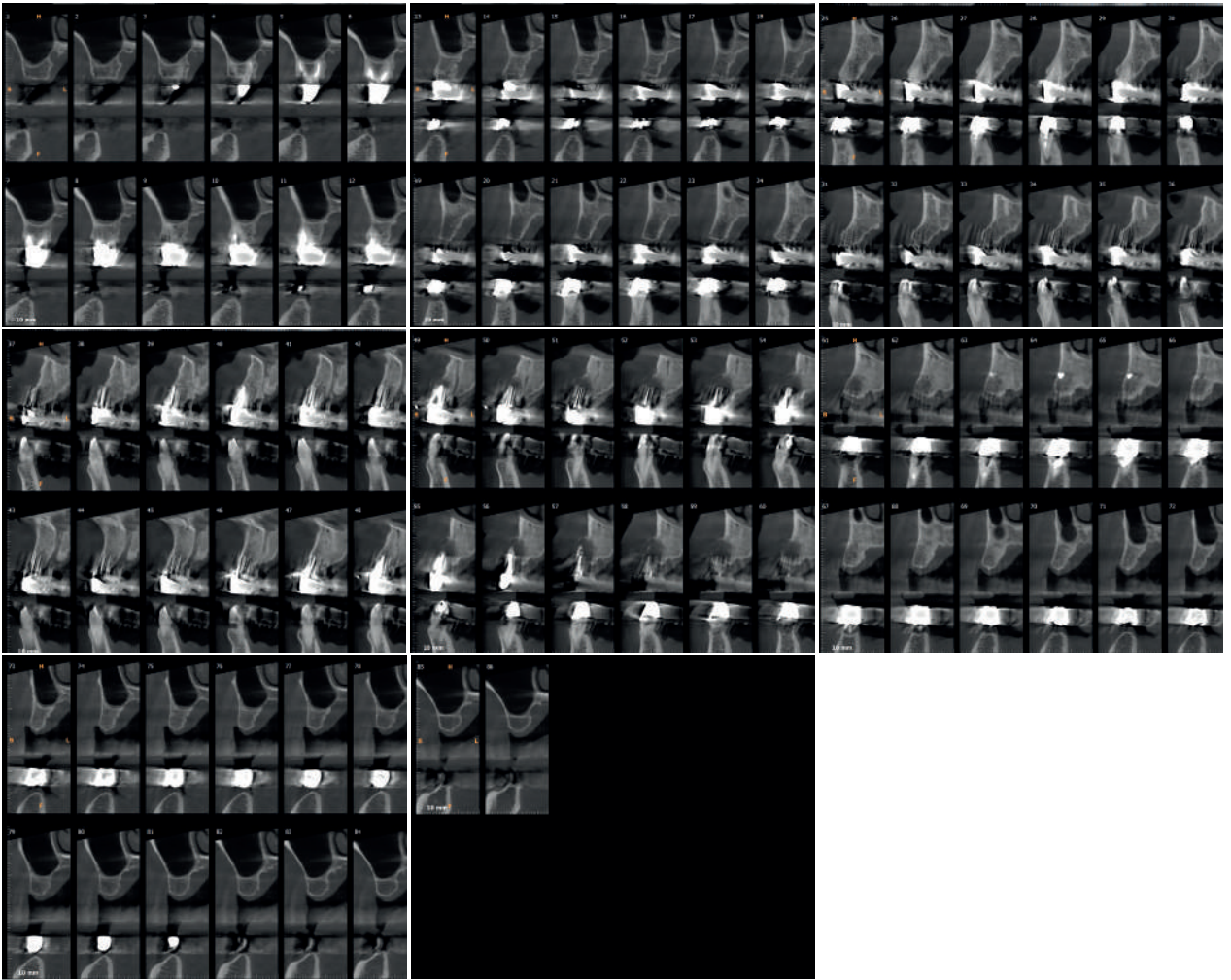


FIG. 3 - Cross section arcata superiore

Come prima cosa si prepara un provvisorio immediato in resina e denti in composito, rinforzato con una barra. L'intervento si svolge in sedazione cosciente per avere minore impatto sul paziente; dopo aver effettuato tutte le estrazioni, si fa un lembo a tutto spessore e si rimuove la grossa cisti a livello dell'elemento 22; come riferimento per la posizione degli impianti viene utilizzata una riproduzione del provvisorio (Figg. 4, 5).

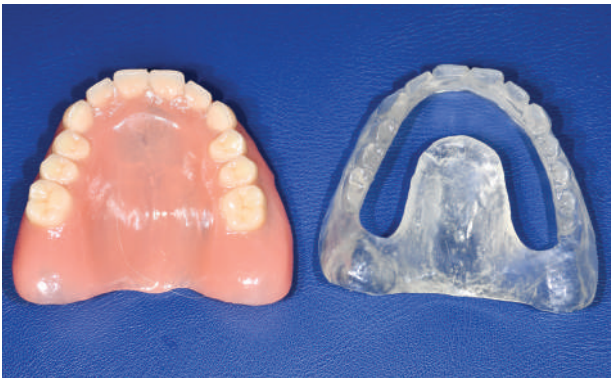

FIG. 4 - Provvisorio e sua riproduzione

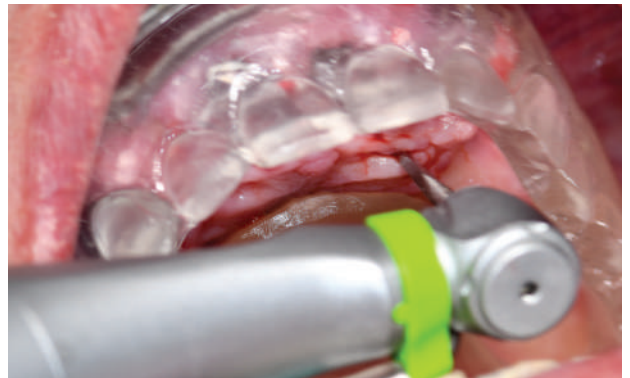

FIG. 5 - Marcatura posizione impianti

Si esegue una buona osteoplastica per regolarizzare la cresta ossea prima delle osteotomie per l'inserimento implantare (Fig. 6). La presenza di un importante canale sinuoso e della cisti rende necessario inclinare l'impianto in zona 22 più distalmente in senso apicale. A livello di componentistica si utilizzano quattro impianti XCN® Max Stability del diametro 3,75 mm, due da 14 mm nel I quadrante e due da 12 mm nel II quadrante (Fig. 7).

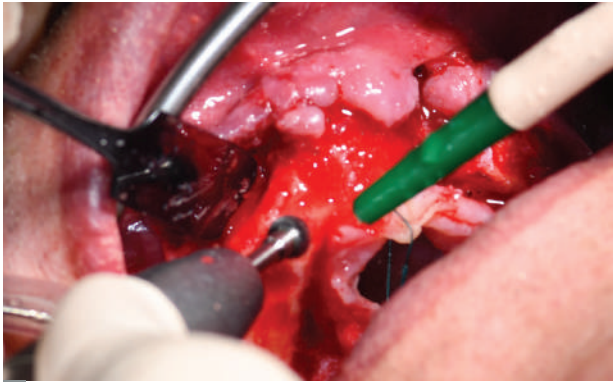


FIG. 6 - Osteoplastica

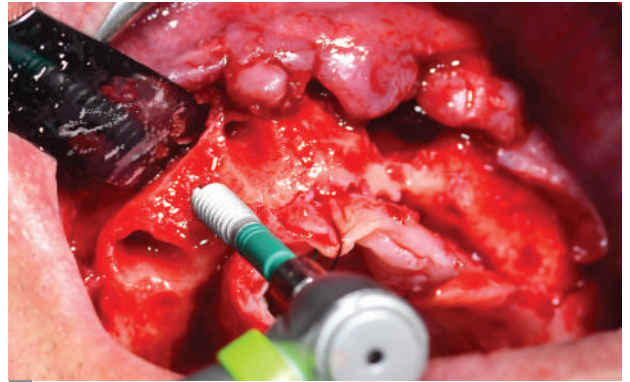


FIG. 7 - Posizionamento impianti

Successivamente si selezionano e si posizionano i monconi MUA più idonei per altezza e angolazione, andando a ricercare la posizione più parallela possibile tra di essi, come richiesto dalla tecnica conometrica (Figg. 8, 9).

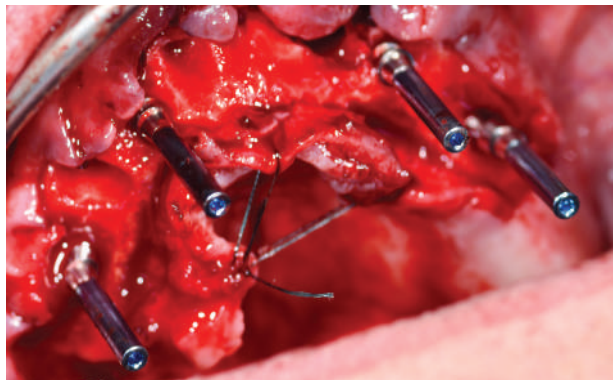


FIG. 8 - Controllo parallelismo MUA

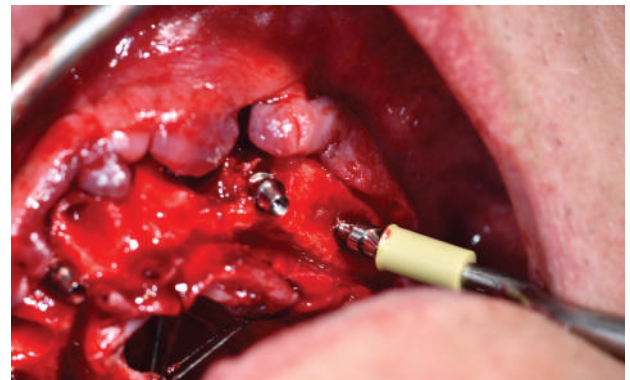


FIG. 9 - Attivazione MUA

A questo punto si avvitano gli adattatori Conic sui MUA, serrandoli con un cricchetto dinamometrico per trasformarli in monconi conometrici (MUA-Conic) (Fig. 10). Si posizionano le cappette conometriche Fixed in PEEK sopra i monconi (Fig. 11) che, grazie alle scanalature esterne, si bloccano con facilità nella ribasatura in resina e si scava il provvisorio in corrispondenza delle cappette. La presenza di molta gengiva cheratinizzata, dovuta anche all'osteoplastica, pur essendo un vantaggio, costituisce durante questa fase un elemento di criticità poiché a sutura avvenuta, la gengiva copre parzialmente le cappette Fixed, rendendo difficile il loro bloccaggio nel provvisorio. Per superare questa criticità, utilizziamo una diga di gomma e la spingiamo con una spatolina il più possibile al di sotto delle cappette.

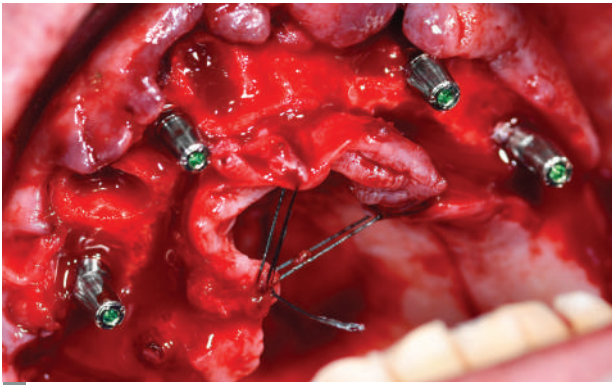


FIG. 10 - Adattatori Conic montati sui MUA

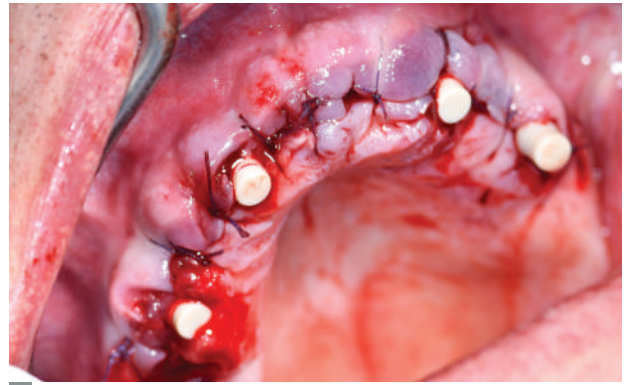


FIG. 11 - Cappette conometriche Fixed posizionate sui MUA-Conic

Dopo la ribasatura, si rimuovono dal provvisorio i molari, per evitare cantilever, interamente il palato, inizialmente mantenuto come riferimento per la posizione, e le flange, per ottenere una forma a guscio d'uovo igienizzabile per il paziente. La consegna del provvisorio immediato risulta molto semplice e veloce: la protesi viene fatta calzare sui monconi e la conometria attivata con l'apposito percussore con punta in PEEK (Figg. 12, 13). In accordo con il paziente, a 6 mesi dall'intervento, si decide di sostituire il provvisorio con una protesi definitiva in zirconia monolitica che, con spessori adeguati, ha la caratteristica di essere molto resistente e stabile nel tempo. Essendo il paziente molto soddisfatto dell'estetica ottenuta con il provvisorio, si decide di procedere totalmente in modo digitale, per poterlo riprodurre ottenendone una copia 1:1 tramite scansione ottica digitale. Si smonta quindi in pochi secondi il provvisorio utilizzando un levacorone, si aggiungono in cera i primi molari e si riposiziona il provvisorio con le aggiunte in bocca (Fig. 14).

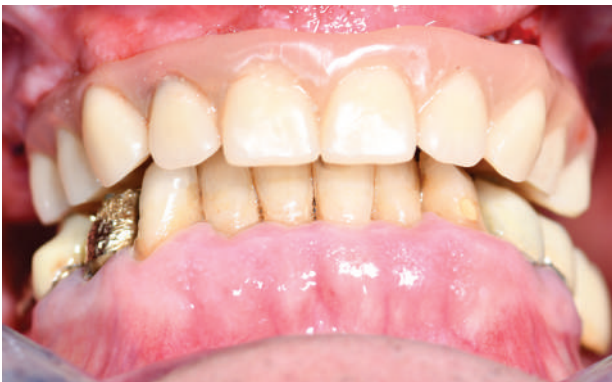

FIG. 12 - Provvisorio ribasato e consegnato

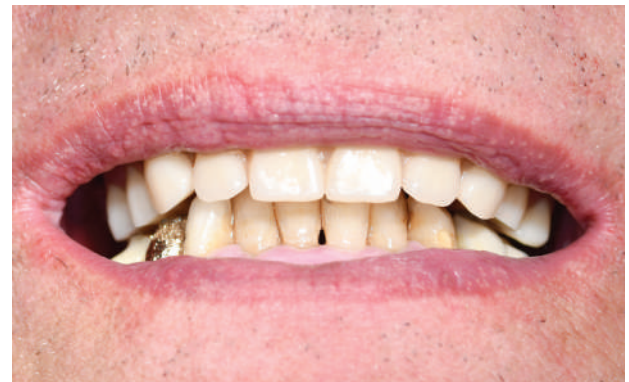

FIG. 13 - Risultato estetico provvisorio

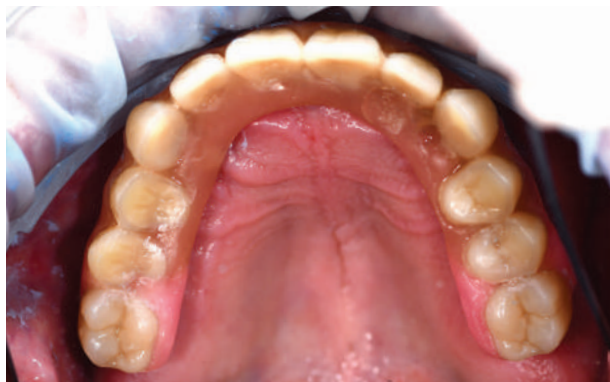

FIG. 14 - A 6 mesi: provvisorio con aggiunte

Dopo averlo riattivato sui monconi MUA-Conic, si effettua la scansione, avendo cura di registrare molto bene anche le flange e il palato del paziente. Si rimuove nuovamente il provvisorio, si posizionano delle nuove cappette Fixed sui monconi e si fa una seconda scansione, sempre registrando flange e palato (Figg. 15-19). Questa è una condizione necessaria per poter ottenere un accoppiamento perfetto tra le due scansioni e permettere al laboratorio di ottenere la copia digitale del provvisorio con la giusta posizione in bocca. La presenza di molta gengiva cheratinizzata, coprendo parzialmente le cappette, non ha permesso una scansione completa delle stesse nella loro parte sommersa. Ciò non permetterebbe di avere, nel definitivo in zirconia, i giusti alloggiamenti per le cappette, che risulterebbero incompleti nella loro parte più apicale (Fig. 20).

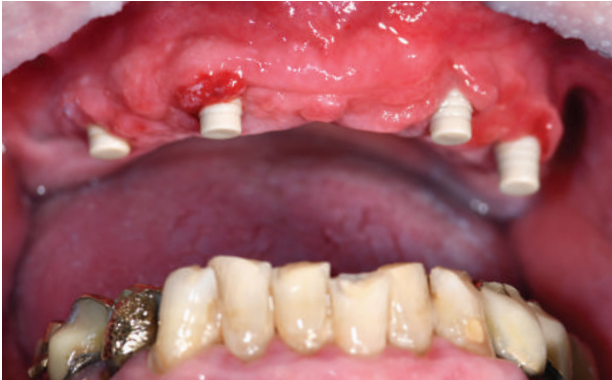

FIG. 15 - Nuove cappette conometriche Fixed posizionati sui MUA-Conic per impronta digitale

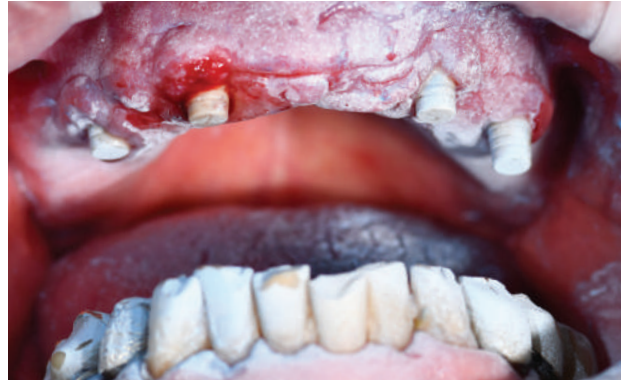

FIG. 16 - Polvere per scansione

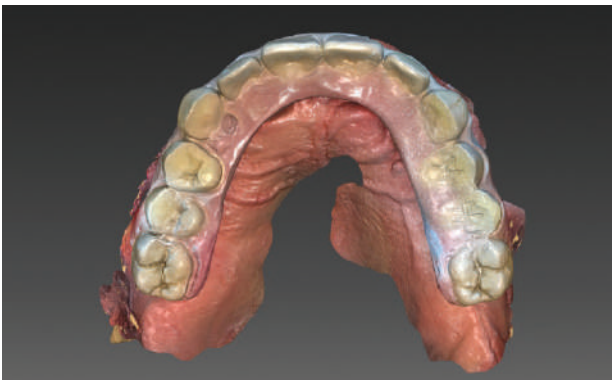


FIG. 17 - Scansione digitale

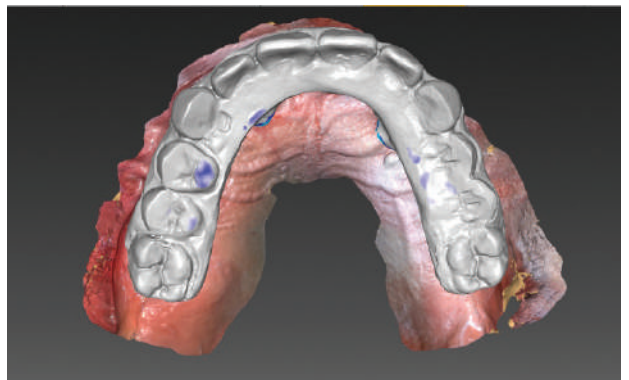


FIG. 18 - Riproduzione 1:1 della protesi

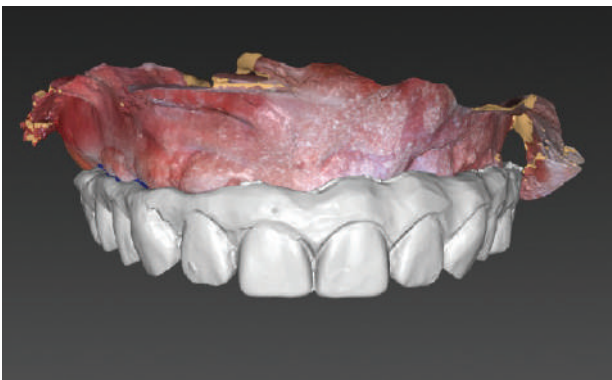


FIG. 19 - Vista frontale della riproduzione 1:1

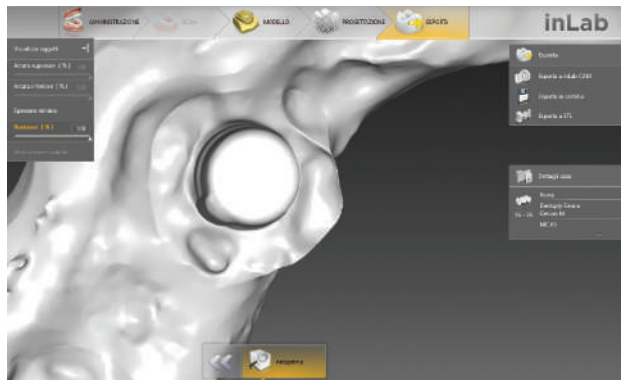
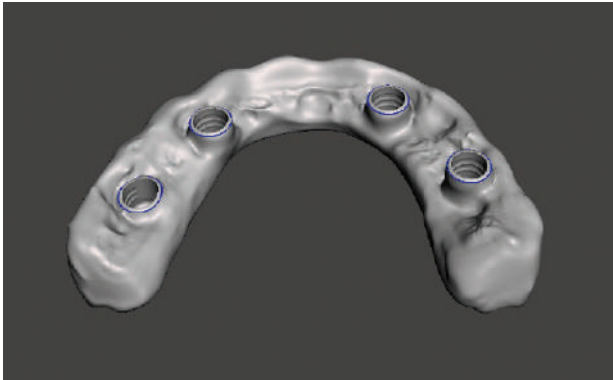


FIG. 20 - Particolare dell'alloggiamento incompleto delle cappette

Questo ostacolo è stato facilmente aggirato scansionando una cappetta singola fuori dalla bocca: avendo essa geometrie certe, il laboratorio ha sostituito nel software Exocad le cappette scansionate in bocca con la digitalizzazione extraorale della cappetta, ottenendo così gli alloggiamenti completi, in grado di accogliere le cappette Fixed nella loro interezza (Figg. 21 a,b).



FIGG. 21a, b - Correzione digitale degli alloggiamenti per le cappette

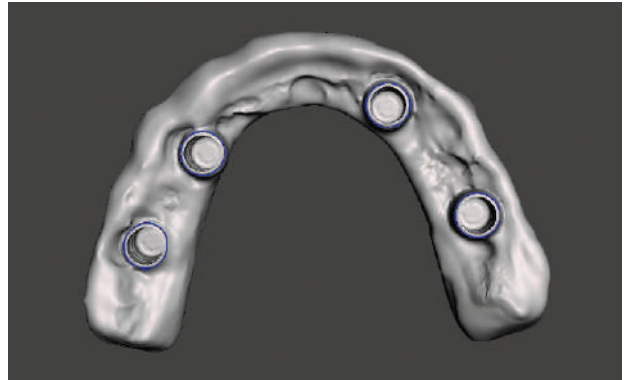


FIG. 21b

Inoltre, grazie al calcolo dell'asse di inserzione, viene mantenuta comunque la passività di tutta la struttura. A questo punto il progetto viene fresato, sinterizzato e provato prima della colorazione (Figg. 22-24). Alla prova, una volta smontato il provvisorio e posizionate le cappette, il fitting risulta perfetto e la passività evidente. Il tutto viene verificato anche tramite RX mirate, dando risultati molto precisi (Fig. 25).

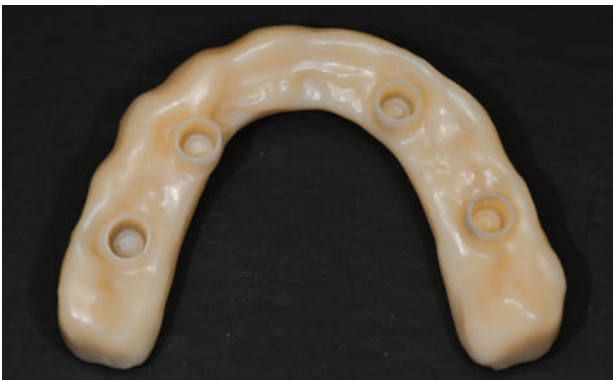

FIG. 22 - Realizzazione del definitivo

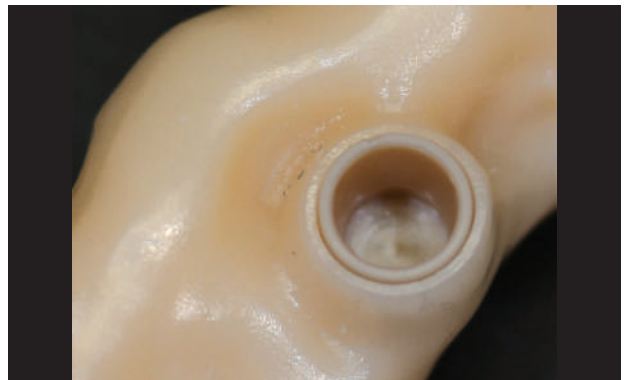

FIG. 23 - Particolare della prova della cappetta nell'alloggiamento corretto

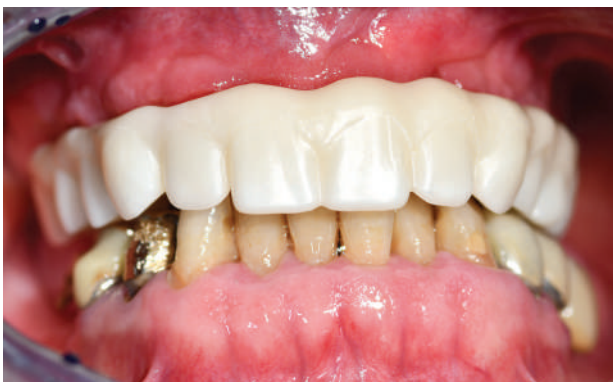

FIG. 24 - Prova del definitivo

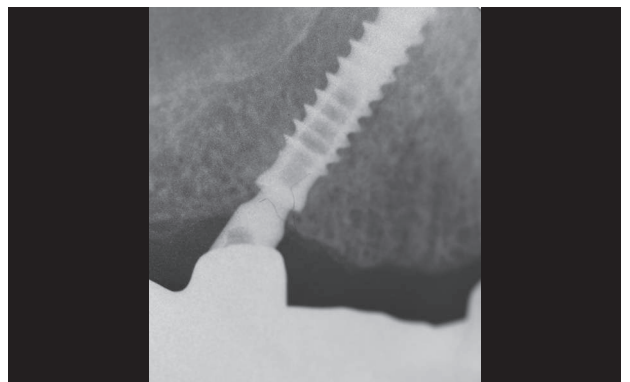


FIG. 25 - Verifica radiologica

Una volta colorato, si procede alla consegna: si rimuove il provvisorio e si posizionano le cappette solo con la pressione del dito sopra i monconi MUA-Conic; viene messo il cemento negli appositi alloggi, il lavoro viene fatto calzare e il paziente messo in occlusione.

Una volta indurito il cemento, sempre con il levacorone, viene smontato il lavoro con le cappette incorporate, pulito perfettamente dagli eccessi, riposizionato e attivato nuovamente con il percussore con la punta in PEEK (Figg. 26-30).

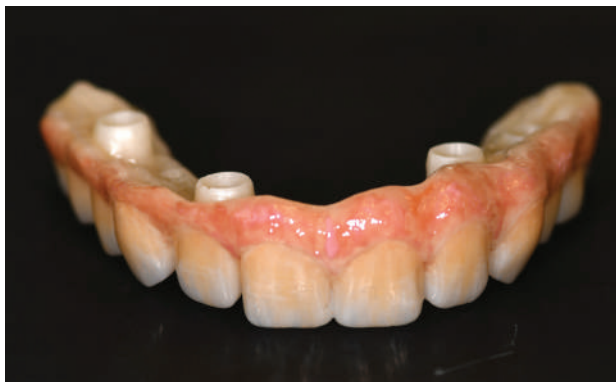

FIG. 26 - Definitivo finito vista vestibolare

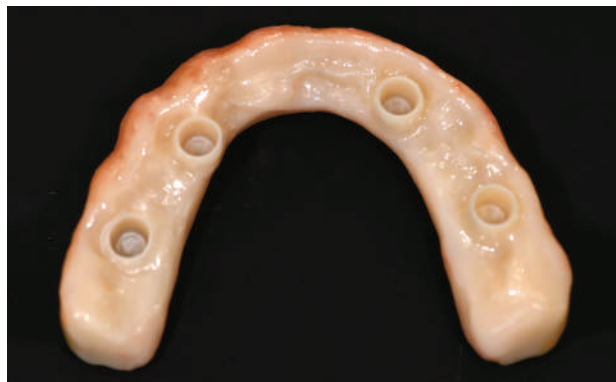

FIG. 27 - Definitivo finito vista crestale

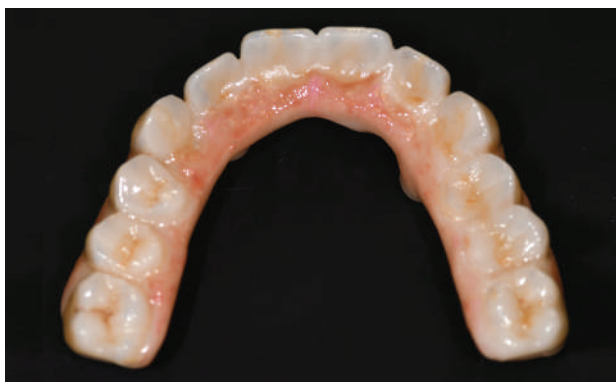

FIG. 28 - Definitivo finito vista palatale

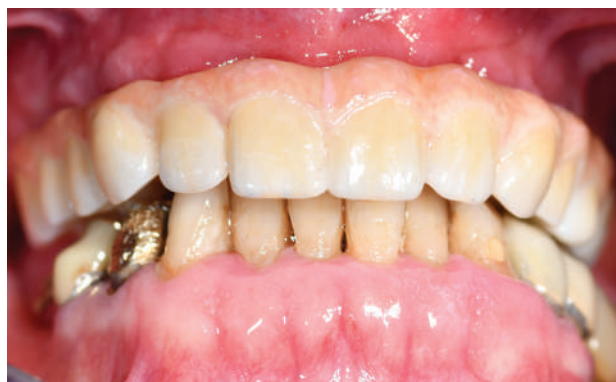

FIG. 29 - Definitivo attivato sui monconi MUA-Conic

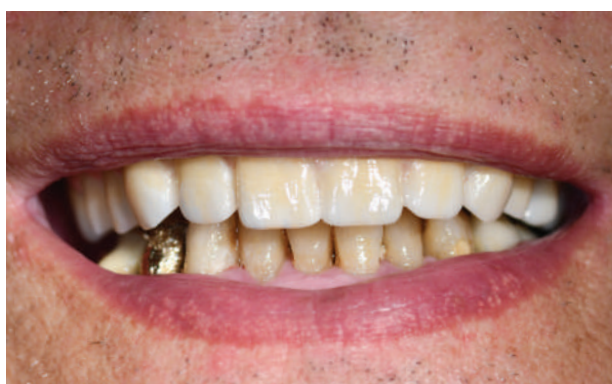

FIG. 30 - Risultato estetico definitivo

CONCLUSIONI

La gestione digitale ha reso semplice e rapida la realizzazione di un preciso definitivo con materiali ad alto impatto e livello, con molta soddisfazione di tutte le parti coinvolte. L'accoppiamento conometrico tra protesi e monconi ha semplificato enormemente le varie fasi di lavoro, dato che la rimozione e il riposizionamento del manufatto protesico, operazione necessaria in più occasioni, richiede soltanto pochi secondi. Il software Exocad ha permesso di correggere la scansione intraorale incompleta delle cappette Fixed semplicemente sostituendola con la scansione extraorale della stessa.

CORSI DI IMPLANTOLOGIA 2023

PER MEDICI,
ODONTOIATRI E TECNICI



**CORSO DI
APPROFONDIMENTO
CLINICO-PRATICO
CON IMPIANTI A CONNESSIONE
CONOMETRICA**

Relatori:
Dott. M. Guerra
Dott. L. Palazzo

12-13 MAGGIO 2023

ROMA
Studio Odontoiatrico
Dott. Mario Guerra

PER ODONTOIATRI

**GIORNATE DI
CHIRURGIA DAL VIVO
PER ODONTOIATRI
E PROTESI SU IMPIANTI
PER ODONTOTECNICI**

Relatori:
Dott. L. Targetti
Odt. M. Pisa

29 MAGGIO 2023

FIRENZE
ISO Istituto
Studi Odontoiatrici

PER ODONTOIATRI
E ODONTOTECNICI

**CORSO DI
APPROFONDIMENTO
CLINICO-PRATICO
CON IMPIANTI A CONNESSIONE
CONOMETRICA**

Relatori:
Dott. L. Targetti

12-13 GIUGNO 2023

FIRENZE
ISO Istituto
Studi Odontoiatrici

PER ODONTOIATRI

**GIORNATE DI
CHIRURGIA DAL VIVO
PER ODONTOIATRI
E PROTESI SU IMPIANTI
PER ODONTOTECNICI**

Relatori:
Dott. L. Targetti
Odt. M. Pisa

16 OTTOBRE 2023

FIRENZE
ISO Istituto
Studi Odontoiatrici

PER ODONTOIATRI
E ODONTOTECNICI

SEGRETERIA ISO

www.leone.it/iso

iso@leone.it 055 304458

seguici su



ALLEO®

SIMPLY START!

Fai crescere il tuo studio e completa il ventaglio di soluzioni a tua disposizione per migliorare il sorriso dei pazienti introducendo gli **allineatori ortodontici ALLEO** nella tua pratica quotidiana.

Semplice, chiaro ed efficace: SIMPLY START! è il **pacchetto completo** che ti prepara e ti supporta nella selezione dei casi idonei e nella gestione dei tuoi trattamenti ALLEO.

Pacchetto SIMPLY START!

1.880€



PER MAGGIORI
INFORMAZIONI



Formazione

Una giornata di formazione full immersion con il Dr. Massimiliano Ciaravolo sulla tecnica con allineatori. Pernottamento e cena la notte precedente al corso inclusi.



Consulenza one-to-one

Due sessioni private da remoto di 20 minuti con il Dott. Ciaravolo per un supporto pratico e un confronto sui trattamenti.



Assistenza

Assistenza digitale del Customer Care per il supporto in piattaforma. Linea diretta con gli odontotecnici che hanno progettato i piani di trattamento.



Prezzi riservati

I° caso ALLEO	Gratuito
II° caso ALLEO	-50%
Per tutto il 2023	-20%

Manipolo stripping Intensiv	-30%
-----------------------------	-------------



Welcome Kit

- Tre Impression Box ALLEO per creare le impronte
- Brochure, poster e video per la sala d'aspetto
- Inserimento dei tuoi contatti sul sito ALLEO per i pazienti



ALLEO Open Day

Supporto organizzativo per una giornata nel tuo studio dedicata allo screening ortodontico dei tuoi pazienti per trattamenti con gli allineatori ALLEO.

RIABILITAZIONE DI MASCELLARE ATROFICO ATTRAVERSO IMPIANTI CON DIAMETRO 2.9

Francesco Azzola, Bruno Francesco Barbaro

Clinica Odontoiatrica (Direttore: Prof. Luca Francetti)
IRCCS Ospedale Galeazzi - Sant'Ambrogio, Milano

Stefano Corbella

Clinica Odontoiatrica (Direttore: Prof. Luca Francetti)
IRCCS Ospedale Galeazzi - Sant'Ambrogio, Milano
Dip. di Scienze Biomediche, Chirurgiche ed Odontoiatriche
Università degli Studi di Milano, Milano

PAROLE CHIAVE

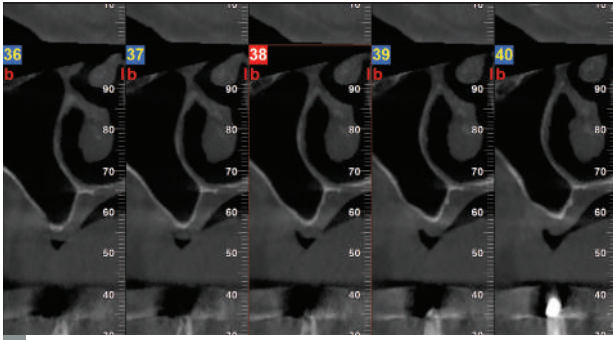
edentulia totale superiore, atrofia ossea, impianto Narrow 2.9, GBR, due fasi, overdenture su barra, barra avvitata, moncone MUA

INTRODUZIONE

La signora L., 72 anni, sana, non fumatrice, si presentava alla nostra attenzione lamentando un disagio durante la masticazione riferito all'arcata superiore. L'esame obiettivo evidenziava l'edentulia totale dell'arcata superiore riabilitata con una protesi ad appoggio mucoso, mentre l'arcata inferiore era caratterizzata dall'edentulia dei settori latero-posteriori e una riabilitazione con protesi scheletrata; gli elementi mandibolari residui non presentavano lesioni cariose né difetti parodontali.

La protesi totale superiore risultava congrua, tuttavia la paziente non era soddisfatta; si decideva pertanto di ribasare tale protesi al fine di aumentare ulteriormente la stabilità, ma anche dopo tale intervento, la paziente, pur riconoscendo un generale miglioramento, si dichiarava non a suo agio durante la masticazione. Stabilito che la paziente non era disposta ad accettare i limiti intrinseci ad una protesi totale ad appoggio mucoso, si decideva di valutare una nuova riabilitazione con l'ausilio di impianti dentali.

La paziente era già in possesso di una ortopantomografia dalla quale i seni mascellari risultavano iperpneumatizzati, tanto che la cresta residua nei settori molari era ridotta ad una sottile corticale, mentre nel settore anteriore la cresta sembrava avere un'altezza sufficiente all'inserimento di impianti. Alla palpazione la premaxilla risultava essere estremamente sottile, per questa ragione si decideva di effettuare lo studio pre-implantare attraverso un esame radiografico tridimensionale a basso dosaggio di raggi X, la Cone Beam (Figg. 1-12).



FIGG. 1-12 - Cross section arcata superiore

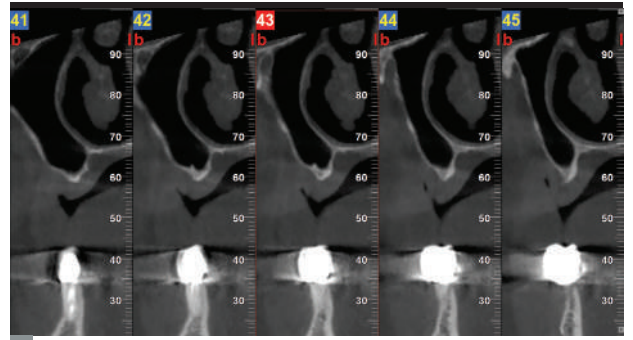


FIG. 2

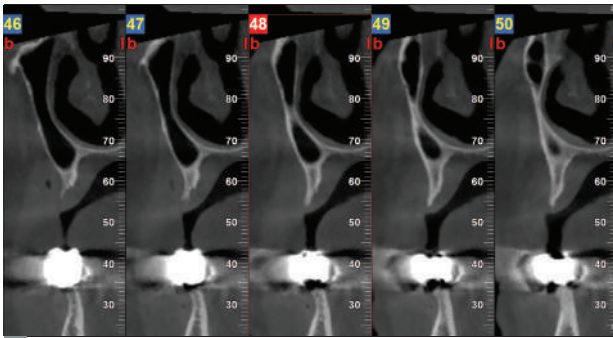


FIG. 3

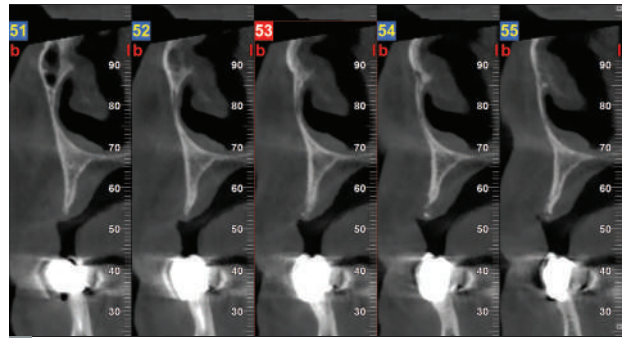


FIG. 4

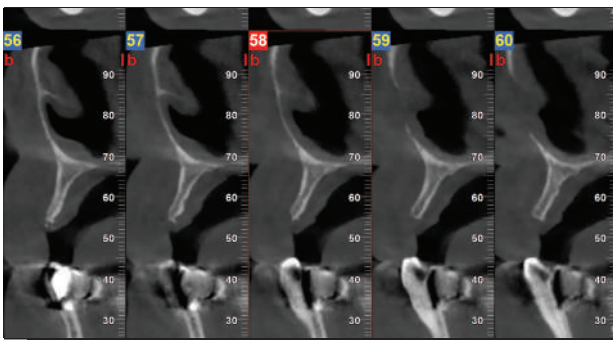


FIG. 5

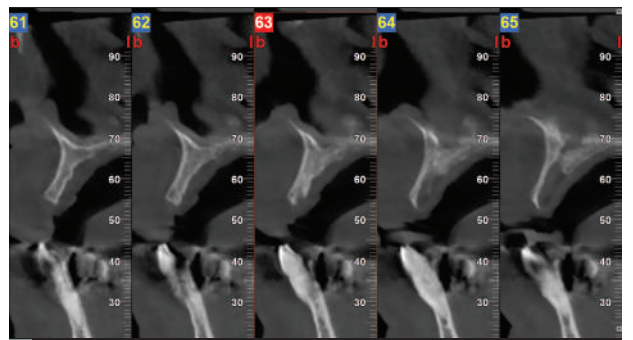


FIG. 6

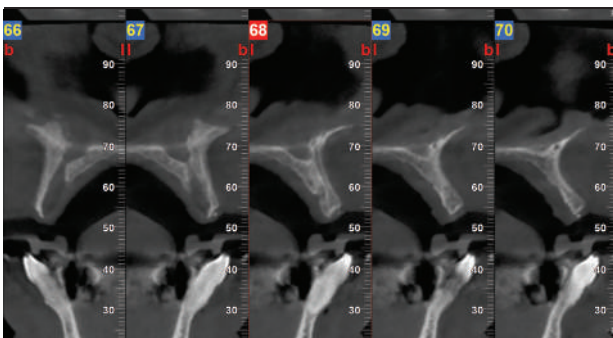


FIG. 7

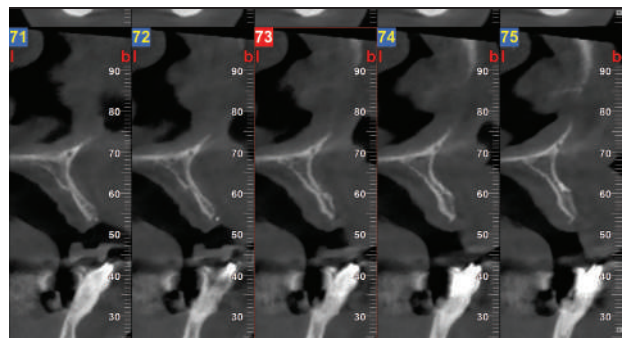


FIG. 8

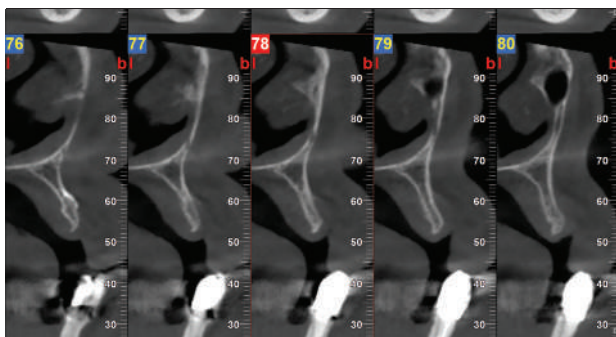


FIG. 9

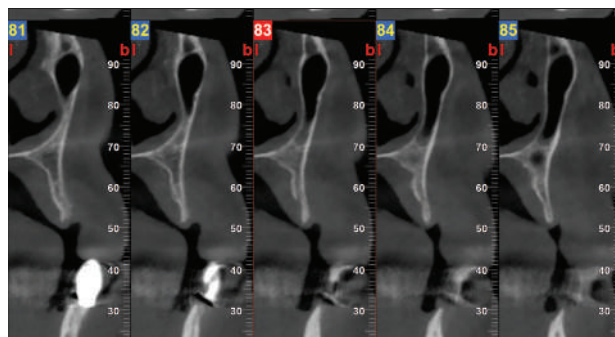


FIG. 10

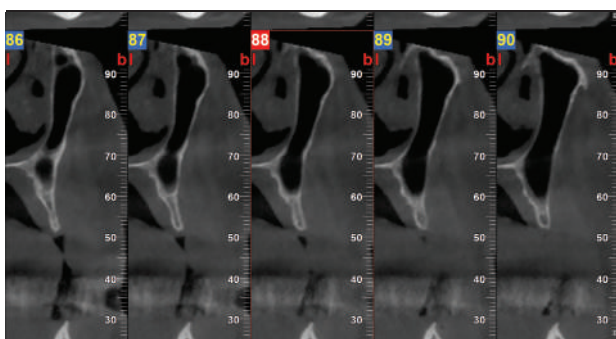


FIG. 11

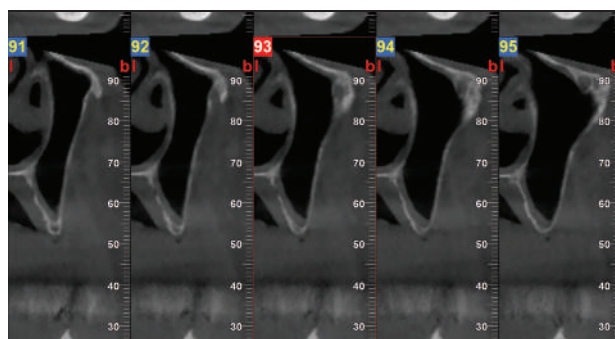


FIG. 12

Le immagini radiografiche mostravano che nei settori molari non c'era un volume osseo sufficiente all'inserimento di impianti, mentre anteriormente, pur essendoci un'altezza adeguata, lo spessore variava da 1 a 3 millimetri; inoltre, la premaxilla risultava inclinata in avanti di circa 30° rispetto all'asse protesico ideale.

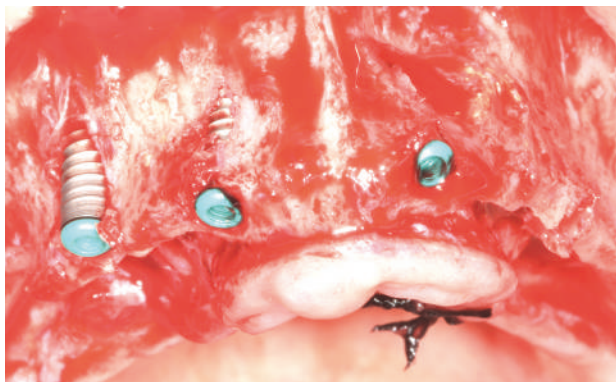
Dal punto di vista extra-orale, il labbro superiore, senza la protesi totale, risultava scarsamente sostenuto.

Per ottenere un corretto sostegno del labbro superiore e per garantire un'adeguata detergibilità, un'eventuale riabilitazione fissa su impianti avrebbe richiesto una ricostruzione tridimensionale della cresta residua, unita ai rialzi sinusali bilaterali, che avrebbe permesso alle piattaforme implantari di emergere in una posizione più vestibolare; una ricostruzione di questo tipo può essere ottenuta attraverso innesti ad onlay o tecniche di rigenerazione ossea guidata con membrane o griglie. Questo tipo di riabilitazione è caratterizzato da un'elevata invasività chirurgica, dovuta sia alle tecniche di rilascio periostale (necessarie per una chiusura primaria della ferita chirurgica), sia ai prelievi di osso autologo; inoltre le ricostruzioni ossee tridimensionali sono soggette a complicanze più frequenti rispetto ad altre tecniche, a causa del rischio di contaminazione dell'innesto; anche i disagi a cui è sottoposto il paziente sono maggiori rispetto ad altre riabilitazioni, sia per numero di interventi che per i tempi complessivi di realizzazione, senza contare poi l'impedimento di portare la protesi provvisoria per diverse settimane dopo l'intervento.

In alternativa alla protesi fissa su impianti si proponeva una riabilitazione rimovibile, stabilizzata da una barra avvitata a quattro impianti (overdenture su barra). Con questo tipo di riabilitazione il sostegno al labbro superiore viene fornito dalla flangia protesica, mentre la detergibilità è facilitata dal fatto che la protesi può essere rimossa dal paziente e che la barra di ancoraggio è distanziata rispetto al margine mucoso. Al tempo stesso la stabilità, una volta posizionata in bocca, è paragonabile a quella di una protesi fissa.

Valutati i pro e i contro delle due proposte, la paziente sceglieva di essere riabilitata attraverso l'overdenture. Per ridurre al minimo la necessità di aumentare il volume osseo, si inserivano 4 impianti con diametro di 2,9 mm e lunghezza di 12 mm (Impianti Narrow, Leone).

La connessione conometrica, e quindi l'assenza di una vite, consente di protesizzare questi impianti con monconi con angolo fino a 35° nonostante il diametro ridotto; l'uso dei monconi angolati permette di inserire gli impianti mantenendo l'inclinazione della cresta ossea residua, sfruttandone al massimo il volume; la scelta di questa tipologia implantare permette di limitare la rigenerazione alla correzione delle deiscenze ossee attraverso innesto, contestuale alla chirurgia implantare, di osso bovino deproteinizzato e membrane riassorbibili stabilizzate con pin in titanio. Dato il modesto aumento di volume, la chiusura primaria della ferita si otteneva facilmente attraverso rilasci periostali del lembo vestibolare (Figg. 13-18).



FIGG. 13, 14 - 4 impianti Narrow 2,9 x 12 mm con tappi di chiusura

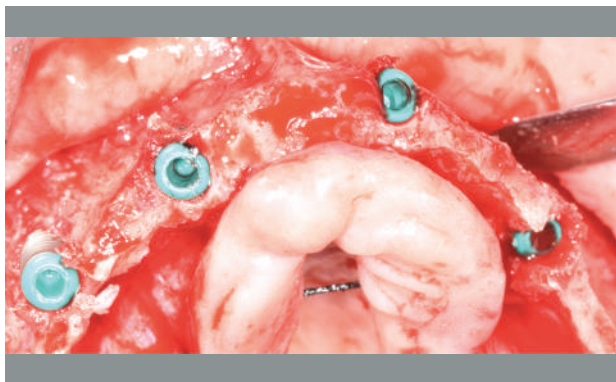


FIG. 14

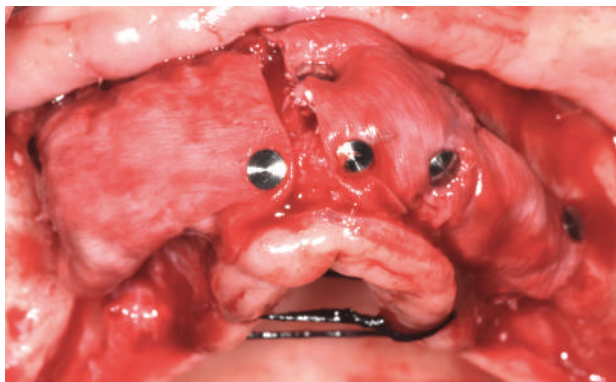
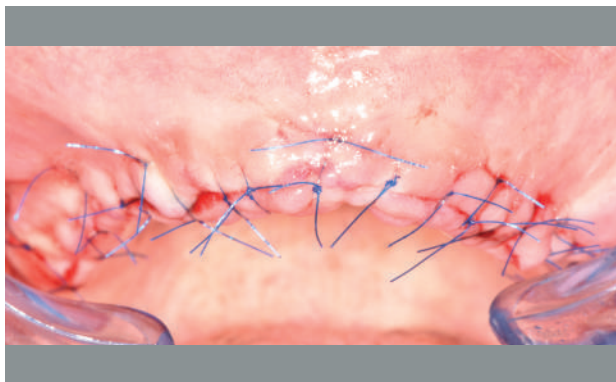


FIG. 15 - GBR con sostituto osseo e membrane riassorbibili stabilizzate con pin in titanio



FIGG. 16, 17 - Sutura dopo rilasci periostali del lembo vestibolare

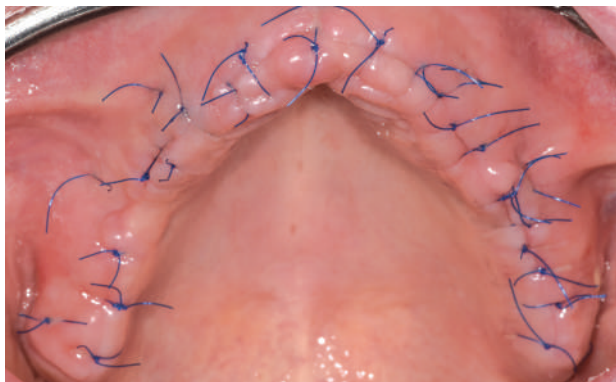


FIG. 17

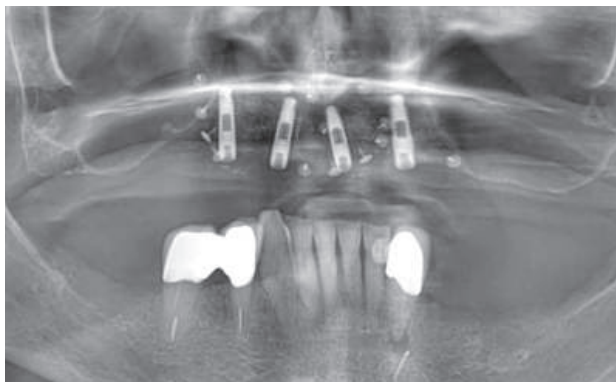

FIG. 18 - Ortopanoramica post intervento

Per le prime due settimane successive all'intervento, la protesi totale veniva abbondantemente scaricata in modo che non ci fossero contatti con la ferita e con l'area vestibolare interessata dalla rigenerazione; terminato questo periodo, si rimuovevano le suture e si ribasava la protesi con un materiale morbido (GC Reline II Soft). A sei mesi di distanza dalla chirurgia implantare, si eseguiva la seconda fase chirurgica, avendo cura di mantenere una quota di mucosa cheratinizzata di almeno 3 mm sul versante vestibolare degli impianti (Fig. 19).

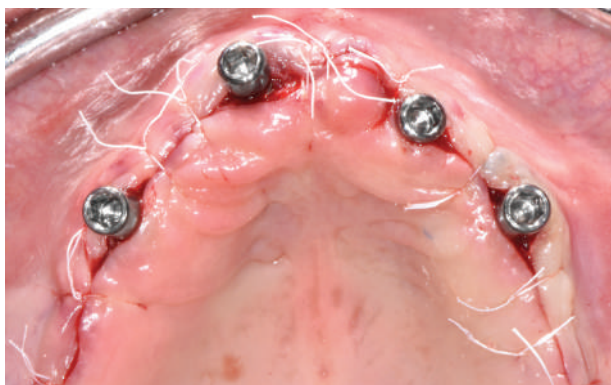
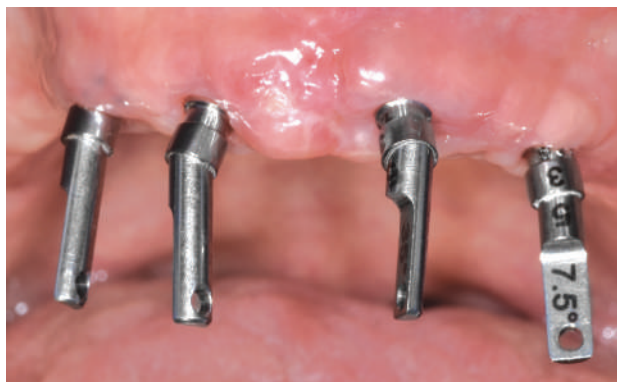
FIG. 19 - Riapertura a distanza di 6 mesi

La settimana successiva, dopo aver verificato l'orientamento degli impianti attraverso dei pilastri di prova (Abutment Gauge, Leone), si sceglievano i monconi MUA con angolo di 7,5° per gli impianti in posizione 14 e 24, 25° per l'impianto in posizione 12 e 35° per l'impianto in posizione 22 (Figg. 20, 21).



FIGG. 20, 21 - Selezione dei monconi MUA con gli Abutment Gauge

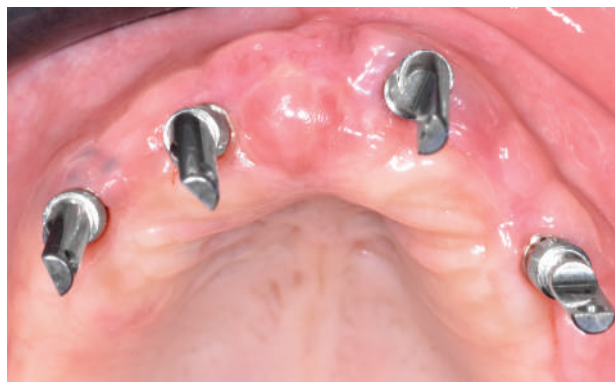
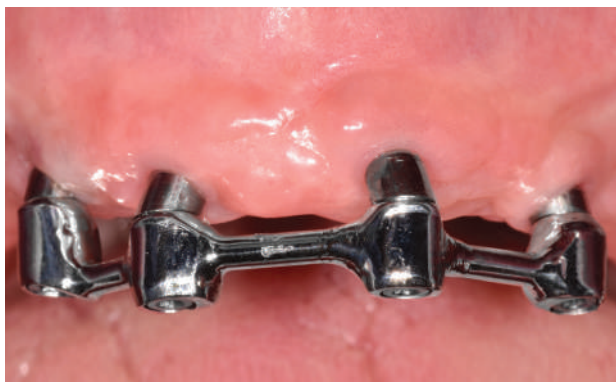
FIG. 21

In base allo spessore si selezionavano monconi con altezza di 3 mm. I MUA venivano orientati direttamente in bocca e inconati.

Per la realizzazione della protesi si rilevava un'impronta con tecnica pick-up e polivinilsilossano (3M ESPE Express Putty e Light). Posizione, forma e colore dei denti erano stabiliti attraverso prove estetiche. Una volta fornite queste informazioni, il laboratorio realizzava una protesi rimovibile ritenuta da una barra avvitata ai monconi MUA (Figg. 22-30).



FIGG. 22-24 - Barra avvitata sui monconi MUA

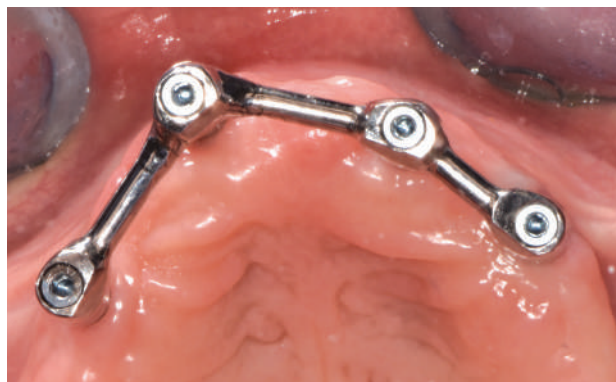

FIG. 23

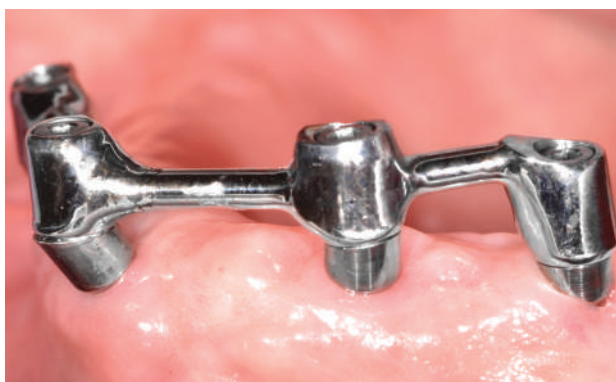

FIG. 24

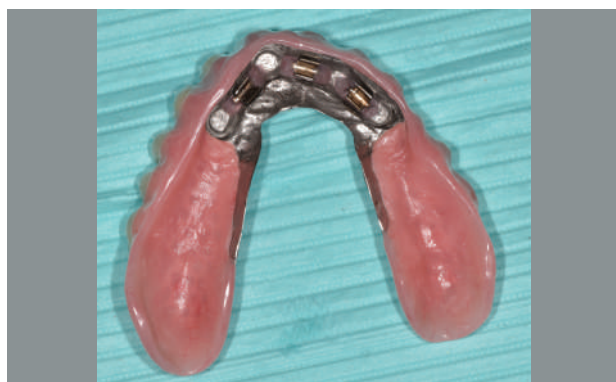

FIG. 25 - Visione crestale dell'overdenture

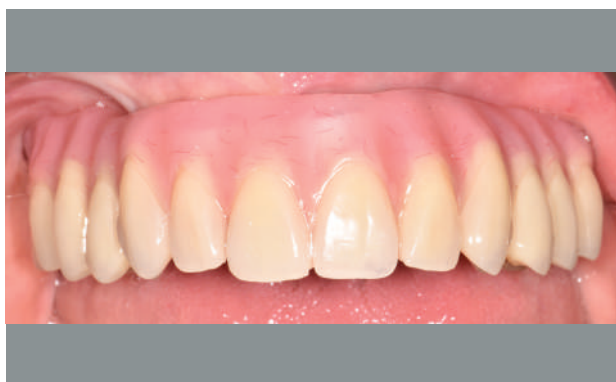

FIG. 26 - Overdenture in sede

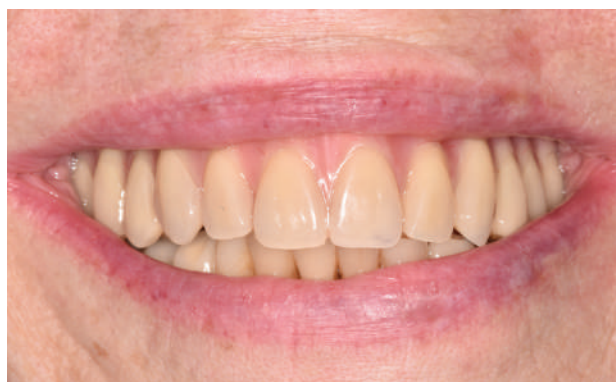
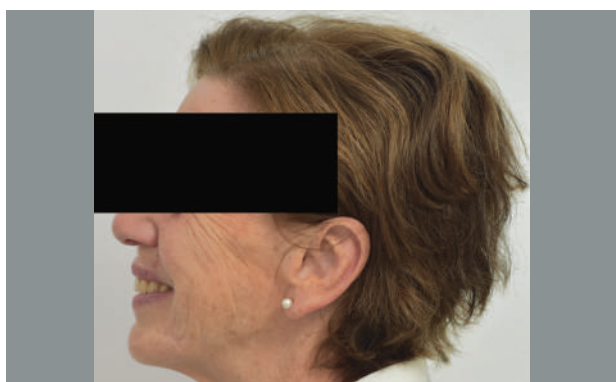
FIG. 27 - Sorriso della paziente



FIGG. 28, 29 - Foto del volto alla consegna

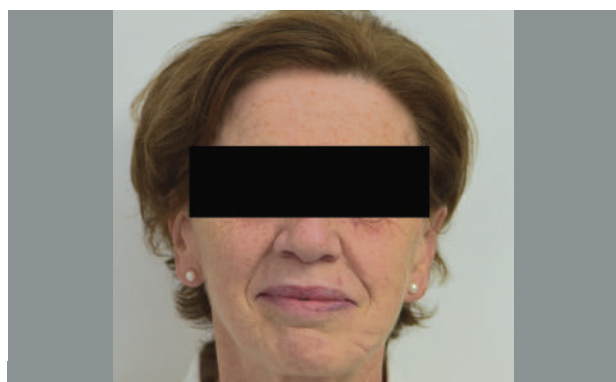

FIG. 29

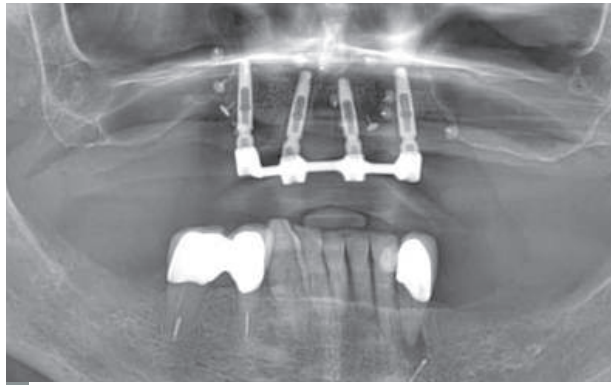


FIG. 30 - Ortopanoramica di controllo alla consegna

La paziente veniva inserita in un programma di richiami igienici semestrali; a distanza di 18 mesi, su richiesta della signora L., la barra e la mesostruttura venivano sostituiti per aumentare la ritenzione. A 24 mesi dalla protesizzazione e 30 dall'inserimento chirurgico, la protesi risultava stabile, i tessuti molli perimplantari privi di infiammazione o sondaggi patologici e il controllo radiografico confermava la stabilità dell'osso perimplantare (Fig. 31).

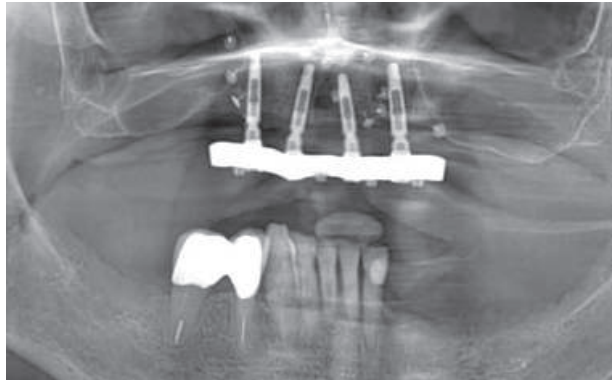


FIG. 31 - Ortopanoramica a 2 anni dalla protesizzazione

In conclusione, possiamo affermare che l'uso di impianti con diametro ridotto e la possibilità di protesizzarli con monconi angolati consentono di riabilitare casi fortemente atrofici, riducendo invasività, morbilità post-chirurgica, tempi complessivi di trattamento, possibilità di complicanze e costi.

REALIZZAZIONI PROTESICHE

Odt. Piero Luigi Tomasini, Caravaggio (BG)


BIBLIOGRAFIA

- Sanz-Sánchez I, Sanz-Martín I, Ortiz-Vigón A, Molina A, Sanz M. Complications in bone-grafting procedures: Classification and management. *Periodontol* 2000. 2022 Feb;88(1):86-102. doi: 10.1111/prd.12413.
- Guenin C, Martín-Cabezas R. How many implants are necessary to stabilise an implant-supported maxillary overdenture? *Evid Based Dent*. 2020 Mar;21(1):28-29. doi: 10.1038/s41432-020-0077-7. PMID:32221493
- Pommer B, Mailath-Pokorny G, Haas R, Buseniechner D, Millesi W, Fürhauser R. Extra-short (< 7 mm) and extra-narrow diameter (< 3.5 mm) implants: a meta-analytic literature review. *Eur J Oral Implantol*. 2018;11 Suppl 1:S137-S146.

STRUMENTI PER RIMOZIONE IMPIANTI

Gli strumenti per rimozione impianti nascono per permettere la rimozione di un impianto che è rimasto bloccato nel sito implantare durante l'inserimento, nel caso in cui la forza trasmessa dal driver High Torque non sia sufficiente. Sono composti da un cricchetto che arriva a oltre 400 Ncm di torque e da due estrattori con filettatura inversa, antioraria con passo sinistrorso, uno per la connessione 2.2 (codice colore verde) e l'altro per la connessione 3.0 (codice colore giallo).

- Cricchetto: fabbricato in titanio grado medicale 5
- estrattori: fabbricati in acciaio inossidabile
- estrattore inverso **verde** per connessione 2.2
- estrattore inverso **giallo** per connessione 3.0
- cricchetto 400 Ncm: non deve essere smontato
- resistono a oltre 400 Ncm di torque
- autoclavabili



CRICCHETTO 400 Ncm

REF **156-1014-04**
EURO 182,00 +IVA



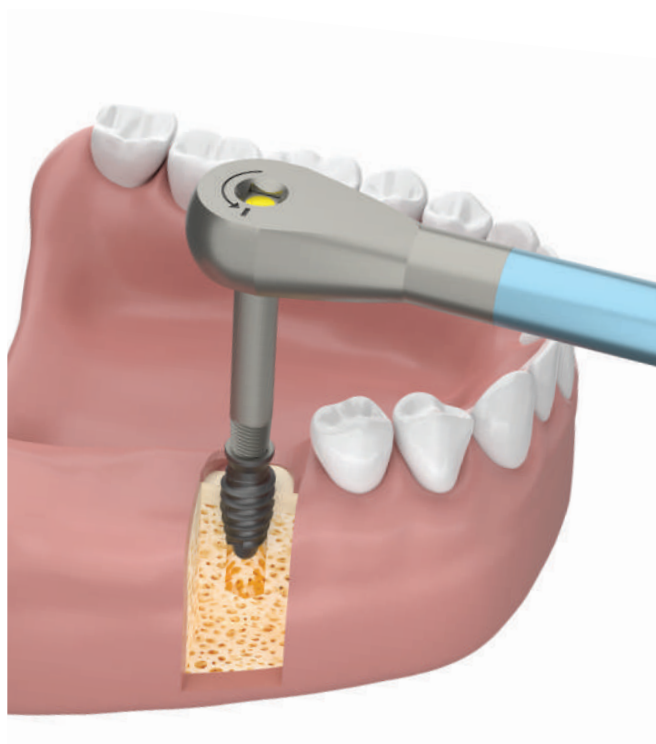ESTRATTORE INVERSO 2.2

REF **156-1013-22**
EURO 53,60 +IVA



ESTRATTORE INVERSO 3.0

REF **156-1013-30**
EURO 53,60 +IVA




Per dettagli sull'utilizzo
visualizza il video tutorial

SCAN BODY INCLINED PLANE LUNGO PER MONCONI MUA

Lo Scan Body lungo nasce per facilitare l'impronta ottica intraorale nei casi in cui il moncone MUA risulti sotto gengiva e quindi non perfettamente rilevabile dallo scanner utilizzando lo Scan Body per MUA standard. L'altezza della parte in PEEK è di 8 mm, questo consente una perfetta acquisizione della posizione del MUA oltre a favorire una salda presa manuale minimizzando la necessità di utilizzo dell'apposito posizionatore.

- Fabbricato in PEEK con inserto filettato in acciaio
- per rilevare la posizione del moncone MUA attraverso la presa di impronta ottica intraorale o la digitalizzazione del modello in laboratorio
- autoclavabile

Confezione: 2 pezzi



■ REF **141-0126-35**
EURO 29,60 +IVA

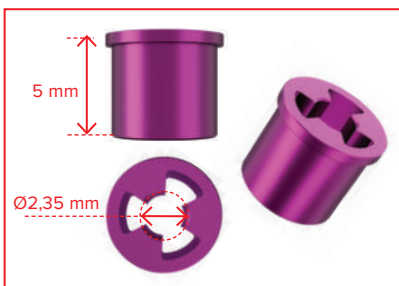
BOCCOLE IN TITANIO PER CHIRURGIA GUIDATA

Le nuove boccole per chirurgia guidata in titanio grado 5 sostituiscono quelle in biopolimero; una volta inserite nella guida chirurgica conducono perfettamente in direzione e quota il passaggio delle frese ZERO1. L'utilizzo del titanio, pur mantenendo le stesse dimensioni e caratteristiche funzionali delle precedenti, ha permesso di aumentare le dimensioni dei tre lobi che consentono il passaggio della fisiologica, favorendo maggiormente il raffreddamento del sito impiantare.

- Fabbricate in titanio grado medicale 5
- foro interno con tre lobi
- Ø interno 2,35 mm
- con codice colore
- autoclavabili

Confezione: 1 pezzo

EURO 58,80 +IVA



■ REF **156-3302-54**
Ø 3,3 mm



■ REF **156-3802-54**
Ø 3,75 mm



■ REF **156-4102-54**
Ø 4,1 mm



■ REF **156-4502-54**
Ø 4,5 mm



■ REF **156-4802-54**
Ø 4,8 mm



■ REF **156-5002-54**
Ø 5 mm



PROTESI INFERIORE CON BARRA SU 4 IMPIANTI XCN® NARROW 2.9 E CONTROLLO CLINICO A 15 ANNI DELLA STESSA TIPOLOGIA DI PROTESI NEL SUPERIORE DEL MEDESIMO PAZIENTE

Luigi Lucchiari, Nicola Lucchiari

Odontoiatri, Due Carrare (PD)

PAROLE CHIAVE

edentulia totale, atrofia ossea, impianto Narrow 2.9, due fasi, barra avvitata, overdenture su barra, moncone MUA, follow up, stabilità tessuti gengivali

INTRODUZIONE

La funzione masticatoria di una protesi su barra supportata da 4 impianti è sovrapponibile a quella di una protesi fissa tipo Toronto, con il vantaggio di una facilità di pulizia estrema, con grande soddisfazione del paziente per la funzionalità della protesi e per la sua manutenzione.

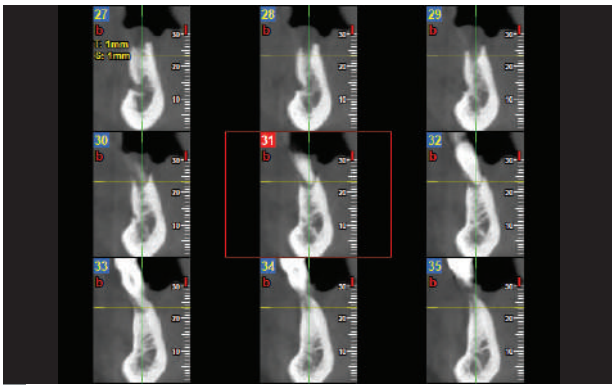
La connessione conometrica pura (senza alcuna vite di fissaggio tra moncone e impianto) dà garanzia di grande robustezza, essendo il moncone inonato nell'impianto assimilabile ad un impianto monopezzo. Uno dei principali fattori per il successo implantare è la presenza di una buona quantità di osso attorno all'impianto; la possibilità di utilizzare impianti Narrow di elevata resistenza e stabilità meccanica, in presenza di volumi ossei ridotti, rappresenta l'alternativa di prima scelta rispetto alla chirurgia rigenerativa più costosa, complessa e dolorosa per il paziente e con tempi molto più lunghi.

CASO CLINICO

A titolo esemplificativo descriviamo la riabilitazione dell'arcata edentula inferiore di un paziente di sesso maschile (non fumatore, di 68 anni, senza patologie particolari) con una protesi su barra su impianti Narrow, al quale abbiamo realizzato nel 2007 la stessa tipologia di protesi nell'arcata edentula superiore. La soddisfazione del paziente per il vecchio lavoro è stata grande e il primo a richiedere lo stesso tipo di lavoro per l'arcata inferiore è stato il paziente stesso.

Dato lo spessore della cresta ossea mandibolare estremamente ridotto (Figg. 1-3), sono stati utilizzati nel 2022 4 impianti Leone XCN® Narrow con un diametro di soli 2,9 mm (Figg. 4, 5).

Le seguenti immagini illustrano step-by-step la fase chirurgica e protesica fino alla consegna della protesi su barra (Figg. 6-22).



FIGG. 1, 2 - Cone Beam arcata inferiore, cross section

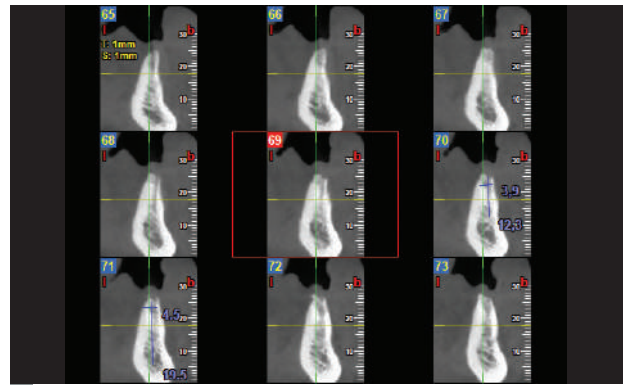


FIG. 2

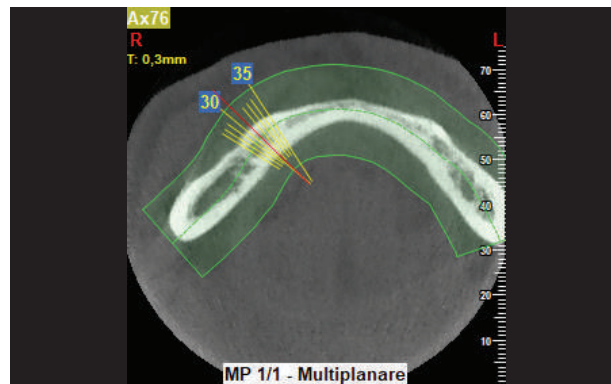


FIG. 3 - Cone Beam arcata inferiore, ricostruzione multiplanare

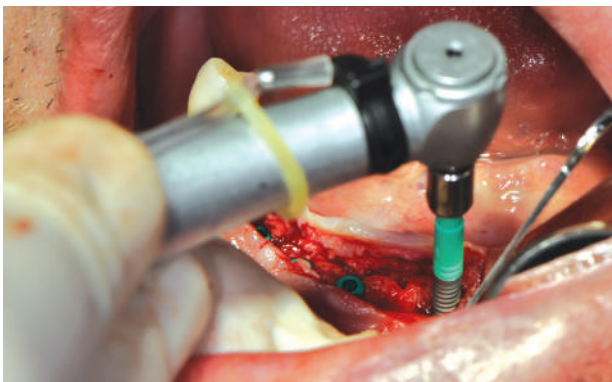


FIG. 4 - Inserimento di 4 impianti XCN® Narrow 2.9 x 12 mm

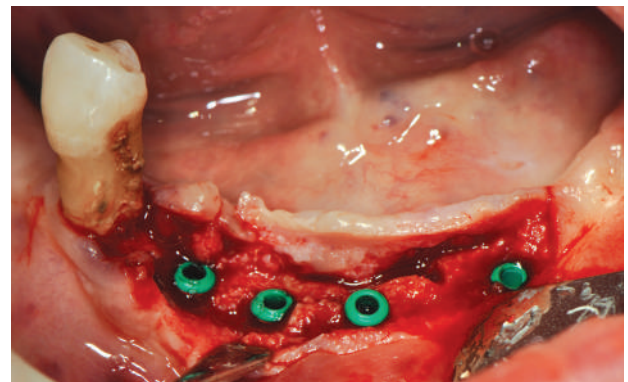


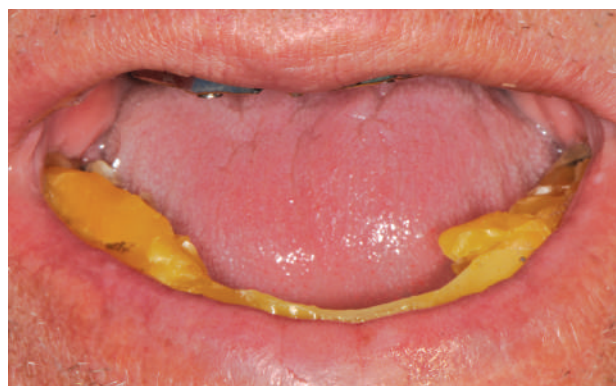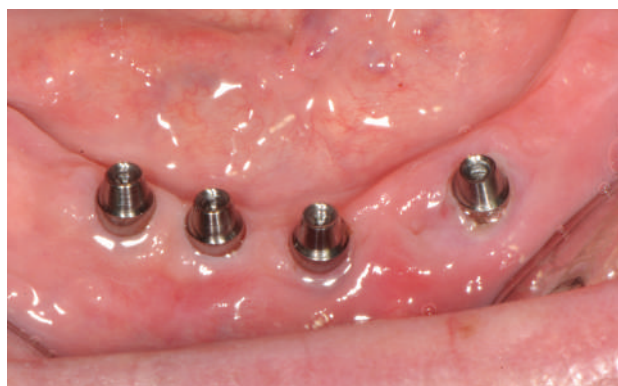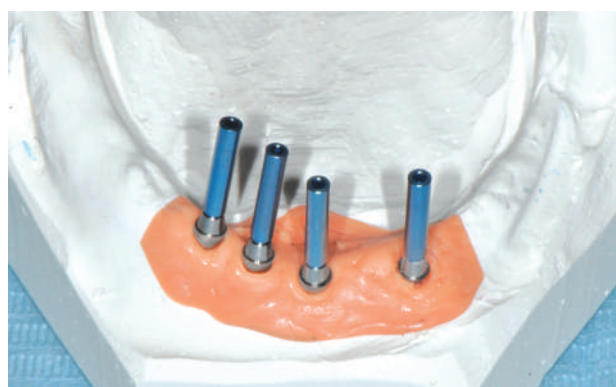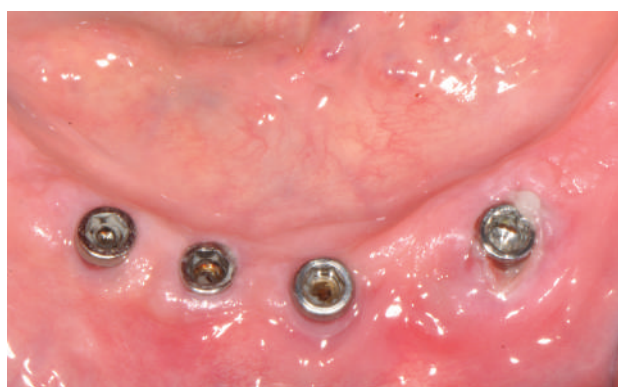FIG. 5 - Tappi di chiusura posizionati negli impianti per una tecnica bifasica

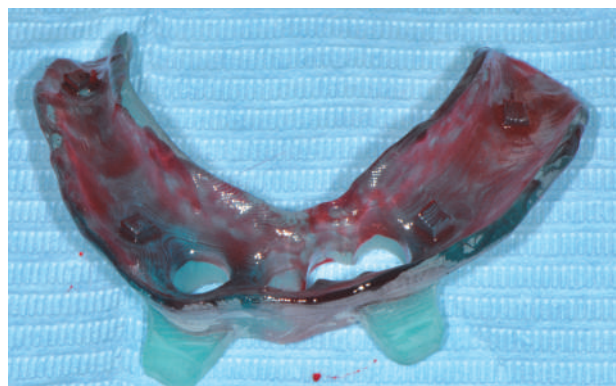
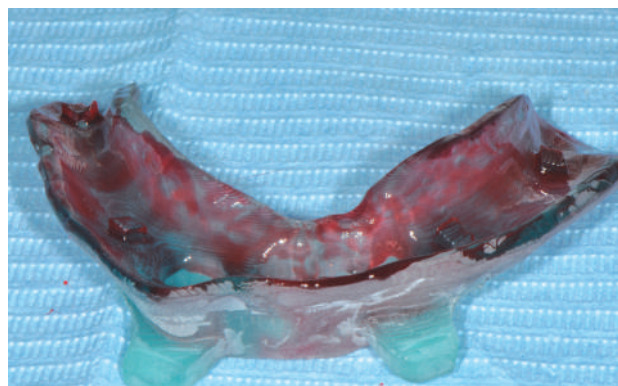
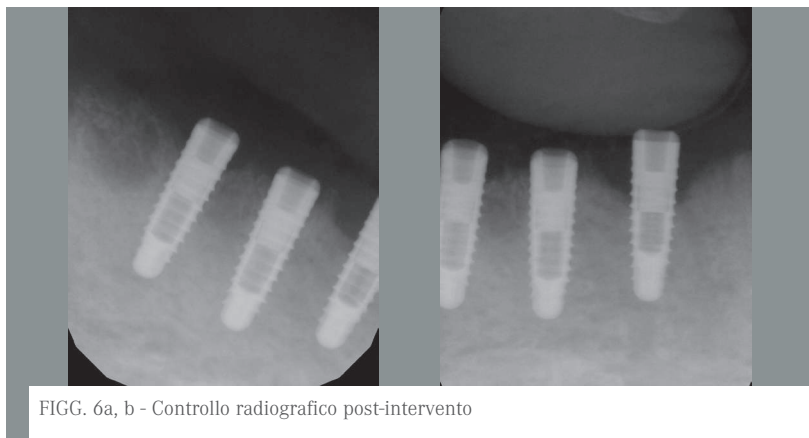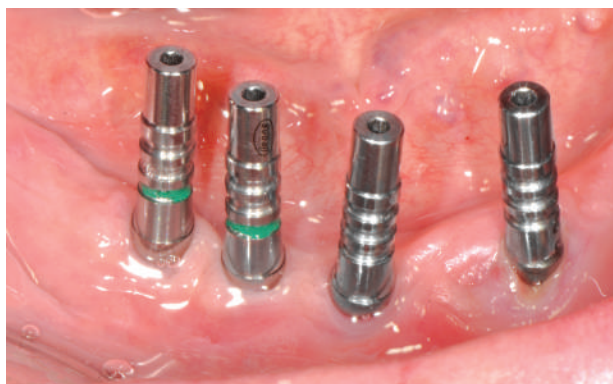




FIG. 13 - Transfer PickUp avvitati sui monconi MUA

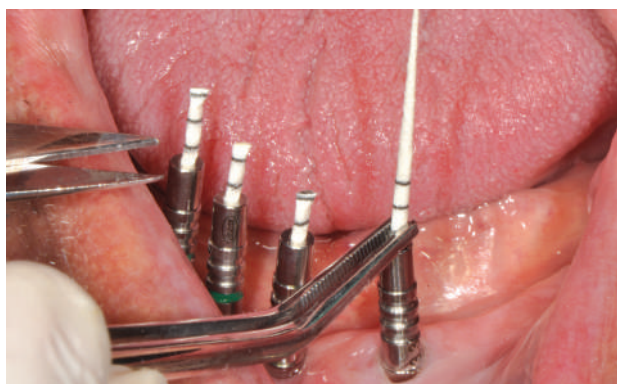


FIG. 14 - Protezione dell'apertura sulla testa della vite con coni di carta per impedire l'introduzione del materiale da impronta

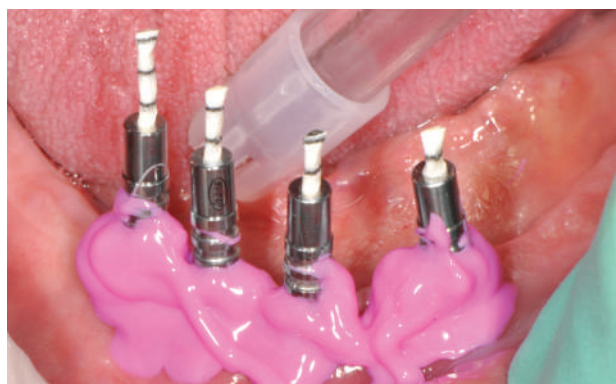

FIG. 15 - Materiale da impronta light posizionato direttamente sui transfer

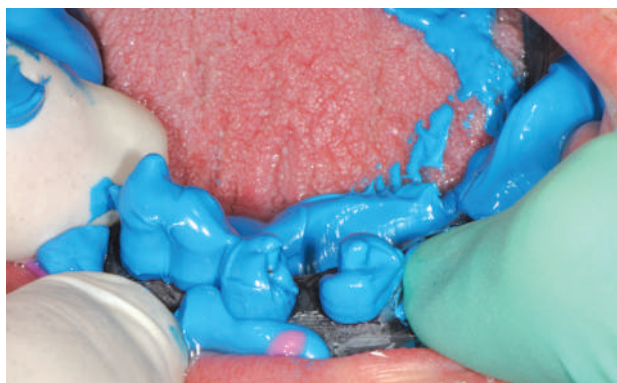

FIG. 16 - Cucchiaino individuale, riempito di materiale da impronta, posizionato in bocca

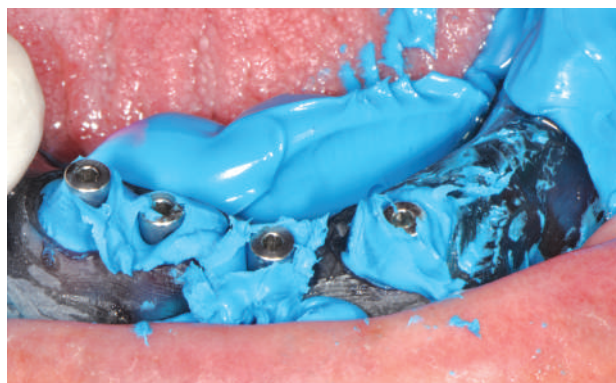

FIG. 17 - Teste delle viti PickUp liberate prima dell'indurimento del materiale da impronta per poterle successivamente svitare

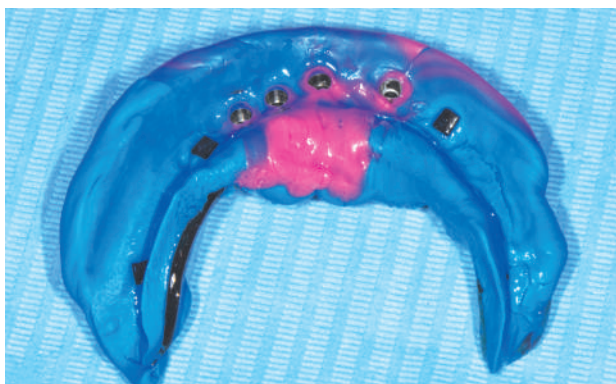


FIG. 18 - Transfer PickUp inglobati nel materiale da impronta

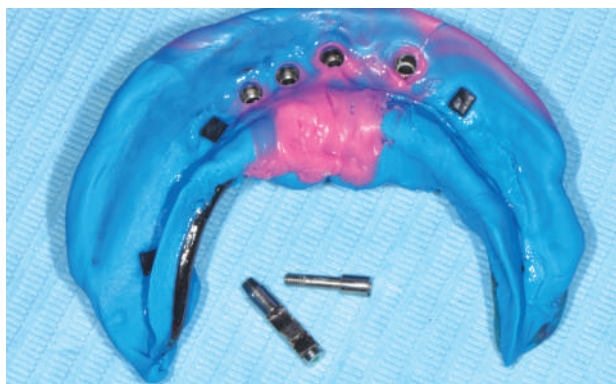

FIG. 19 - Impronta, analogo-moncone MUA e vite PickUp; gli analoghi-moncone MUA verranno avvitati con la vite PickUp ai transfer inglobati nell'impronta per la realizzazione del modello master

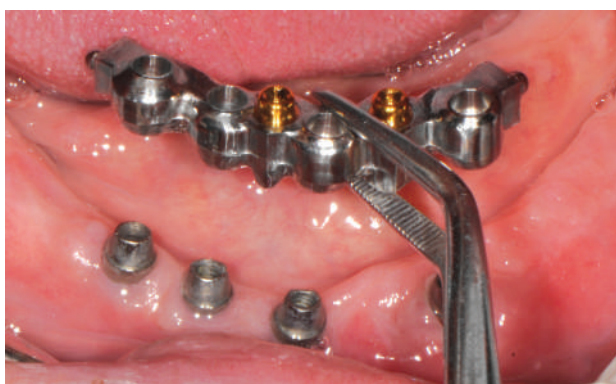

FIG. 20 - Posizionamento della barra sui monconi MUA

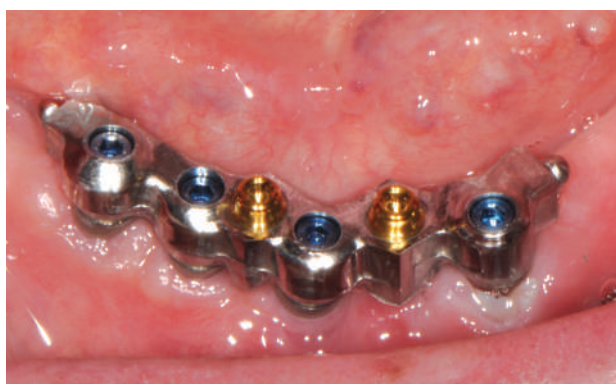

FIG. 21 - Barra avvitata sui monconi MUA

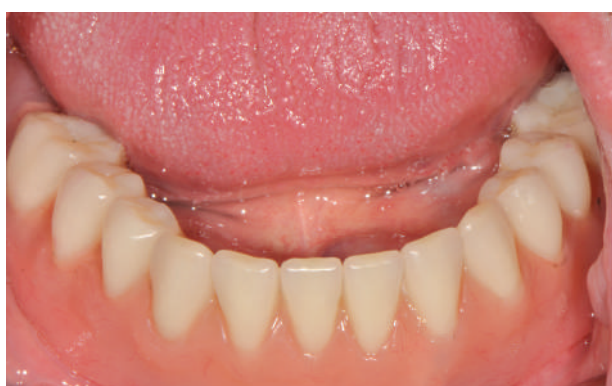

FIG. 22 - Protesi posizionata sulla barra

Allo stesso paziente, nel 2007, erano stati inseriti 4 impianti Leone XCN® Classix con un diametro di 3,3 mm. Le seguenti immagini illustrano le varie fasi di realizzazione della riabilitazione dell'arcata edentula superiore con protesi su barra di alloro; l'immagine clinica scattata nel 2022, a distanza di 15 anni (Fig. 34), mostra tessuti molli sani e stabili, merito anche della connessione impianto-moncone Leone e di questa tipologia di protesi, estremamente facile da pulire da parte del paziente (Figg. 23-35).

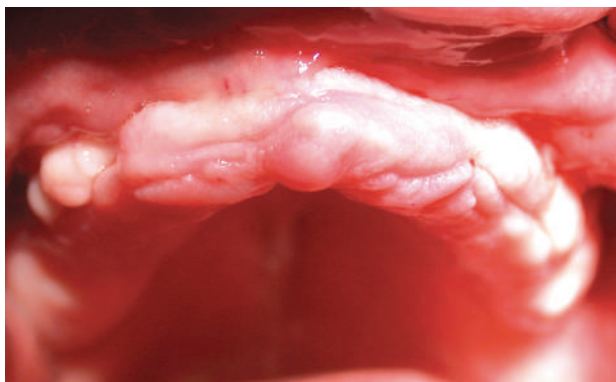


FIG. 23 - Arcata superiore edentula

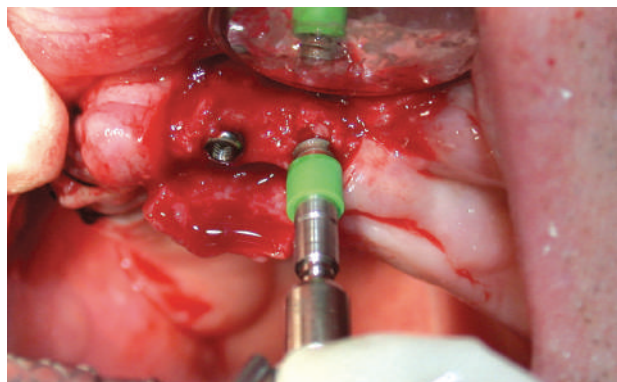


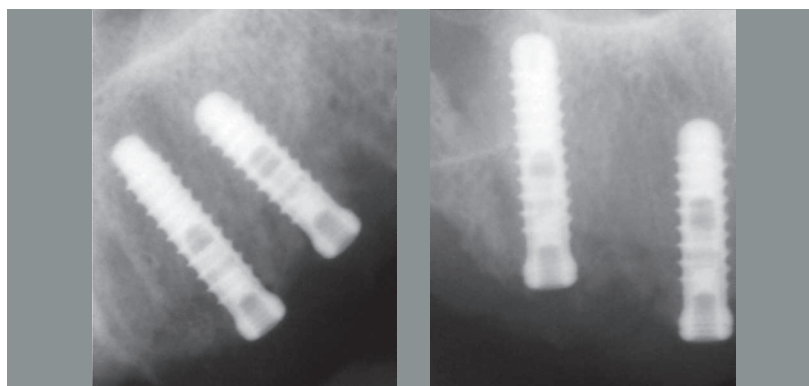
FIG. 24 - Inserimento 4 impianti XCN® Classix 3,3 x 12 mm (2007)

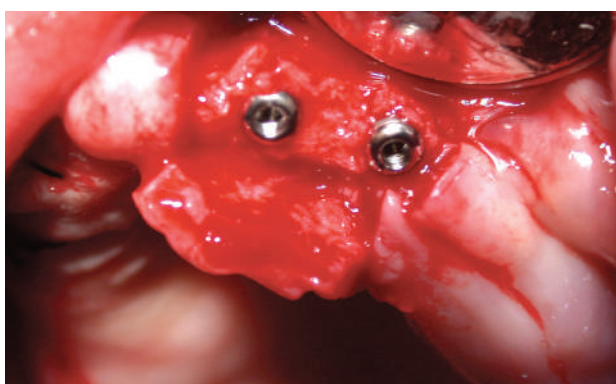

FIG. 25 - Tappi di chiusura posizionati negli impianti per una tecnica bifasica (nel 2007 i tappi di chiusura erano realizzati in titanio)

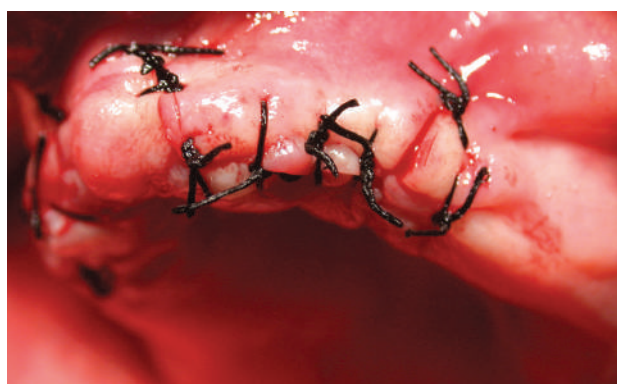

FIG. 26 - Sutura



FIGG. 27a, b - Controllo radiografico post-intervento

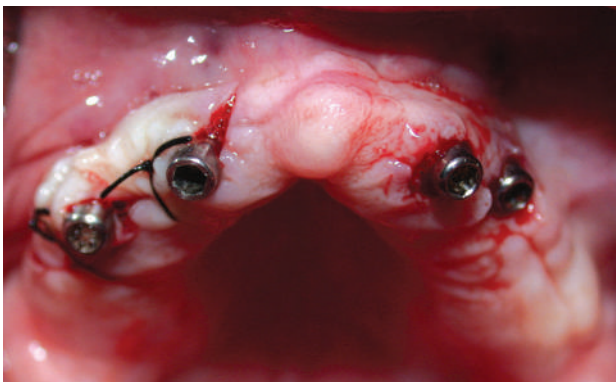


FIG. 28 - Riapertura: inserimento di tappi di guarigione Standard 2.2

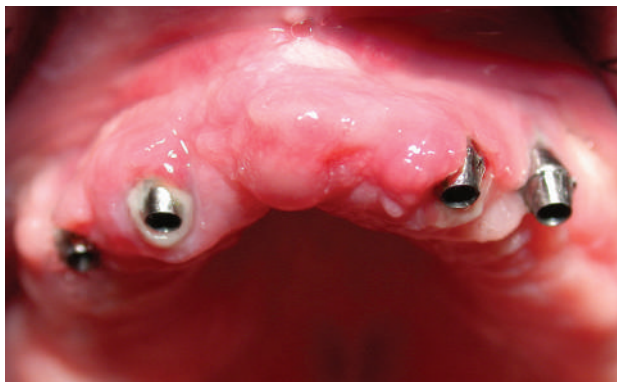

FIG. 29 - Posizionamento monconi MUA 2.2

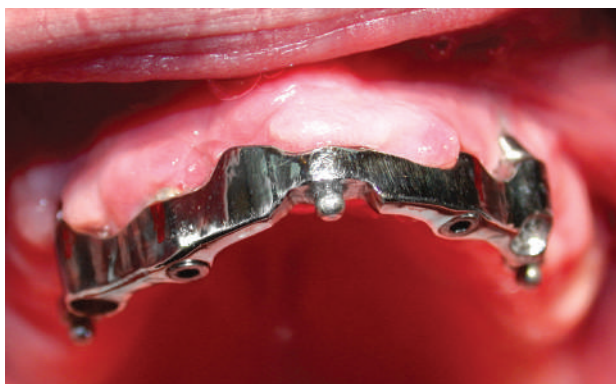

FIG. 30 - Barra avvitata sui monconi MUA

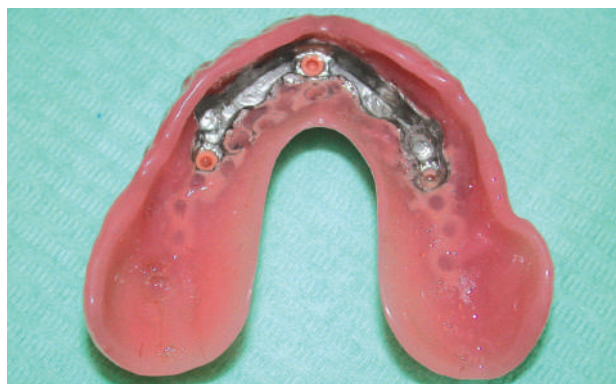

FIG. 31 - Protesi superiore su barra

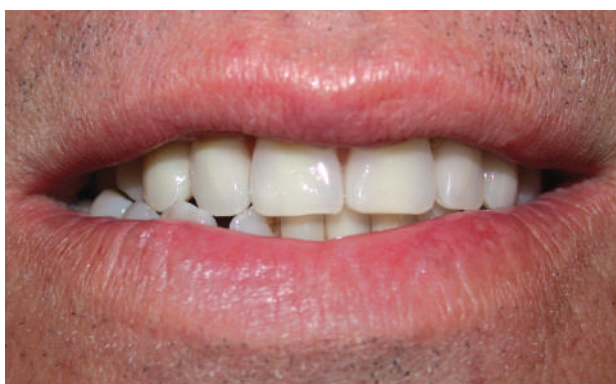

FIG. 32 - Novembre 2007: protesi superiore su barra appena consegnata

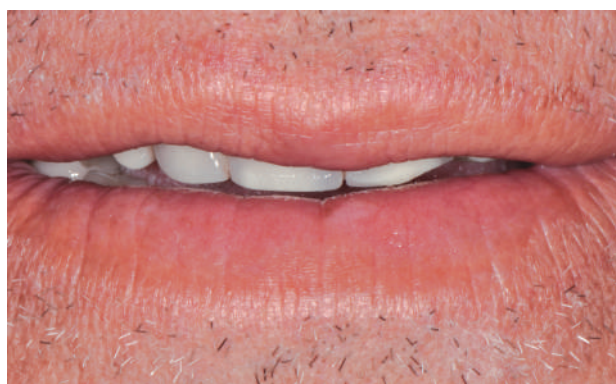

FIG. 33 - Anno 2022, a distanza di 15 anni

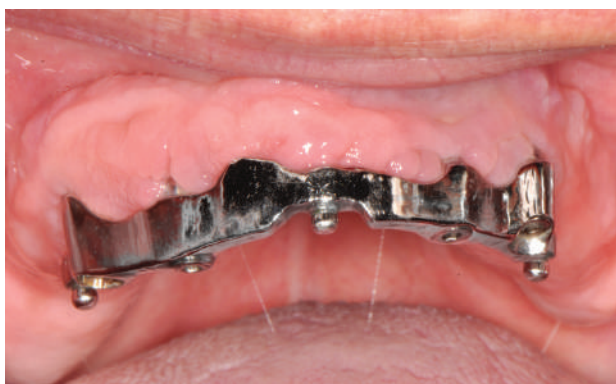

FIG. 34 - Controllo clinico arcata superiore nel 2022: tessuti molli sani e stabili nell'area degli impianti

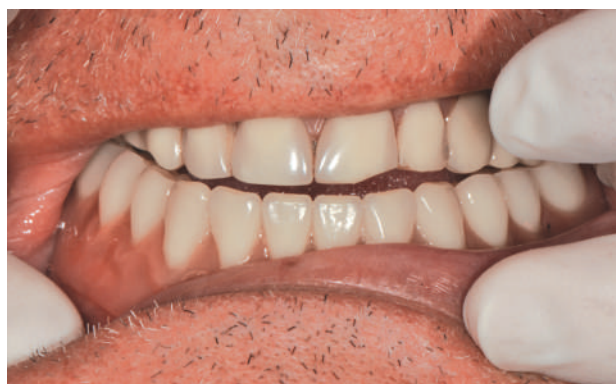

FIG. 35 - 2022: ambedue le protesi su barra sono in sede; protesi inferiore appena consegnata - protesi superiore usurata

REALIZZAZIONI PROTESICHE

Laboratorio Odontotecnico L.O.R.I. - Padova

XCN[®]

TEAM

Un'équipe di professionisti
a **tua** disposizione per
affrontare le nuove esigenze
professionali

scopri il XCN[®] Team



***Leone*[®]**

TEAM



DR. LEONARDO
TARGETTI



DR. MARIO
GUERRA



DR. SALVATORE
BELCASTRO



DR. ROBERTO
MELI



ODT. MASSIMILIANO
PISA



DR. ALBERTO
FREZZATO



DR. SSA IRENE
FREZZATO



DR. LUIGI
LUCCHIARI



DR. LEONARDO
PALAZZO



DR. RENATO
TURRINI



DR. FABRIZIO
DELL'INNOCENTI



DR. NAZARIO
RUSSO



DR. GIACOMO
COPPOLA



DR. GIANCARLO
ROMAGNUOLO



DR. ALFONSO
SINISI



DR. DAVIDE
MONTISCI



DR. GIUSEPPE
MUSIELLO



DR. NICOLA
LUCCHIARI



DR. GIUSEPPE
SUERI



DR. DOMENICO
GUERRA



DR. UMBERTO
STELLA



DR. CRISTIAN
NEGRO



DR. ALESSIO
NATALI



DR. LUCA
DALLA LIBERA



DR. ALBERTO
FIORETTI



DR. MATTEO
GRASSI



DR. ALESSANDRO
DI NARDO



DR. RICCARDO
CAPPONI



DR. GUGLIELMO
ZANOTTI

Medici qualificati ed esperti professionisti ti introdurranno nel mondo dell'implantologia in **modo semplice, sicuro ed efficace**, aiutandoti a **sfruttare al massimo** le potenzialità offerte dalla sistematica implantare XCN®.

XCN® Team, inoltre, in coordinamento con l'azienda Leone e i suoi partner commerciali, si fa portavoce di un'intensa **attività di aggiornamento didattico e scientifico-culturale** su tutto il territorio nazionale.

IMPIANTI INCLINATI E TECNICHE DI PROTESIZZAZIONE

Fabrizio Dell'Innocenti

Odontoiatra, Ponsacco (PI)

PAROLE CHIAVE

edentulia multipla, protesi avvitata, moncone MUA, protesi conometrica, moncone MUA-Conic, cappetta Fixed, cement-free

Gli impianti con posizionamento inclinato e la protesi conometrica rappresentano in implantologia argomenti attuali di ricerca. In questo case report presentiamo una riabilitazione avvitata e una conometrica nei quadranti 1 e 2 dello stesso paziente. In entrambi i settori sono presenti impianti inclinati in posizione 1.6 e 2.6.

L'uso di **impianti inclinati**, in gergo tiltati per i professionisti anglofoni, è di norma associato a riabilitazioni complete di arcata con tecniche All-on-four a carico immediato.

Tecniche alternative di applicazione di questi protocolli possono gestire limiti anatomici con notevoli vantaggi di riduzione dell'invasività e dei tempi di trattamento.

Gli impianti inclinati non comportano percentuali di fallimento differenti rispetto a quelli assiali.

Lo affermano ricercatori delle Università di Malmö e di Göteborg, alla luce dei risultati di una revisione sistematica della letteratura pubblicata sul "Journal of Dentistry"^{*}. Per amore di completezza gli autori fanno notare che il risultato della revisione deve essere valutato in relazione ai vantaggi biomeccanici che si ottengono nel caso di protesi fissa ad arcata completa con impianti splintati. Quanto sopra dovuto al fatto che, secondo questo protocollo, gli impianti sono inseriti in posizioni strategiche dal punto di vista della distribuzione del carico. L'inclinazione consente l'utilizzo di impianti lunghi che possono interessare una maggiore quantità di osso residuo, con conseguenze benefiche in termini di stabilità implantare, evitando importanti procedure di bone augmentation. La medesima procedura consente di inserire impianti più lunghi con maggiore BIC (Bone-to-Implant Contact) e di ottenere una migliore distribuzione dei carichi tramite l'eliminazione o la riduzione dei cantilever.

^{*}Chrcanovic BR, Albrektsson T, Wennerberg A. Tilted versus axially placed dental implants: a meta-analysis. *J Dent.* 2015;43(2):149-70

Il posizionamento inclinato degli impianti permette di superare alcuni limiti anatomici con i quali l'implantologo si confronta quotidianamente. Nell'arcata superiore l'inclinazione evita il recesso mesiale del seno mascellare, mentre nell'arcata inferiore permette di evitare l'emergenza del nervo alveolare inferiore (Figg. 1-4).

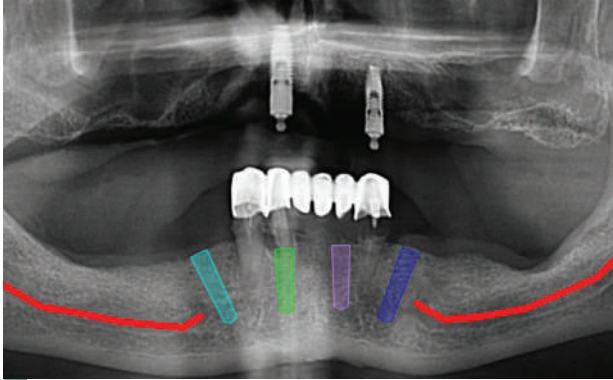


FIG. 1 - Pianificazione digitale All-on-four

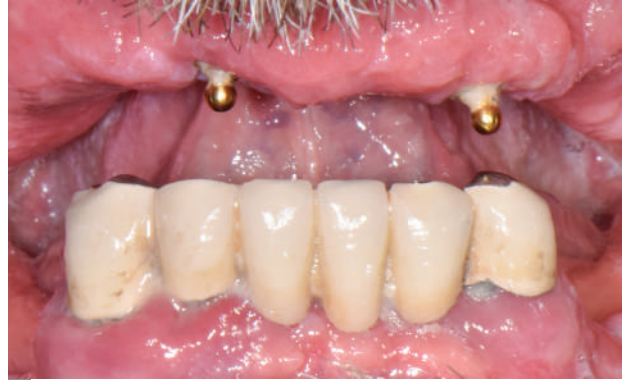

FIG. 2 - Caso iniziale All-on-four

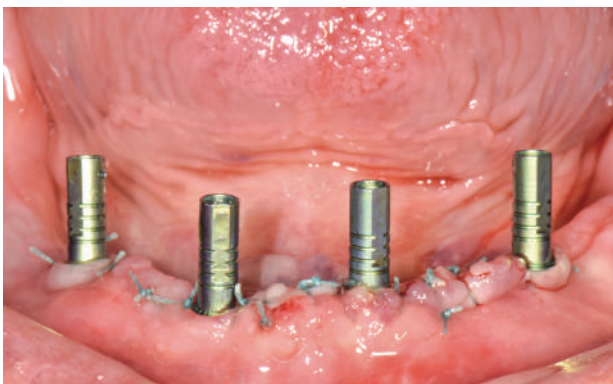

FIG. 3 - Chirurgia All-on-four

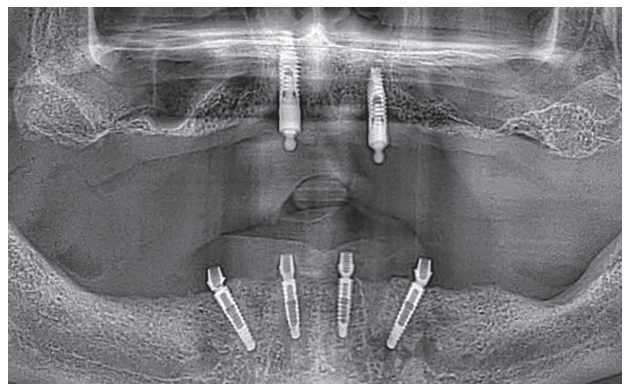


FIG. 4 - Radiologia All-on-four

Nelle **modalità di protesizzazione Leone**, avvitata e conometrica, utilizziamo il moncone MUA (Multi-Unit Abutment, Figg. 5- 7). Questo moncone racchiude in sé sostanziali vantaggi:

- 1) connessione XCN® 360°, che nelle soluzioni angolate offre infinite possibilità di posizione ottimizzando il parallelismo di emergenza;
- 2) connessione conometrica Cono Morse, che garantisce una estrema stabilità moncone-impianto con assenza di micromovimenti anche sui carichi dislocanti. Quanto sopra consente una maggiore e migliore conservazione del margine crestale osseo;
- 3) tragitto trans mucoso (GH) rappresentato in più altezze da 1.5 mm, 3 mm, 5 mm fino a 7 mm;
- 4) angolo di rettifica rispetto all'angolazione di inserimento implantare che spazia da 7.5°, 15°, 25° fino a 35°;
- 5) cono di emergenza basso che facilita le varie soluzioni protesiche.




FIG. 5 - MUA, connessione XCN® 360°



FIG. 6 - MUA angolato a 15° GH 3 mm



FIG. 7 - MUA, cono di emergenza con madrevite M2

Nella **protesi avvitata** il MUA viene utilizzato accoppiandolo ad un componente bloccato all'interno della corona protesica. Attraverso questo componente cilindrico passa la vite che si blocca al cono di emergenza del MUA. Nella sistematica Leone trattasi di una vite robusta di 2 mm di diametro, resistente alle sollecitazioni masticatorie e in grado di evitare il rischio di frattura e di svitamento. L'apertura di accesso sul piano oclusale della corona viene successivamente chiusa con un materiale composito (Figg. 8-21).

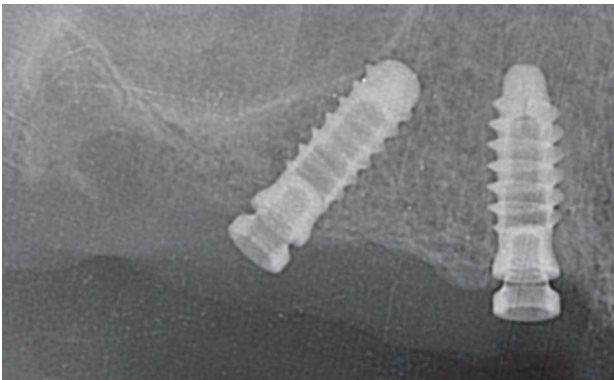


FIG. 8 - Radiologia implantare 1.4 e 1.6

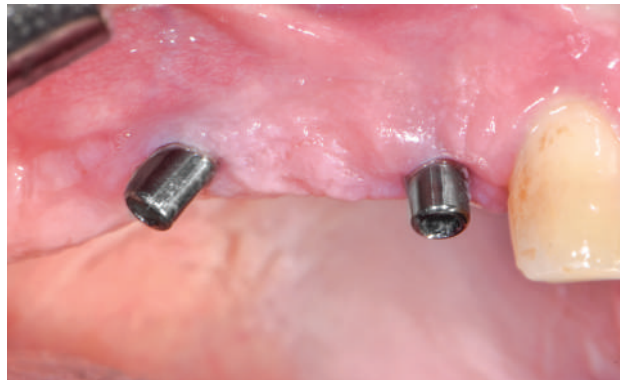

FIG. 9 - Tappi di guarigione 1.4 e 1.6

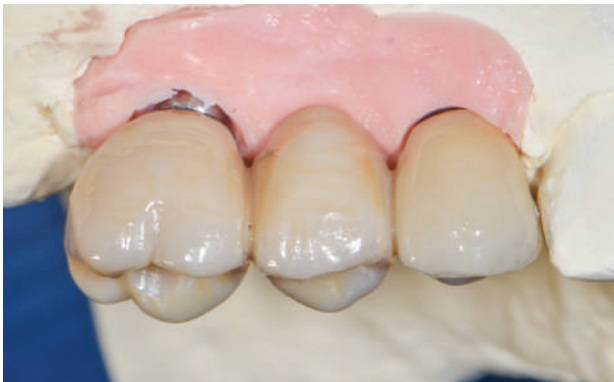

FIG. 10 - Protesi avvitata vista vestibolare su modello

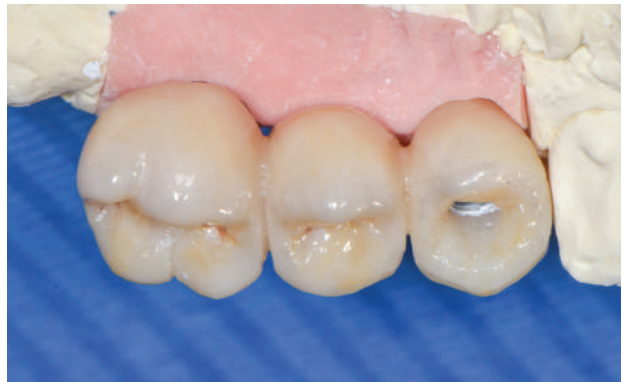

FIG. 11 - Protesi avvitata vista palatale su modello

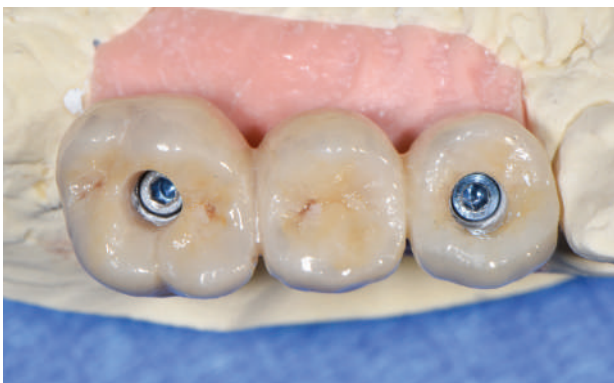

FIG. 12 - Protesi avvitata vista oclusale su modello

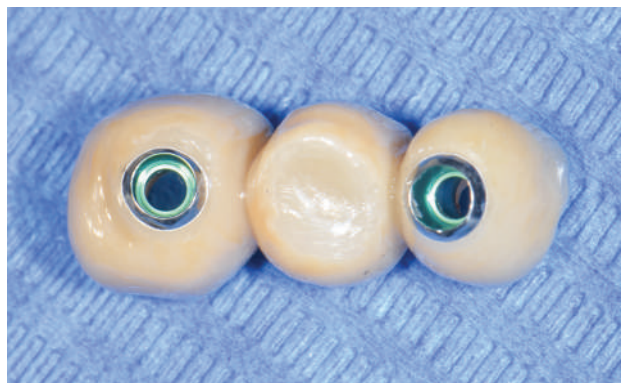

FIG. 13 - Protesi avvitata vista crestale



FIG. 14 - Viti MUA Ø 2 mm

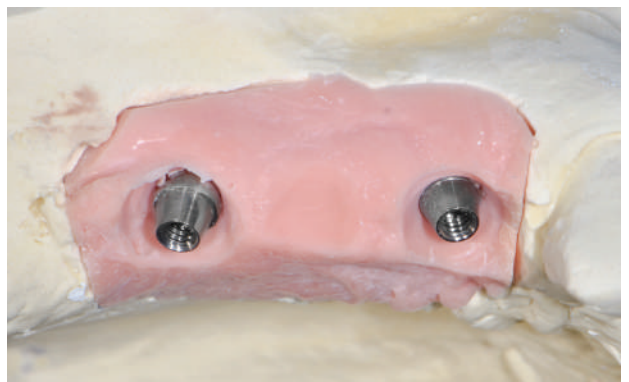

FIG. 15 - MUA su modello



FIG. 16 - MUA angolato a 15° connessione 2.2 GH 3 mm e MUA dritto connessione 2.2 GH 1,5 mm

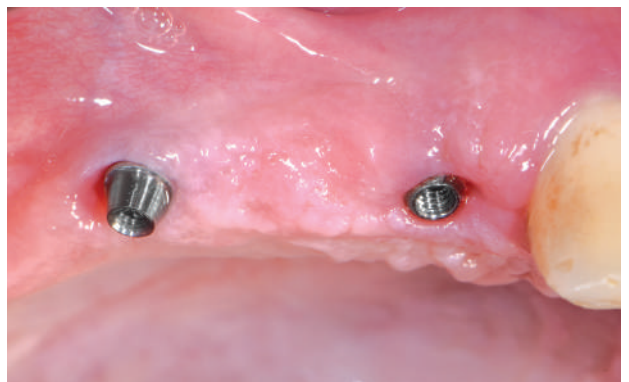


FIG. 17 - MUA posizionati negli impianti

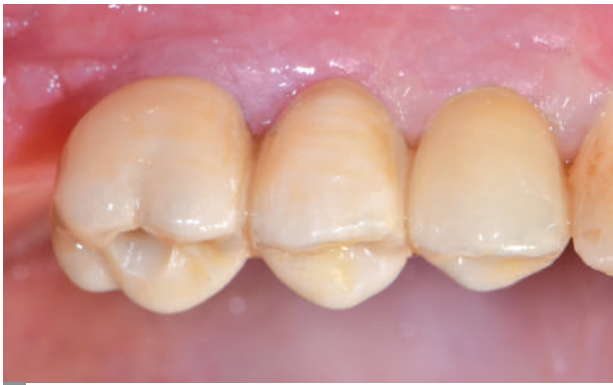

FIG. 18 - Protesi avvitata vista vestibolare

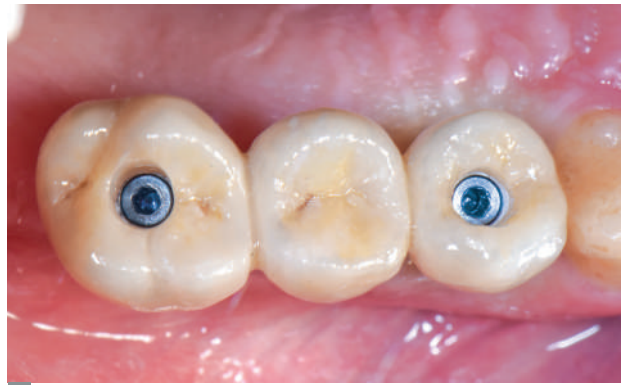

FIG. 19 - Protesi avvitata vista oclusale

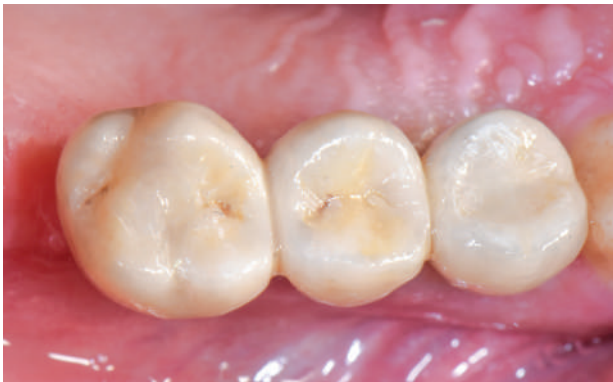

FIG. 20 - Chiusura estetica forami oclusali

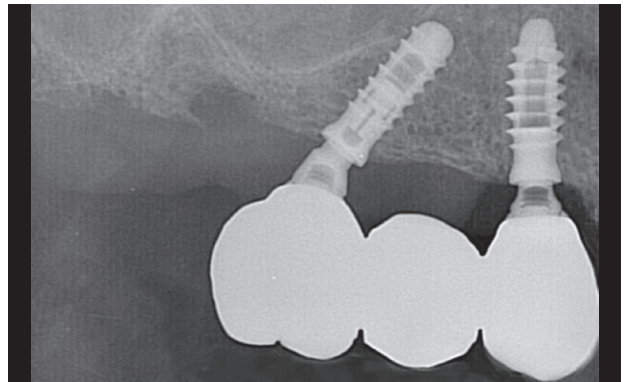


FIG. 21 - Radiologia finale 1.4 e 1.6

Nella **protesi conometrica** il MUA viene utilizzato accoppiato con un “Adattatore Conico” realizzando un unico moncone denominato “MUA-Conic”. Sul moncone MUA-Conic, attivato nell’impianto, viene posizionata la cappetta conometrica Fixed in PEEK e viene calata la struttura protesica adeguatamente scavata, cementandola sulla cappetta. Nella fase successiva viene eliminato il cemento in eccesso e lucidato il tutto, ottenendo un ponte con al suo interno le cappette conometriche. Si riposiziona in seguito il ponte e si attivano le cappette sui monconi MUA-Conic, semplicemente battendo sulla parte oclusale della protesi. Questa soluzione protesica, in totale assenza di viti e cemento, rappresenta la sistemica più innovativa presente sul palcoscenico protesico odierno. L’assenza di viti ci protegge dal rischio di frattura o svitamento, mentre l’assenza di cemento ci protegge nei confronti della perimplantite (Figg. 22-48).



FIG. 22 - Adattatore conico vista profilo



FIG. 23 - Adattatore conico vista accesso cacciavite



FIG. 24 - Adattatore conico vista vite



FIG. 25 - MUA e adattatore conico



FIG. 26 - MUA-Conic assemblato

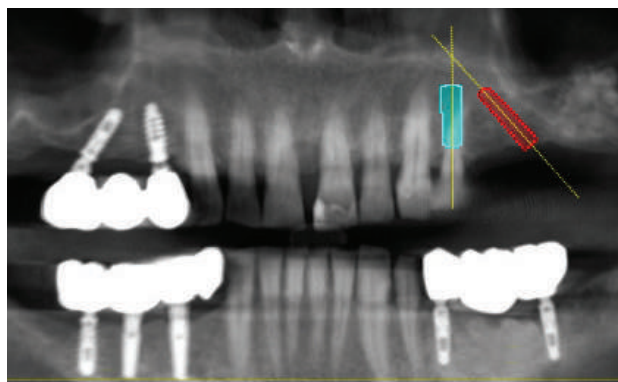


FIG. 27 - Pianificazione digitale 2.4 e 2.6

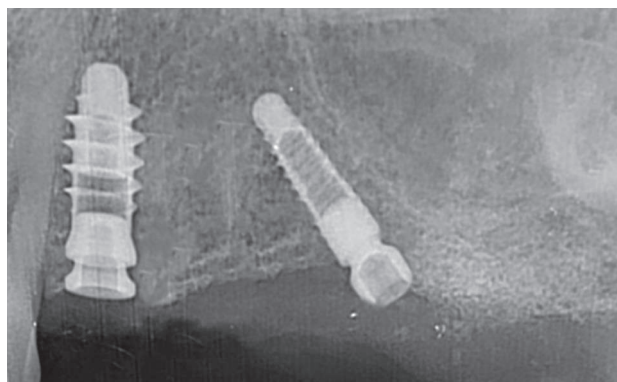


FIG. 28 - Radiologia implantare 2.4 e 2.6

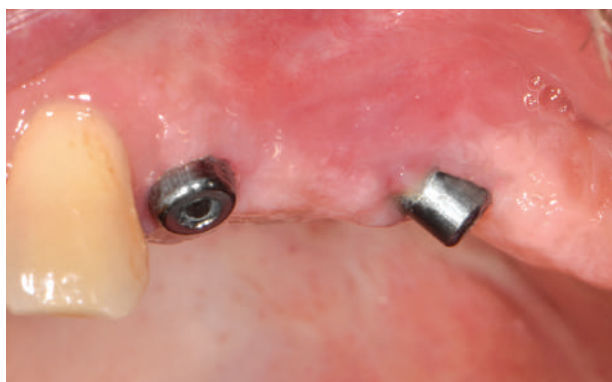

FIG. 29 - Tappi di guarigione 2.4 e 2.6

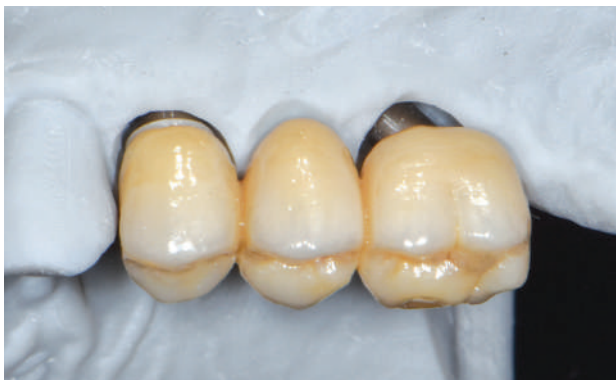

FIG. 30 - Protesi conometrica vista vestibolare su modello

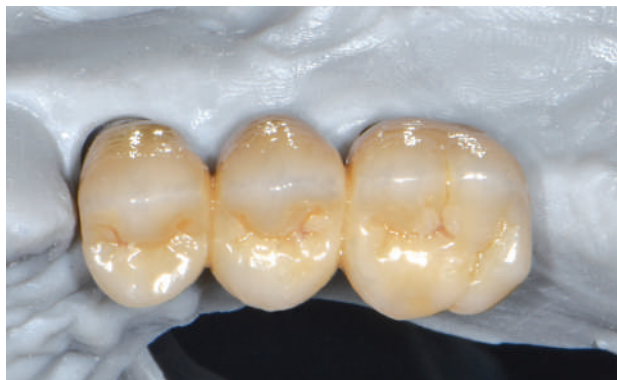

FIG. 31 - Protesi conometrica vista oclusale su modello

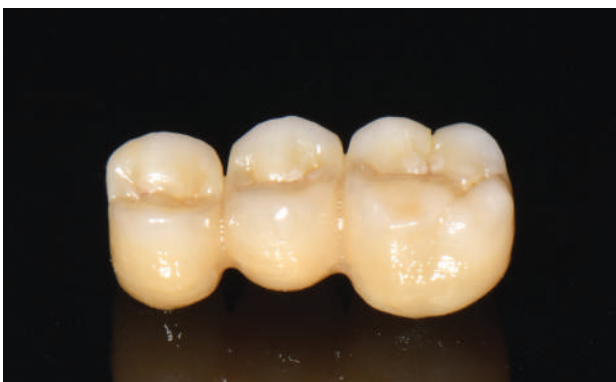

FIG. 32 - Protesi conometrica vista occluso-palatale

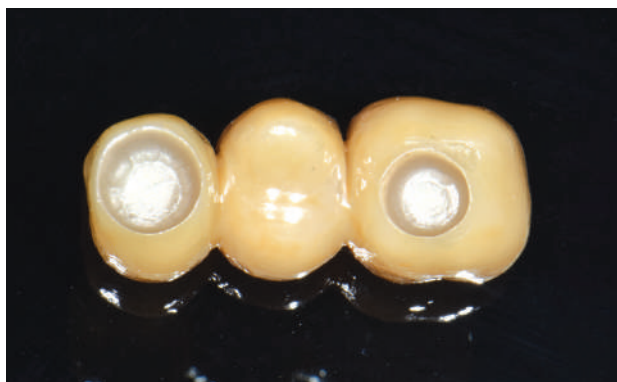

FIG. 33 - Protesi conometrica vista crestale



FIG. 34 - Cappette Fixed in PEEK e MUA-Conic su modello vista vestibolare



FIG. 35 - Cappette Fixed in PEEK e MUA-Conic su modello vista oclusale



FIG. 36 - Cappette Fixed in PEEK

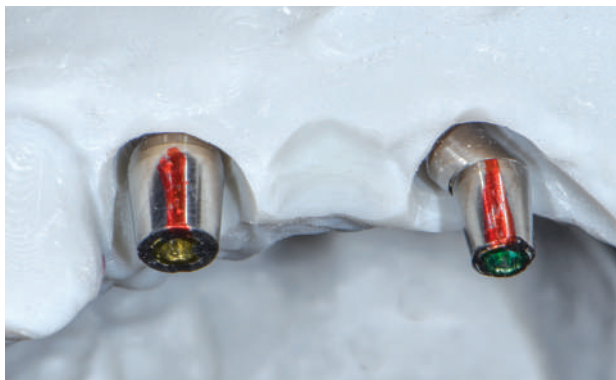

FIG. 37 - MUA-Conic su modello vista vestibolare



FIG. 38 - MUA-Conic su modello vista oclusale



FIG. 39 - MUA-Conic angolato a 25° connessione 2.2 GH 3 mm e MUA-Conic angolato a 7,5° connessione 3.0 GH 1,5 mm

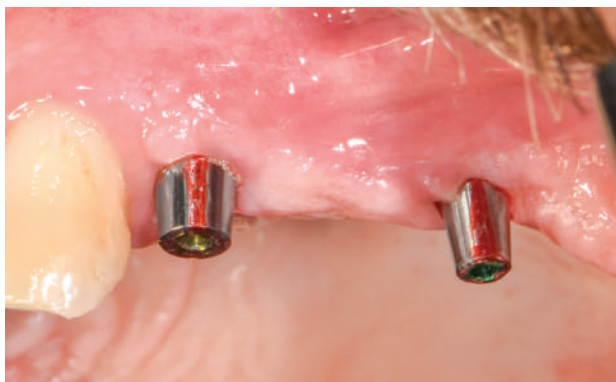

FIG. 40 - MUA-Conic posizionati negli impianti

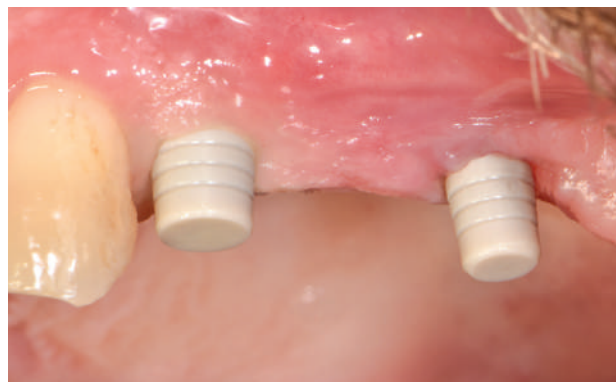

FIG. 41 - Cappette Fixed in PEEK posizionate sui monconi

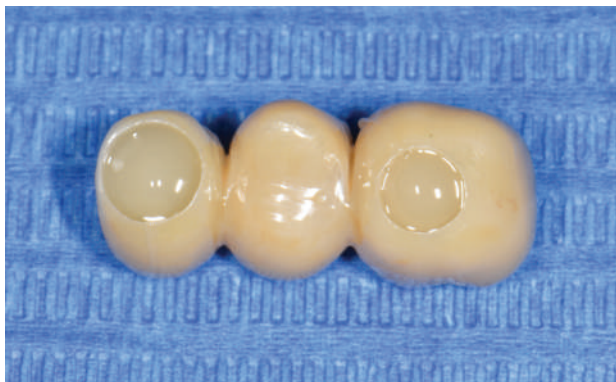

FIG. 42 - Protesi conometrica con cemento

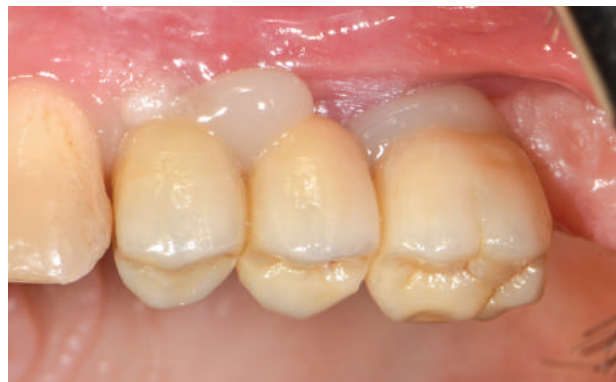

FIG. 43 - Protesi conometrica cementata sulle cappette

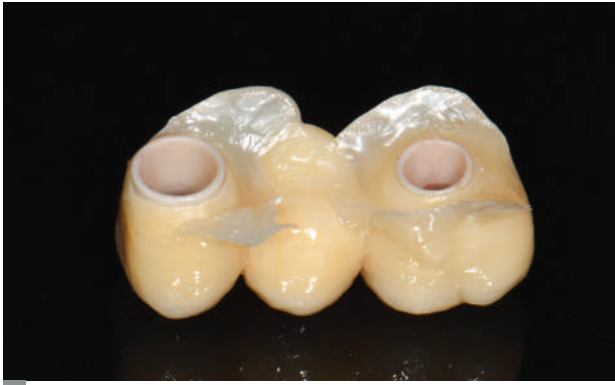

FIG. 44 - Protesi conometrica appena rimossa con cappette inglobate, vista vestibolare

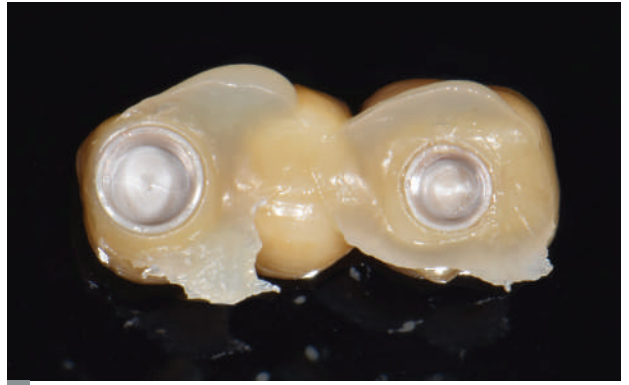

FIG. 45 - Protesi conometrica appena rimossa con cappette inglobate, vista crestale

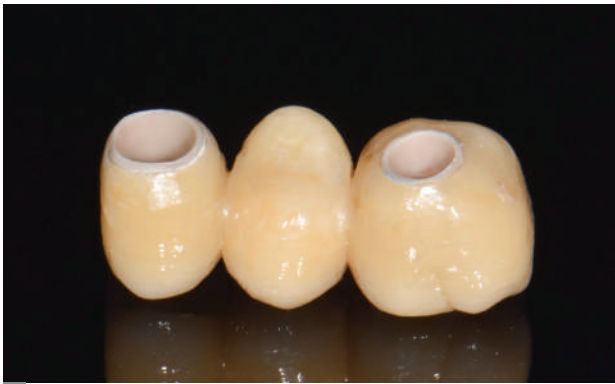

FIG. 46 - Vista vestibolare dopo asportazione cemento e lucidatura

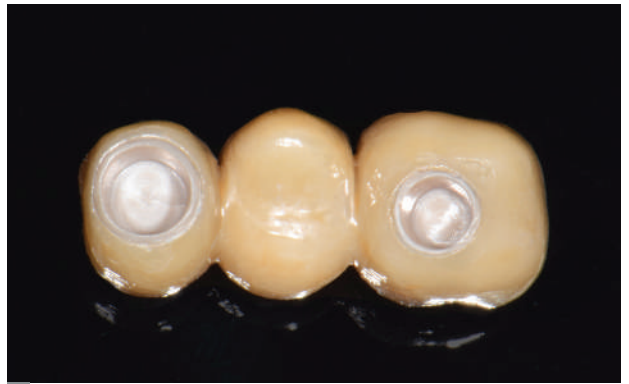

FIG. 47 - Vista crestale dopo asportazione cemento e lucidatura

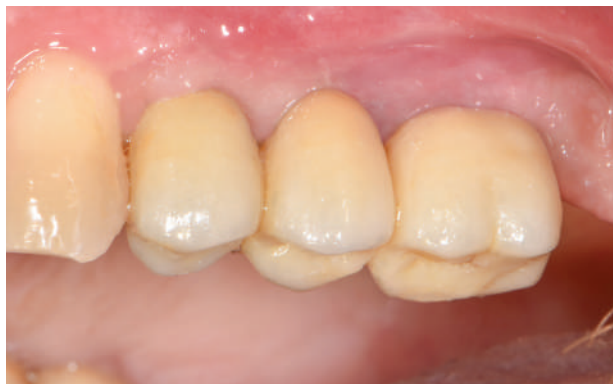

FIG. 48 - Protesi conometrica vista vestibolare

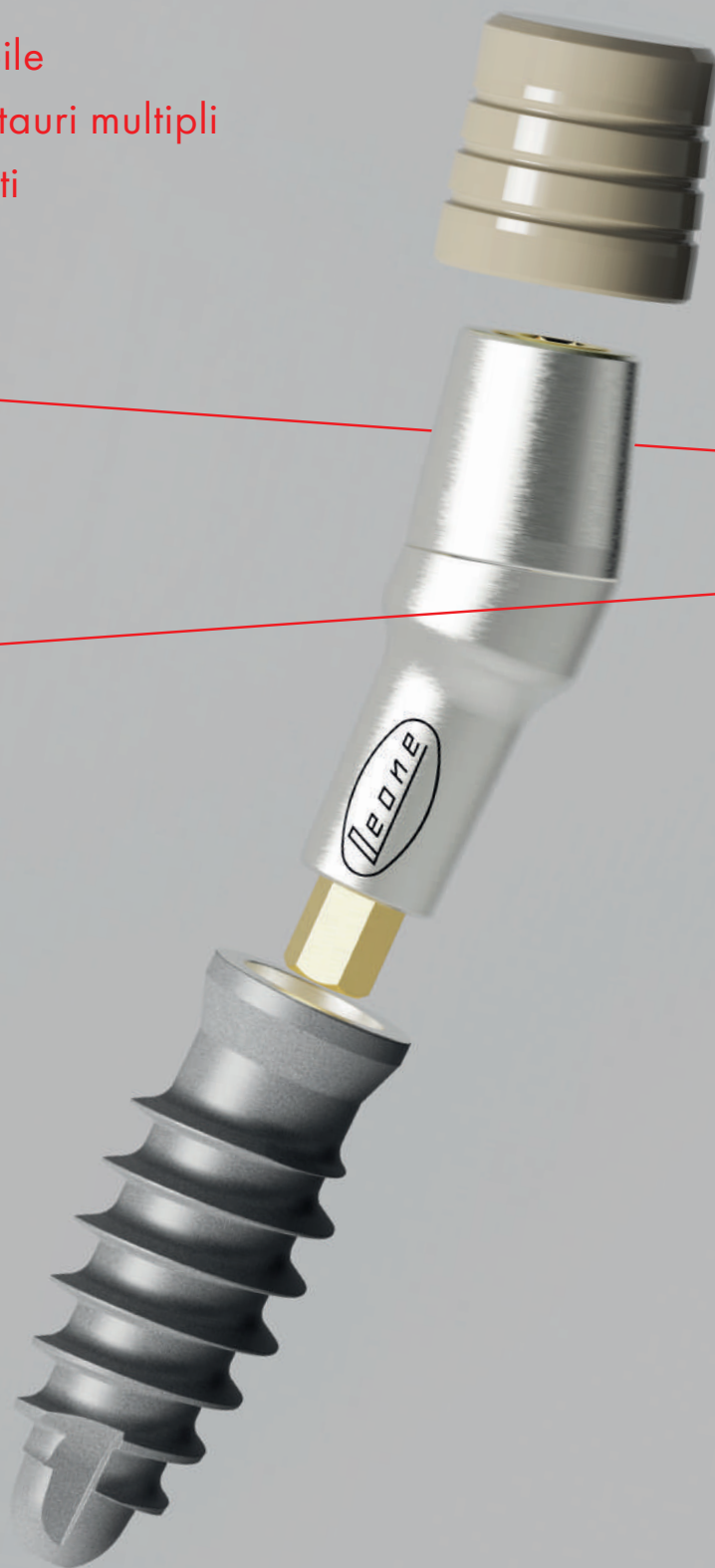REALIZZAZIONI PROTESICHE

Odt. Massimiliano Pisa, Laboratorio Dental Giglio - Firenze

Protesi conometrica

La soluzione flessibile
e affidabile per restauri multipli
senza cemento e viti

XCN[®]



LEONE S.p.a.
Via P. a Quaracchi 50
50019 Sesto Fiorentino | Firenze | Italia

Ufficio Vendite Italia:
tel. 055.3044600 | fax 055.374808
italia@leone.it | www.leone.it

Leone[®]

IMPIANTO XCN® NARROW 2.9 LEONE: UN "PICCOLO" IMPIANTO PER "GRANDI" SITUAZIONI CLINICHE

Cristian Negro

Odontoiatra, Lecce

PAROLE CHIAVE

edentulia multipla, trattamento di pazienti parodontopatici, zona estetica, impianto Narrow 2.9, GBR, connessione cono Morse, protesi fissa

INTRODUZIONE

Avere in studio l'impianto XCN® Narrow 2.9 Leone permette al clinico di risolvere riabilitazioni implanto-protesi complesse che altrimenti avrebbero richiesto un'importante rigenerazione ossea (GBR). La GBR permette la formazione di nuovo tessuto osseo in sedi in cui sono presenti difetti verticali (deficit di altezza) e/o difetti orizzontali (deficit di spessore) della cresta ossea residua che renderebbero impossibile l'inserimento di impianti dentali. Tuttavia, avere a disposizione un impianto "piccolo" nel diametro ma "grande" nelle performance per le sue caratteristiche permette di risolvere situazioni cliniche complesse dove, in presenza di una cresta ossea sottile, l'alternativa sarebbe o rinunciare alla riabilitazione implantare o ricorrere alla GBR per ricostruire il tessuto osseo mancante prima del posizionamento implantare, tecnica quest'ultima sicuramente più invasiva per il/la paziente.

CASO CLINICO

Il caso clinico descritto in questo articolo è molto singolare, poiché il piano di trattamento iniziale proposto alla paziente consisteva in una riabilitazione mobile superiore virata successivamente in una riabilitazione fissa su impianti.

La paziente, di 68 anni, gode nel complesso di buona salute generale, non è mai stata portatrice di protesi dentali e a livello orale presenta diverse mancanze dentali e una grave parodontopatia generalizzata aggravata da una scarsa motivazione all'igiene orale.

In prima visita viene effettuato un attento esame del cavo orale oltre ad una panoramica delle arcate dentarie, per valutare radiograficamente l'apparato dentale, lo stato di malattia parodontale e il tessuto osseo residuo (Fig. 1). La paziente in sede di visita esprime la volontà di voler riabilitare solo la parte superiore, perché è quella che le causa maggiore disagio dal punto di vista estetico e relazionale (Fig. 2); pertanto si decide di effettuare delle radiografie endorali mirate, per valutare la situazione parodontale degli elementi dentali anteriori superiori (Figg. 3a-c).

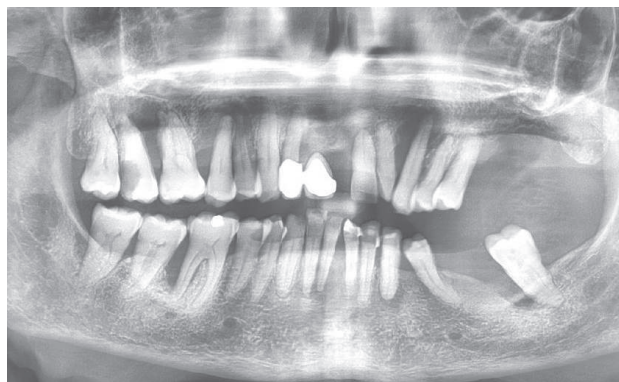


FIG. 1 - Panoramica delle arcate dentarie pre-trattamento

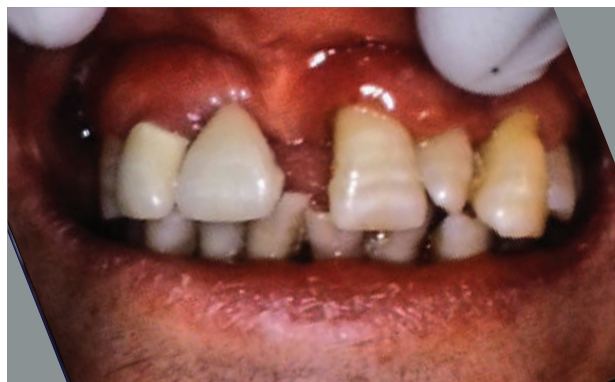
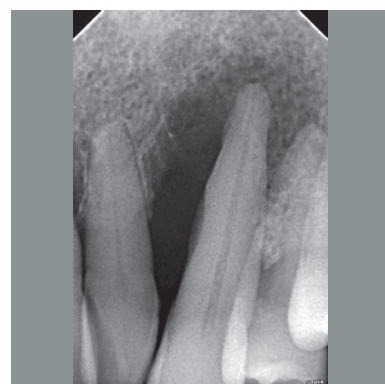
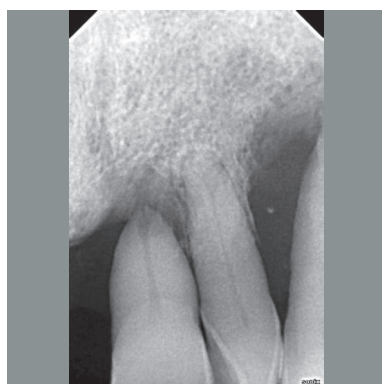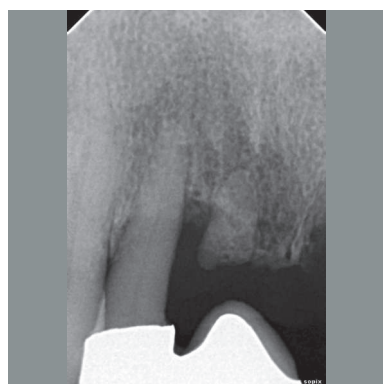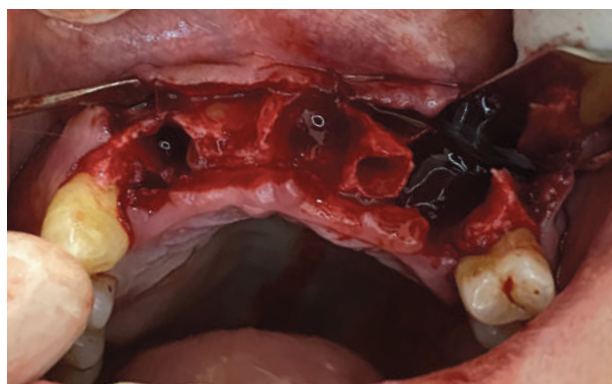FIG. 2 - Foto clinica del settore anteriore superiore pre-trattamento



FIGG. 3a-c - Rx endorale del settore anteriore superiore rispettivamente 12-11, 21-22 e 22-23. Si noti l'importante perdita ossea a carico di 21 e soprattutto di 23

Vista la scarsa motivazione iniziale da parte della paziente ad affrontare un piano di trattamento generale, che includesse una riabilitazione completa sia superiore che inferiore, e visto il quadro parodontale particolarmente compromesso, si decide di procedere all'estrazione degli elementi dentali superiori anteriori 12, 11, 21, 22 e 23 (Figg. 4a-c) e degli elementi dentali posteriori superiori 15 e 17 particolarmente mobili e/o compromessi, al fine di realizzare, a guarigione avvenuta, una protesi scheletrata superiore con ganci estetici.



FIGG. 4a-c - Foto orale post-estrazione di 12, 11, 21, 22 e 23. Si noti clinicamente l'imponente perdita ossea che interessa tutti i siti post-estrattivi sia sul versante vestibolare che su quello palatino, in particolar modo sul 23

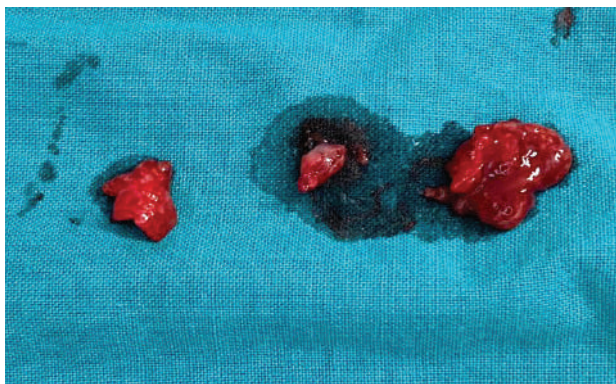


FIG. 4b

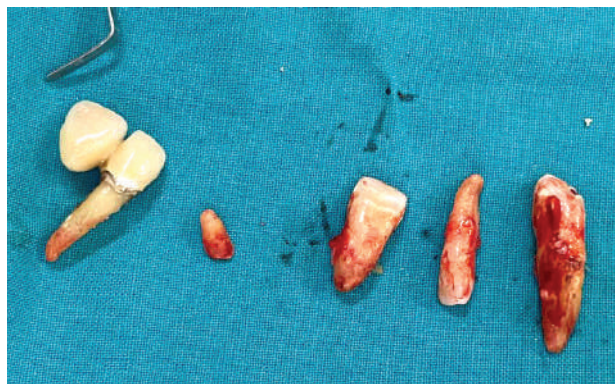

FIG. 4c

Data l'importante perdita di tessuto osseo in sede anteriore superiore, soprattutto in sede 23, si decide di colmare gli alveoli post-estrattivi con biomateriale eterologo e una membrana riassorbibile, a copertura e protezione di quest'ultimo, con la sola volontà di mantenere in linea la cresta e non avere quindi dislivelli ossei e perdita della dimensione verticale.

Viene realizzata successivamente una protesi mobile provvisoria (Fig. 5), volutamente scartata per evitare di comprimere l'innesto osseo eterologo inserito in attesa della stabilizzazione dello stesso e della guarigione della cresta ossea, prima di procedere alla realizzazione della protesi scheletrata superiore.

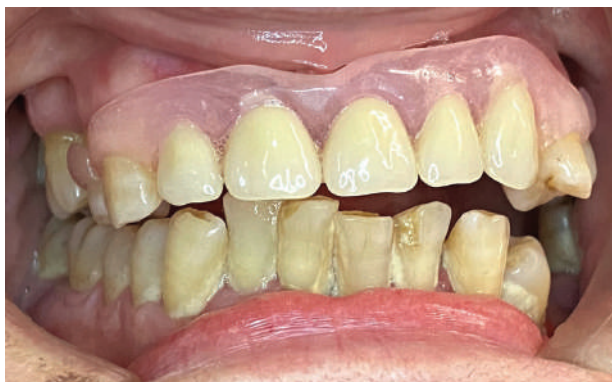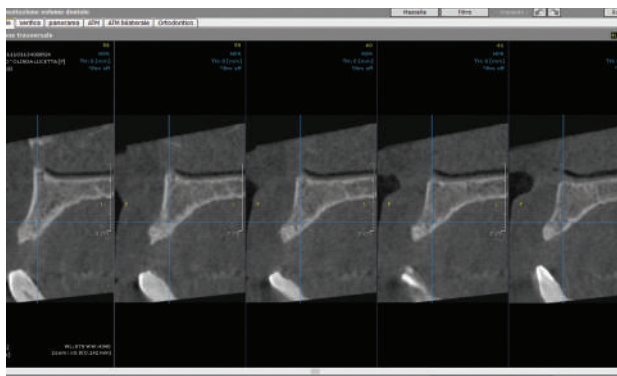


FIG. 5 - Foto clinica della protesi provvisoria inserita in bocca, volutamente scartata all'interno per non comprimere l'innesto osseo

La paziente dopo poche settimane dalla consegna della protesi provvisoria ritorna in studio lamentando l'impossibilità nel mangiare e nel parlare con una protesi mobile. Si spiega alla paziente che questo è un periodo di transizione con una protesi provvisoria poco confortevole, al quale seguirà la realizzazione di una protesi sicuramente più comoda e stabile, ma pur sempre da gestire a livello domiciliare. Malgrado le nostre rassicurazioni la paziente non vuole più procedere come concordato con la finalizzazione del piano di trattamento mediante protesi mobile scheletrata ma chiede espressamente una riabilitazione fissa. Questo cambio di piano di trattamento da parte della paziente porta a prendere una decisione difficile: o rinunciare al piano di trattamento proposto inizialmente e terminare il rapporto con la paziente, o studiare un nuovo piano di trattamento fisso che soddisfi la stessa. In virtù di queste considerazioni, prima di decidere come e se procedere, è stato richiesto un esame tridimensionale (CBCT o più comunemente Cone Beam) del mascellare superiore, a distanza di 4 mesi dall'estrazione degli elementi dentali, per valutare tridimensionalmente la cresta ossea e, sulla base del risultato, decidere se ci sia o meno la possibilità di inserire impianti, data l'enorme perdita ossea riscontrata in fase di estrazioni dentali.

PROGRAMMAZIONE INTERVENTO

La Cone Beam della paziente evidenzia un ridotto spessore osseo a livello del settore anteriore superiore da 12 a 23, con una cresta ossea sottile che presenta un diametro pari a circa 3 mm (Figg. 6a-d).



FIGG. 6a-d - Cone Beam mascellare superiore rispettivamente in sede 12, 21, 23 e ricostruzione 3D, in cui si nota lo spessore sottile della cresta ossea e l'innesto di osso eterologo in fase di riorganizzazione e integrazione

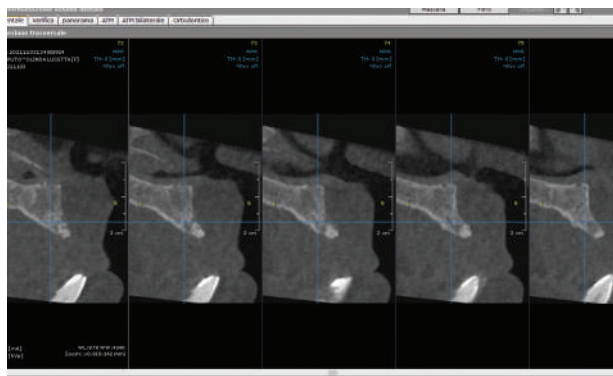


FIG. 6b

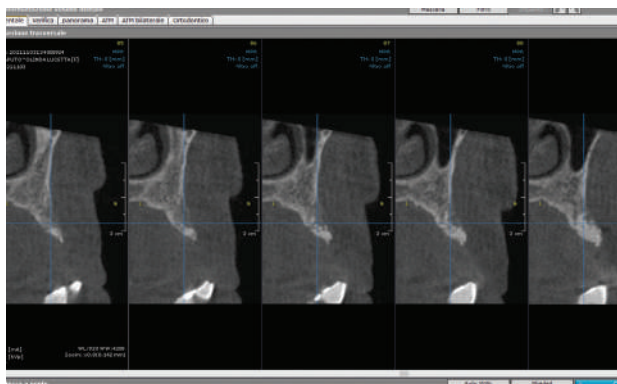


FIG. 6c

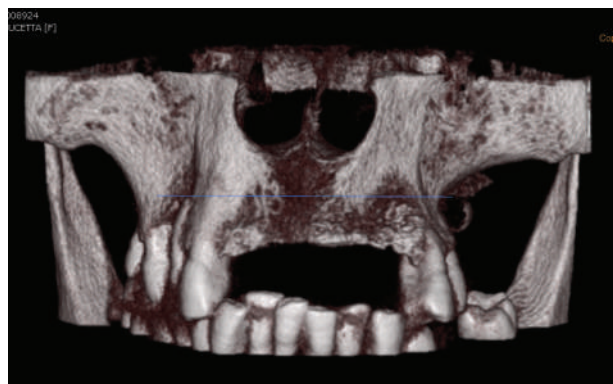


FIG. 6d

Per venire incontro alla richiesta della paziente di una protesi fissa e senza effettuare interventi di rigenerazione ossea particolarmente invasivi, si decide di inserire n. 3 impianti XCN® Narrow 2.9 Leone di lunghezza 14 mm nella cresta ossea residua, rispettivamente in sede 12 - 21 e 23, effettuando contestualmente all'intervento di implantologia un piccolo innesto di biomateriale eterologo, a protezione della compagine ossea crestale, il tutto ricoperto da una membrana riassorbibile. La scelta di utilizzare l'impianto XCN® Narrow 2.9 Leone è stata dettata dal fatto che, pur trattandosi di un impianto "piccolo" nel diametro, esso presenta una connessione impianto-moncone "conometrica" (quindi senza vite di serraggio) che, insieme all'utilizzo di un moncone "pieno", assicura una resistenza meccanica e una stabilità nel tempo ottimali.

Alla fine dell'intervento è stata effettuata una panoramica dentale di controllo per valutare la posizione degli impianti inseriti (Fig. 7).

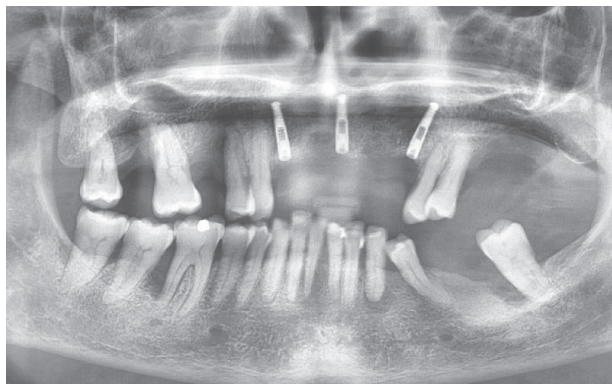
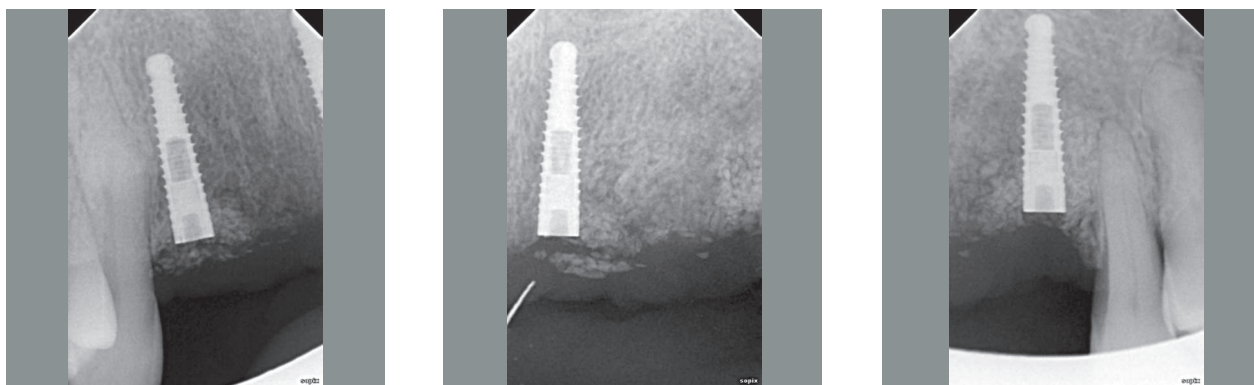


FIG. 7 - Panoramica delle arcate dentarie post-trattamento che evidenzia la posizione degli impianti in sede 12, 21 e 23

A distanza di 5 mesi dall'intervento di implantologia vengono effettuate delle radiografie endorali nella sede degli impianti, per valutare il processo di osteointegrazione degli stessi (Figg. 8a-c); anche la situazione clinica si presenta assolutamente in salute, con un buon mantenimento dei tessuti molli (Fig. 9).



FIGG. 8a-c - Rx endorale, a distanza di 5 mesi dal loro posizionamento, degli impianti XCN® Narrow 2.9 Leone inseriti rispettivamente in sede 12, 21 e 23. Si noti la completa osteointegrazione degli stessi e la presenza del biomateriale a protezione della compagine ossea crestale

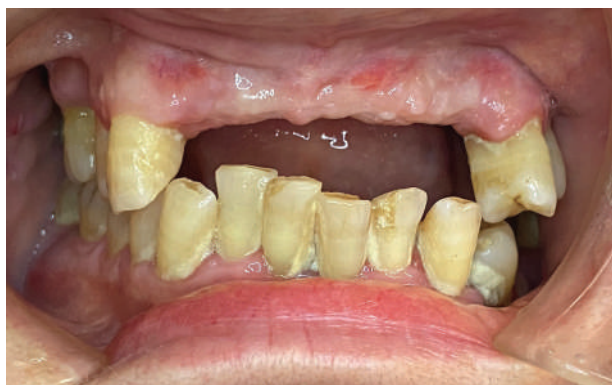

FIG. 9 - Foto clinica del settore anteriore superiore post-trattamento a distanza di 5 mesi dall'inserimento degli impianti XCN® Narrow 2.9 Leone

Viene programmata la scoperta degli impianti e l'inserimento dei tappi di guarigione, in questo caso tappi Standard 2.2 altezza 5 mm (Fig. 10), cercando di spostare e mantenere il più possibile la gengiva aderente cheratinizzata intorno ai tappi e quindi agli impianti.

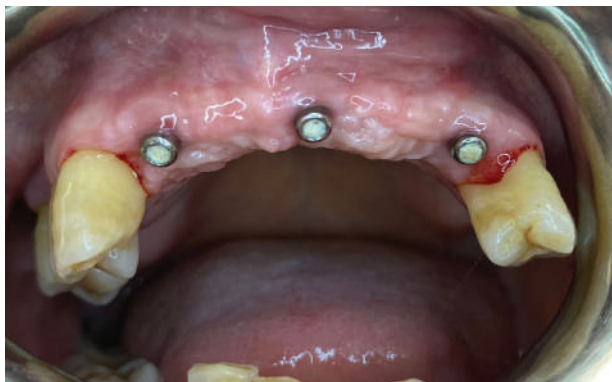

FIG. 10 - Foto clinica dei tappi di guarigione inseriti sugli impianti in sede 12, 21 e 23

FASE PROTESICA

Successivamente si procede alla presa dell'impronta definitiva attraverso i transfer Standard 2.2 (Fig. 11).

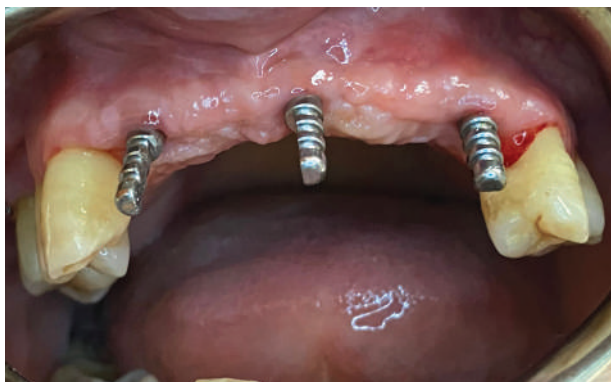
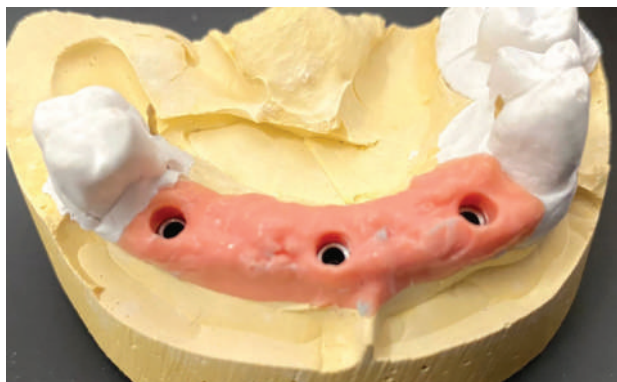
FIG. 11 - Foto clinica dei transfer inseriti in corrispondenza degli impianti 12, 21 e 23

Colata l'impronta, si inizia a lavorare sul modello in gesso (Figg. 12a-b) per la fase di realizzazione del lavoro definitivo, che consisterà in un ponte fisso in metallo ceramica di 5 elementi dentali da 12 a 23, supportato dai 3 impianti XCN® Narrow 2.9 Leone, inseriti rispettivamente in sede 12, 21 e 23.



FIGG. 12a-b - Foto del modello in gesso dell'arcata superiore della paziente. Si noti la bontà del tunnel gengivale in corrispondenza degli impianti

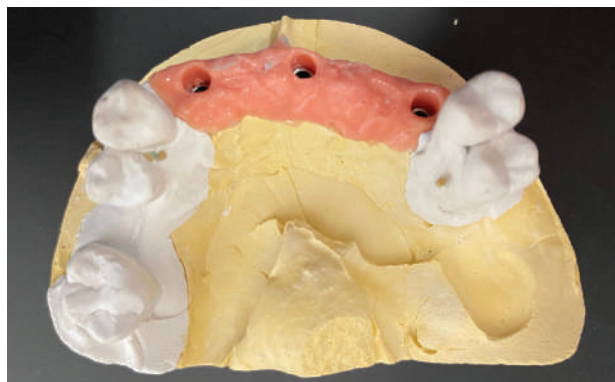

FIG. 12b

Fresati i monconi Basic Standard 2.2 e valutati dapprima sul modello in gesso (Fig. 13) e successivamente in bocca alla paziente (Fig. 14), segue la prova della struttura metallica per valutare l'assenza di movimenti e la perfetta passivazione della stessa sugli impianti; segue poi la prova ceramica per valutare il piano frontale, la linea del sorriso, il sostegno del labbro, l'occlusione, i punti di contatto e l'estetica. Il lavoro viene ultimato con la lucidatura della ceramica e cementato in bocca con un cemento provvisorio (Figg. 15a-d).

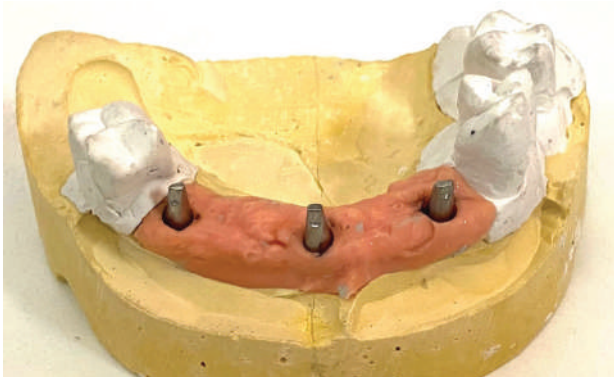


FIG. 13 - Foto del modello in gesso dell'arcata superiore della paziente con i monconi fresati inseriti in corrispondenza degli impianti

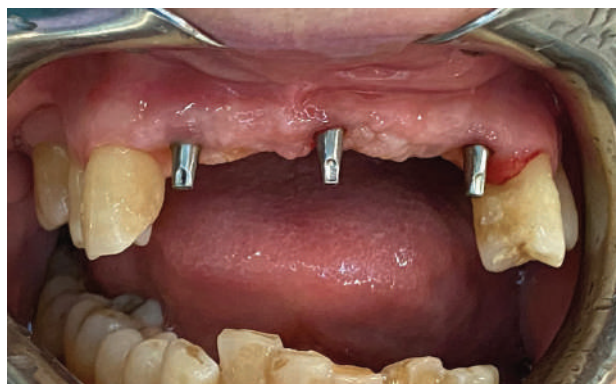
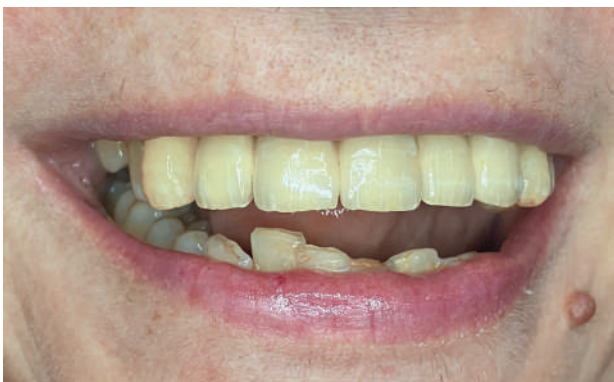
FIG. 14 - Foto clinica dei monconi fresati inseriti in corrispondenza degli impianti 12, 21 e 23



FIGG. 15a-d - Foto clinica del ponte di 5 elementi dentali in metallo ceramica da 12 a 23, supportato dai 3 impianti XCN® Narrow 2.9 Leone in sede 12, 21 e 23, al momento della consegna in bocca della paziente

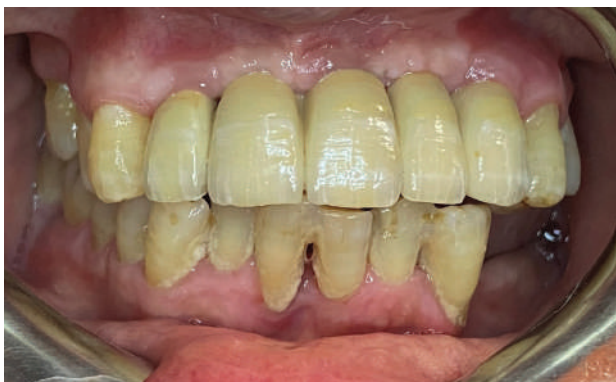

FIG. 15b

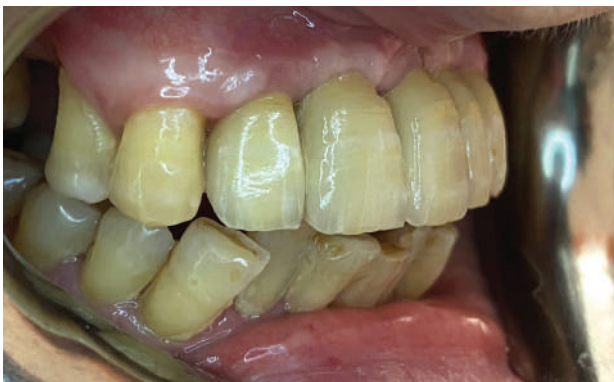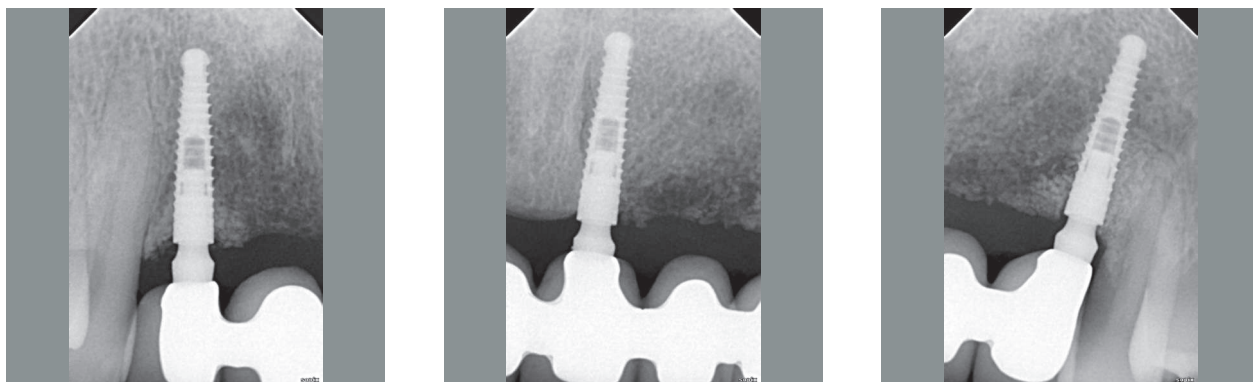


FIG. 15c

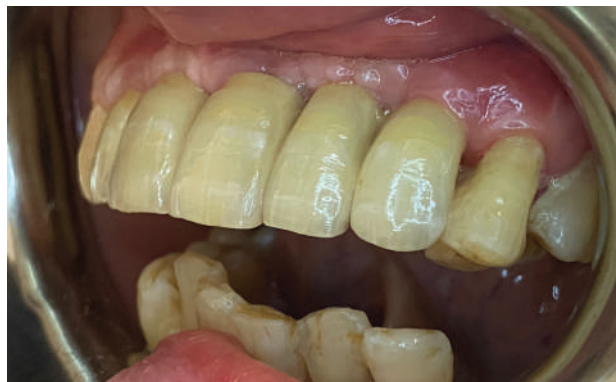

FIG. 15d

A distanza di 6 mesi dalla consegna del lavoro definitivo vengono effettuate delle radiografie endorali in corrispondenza degli impianti, per valutarne la salute ossea e la completa osteointegrazione (Figg. 16a-c).



FIGG. 16a-c - Rx endorale degli impianti XCN® Narrow 2.9 Leone rispettivamente in sede 12, 21 e 23 a distanza di 6 mesi dalla consegna del lavoro definitivo in metallo ceramica dei 5 elementi dentali da 12 a 23. Si noti la completa osteointegrazione degli impianti e il mantenimento dell'osso crestale

Si precisa che per scelta del clinico, le chiusure delle corone sui monconi implantari vengono stabilite sempre in base al tunnel gengivale e posizionate di regola a circa 1 mm, massimo 1,5 mm, dal margine gengivale libero, per permettere alla gengiva di avere i giusti spazi per maturare e stabilizzarsi nel tempo, senza essere compressa e per permettere inoltre una corretta ed efficace igiene sia in fase di cementazione da parte del clinico, sia a livello domiciliare da parte della paziente.

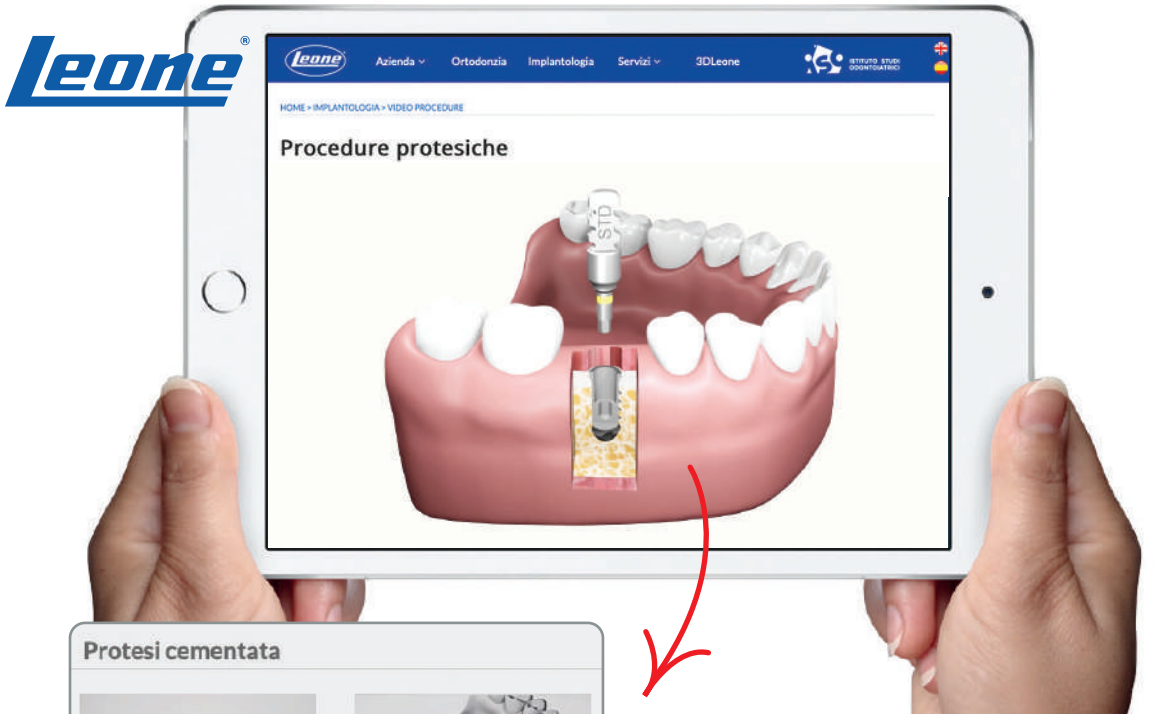
CONCLUSIONI

Nella nostra pratica clinica a volte ci troviamo di fronte a piani di trattamento proposti ai pazienti che poi in corso d'opera, per i più svariati motivi, siano essi clinici, estetici, funzionali o anche economici, vengono variati. Pertanto siamo costretti a cambiare le carte in tavola a giochi già fatti e questo pone delle difficoltà nella realizzazione di un nuovo piano di trattamento. In questo caso in esame, avere a disposizione l'impianto XCN® Narrow 2.9 Leone mi ha permesso di modificare, con massima tranquillità e senza effettuare interventi di rigenerazione ossea particolarmente invasivi, il piano di trattamento inizialmente proposto. Poter quindi contare su un impianto "piccolo" nel diametro ma "grande" nelle performance, grazie alla connessione conometrica impianto-moncone e alla presenza di un moncone "pieno", permette di risolvere situazioni cliniche particolarmente complesse, principalmente in presenza di creste sottili, assicurando alla riabilitazione implanto-protesica resistenza, stabilità ed estetica nel tempo, oltre al mantenimento dei tessuti molli intorno agli impianti.

REALIZZAZIONI PROTESICHE

Odt. Giovanni Gaetani, Titolare del laboratorio Odontotecnico "Dental 2000" - Lecce

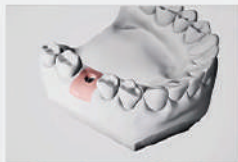VISITA LA NUOVA SEZIONE SUL NOSTRO SITO!



Protesi cementata

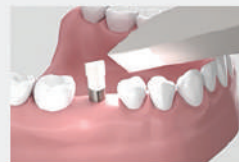

Impronta Implant Level

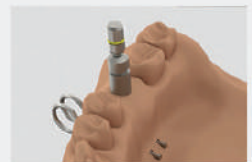

Realizzazione modello di gesso Implant Level

Workflow digitale

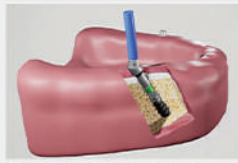


Impronta ottica intraorale Implant Level



Realizzazione modello prototipato Implant Level

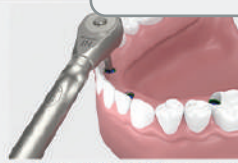Protesi avvitata multipla



Attivazione monconi MUA negli impianti e presa impronta su MUA



Realizzazione modello di gesso con analoghi-moncone MUA



Avvitamento ponte/barra sui monconi MUA

Protesi conometrica



Scelta monconi



Personalizzazione e assemblaggio dei monconi MUA-Conic



VISITA LA PAGINA
SUL NOSTRO SITO

XCN[®]

SOLO VERI SORRISI

***Leone*[®]**

LEONE S.p.a.

Via P. a Quaracchi 50 | 50019 Sesto Fiorentino | Firenze | Italia
055 30441 | info@leone.it

LEONE.IT