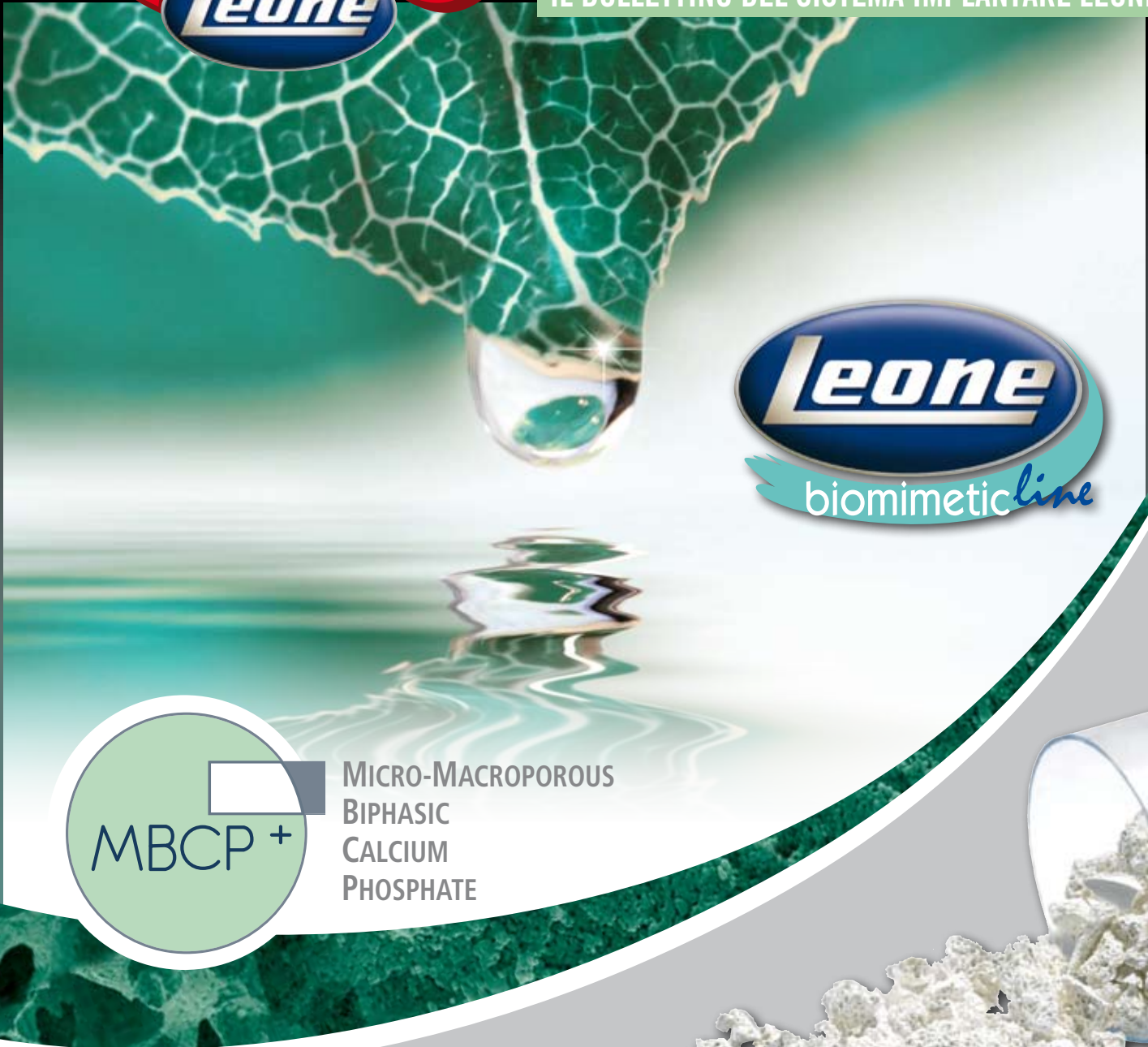

# EXACONE News



IL BOLLETTINO DEL SISTEMA IMPLANTARE LEONE



MICRO-MACROPOROUS  
BIPHASIC  
CALCIUM  
PHOSPHATE



Sostituto  
Osseo  
Sintetico

## L'efficienza della semplicità



**CURE**

**TECNOLOGIA CROSS-LINKING  
RIASSORBIMENTO CONTROLLATO  
BI-SIDE  
MICROPOROSA**

Membrana  
Riassorbibile  
Naturale

### **estremamente semplice da usare**

- morbida e modellabile: si adatta perfettamente all'osso circostante
- altamente adesiva: aderisce al tessuto osseo anche senza necessità di fissaggio
- bi-side: applicabile da ambedue i lati
- suturabile: grazie all'elevata resistenza strutturale

### **riassorbimento controllato**

- l'esclusiva tecnologia cross-linking del collagene garantisce il mantenimento della funzione barriera per 4-6 mesi

### **una membrana polivalente e microporosa**

- ideale per le esigenze della rigenerazione ossea guidata (GBR) in implantologia e chirurgia dentale e per la rigenerazione guidata dei tessuti (GTR) in parodontologia
- la microporosità della membrana permette la diffusione dei fluidi nutritivi assicurando un'ottima salute dei tessuti





# PROFESSIONALITA' ESPERIENZA INFORMAZIONE CONSULENZA

Tutto questo è **Exacone Team**  
un'équipe di professionisti a vostra disposizione

**Exacone Team** offre la propria esperienza professionale,  
affidabilità e assistenza a tutti i medici  
interessati ad una implantologia semplice, sicura ed efficace

**Exacone Team** in coordinamento con la Leone  
e i partner commerciali dell'azienda svolge una intensa attività  
di aggiornamento didattico e scientifico-culturale  
su tutto il territorio nazionale

Una sezione del sito [www.leone.it](http://www.leone.it) è dedicata all'**Exacone Team**  
per informare in tempo reale delle varie attività

Preparatevi ad affrontare le nuove esigenze  
professionali con **Exacone Team!**



*Dott. Leonardo Targetti*



*Dott. Salvatore Belcastro*



*Dott. Alberto Frezzato*



*Dott. Fulvio Floridi*



*Dott. Mario Guerra*



*Dott. Roberto Meli*



*Dott. Luigi Lucchiarri*



*Dott. Marino Miccini*



*Dott. Dario Mercuri*



*Dott. Renato Turrini*



*Dott. Stefano Bianchi*



*Dott. Alfonso Sinisi*

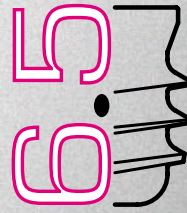


*Dott. Salvatore Dettori*




*Dott. Leonardo Palazzo*

~~EX~~ACONE™  

IMPIANTO  
CORTO  
LEONE



## lunghezza ridotta a 6.5 mm



ORTODONZIA e IMPLANTOLOGIA

- ▶ per casi con ridotta disponibilità ossea verticale
- ▶ per evitare complesse procedure di aumento volumetrico
- ▶ per ridurre gli interventi di chirurgia avanzata
- ▶ per evitare le strutture anatomiche sensibili in massima sicurezza
- ▶ per aumentare l'accettabilità del paziente, grazie alla riduzione dei tempi e dei costi della terapia

# Il valore di una firma

Ancora un Exacone News, esattamente il numero 10.

È con questo mezzo che periodicamente ci avviciniamo a voi per darvi tutti gli aggiornamenti merceologici e clinici sul nostro sistema implantare.

Il sistema Exacone™ Leone, nato oramai intorno al 2000, fu da noi presentato dopo anni di studio, ricerca e sperimentazione. Avevamo atteso molto prima di cimentarci nella produzione di un sistema implantare, ritenendo che l'implantologia non fosse ancora giunta ad un punto tale da essere utilizzata da tutti i medici odontoiatri e accettata dalla gran parte dei pazienti. Quando ci rendemmo conto che era arrivato il momento giusto per lanciare sul mercato un impianto semplice, funzionante, ad un prezzo contenuto e che soprattutto nella sperimentazione clinica aveva ottenuto ottimi risultati, ne iniziammo la produzione.

La nostra società, esperta del settore odontoiatrico, in quanto nata oltre 75 anni fa (fu fondata nel 1934), forte dell'esperienza di tanti anni nella fabbricazione - prima di dispositivi per le protesi di acciaio inossidabile, poi, prima in Italia, di tutta la gamma di prodotti per ortodonzia mobile e fissa - aveva fatto sì che le attrezzature produttive di altissima precisione, le capacità degli ingegneri, l'esperienza della manodopera permettessero di affrontare la costruzione di un sistema implantare sofisticato e meccanicamente all'avanguardia. La stretta collaborazione con alcuni medici esperti ci permise di conoscere a fondo tutti i prodotti implantari disponibili sul mercato; dopo averli studiati e valutati progettammo il nostro sistema.

Il sistema Leone nacque con l'intento di offrire al professionista un impianto che riuscisse ad evitare i problemi di tutti gli altri impianti: lo svitamento della vitolina di connessione impianto/moncone, le infiltrazioni di batteri all'interno, il difficile trasferimento bocca/modello, il moncone "cariato", cioè con il foro passante all'interno che ne indebolisce la struttura e crea difficoltà nella preparazione anatomica. Il team incaricato del progetto prese in considerazione questi problemi e riuscì a risolverli: connessione cono Morse, quindi, senza vitolina ed assoluta tenuta alle infiltrazioni, trasferimento semplicissimo, il moncone pieno.

Ad oggi sono stati inseriti centinaia di migliaia di impianti in Italia e sono stati effettuati studi a lungo termine con risultati eccezionali. Gli insuccessi sono meno dello 0,5 per cento. La connessione conometrica è stata riconosciuta come il miglior sistema in assoluto per gli impianti dentali. Troviamo bibliografia ed articoli scientifici sulle più prestigiose pubblicazioni del settore. I lavori più recenti relativi al nostro impianto potrete trovarli sul Jomi e sul Dentista Moderno 2010, Quintessenza Internazionale, Italian Oral Surgery 2009 (vedi pagina 17). Ma la Leone non è solo fabbricante di questi dispositivi, nel DNA della nostra azienda risiede la volontà di divulgare l'odontoiatria, dalle basi più semplici ai livelli più elevati. Presso il nostro Istituto Studi Odontoiatrici (nato nel 1982) relatori di prestigio con rinomata esperienza si alternano quotidianamente in sessioni di chirurgia implantare e corsi teorici sulla diagnosi implantologica e la relativa terapia. Altri corsi pratici e teorici sono organizzati per gli odontotecnici che dovranno eseguire le protesi. Complessivamente, la nostra azienda, non solo mette a disposizione un impianto di grande qualità e successo certo, ma anche una serie di supporti collaterali come dimostrazioni su paziente gratuite, corsi, assistenza da parte dei nostri ingegneri e dei nostri tecnici e soprattutto consulenza clinica del nostro Exacone™ Team, una équipe di 15 professionisti in tutta Italia sempre pronti a fornire informazioni e consigli dettati da pluriennale esperienza che saprà fugare ogni dubbio, interrogativo e quanto altro necessario a darvi la possibilità di trovare quella sicurezza indispensabile per intervenire sul vostro paziente.

In tutto quanto sopra si identifica l'azienda Leone.

Nessun prodotto, nessuna informazione, nessuna assistenza da noi fornita sarà mai sprovvista della nostra firma, Leone.

Alessandro Pozzi

*Dott. Roberto Meli, Sig. Massimiliano Pisa*

## Tutte le novità della sistematica EXACONE™ in un caso clinico: impianto corto protesizzato con moncone MultiTech e tecnologia CAD-CAM con laser sinterizzazione

Parole chiave

edentulia singola, impianto corto, monofase, CAD-CAM, moncone MultiTech, laser sintering, cementazione extra-orale, follow-up

pag. 4

*Prof. Guy Daculsi*

## MBCP<sup>+</sup>: sostituto osseo sintetico al 100% per implantologia, parodontologia, chirurgia orale e maxillo-facciale

Parole chiave

biomateriali, G.B.R.

pag. 10

*Dott. Leonardo Palazzo, Dott. Roberto Meli, Dott. Salvatore Belcastro, Dott. Fulvio Floridi*

## La protesi fissa nella riabilitazione protesico-implantare dell'edentulismo totale. Due case report con follow up a 12 e 24 mesi

Parole chiave

protesi fissa, ceramica rosa, connessione con Morse, follow up

pag. 19

## Nuovi prodotti Leone

pag. 25

## Procedure per l'utilizzo dei prodotti per la rigenerazione tissutale

pag. 30

## Corsi di implantologia

pag. 42

*Dott. Marino Miccini*

## Grande rialzo di seno con inserimento di impianti in due tempi

Parole chiave

sella edentula, grande rialzo di seno mascellare, G.B.R., due fasi, biomateriali

pag. 45

*Dott. Alberto Frezzato*

## Sistematica Implantare EXACONE™ impianto corto 6.5

Parole chiave

impianto corto, sella edentula, edentulia singola, sostituto osseo sintetico, GBR, post-estrattivo immediato

pag. 49

*Dott. Corrado Cerino*

## Impianti post-estrattivi immediati in regione estetica, in presenza di rarefazione ossea periapicale

Parole chiave

edentulia singola, post-estrattivo immediato, fase unica, zona estetica, condizionamento dei tessuti molli, platform switching, G.B.R.

pag. 56

*Dott. G. Drago, Dott.ssa G. Pipinato, Dott. B. Emanuele, Dott. E. Bressan*

## Carico immediato mediante utilizzo di protesi avvitata tipo Toronto Bridge

Parole chiave

edentulia totale superiore, carico immediato, chirurgia guidata, CAD/CAM, Toronto Bridge

pag. 61

Gli articoli esprimono le opinioni degli autori e non impegnano la responsabilità legale della società Leone. Tutti i diritti sono riservati. È vietata la riproduzione in tutto o in parte con qualunque mezzo. La società Leone non si assume alcuna responsabilità circa l'impiego dei prodotti descritti in questa pubblicazione, i quali essendo destinati ad esclusivo uso implantologico, devono essere utilizzati unicamente da personale specializzato e legalmente abilitato che rimarrà unico responsabile della costruzione e della applicazione delle protesi realizzate in tutto o in parte con i suddetti prodotti. Tutti i prodotti Leone sono progettati e costruiti per essere utilizzati una sola volta; dopo essere stati tolti dalla bocca del paziente, devono essere smaltiti nella maniera più idonea e secondo le leggi vigenti. La società Leone non si assume alcuna responsabilità circa possibili danni, lesioni o altro causati dalla riutilizzazione dei suoi prodotti. Questa pubblicazione è inviata a seguito di vostra richiesta: l'indirizzo in nostro possesso sarà utilizzato anche per l'invio di altre proposte commerciali. Ai sensi del D. Lgs 196/2003 è vostro diritto richiedere la cessazione dell'invio e/o dell'aggiornamento dei dati in nostro possesso.

Spedizione gratuita

Progetto e realizzazione: Reparto Grafica Leone S.p.a - Stampa: ABC TIPOGRAFIA s.r.l. Sesto Fiorentino

IT-18-08/10



Ortodonzia e Implantologia

**LEONE S.p.A.**

Via P. a Quaracchi, 50 - 50019 Sesto Fiorentino (FI)

Tel. 055.30.441 – Fax 055.37.48.08

e-mail: [info@leone.it](mailto:info@leone.it) – [www.leone.it](http://www.leone.it)

# Tutte le novità della sistemica EXACONE™ in un caso clinico: impianto corto protesizzato con moncone MultiTech e tecnologia CAD-CAM con laser sinterizzazione

Dott. Roberto Meli  
Libero professionista a Firenze

Sig. Massimiliano Pisa  
Titolare del Laboratorio Dental Giglio di Firenze

## Parole chiave

edentulia singola, impianto corto, monofase, CAD-CAM, moncone MultiTech, laser sintering, cementazione extra-orale, follow-up

Spesso i pazienti affetti da edentulia hanno altezza ossea limitata, quindi, per l'inserimento degli impianti sono necessarie procedure di rigenerazione ossea o innesti ossei. Queste tecniche, non solo hanno insiti dei rischi e danno risultati incerti, ma aumentano anche il costo e i tempi del trattamento implantare. In molte situazioni l'impiego di impianti corti rappresenta la soluzione più affidabile mantenendo costi e tempi inalterati rispetto a un caso implantare semplice. Inoltre le tecnologie CAD-CAM possono aiutare nell'incrementare l'accettazione da parte dei pazienti al trattamento implantoprotesico unendo estetica e funzionalità con costi accettabili.

Il seguente caso clinico riassume i vantaggi dell'utilizzo sia di impianti corti che della tecnologia CAD-CAM per la realizzazione della struttura protesica con la precisione del metodo laser sintering (SLS = Selective Laser Sintering).

Paziente di sesso maschile di anni 36, nessuna notizia anamnestica particolarmente rilevante. La radiografia pre-operatoria dell'area edentula da riabilitare, zona 16, mostra una scarsa disponibilità ossea verticale. Si esclude un intervento di mini rialzo di seno optando per l'impiego di un impianto corto 6.5 EXACONE™ (fig. 1) in tecnica monofasica poiché, al momento dell'inserimento, la stabilità primaria è eccellente. Dopo cinque mesi si procede alla rimozione del tappo di guarigione, alla verifica della guarigione dei tessuti ed alla presa dell'impronta in polietere (Impregum™ 3M ESPE). Sopra il transfer si posiziona l'analogo con il suo pin. Le componenti (transfer, analogo, ecc.) che si utilizzano sopra l'impianto corto sono le stesse dell'impianto 4,1, come si evince dalle foto (figg. 3-6). Dopo aver sviluppato il modello, condizioniamo il gesso per migliorare i volumi del dente che andiamo a progettare, non solo per una questione estetica ma anche per un maggior comfort per il paziente (figg. 7, 8). Si procede alla digitalizzazione del modello master tramite scansione con dispositivo Inlab Sirona (fig. 9). Grazie al software CAD andiamo a progettare la forma e i volumi finali per poi ricavarne una struttura anatomica che sia di sostegno alla ceramica in modo ottimale (figg. 10, 11). A questo punto spediamo via internet il file in questione (figg. 12, 13) al centro Infinident Sirona dove inizieranno subito la lavorazione. Dopo solo due giorni dall'invio, il progetto trasformato in manufatto viene recapitato in laboratorio. Il manufatto è realizzato in lega cromo-cobalto tramite un processo di laser sintering (SLS). Il suo aspetto è solo apparentemente poroso (fig. 14) mentre il suo adattamento al moncone MultiTech è immediato (fig. 15) grazie alla precisione della tecnica di produzione SLS. Una leggera rifinitura mette subito in evidenza l'ottima qualità della lega CrCo (figg. 16-18). Vi si applica sopra prima l'opaco (fig. 19) e poi la ceramica (fig. 20) per la realizzazione della corona definitiva (figg. 21, 22, 24). Poiché si prevede che la corona sarà cementata extraoralmente sul moncone dopo aver eseguito la prova in bocca, si realizza un jig (fig. 23) per l'attivazione della connessione conometrica e nello stesso tempo proteggere la ceramica. Dopo aver verificato in bocca la corona sia per la forma, i punti di contatto e il colore, si effettua la cementazione extraorale sfruttando come supporto il manico per monconi (figg. 25, 26).



Si rimuove il cemento in eccesso (fig. 27) e si posiziona in maniera definitiva in bocca il restauro protesico che provoca una leggera ischemia a carico dei tessuti molli attorno alla corona (fig. 28) dovuta al condizionamento realizzato in sede di progettazione e realizzazione del lavoro (fig. 8). Il controllo clinico e radiografico ad 1 anno di distanza dall'intervento implantare (figg. 29, 30) mostra come il condizionamento gengivale effettuato dalla protesi abbia influito positivamente sull'estetica coprendo tutti gli spazi interdentali. Questo effetto è rimasto inalterato nel tempo grazie al supporto offerto dall'osso peri-implantare che si è perfettamente mantenuto.

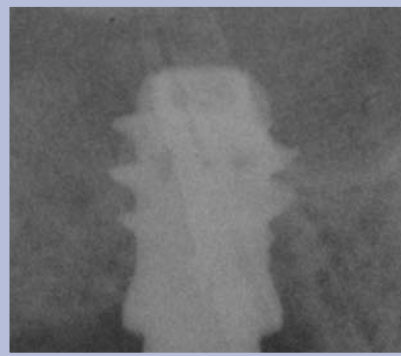


Fig. 1 - Rx post-operatoria

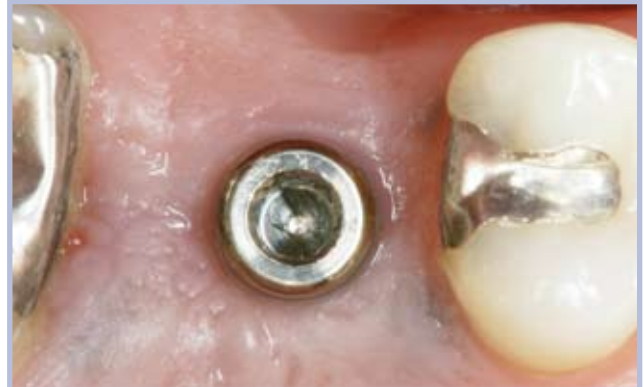

Fig. 2 - Aspetto dei tessuti molli a 5 mesi

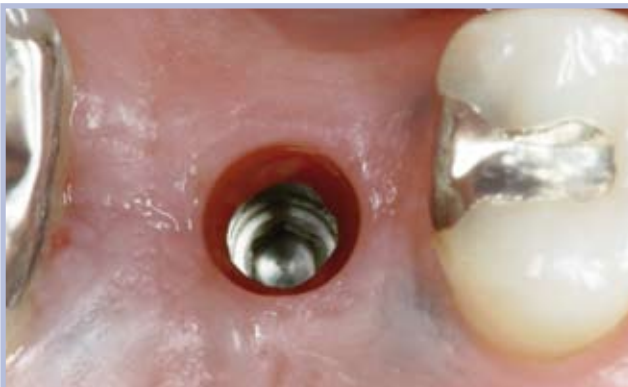

Fig. 3 - Guarigione dei tessuti

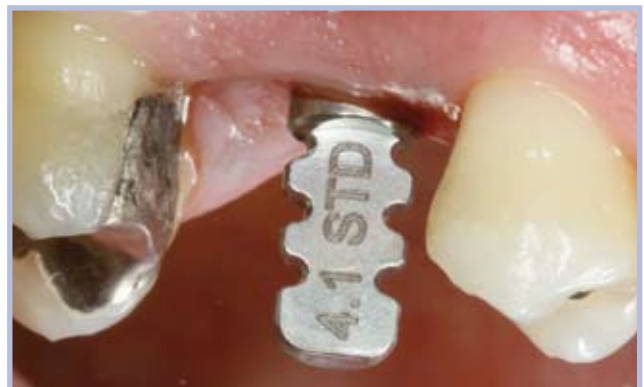

Fig. 4 - Presa impronta con transfer

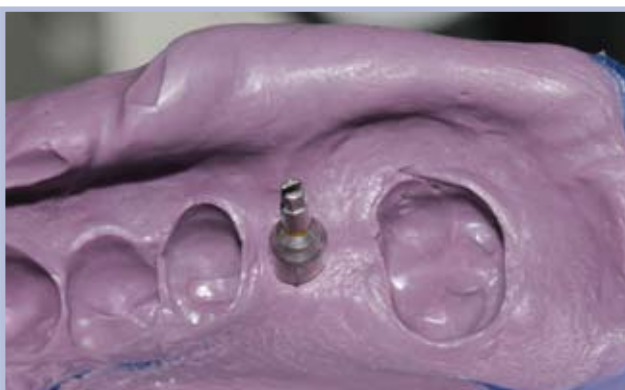


Fig. 5 - Impronta con transfer

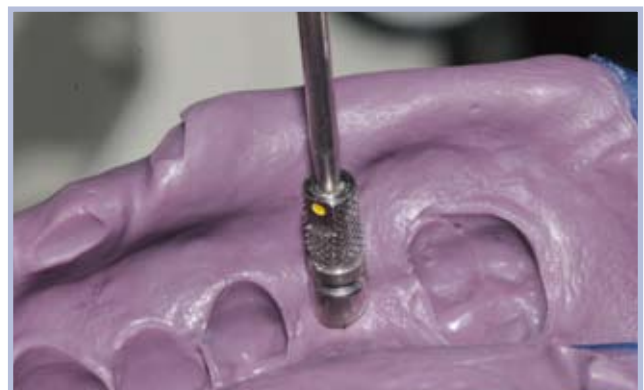

Fig. 6 - Impronta con transfer analogo e pin

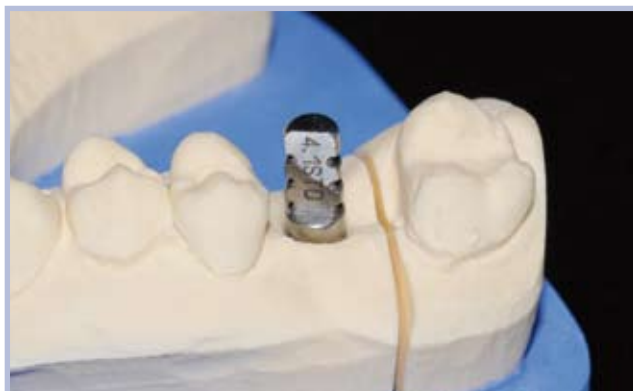

Fig. 7 - Modello master

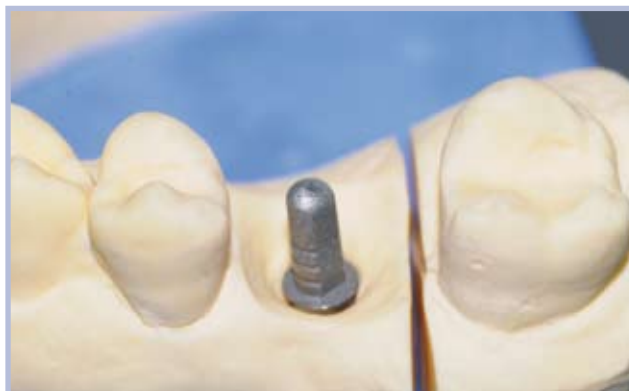

Fig. 8 - Modello con moncone MultiTech e condizionamento gengivale

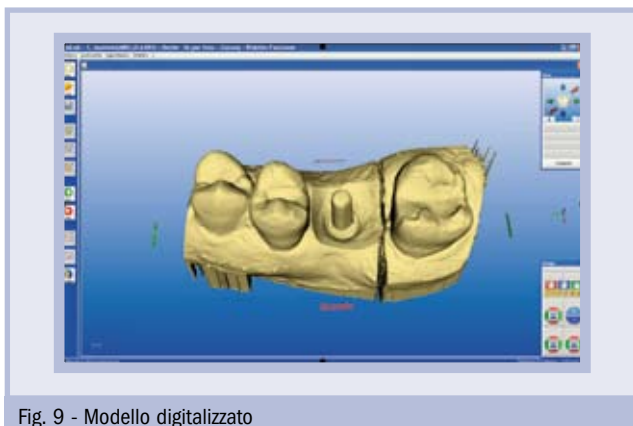


Fig. 9 - Modello digitalizzato

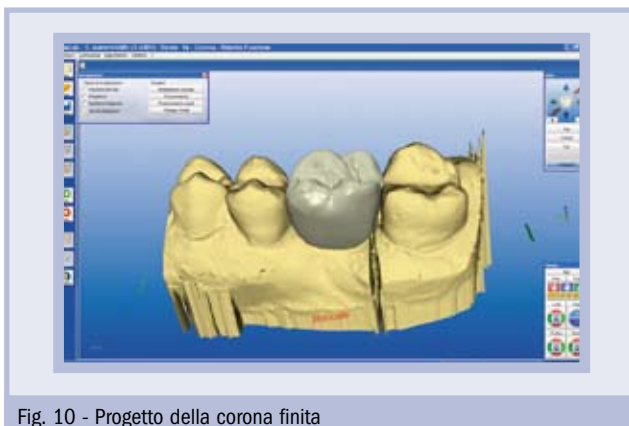


Fig. 10 - Progetto della corona finita

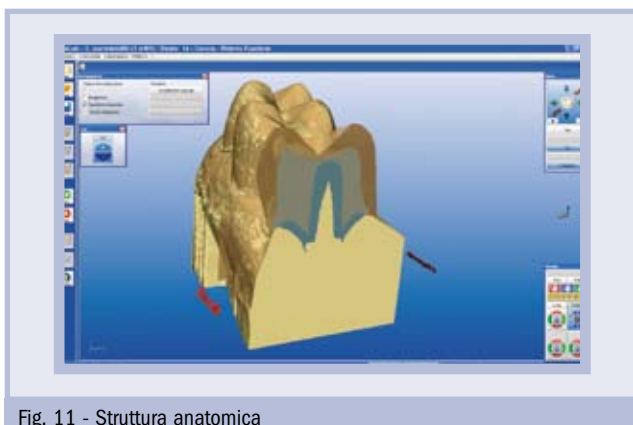


Fig. 11 - Struttura anatomica

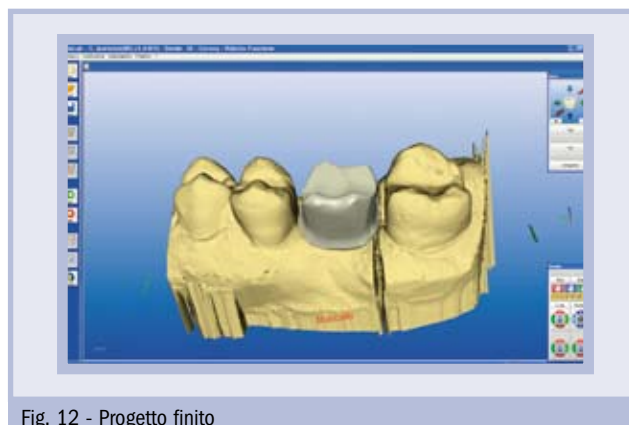


Fig. 12 - Progetto finito

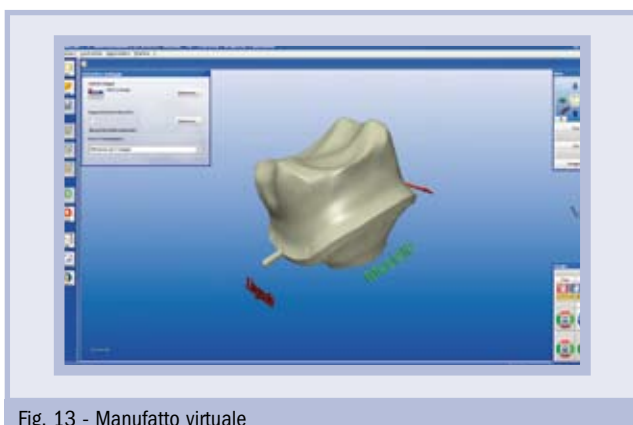


Fig. 13 - Manufatto virtuale



Fig. 14 - Manufatto reale



Fig. 15 - Primo adattamento del manufatto al moncone MultiTech

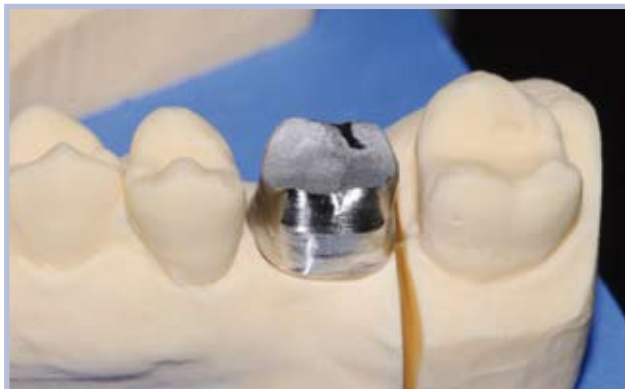

Fig. 16 - Rifinitura e adattamento al modello



Fig. 17



Fig. 18

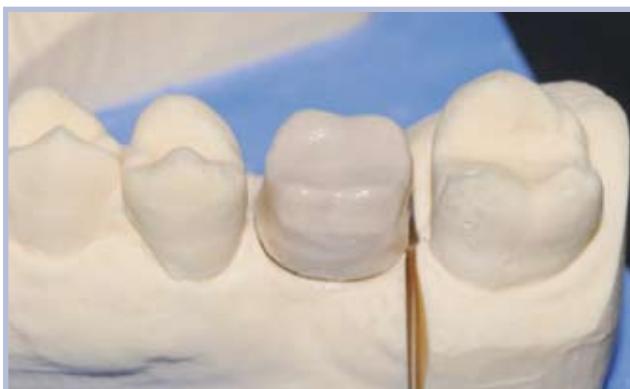

Fig. 19 - Applicazione opaco ceramico

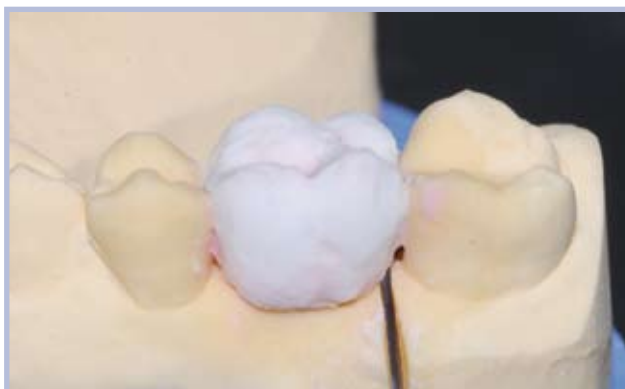

Fig. 20 - Ceramizzazione

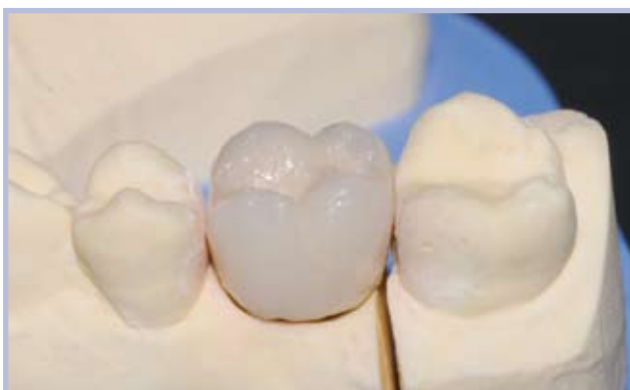

Fig. 21 - Prima cottura della ceramica

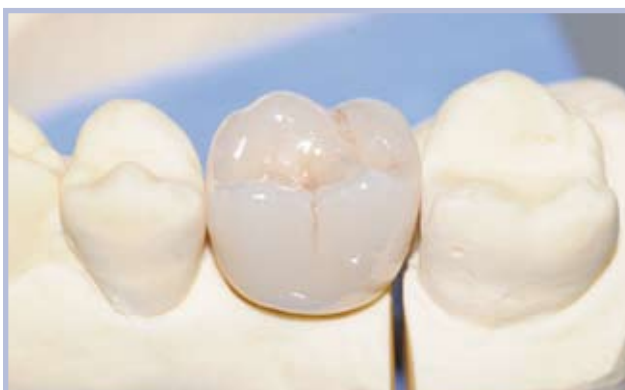

Fig. 22 - Ceramica finita

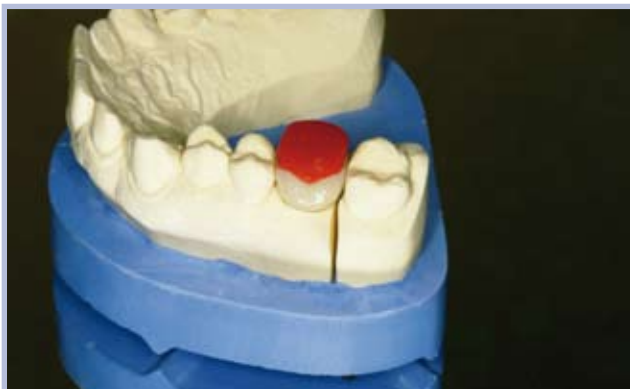

Fig. 23 - Jig per l'attivazione del restauro in bocca

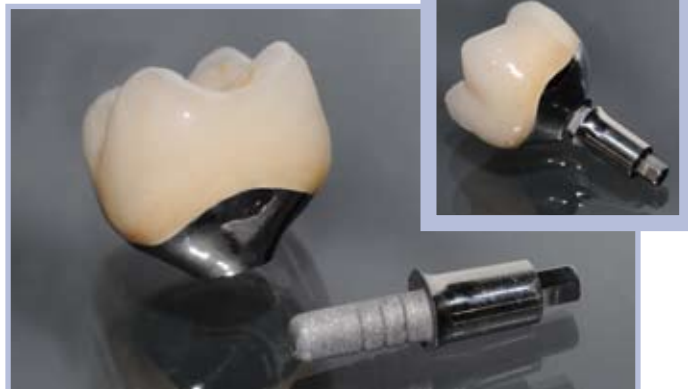

Fig. 24

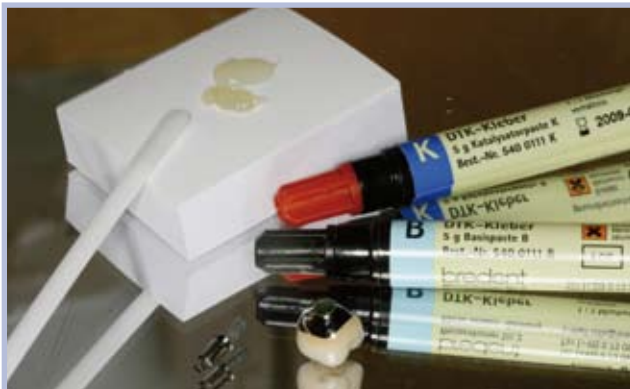

Fig. 25 - Fasi di cementazione

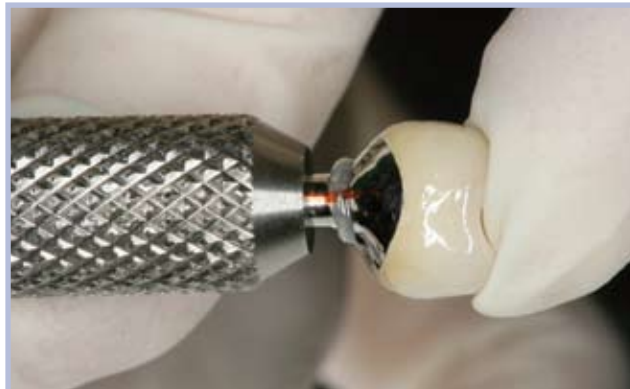

Fig. 26

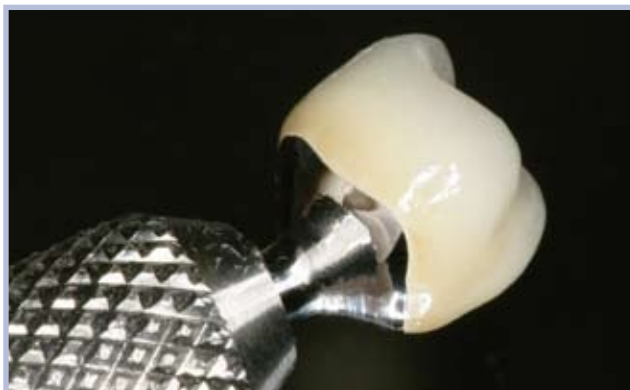

Fig. 27

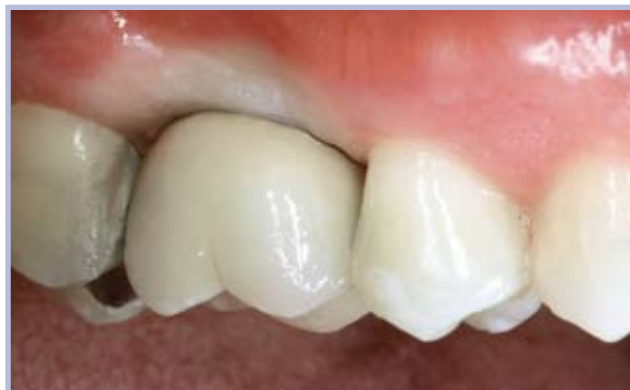

Fig. 28 - Restauro protesico inserito in bocca in maniera definitiva. Si noti la leggera ischemia provocata sui tessuti molli

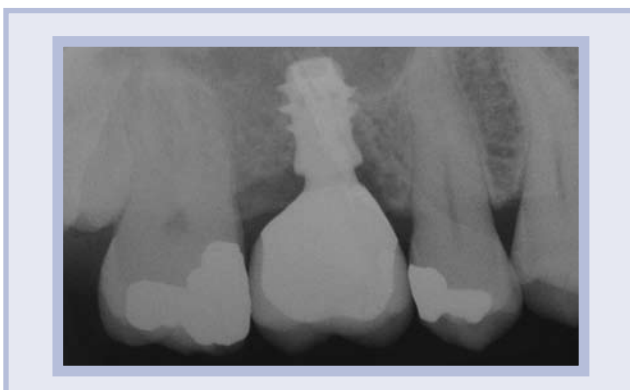

Fig. 29 - Rx a 1 anno di distanza

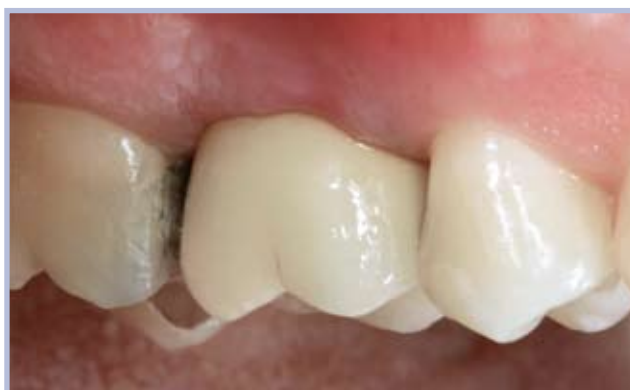

Fig. 30 - Aspetto dei tessuti ad 1 anno

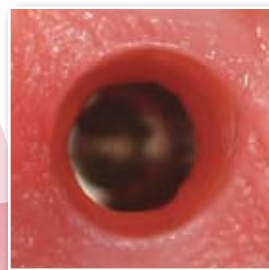
**assenza di vite**

nessun micromovimento

ottimale distribuzione dei carichi

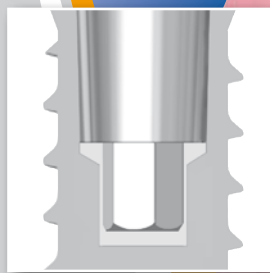
**platform switching**

perfetto sigillo batterico




**connessione EXACONE™**

alta resistenza ai carichi dislocanti



**superficie HRS™**

favorevole alla osteointegrazione



sistema implantare

**EXACONE™**



# MBCP<sup>+</sup>: sostituto osseo sintetico al 100% per implantologia, parodontologia, chirurgia orale e maxillo-facciale

Prof. Guy Daculsi

INSERM Facoltà di Medicina dentale, Ospedale Universitario CHU Nantes, Francia

Parole chiave


biomateriali, G.B.R.

**MBCP<sup>+</sup>** è un fosfato di calcio bifasico composto da beta fosfato tricalcico (80%) e idrossiapatite (20%). La sua sicurezza ed efficacia nella rigenerazione ossea sono dimostrate da oltre 25 anni di studi preclinici e clinici. Le fondamentali prestazioni fisico-chimiche e biologiche di **MBCP<sup>+</sup>** sono state studiate e documentate attraverso molteplici tecniche con più di 600 pubblicazioni. **MBCP<sup>+</sup>** non è solo considerato il sostituto osseo ottimale per la rigenerazione ossea, ma anche l'impalcatura (scaffold) ideale per i nuovi biomateriali, come i sostituti ossei iniettabili e la combinazione con midollo osseo e con cellule staminali mesenchimali.



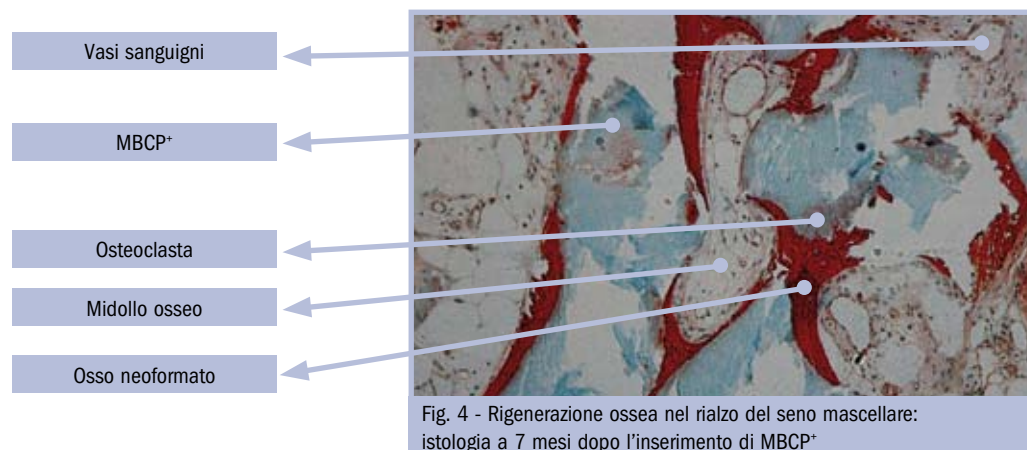
## La rigenerazione ossea con MBCP<sup>+</sup>

**MBCP<sup>+</sup>** induce nelle cellule ossee, sia in vitro che in vivo, reazioni simili a quelle indotte da osso. Questo sostituto osseo permette l'adesione, la proliferazione e l'espressione cellulare. Dopo l'inserimento di **MBCP<sup>+</sup>** in vivo, la prima attività biologica è la diffusione del fluido biologico, seguita dalla colonizzazione cellulare (Figg. 1-3).



Figg. 1, 2, 3 - Subito dopo l'inserimento di MBCP<sup>+</sup> in vivo: formazione di cristalli di apatite ossea nei micropori

L'idrossiapatite fa da impalcatura (scaffold) per la precipitazione dei cristalli ossei. Questi cristalli ossei neoformati hanno un'elevata area superficiale specifica e accumulano i fattori di crescita osteogenici del paziente. **MBCP<sup>+</sup>** ha proprietà osteogeniche/osteoaduttive grazie alla natura chimica di idrossiapatite/fosfato tricalcico e alla particolare microstruttura (micropori) del materiale. Per questo motivo **MBCP<sup>+</sup>** si riassorbe completamente e viene sostituito da osso ospite vitale (Fig. 4).



### Le differenze tra MBCP<sup>+</sup> e altri materiali sintetici

I sostituti ossei sintetici sono in genere composti da fosfato tricalcico, idrossiapatite o una combinazione dei due. La capacità di riassorbimento (e quindi la dissoluzione in vivo) di questi materiali dipende in parte dal loro rapporto di beta fosfato tricalcico/idrossiapatite: poiché il beta fosfato tricalcico è più solubile dell'idrossiapatite, la capacità di riassorbimento del sostituto osseo sintetico è proporzionale alla percentuale di beta fosfato tricalcico in esso contenuto. Dissoluzione, proliferazione cellulare e crescita di osso all'interno del materiale dipendono però anche dal processo di sinterizzazione. Studi recenti dimostrano che il riassorbimento dei fosfati di calcio bifasici e la crescita ossea all'interno del materiale sono direttamente correlati alla temperatura di sinterizzazione: più alta è la temperatura di sinterizzazione, più bassa è la percentuale di microporosità e più bassa è la capacità di riassorbimento e di crescita ossea all'interno del biomateriale. Questi studi provano che una microporosità e un'area superficiale specifica ideale inducono un'ottima risposta cellulare e incidono in modo significativo sulla capacità di crescita ossea all'interno del materiale. **MBCP<sup>+</sup>** soddisfa queste specifiche: ottimo rapporto betafosfato tricalcico/idrossiapatite, oltre 30% di microporosità per la precipitazione dei cristalli ossei, un'elevata area di superficie specifica per la dissoluzione, il riassorbimento e la crescita ossea all'interno del materiale in sostituzione del fosfato di calcio bifasico micro e macroporoso (Figg. 5-7).<sup>1,2</sup>




Fig. 5 - MBCP<sup>+</sup>: oltre 30% di microporosità (copertura cellulare 36% +/- 1.6)





Fig. 6, 7 - Altri sostituti ossei sintetici: meno del 10% di microporosità (copertura cellulare 16% +/- 2.0)



## Le differenze tra MBCP<sup>+</sup> e xenoinnesti di origine bovina

Gli xenoinnesti di origine bovina possono essere morfologicamente simili all'osso umano, ma non contengono alcun potenziale osteoinduttivo. Nella maggior parte dei casi non si riassorbono e rimangono incapsulati nell'innesto come particelle murate nell'osso ospite. Uno studio recente paragona il risultato di interventi di rialzo del seno mascellare effettuati con **MBCP<sup>+</sup>** con altri effettuati con Bio-Oss® (Geistlich) attraverso biopsie ossee realizzate durante la preparazione del sito implantare. Le biopsie sono state analizzate in istologie classiche senza decalcificazione e attraverso ricostruzioni 3D utilizzando micro CT. Il riempimento osseo del seno mascellare realizzato con **MBCP<sup>+</sup>** dimostra dopo 6 - 8 mesi una sufficiente crescita ossea al suo interno per dare supporto a impianti dentali (Figg. 10, 11).

Le istologie e i micro CT ottenuti dalle biopsie avvenute prima dell'inserimento implantare rivelano un'elevata crescita ossea all'interno del materiale e un'architettura ossea adatta per dare stabilità meccanica durante la fase di osteointegrazione. Per Bio-Oss® (Geistlich), dopo 6 mesi dall'inserimento, non si osservano invece alcun riassorbimento e alcuna crescita di osso all'interno del materiale, nonostante una buona efficacia clinica (Figg. 8, 9).<sup>3</sup>

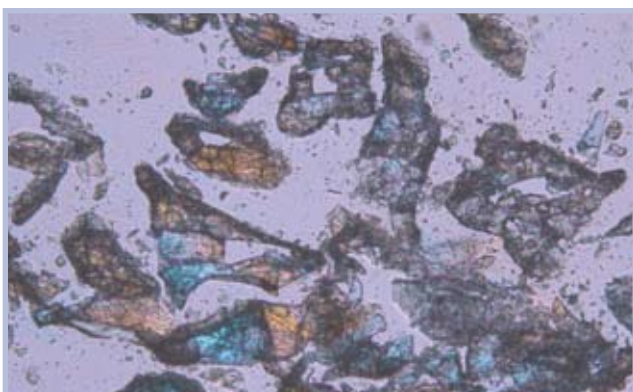


Fig. 8 - Microscopio a luce: Bio-Oss® a 6 mesi dal suo inserimento non si osserva alcuna crescita ossea al suo interno; nero: granuli Bio-Oss® intatti; viola: formazione di nuovo osso soltanto intorno ai granuli

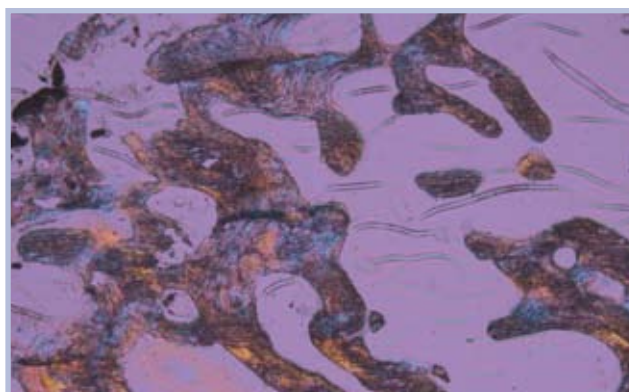
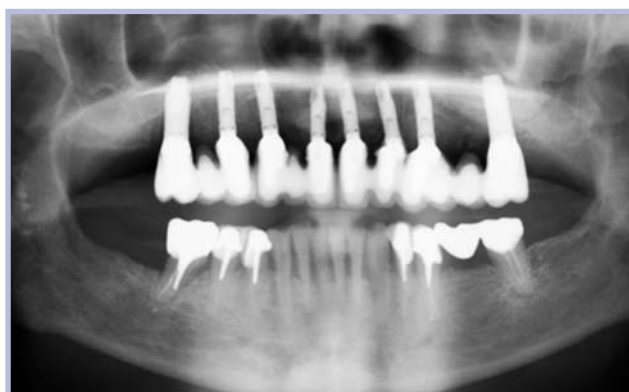
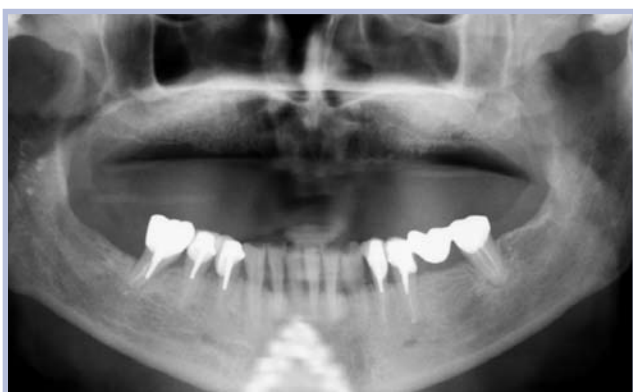
Fig. 9 - Microscopio polarizzatore: MBCP<sup>+</sup> a 6 mesi dal suo inserimento si osservano granuli in processo di riassorbimento; nero: granuli parzialmente riassorbiti con crescita ossea al loro interno; viola: formazione di nuovo osso in sostituzione di MBCP<sup>+</sup>



Figg. 10, 11 - Rialzo del seno mascellare (Dr. Malhac - Francia); riempimento del seno mascellare con MBCP<sup>+</sup> e inserimento degli impianti dopo 6 mesi



Due esempi di applicazione clinica:

## CASO 1 - Rialzo del seno mascellare prima dell'inserimento di impianti Ospedale universitario CHU Nantes, Francia (figg. 12-19)

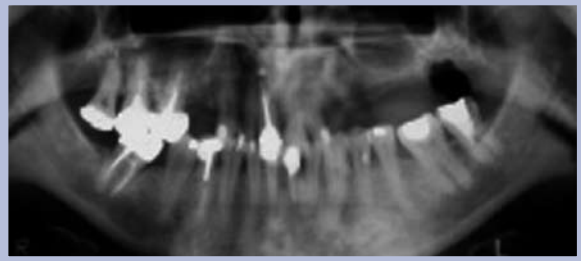


Fig. 12

Il paziente ha chiesto un restauro protesico fisso. Nel settore II è stato pianificato il trattamento implanto-protesico.

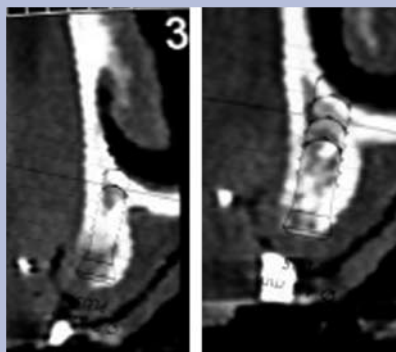


Fig. 13

Le immagini TC pre-operative confermano la mancanza di volume osseo nel seno mascellare (circa 2 e 5 mm). Problema osservato: forte riassorbimento dell'osso mascellare e incremento del volume del seno mascellare che richiedono un intervento di rigenerazione ossea prima di poter posizionare gli impianti. Decisione terapeutica: riempimento del seno mascellare con granuli di **MBCP<sup>+</sup>**.

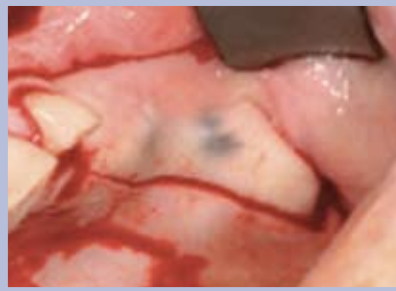


Fig. 14

Immagine clinica dell'area interessata al rialzo del seno con incisione crestale.

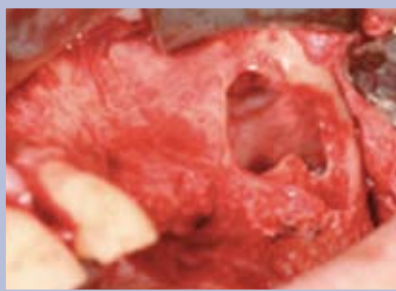


Fig. 15

Apertura di una finestra laterale al seno mascellare e sollevamento della membrana sinusale.

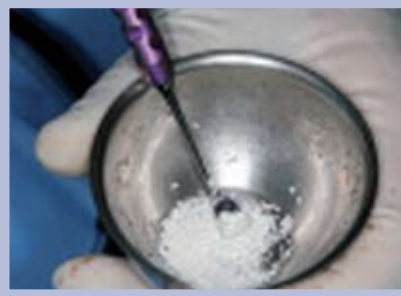

Fig. 16

Preparazione dei granuli **MBCP<sup>+</sup>** 1-2 mm in una vaschetta. I granuli **MBCP<sup>+</sup>** sono inumiditi con soluzione fisiologica senza effettuare alcuna pressione sui granuli per preservare la loro specifica microstruttura. In caso di insufficiente vascolarizzazione del seno, dopo averli inumiditi con soluzione fisiologica, si mischiano con sangue del paziente.

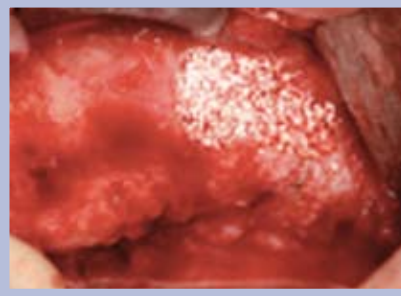


Fig. 17

Applicazione di **MBCP<sup>+</sup>** nel seno mascellare senza alcuna compattazione, in modo da mantenere lo spazio tra i granuli per permettere la completa vascolarizzazione del materiale. I micropori saranno colonizzati dalle cellule del paziente per dare inizio al processo di riassorbimento con progressiva sostituzione con osso neoformato. L'innesto osseo è coperto da **EZ Cure**, una membrana di collagene riassorbibile e si suturano i lembi gengivali sopra la membrana a copertura del sito.

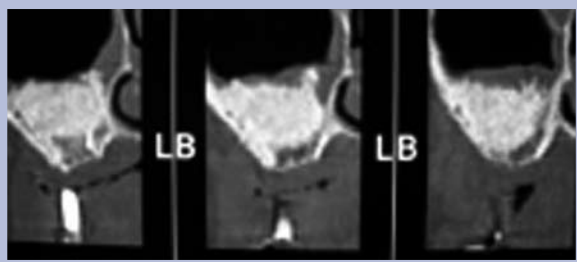

Fig. 18

Le immagini TC a 7 mesi dall'intervento rivelano che l'altezza dell'osso è preservata. **MBCP<sup>+</sup>** si sta progressivamente trasformando in nuovo osso con una resistenza meccanica sufficiente per l'inserimento implantare.

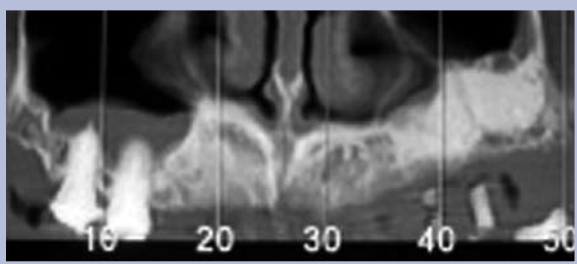


Fig. 19

A 7 mesi dall'intervento si posizionano gli impianti nell'area della rigenerazione ossea.

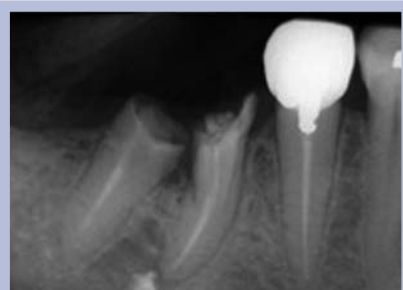
Diversi studi dimostrano che **MBCP<sup>+</sup>** utilizzato come sostituto osseo nel rialzo del seno mascellare, da solo o in combinazione con altri materiali osteoinduttivi, porta a risultati predicibili per l'inserimento di impianti dentali nella zona del mascellare posteriore superiore con insufficiente altezza verticale per il posizionamento implantare.<sup>4, 5</sup>

## CASO 2 - Preservazione della cresta ossea per il futuro inserimento implantare Ospedale universitario CHU Nantes, Francia (figg. 20-28)

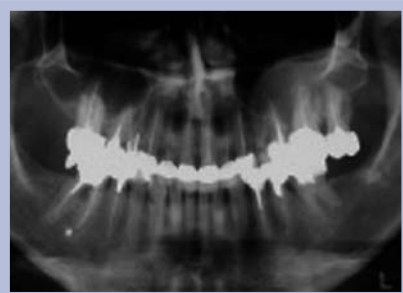

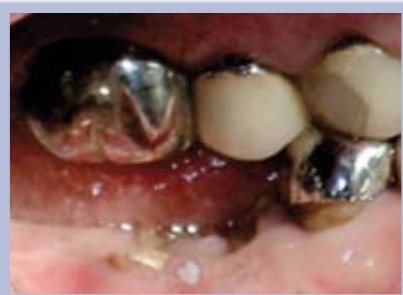Fig. 20

OPT pre-operativa: è necessario estrarre il 46.



Figg. 21, 22

Esame endo-buccale: parodontite stabilizzata.  
Area da trattare: gengiva cheratinizzata con poco spessore, nessun dolore alla palpazione.

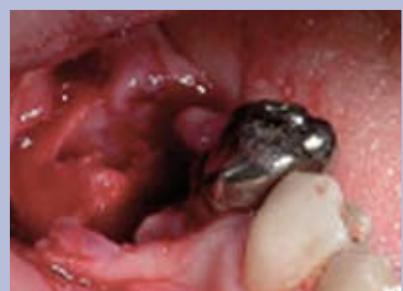

Fig. 23

Incisione e apertura del lembo; estrazione del dente;  
revisione e curettage dell'alveolo.

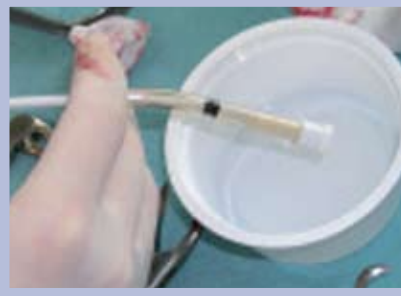

Fig. 24

Preparazione dei granuli **MBCP\*** 0,5-1 mm: si inumidiscono i granuli aspirando soluzione fisiologica attraverso il cappuccio-filtro della siringa.

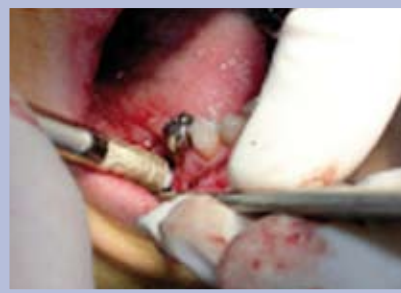

Fig. 25

Si applicano i granuli **MBCP\*** nel difetto per mezzo della siringa, dopo aver rimosso il cappuccio-filtro, senza alcuna compattazione e senza sovrariempire il sito, in modo da preservare la microstruttura dei granuli e permettere la veloce vascolarizzazione dei granuli **MBCP\***.

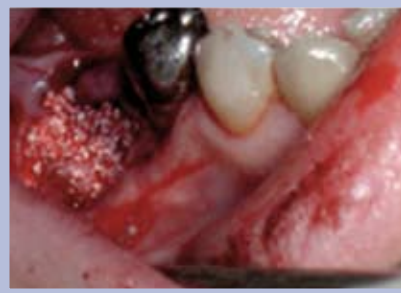

Fig. 26

Si rimuovono i granuli in eccesso. Non compattare mai i granuli premendoli con strumenti/osteotomi al fine di preservare la permeabilità del materiale e permettere la diffusione dei fluidi biologici del paziente.

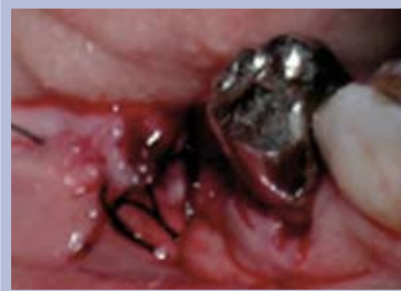

Fig. 27

Copertura con un innesto di tessuto molle e sutura.

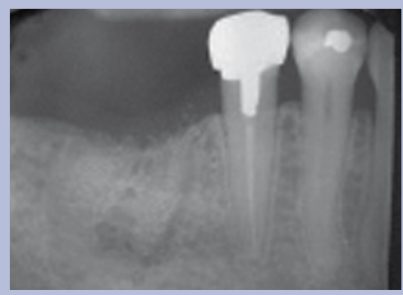


Fig. 28

La radiografia di controllo a 6 mesi evidenzia una buona rigenerazione ossea. L'impianto può essere inserito.

## Bibliografia

- <sup>(1)</sup>Daculsi G, Laboux O, Malard O, Weiss P. Current state of the art of biphasic calcium phosphate bioceramics. *Journal of materials science 2003: materials in medicine*, vol 14 (3): 195-200
- <sup>(2)</sup>Daculsi G, LeGeros R Z, Grimandi G, Soueidan A, Aguado E, Goyenville E, LeGeros J. Effect of Sintering Process of HA/TCP Bioceramics on Microstructure, Dissolution, Cell Proliferation and Bone Ingrowth. *Key Engineering materials 2008*, vols 361-363: 1139-1142
- <sup>(3)</sup>Malard O, Gauthier H, Daculsi G. In vivo demonstration of 2 types of microporosity on the kinetic of bone ingrowth and biphasic calcium phosphate bioceramics resorption; *Key engineering materials 2008*, vols 361-363: 1233-1236
- <sup>(4)</sup>Mailhac N, Daculsi G. Bone Ingrowth for Sinus Lift Augmentation with Micro Macroporous Biphasic Calcium Human Cases Evaluation - Using MicroCT and Histomorphometry Clinique Dentaire, Nantes University ERT 1051, Faculty of dental Surgery, Place A. Ricordeau, 44042 Nantes Cedex
- <sup>(5)</sup>Lee J H, Jung U W, Kim C S, Choi S H, Cho K S, Histologic and clinical evaluation for maxillary sinus augmentation using macroporous biphasic calcium phosphate in human, *Clin Oral Impl Res 19*, 2008, 19, 767-771

## ULTIME PUBBLICAZIONI SCIENTIFICHE sul Sistema Implantare **EXACONE™**



### CHIRURGIA MINIMAMENTE INVASIVA PER RIABILITAZIONE IMPIANTO-PROTESICA A CARICO IMMEDIATO DI MASCELLARE SUPERIORE EDENTULO: CASE REPORT

Frezzato A, Frezzato I, Tocchio C  
*Italian Oral Surgery 2009;4:223-233*




### NUOVI PARADIGMI IN IMPLANTOPROTESI ESTETICA E STABILITÀ DEI TESSUTI, VERSATILITÀ E SUCCESSO IMPLANTARE

Savasta S, Targetti L, Guerra M, Belcastro S, Meli R  
*Quintessenza Internazionale, Speciale implantologia 2009, 5bis: 125-134*



### CORONE SINGOLE SU IMPIANTI A CONNESSIONE CONOMETRICA NEI SETTORI POSTERIORI DEI MASCELLARI: CARICO DILAZIONATO CONTRO CARICO IMMEDIATO. STUDIO PROSPETTICO, CONTROLLATO E RANDOMIZZATO.

Mangano C, Mangano F, De Franco M, Mangano A, La Colla L, Piattelli A  
*Il Dentista Moderno 2010 Mar; 3:84-100*



### PROSPECTIVE CLINICAL EVALUATION OF 307 SINGLE-TOOTH MORSE TAPER-CONNECTION IMPLANTS: A MULTICENTER STUDY.

Mangano C, Mangano F, Piattelli A, Iezzi G, Mangano A, La Colla L  
*JOMI 2010; 25:394-400*

5<sup>o</sup> Congresso

EXACONE™



FIRENZE • 15 Ottobre 2010

ISO®  
ISTITUTO  
STUDI  
ODONTOIATRICI

## SEDE DEI LAVORI

ISO Istituto Studi Odontoiatrici  
"Aula Magna Marco Pozzi"  
Via Ponte a Quaracchi, 48  
50019 Sesto Fiorentino (FI)

PER INFORMAZIONI  
ED ISCRIZIONI:

Segreteria ISO  
Tel. 055.30.44.58  
Fax 055.30.44.55  
iso@leone.it  
www.leone.it

La partecipazione è gratuita  
e riservata ai soli  
medici odontoiatri

E.C.M. ODONTOIATRI:  
ACCREDITAMENTO RICHIESTO

- Studio sperimentale sui micromovimenti e microgap delle connessioni implantari: evidenze biomeccaniche e conseguenze cliniche

Ing. **HOLGER ZIPPRICH**

Dipartimento di Protesi Dentaria, Sezione: Scienza dei Materiali  
Johann Wolfgang Goethe-Universität di Francoforte, Germania

- Gestione dei tessuti molli nella terapia implantare

Dott. **CARLO CLAUSER**

Dott. **ROBERTO BARONE**

Liberi professionisti a Firenze

- Indicazioni e limiti della riabilitazione implantoprotesica nei pazienti vulnerabili

Dott. **VITTORIO ZAVAGLIA**

Dott.ssa **ALESSANDRA NORI**

Dott. **RAFFAELE VACIRCA**

S.O.D. di Odontostomatologia Chirurgica e Speciale  
Azienda Ospedaliera "Ospedali Riuniti" di Ancona  
Direttore Dott. V. Zavaglia



# La protesi fissa nella riabilitazione protesico-implantare dell'edentulismo totale. Due case report con follow up a 12 e 24 mesi

Dott. Leonardo Palazzo, Dott. Roberto Meli, Dott. Salvatore Belcastro, Dott. Fulvio Floridi  
Servizio di Odontoiatria dell'Ospedale di Gubbio - Responsabile Dott. Mario Guerra

La riabilitazione protesico-implantare nell'edentulismo totale rappresenta una sfida operativa di notevole difficoltà a causa delle complesse condizioni di cui è necessario tener conto.

In primo luogo occorre considerare le conseguenze di carattere anatomo-funzionali ed estetiche determinate dalla perdita degli elementi dentali ed evidenziabili sia a livello intra-orale che extra-orale.

A livello intraorale si verifica un riassorbimento dell'osso alveolare, con conseguente riduzione della gengiva aderente, esteriorizzazione dei fasci vascolo-nervosi con conseguenti dolori e parestesie, superficializzazione delle inserzioni muscolari con aumento dell'instabilità protesica ed aumento di volume della lingua.

A livello extra-orale si ha perdita della dimensione verticale scheletrica, tendenza alla terza classe scheletrica per anterotazione della mandibola, scomparsa dell'angolo labio-mentale, assottigliamento del labbro superiore che occuperà una posizione più arretrata, approfondimento del solco naso-labiale ed ipotonia e collasso della muscolatura periorale con modificazione dell'estetica e dell'espressione.

Si verifica, spesso, anche un'alterazione della qualità ossea, con riduzione della sua densità, dovuta alla perdita delle sollecitazioni meccaniche trasmesse sull'osso dai denti naturali.

L'obiettivo della riabilitazione protesica è la sostituzione dei tessuti persi in modo da restituire al paziente un'adeguata funzionalità con un'estetica il più vicino possibile a quella naturale.

Per raggiungere risultati estetici e funzionali soddisfacenti occorre formulare un piano di trattamento che preveda le seguenti tappe: anamnesi, esame obiettivo intraorale ed extraorale, esame radiografico, studio dei modelli.

Queste fasi permettono la scelta del dispositivo protesico più idoneo.

Con l'anamnesi si conosce la storia medica del paziente, si evidenzia la presenza di eventuali controindicazioni alla terapia implantare, ma soprattutto si comprendono le esigenze del paziente di carattere estetico, funzionale e psicologico.

Attraverso l'esame obiettivo extraorale si valuta la simmetria del viso, il profilo facciale, la dimensione verticale, la classe scheletrica, la morfologia delle labbra e la linea del sorriso.

Con l'esame obiettivo intraorale si valutano i tessuti molli, la morfologia ossea macroscopica ed i rapporti intermascellari.

Gli esami radiografici più usati per la valutazione della quantità e della qualità ossea sono: la radiografia endorale, l'ortopantomica, la teleradiografia latero-laterale del cranio ed il Dentascan.

Il montaggio dei modelli di studio in gesso su articolatore consente di analizzare lo spazio disponibile per la protesi, i rapporti tra le arcate nei tre piani dello spazio e di realizzare la ceratura diagnostica. Questa fornirà informazioni precise sulla forma, l'altezza e la posizione delle corone nonché sul sito ideale di posizionamento dell'impianto.

La ceratura diagnostica permette di realizzare la dima radiologica e di creare un provvisorio per le manovre di carattere estetico e fonetico da trasferire alla protesi definitiva.

Nell'edentulismo totale le scelte terapeutiche sono determinate da:

- l'importanza del riassorbimento osseo
- il rapporto tra le arcate
- la richiesta del paziente.

Le opzioni terapeutiche sono:

- overdenture su impianti
- Toronto Bridge
- protesi fissa cementata su impianti.

Nei seguenti casi clinici il piano di trattamento ha previsto una riabilitazione con protesi fissa su impianti.

La protesi fissa su impianti è un ponte fisso supportato da impianti su cui la protesi è avvitata, o più spesso, cementata.

Indicazioni:

- cresta poco riassorbita
- buoni rapporti tra le arcate sia in senso antero-posteriore che verticale e trasversale
- possibilità di inserire gli impianti in corrispondenza dell'emergenza dei denti ed in corrispondenza dei settori posteriori retro-foramina e sottosinusali.

Vantaggi:

- estetica spesso soddisfacente
- ottimi risultati funzionali e psicologici.

Svantaggi:

- in caso di atrofia marcata ed in pazienti con linea del sorriso alta: denti lunghi e problemi estetici
- difficile sostegno delle labbra e problematiche fonetiche.

#### Parole chiave

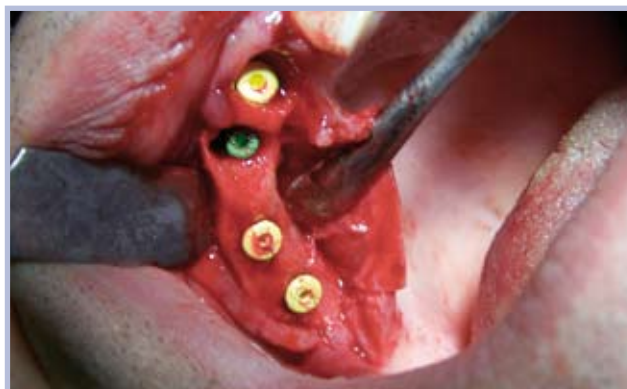
protesi fissa, ceramica rosa, connessione con Morse, follow up

## Case report 1

Paziente di sesso maschile, di anni 50, in cui si evidenzia assenza di numerosi elementi dentali e grave compromissione di quelli residui nell'arcata superiore. Il piano di trattamento prevede l'estrazione degli elementi residui e l'immediato inserimento di impianti, al fine di realizzare una protesi fissa in metallo ceramica.

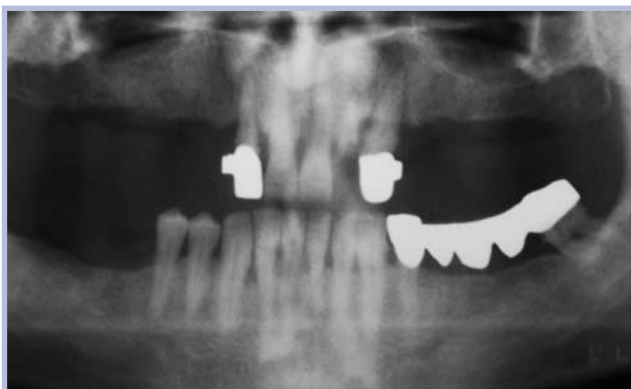

Fig. 1 - OPT iniziale



Figg. 2, 3 - Impianti inseriti nel mascellare superiore



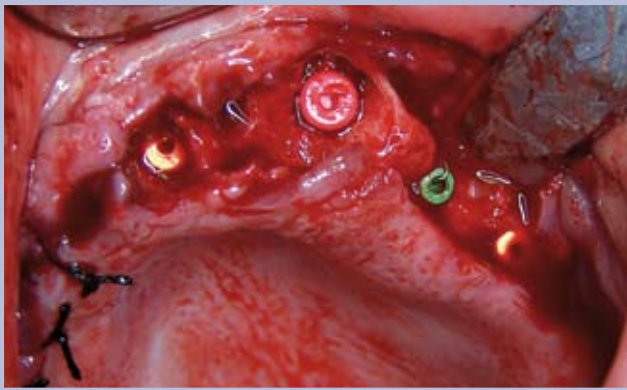


Fig. 3

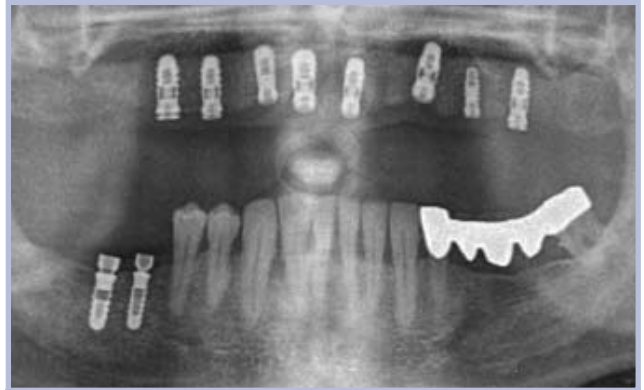

Fig. 4 - Opt a 4 mesi dall'intervento chirurgico di posizionamento implantare

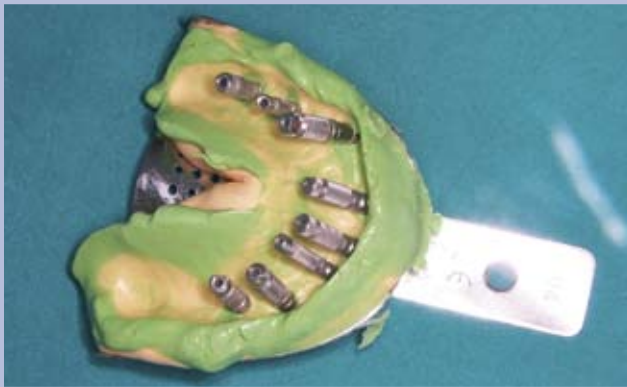
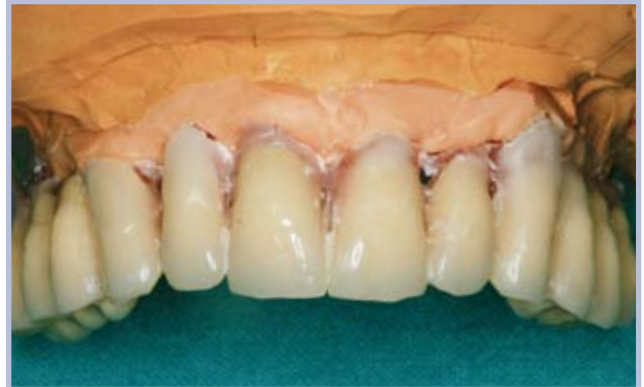
Fig. 5 - Impronta



Figg. 6, 7 - Prova estetica

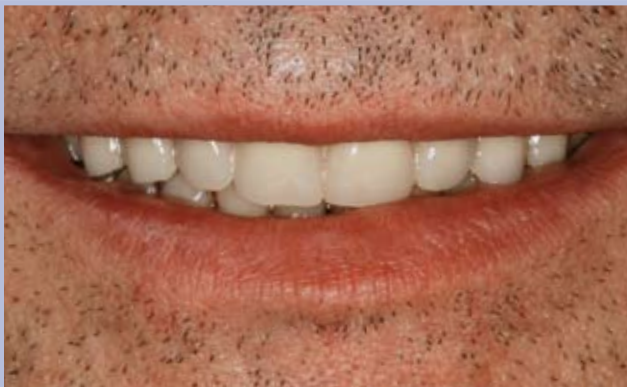

Fig. 7

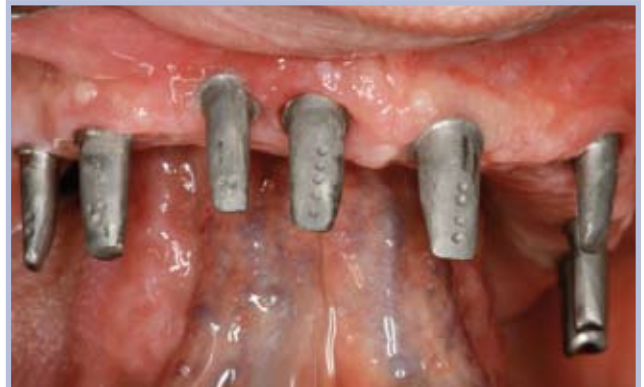

Fig. 8 - Prova dei monconi preparati in laboratorio

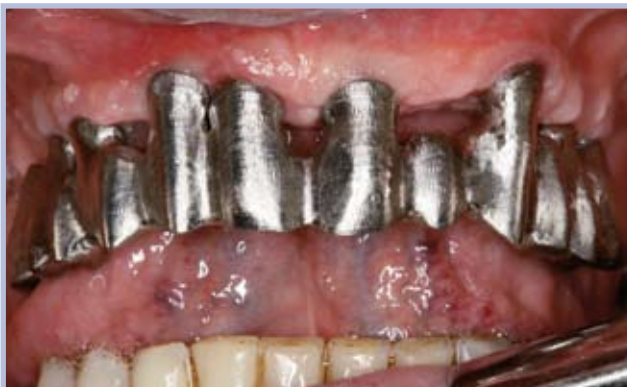
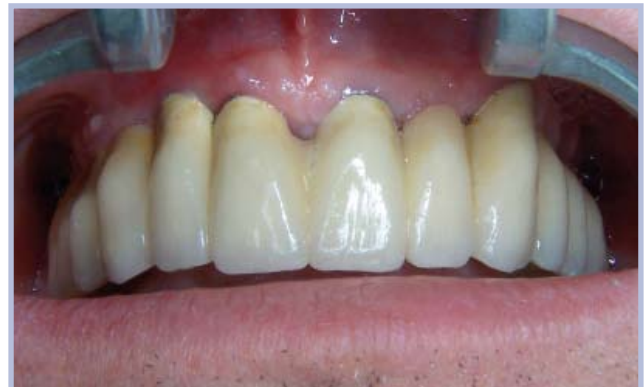
Fig. 9 - Prova della sovrastruttura protesica



Figg. 10, 11 - Risultato estetico finale: si noti l'eccessiva lunghezza dei denti con visibilità di parti metalliche compensate dalla linea del sorriso bassa

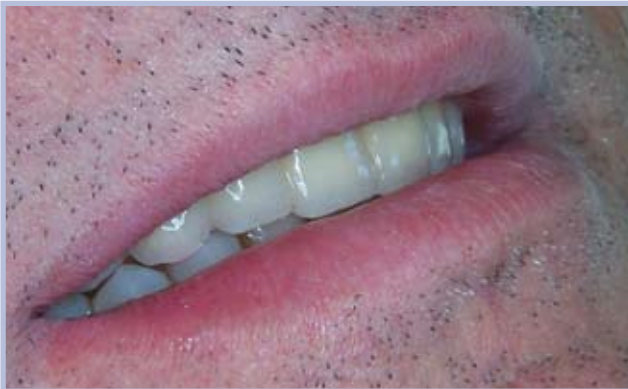

Fig. 11

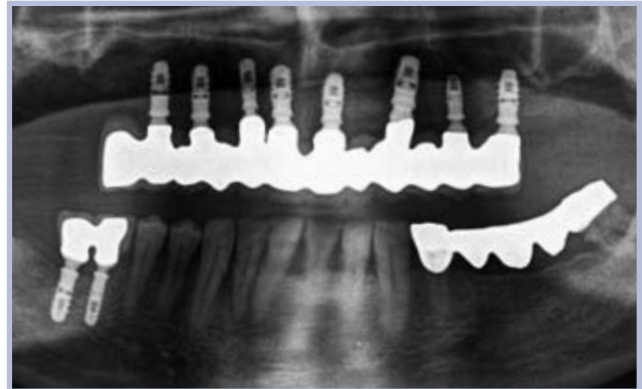


Fig. 12 - Follow-up radiografico a 12 mesi dal carico

## Case report 2

Paziente, edentulo totale, di anni 55 con buona quantità di osso residuo utilizzabile ai fini implantologici. Il piano di trattamento prevede una riabilitazione fissa metallo ceramica a supporto implantare su entrambe le arcate.

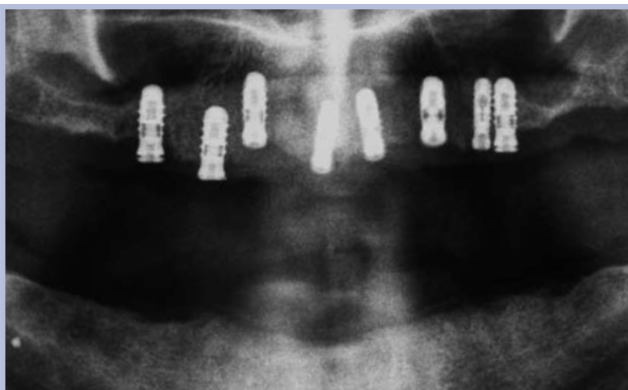


Fig. 13 - OPT a 4 mesi dall'intervento chirurgico

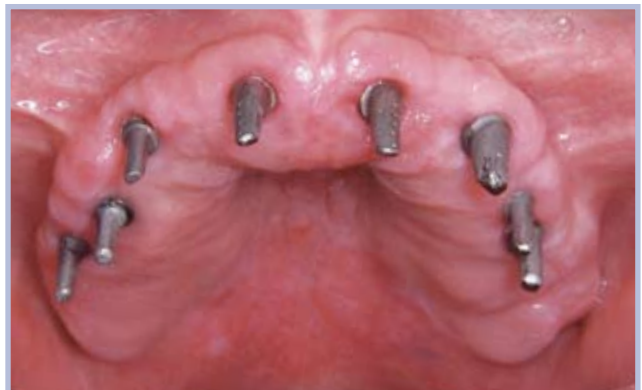
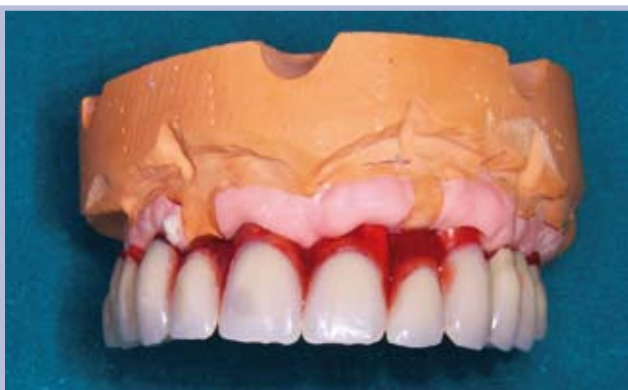
Fig. 14 - Prova dei monconi preparati in laboratorio



Figg. 15, 16 - Prova estetica

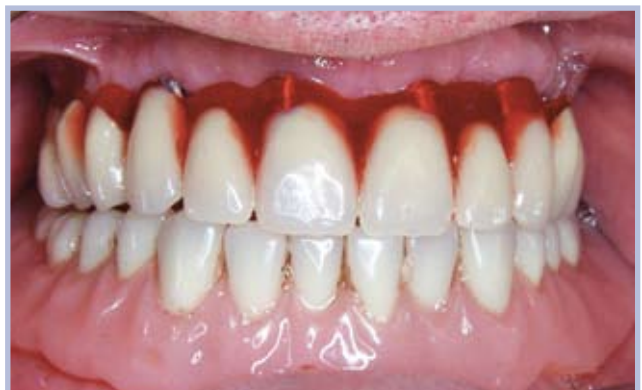

Fig. 16

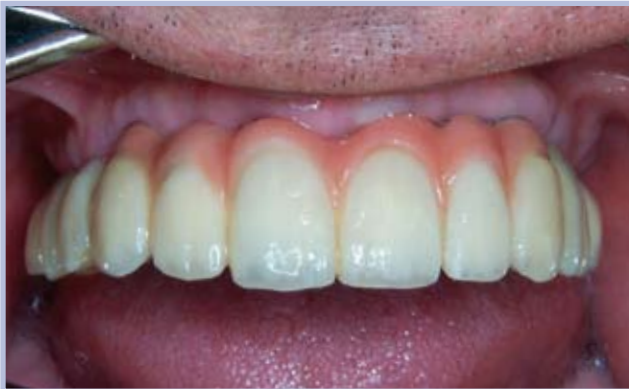

Fig. 17, 18 - Risultato estetico finale. La creazione di una flangia in ceramica rosa riproduce la gengiva e permette di ridurre la lunghezza dentale altrimenti eccessiva

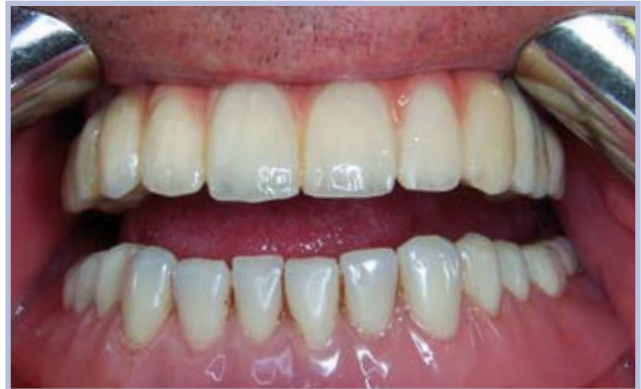

Fig. 18

Arcata inferiore: posizionamento di 8 impianti EXACONE™ e riabilitazione con protesi fissa su impianti.

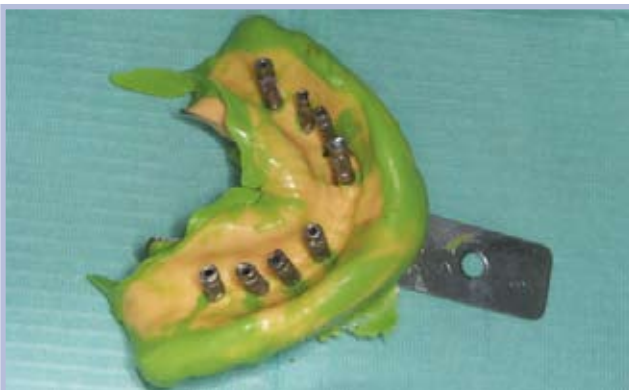

Fig. 19 - Impronta

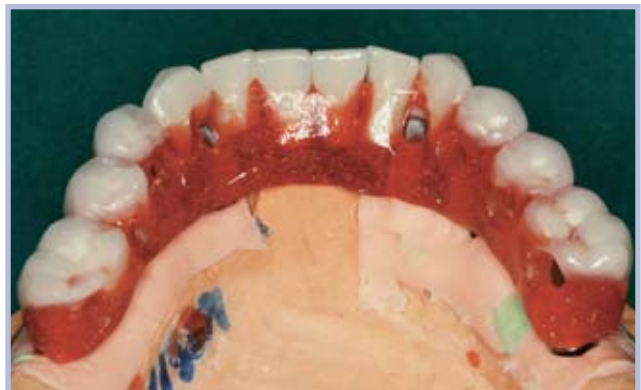

Fig. 20-22 - Prova estetica in resina

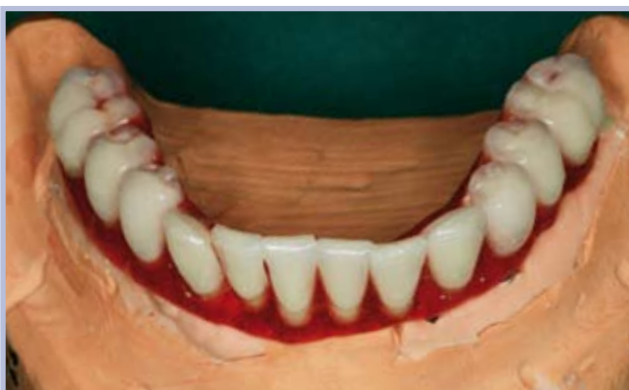

Fig. 21

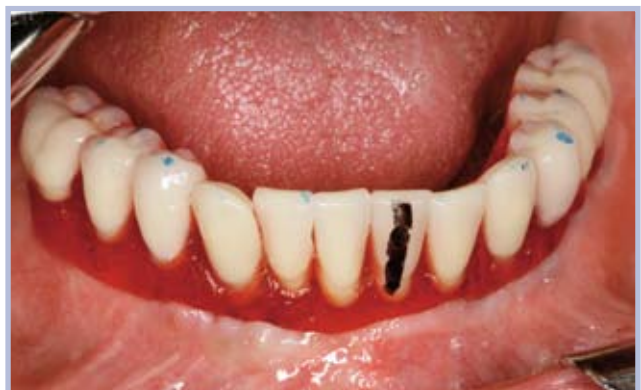

Fig. 22

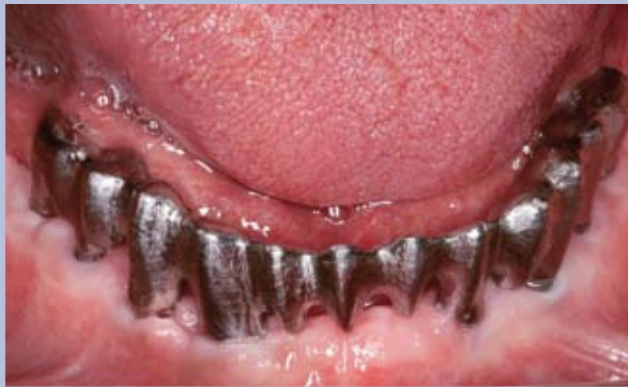

Fig. 23 - Prova della sovrastruttura metallica

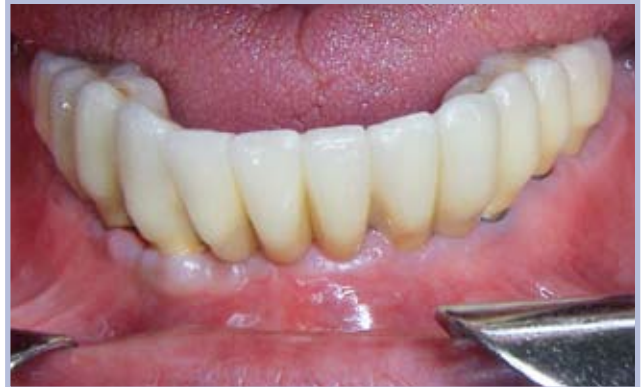

Fig. 24, 25 - Risultato estetico finale

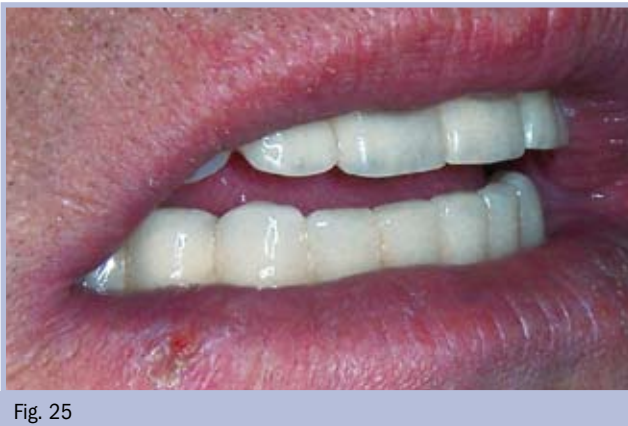

Fig. 25

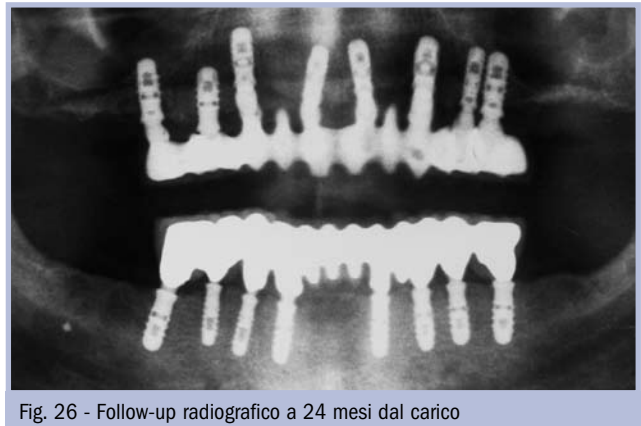

Fig. 26 - Follow-up radiografico a 24 mesi dal carico

Realizzazioni protesiche

Laboratorio Wilocs S.r.l. - Roma

## Bibliografia

- *Five-year evaluation of the influence of keratinized mucosa on peri-implant soft-tissue health and stability around implants supporting full-arch mandibular fixed prostheses.*  
Schrott AR, Jimenez M, Hwang JW, Fiorellini J, Weber HP. *Clin Oral Implants Res.* 2009 Oct;20(10):1170-7. Epub 2009 Aug 30.
- *Endodontics or implants? A review of decisive criteria and guidelines for single tooth restorations and full arch reconstructions.*  
Zitzmann NU, Krastl G, Hecker H, Walter C, Weiger R. *Int Endod J.* 2009 Sep;42(9):757-74. Epub 2009 Jun 22.
- *Prospective clinical evaluation of 1920 Morse taper connection implants: results after 4 years of functional loading.*  
Mangano C, Mangano F, Piattelli A, Iezzi G, Mangano A, La Colla L. *Clin Oral Implants Res.* 2009 Mar;20(3):254-61.
- *The classification and clinical application of the serial extraction protocol for full- and partial-arch fixed prostheses.*  
Cavallaro JS Jr. *Pract Proced Aesthet Dent.* 2008 Jul;20(6):377-82.
- *Retrospective analysis of early and delayed loading of full-arch mandibular prostheses using three different implant systems: clinical results with up to 5 years of loading.*  
Eliasson A, Blomqvist F, Wennerberg A, Johansson A. *Clin Implant Dent Relat Res.* 2009 Jun;11(2):134-48. Epub 2008 Apr 1.
- *Metal-ceramic restorations-custom characterization with pink porcelain.*  
Garcia LT, Verrett RG. *Compend Contin Educ Dent.* 2004 Apr;25(4):242, 244, 246 passim




# prodotti per la rigenerazione tissutale

● Sostituto Osseo Sintetico



● Membrana Riassorbibile Naturale



Prodotto da



Distribuito in esclusiva da



ORTODONZIA e IMPLANTOLOGIA

SOSTITUTO OSSEO SINTETICO MBCP<sup>+</sup>

## La matrice ottimale per la rigenerazione ossea

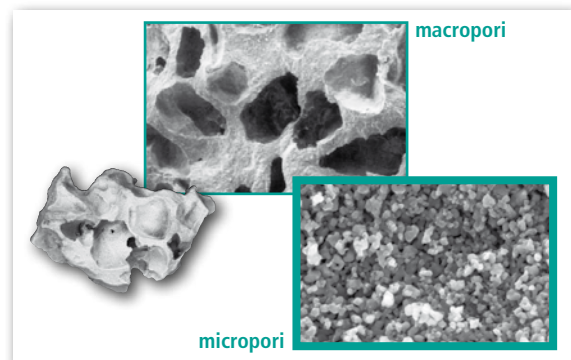
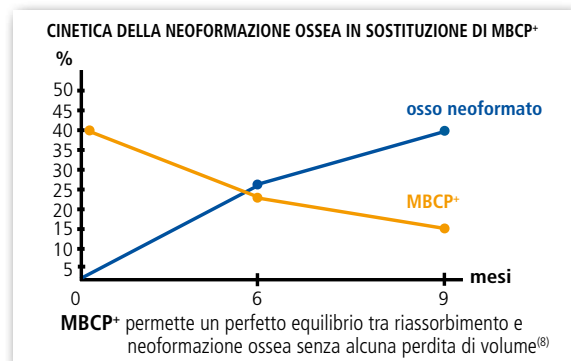
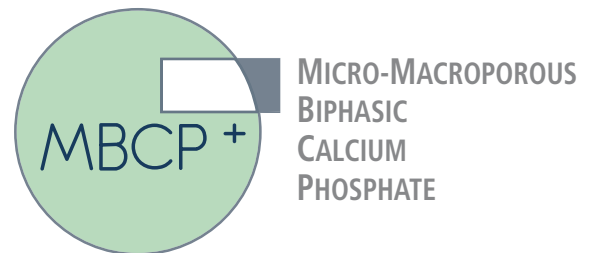
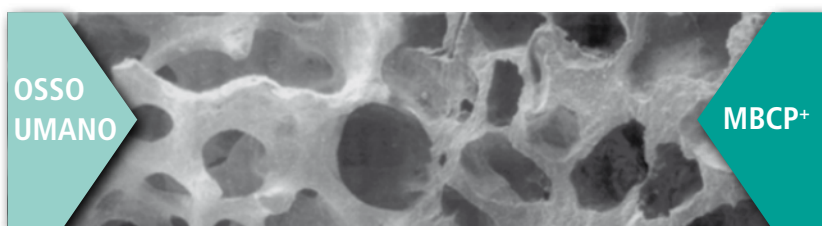
### A imitazione dell'osso umano

**MBCP<sup>+</sup>** è una ceramica di fosfato di calcio bifasico composta da 20% di idrossiapatite (HA) e 80% di beta fosfato tricalcico ( $\beta$ -TCP). L'idrossiapatite è l'equivalente sintetico dell'osso umano, è biocompatibile e osseoconduttiva. Il beta fosfato tricalcico ha un'elevata bioattività e una rapida dissoluzione per promuovere lo scambio di ioni di calcio e di fosforo necessario al processo di osteogenesi. La morfologia biomimetica di **MBCP<sup>+</sup>**, una matrice tridimensionalmente interconnessa, imita l'architettura trabecolare e la fine struttura cristallina dell'osso naturale grazie ad un esclusivo processo produttivo di sintesi con cui si ottiene una macro e microporosità permeabile:<sup>(1, 2, 3, 4)</sup>

- la macroporosità (pori compresi tra 300 e 600  $\mu\text{m}$ ) permette la colonizzazione di **MBCP<sup>+</sup>** da parte delle cellule osteogeniche capaci di formare nuovo osso e nuova vascolarizzazione in sostituzione della ceramica;
- la microporosità (pori inferiori a 10  $\mu\text{m}$ ) è formata da tutti gli spazi presenti tra i cristalli costitutivi della ceramica. La microporosità è fondamentale per la diffusione dei fluidi biologici che promuovono lo scambio ionico e l'accumulo di fattori bioattivi.

### Biocompatibile e sicuro


I prodotti sintetici possiedono molte delle proprietà osteogeniche dell'osso umano e sono un'alternativa sicura e validata all'osso autologo, all'osso omologo e all'osso animale. L'osso sintetico elimina il rischio di reazioni allergiche, di esposizione al morbo della mucca pazza o ad altri prioni patologici. L'efficacia del sostituto osseo **MBCP<sup>+</sup>** è documentata da oltre 25 anni di studi scientifici e clinici. Lavori clinici ed istologici comparativi con osso autologo e osso bovino su più di 100 pazienti mostrano l'eccellente funzionalità di **MBCP<sup>+</sup>** nel rialzo del seno mascellare e nei difetti ossei ed alveolari.<sup>(5, 6, 7)</sup>



#### Bibliografia

- <sup>(1)</sup> Daculsi G, Laboux O, Malard O, Weiss P, Current state of the art of biphasic calcium phosphate bioceramics, Journal of materials science: materials in medicine, 2003, vol 14 (3): 195-200
- <sup>(2)</sup> Daculsi G, LeGeros Z, Grimandi G, Soueidan A, Aguado E, Goyenvalle E, LeGeros J, Effect of Sintering Process of HA/TCP bioceramics on microstructure, dissolution, cell proliferation, and bone ingrowth, Key Engineering Materials, 2008, Vols. 361-363: 1139-1142
- <sup>(3)</sup> Malard O, Gautier H, Daculsi G, In vivo demonstration of 2 types of microporosity on the kinetic of bone ingrowth and biphasic calcium phosphate bioceramics resorption, Key Engineering Materials, 2008, Vols. 361-363: 1233-1236
- <sup>(4)</sup> Daculsi G, Layrolle P, Osteoinductive properties of micro macroporous biphasic calcium phosphate bioceramics, Key Engineering Materials, 2004, Vols. 254-256: 1005-8
- <sup>(5)</sup> Rodriguez C, Jean A, Mitja S, Daculsi G, Five years clinical follow-up bone regeneration with CaP bioceramics, Key Engineering Materials, 2008, Vols. 361-363: 1339-1342
- <sup>(6)</sup> Daculsi G, Corre P, Malard O, Legeros R, Goyenvalle E, Performance for bone ingrowth of biphasic calcium phosphate ceramic versus bovine bone substitute, Bioceramics 18, Trans Tech Publications, Switzerland 2005, vol 18: 1379-1382
- <sup>(7)</sup> Lee J H, Jung U W, Kim C S, Choi S H, Cho K S, Histologic and clinical evaluation for maxillary sinus augmentation using macroporous biphasic calcium phosphate in human, Clin Oral Impl Res 19, 2008:767-771
- <sup>(8)</sup> Daculsi G, Goyenvalle E, Aguado E, Spongy and cortical bone substitution kinetics at the expense of macroporous biphasic calcium phosphate: animal and human evidence, in: Bioceramics Volume 12, a cura di Ohgushi H, Hastings G W, Yoshikawa T, Singapore: World Scientific; 1999: 287-290

Le indicazioni e le immagini qui riportate sono state redatte e fornite da Biomatlante ZA Les Quatre Nations 5, rue Edouard Belin 44360 Vigneux de Bretagne Francia, fabbricante di questo prodotto ed unico responsabile. • Leone S.p.A. agisce unicamente in qualità di distributore esclusivo per l'Italia.



MICRO-MACROPOROUS  
BIPHASIC  
CALCIUM  
PHOSPHATE



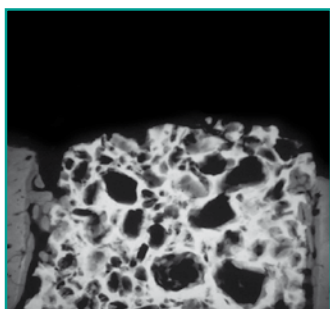
### SOSTITUTO OSSEO SINTETICO MBCP<sup>+</sup>

GRANULOMETRIA	QUANTITÀ E PREZZO PER CONFEZIONE	CONFEZIONE	CODICE ARTICOLO	INDICAZIONI
0,5 - 1 mm	 Siringa	1 siringa da 0,5 cc euro 54,00*	<b>310-0510-05</b>	<ul style="list-style-type: none"> <li>• Siti post-estrattivi</li> <li>• Difetti intraossei</li> <li>• Difetti periimplantari</li> <li>• Mini rialzo del seno mascellare</li> </ul>
		<b>2 siringhe da 0,5 cc</b> euro 99,00*	<b>310-0510-10</b>	
1 - 2 mm	 Provetta	2 cc euro 129,00*	<b>310-1020-20</b>	<ul style="list-style-type: none"> <li>• Grande rialzo del seno mascellare monolaterale</li> <li>• Aumento della cresta ossea</li> <li>• Ricostruzione della cresta ossea</li> </ul>
		5 cc euro 198,00*	<b>310-1020-50</b>	

**NUOVA CONFEZIONE**



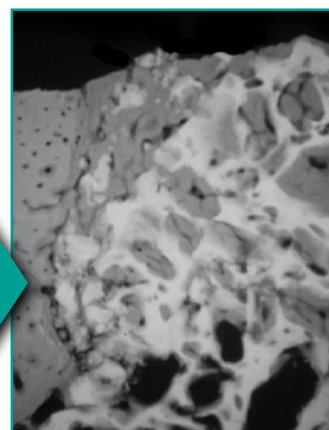
### PROGRESSIVA CRESCITA OSSEA ALL'INTERNO DI MBCP<sup>+</sup> E SOSTITUZIONE DEL MATERIALE CON OSSO NEIFORMATO VITALE (studio su animale - micro radiografie)



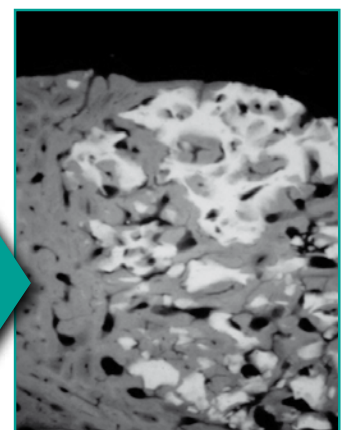
10 giorni



30 giorni



120 giorni




270 giorni

Le indicazioni e le immagini qui riportate sono state redatte e fornite da Biomatlante ZA Les Quatre Nations 5, rue Edouard Belin 44360 Vigneux de Bretagne Francia, fabbricante di questo prodotto ed unico responsabile. • Leone S.p.A. agisce unicamente in qualità di distributore esclusivo per l'Italia.

\*Tutti i prezzi sono da intendersi IVA esclusa

## MEMBRANA RIASSORBIBILE EZ CURE

## La membrana dentale di nuova generazione



TECNOLOGIA CROSS-LINKING  
RIASSORBIMENTO CONTROLLATO  
BI-SIDE  
MICROPOROSA

## Mantenimento della funzione barriera per 4-6 mesi

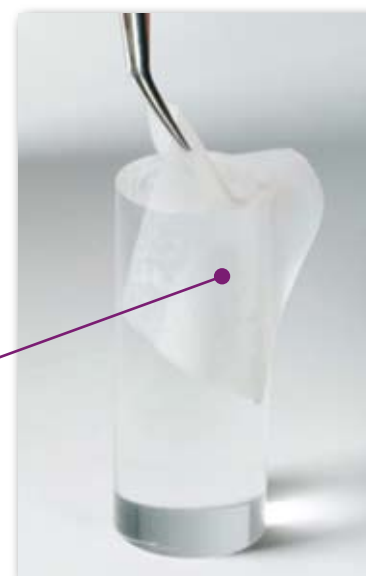

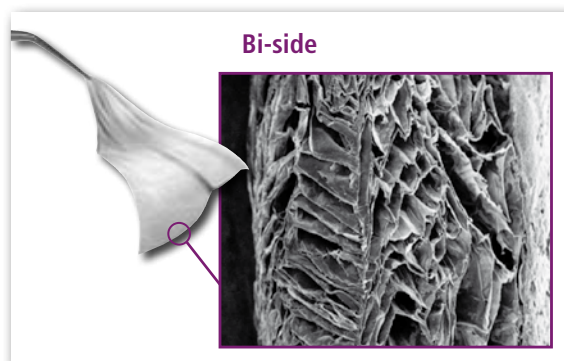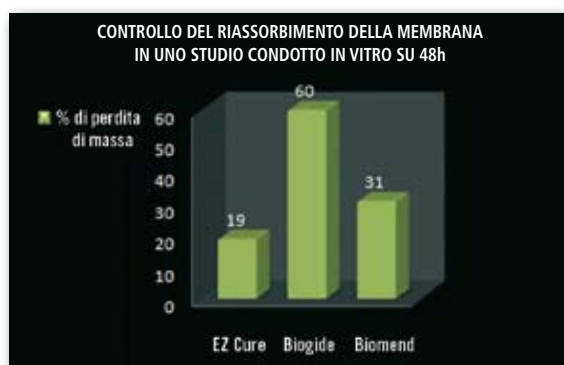
**EZ Cure** è una membrana di collagene realizzata con un'esclusiva tecnologia cross-linking che controlla perfettamente il livello di reticolazione del collagene determinando la stabilità e il processo di riassorbimento della membrana. La rigenerazione ossea guidata promuove la proliferazione di cellule osteogeniche in un'area definita e la membrana ha la funzione di evitare la colonizzazione del sito chirurgico da parte delle cellule connettive o epiteliali. **EZ Cure** mantiene la sua integrità funzionale per più di 16 settimane, ottimizzando il processo di rigenerazione tissutale.

## Biocompatibile e sicura

**EZ Cure** è una membrana di eccellente biocompatibilità realizzata tramite un processo di produzione controllato in accordo con i più rigorosi standard internazionali. La membrana è ottenuta da fibre di collagene di tipo I e III di origine suina altamente purificate. Il collagene è estratto dall'epidermide di suini sanitariamente certificati e accuratamente depurato facendo particolare attenzione a conservare la struttura delle singole fibre preservandone la resistenza meccanica. Successivamente i legami chimici tra le singole molecole vengono ripristinati tramite l'esclusiva tecnologia cross-linking garantendo l'efficacia clinica della membrana.


## Indicazioni

L'uso di **EZ Cure** è indicato in tutte le procedure chirurgiche parodontali e dentali rivolte alla risoluzione di difetti parodontali, periimplantari e ossei. Considerate le indicazioni di **EZ Cure** e il suo tempo di riassorbimento, si consiglia di associare la membrana al sostituto osseo **MBCP<sup>+</sup>**.



Le indicazioni e le immagini qui riportate sono state redatte e fornite da Biomatlante ZA Les Quatre Nations 5, rue Edouard Belin 44360 Vigneux de Bretagne Francia, fabbricante di questo prodotto ed unico responsabile. • Leone S.p.A. agisce unicamente in qualità di distributore esclusivo per l'Italia.







TECNOLOGIA CROSS-LINKING  
RIASSORBIMENTO CONTROLLATO  
BI-SIDE  
MICROPOROSA

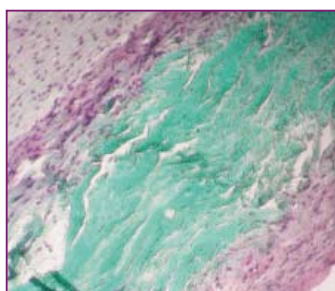


### MEMBRANA RIASSORBIBILE NATURALE EZ CURE

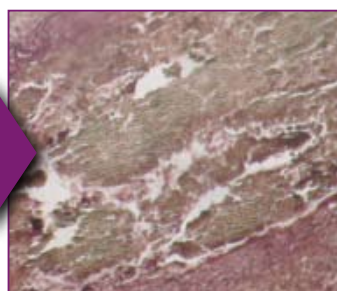
DIMENSIONE	QUANTITÀ E PREZZO PER CONFEZIONE	CODICE ARTICOLO	INDICAZIONI
 15 x 25 mm	1 pz euro 100,00*	<b>320-1525-00</b>	<ul style="list-style-type: none"> <li>• Trattamento dei difetti parodontali, periimplantari e ossei</li> </ul>
	<b>2 pz</b> euro 184,00*	<b>320-1525-01</b>	
 20 x 30 mm	1 pz euro 120,00*	<b>320-2030-00</b>	<ul style="list-style-type: none"> <li>• Trattamento dei difetti parodontali, periimplantari e ossei</li> <li>• Grande rialzo del seno mascellare</li> </ul>

**NUOVA CONFEZIONE**

### CONTROLLO DELLA FUNZIONE BARRIERA SU ANIMALE



3 mesi



6 mesi




Immagine al SEM che evidenzia l'architettura cross-linking



Effetto dell'idratazione

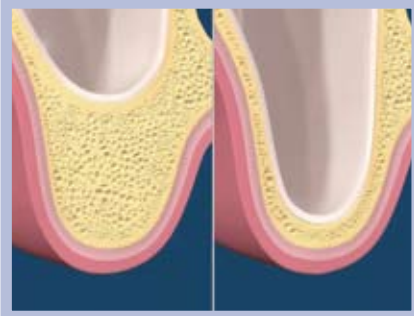
Le indicazioni e le immagini qui riportate sono state redatte e fornite da Biomatlante ZA Les Quatre Nations 5, rue Edouard Belin 44360 Vigneux de Bretagne Francia, fabbricante di questo prodotto ed unico responsabile. • Leone S.p.A. agisce unicamente in qualità di distributore esclusivo per l'Italia.

\*Tutti i prezzi sono da intendersi IVA esclusa

## PROCEDURE PER L'UTILIZZO DEI PRODOTTI PER LA RIGENERAZIONE TISSUTALE

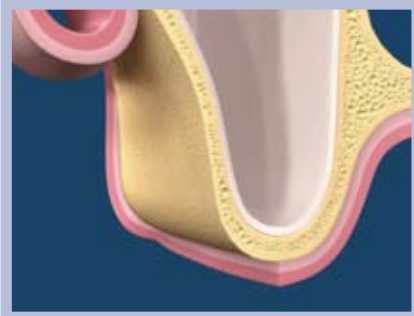*Le indicazioni e le immagini qui riportate sono state redatte e fornite da Biomatlante ZA Les Quatre Nations 5, rue Edouard Belin, 44360 Vigneux de Bretagne-Francia, fabbricante di questo prodotto ed unico responsabile. Copyright disegni Consult Pro/Biomatlante. Leone S.p.A. agisce unicamente in qualità di distributore esclusivo per l'Italia.*

### UTILIZZO DEI GRANULI GRANDI MBCP<sup>+</sup> 1-2 mm PER IL GRANDE RIALZO DEL SENO MASCELLARE



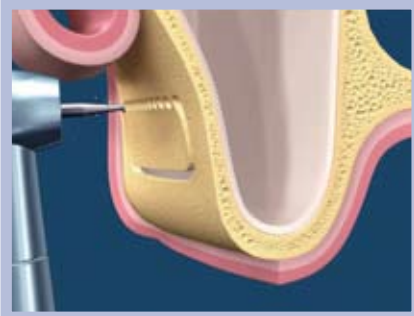
Disegno 1

L'edentulia nella zona posteriore del mascellare superiore determina una progressiva atrofia ossea e, di solito, una progressiva pneumatizzazione del seno mascellare



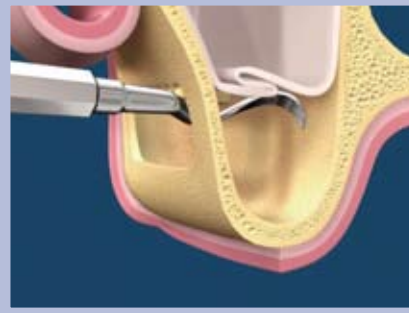Disegno 2

Il grande rialzo del seno mascellare prevede la creazione di una finestra di accesso laterale al seno mascellare e il sollevamento della membrana sinusale.



Disegno 3

Realizzare la finestra di accesso al seno mascellare.



Disegno 4

La finestra ossea è ribaltata nella cavità oppure rimossa. La membrana sinusale è delicatamente sollevata con strumenti appropriati.



Foto. 5, 6, 7

Per difetti ossei di una dimensione uguale o superiore a 2 cc si raccomanda l'utilizzo dei granuli grandi di **MBCP<sup>+</sup>** 1-2 mm per massimizzare lo spazio tra i granuli e permettere una veloce vascolarizzazione del materiale.

Apertura della confezione sterile:  
aprire le due buste ed estrarre la provetta.

Per la preparazione del materiale:  
versare il contenuto della provetta in una vaschetta sterile, ad esempio la vaschetta di titanio Cat. 156-1009-00 del sistema implantare **EXACONE™ Leone**.

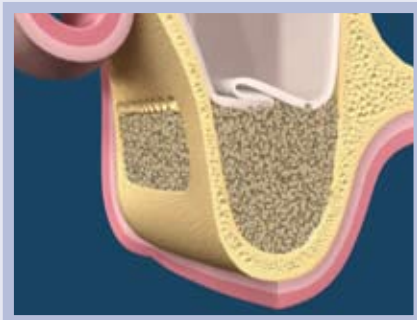
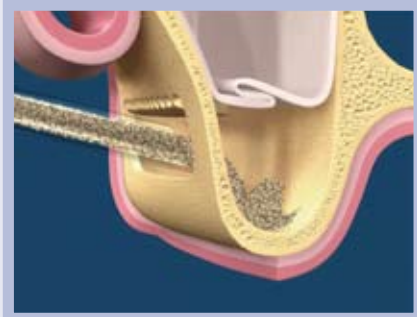Prima dell'applicazione, inumidire **MBCP<sup>+</sup>** con soluzione fisiologica sterile per evitare lo shock osmotico.

In caso di insufficiente vascolarizzazione del difetto, dopo aver inumidito i granuli con soluzione fisiologica sterile, impregnare **MBCP<sup>+</sup>** con sangue del paziente per stimolare la guarigione ossea.

È possibile mischiare **MBCP<sup>+</sup>** con osso autologo per accelerare la formazione di nuovo osso. È consigliabile aggiungere osso autologo nei casi di riempimento di grandi volumi (> 2 cc).

**DURANTE QUESTA OPERAZIONE PORRE MOLTA ATTENZIONE A NON FRANTUMARE I GRANULI.**

La miscela **MBCP<sup>+</sup>** e osso autologo, una volta preparata, deve essere subito utilizzata per preservare la vitalità cellulare.

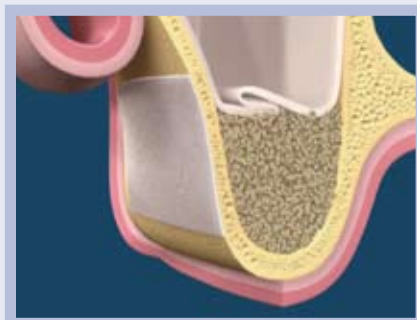
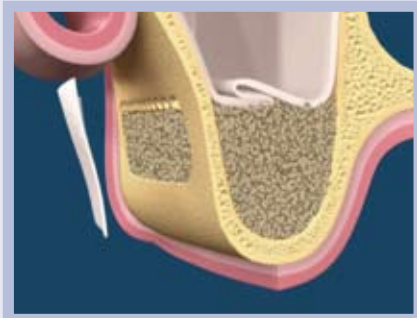


Disegno 8, 9

Con una siringa per osso, o con una spatola, applicare delicatamente il preparato nel difetto osseo vascolarizzato avendo l'accortezza di non comprimere, schiacciare o compattare i granuli per non alterare la fragile struttura del materiale.

Riempire il sito solo quanto basta, senza alcuna pressione. È molto importante, infatti, mantenere lo spazio tra i granuli in modo da permettere la colonizzazione ossea. Si consiglia di creare il massimo contatto tra **MBCP\*** e osso ricevente vascolarizzato.

Dopo aver riempito il sito, eliminare le particelle in eccesso.



Disegno 10, 11

Applicare la membrana **EZ Cure** sull'innesto osseo.

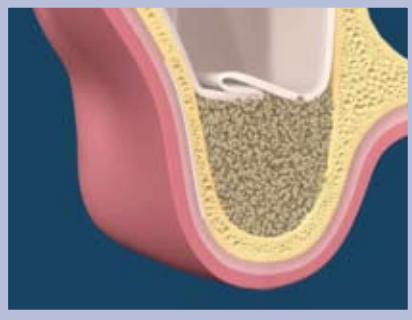
La membrana deve sporgere dalle pareti del difetto per almeno 2 mm. Se si desidera adattare il più possibile la forma della membrana al difetto osseo, **EZ Cure** può essere ritagliata con forbici sterili prima di procedere alla sua idratazione.

**EZ Cure** può essere applicata asciutta o idratata.

Le membrane idratate aderiscono immediatamente al difetto osseo.

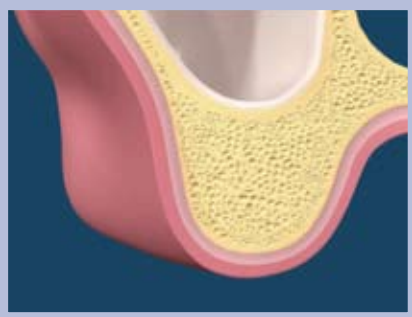
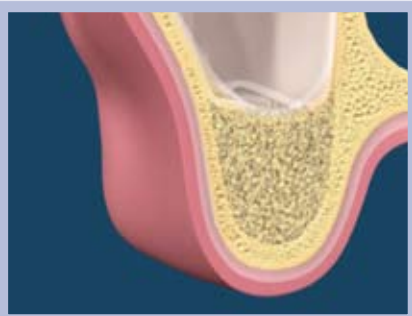
Le membrane asciutte devono essere mantenute in posizione, esercitando una pressione moderata su di esse, fino a che la superficie non aderisca perfettamente all'osso sottostante.

Il principale responsabile dell'adesione è un gel che le fibre di collagene sviluppano quando entrano in contatto col sangue.



Disegno 12

Chiudere il lembo mucoperiosteale a totale copertura del sito applicando dei punti di sutura cercando di evitare tensioni.



Disegno 13, 14

In base all'esperienza con **MBCP+** il tempo di guarigione minimo è di ca. 8-10 mesi premesso che i granuli non siano stati compattati.

Il periodo di guarigione appropriato dipende dal paziente, dal difetto e dal rispetto delle istruzioni d'uso e deve quindi essere valutato dal clinico in base alla situazione individuale.

Mischiando **MBCP+** con osso autologo è possibile ridurre il tempo di guarigione dato che l'apporto di una stimolazione osteogenica accelera la cinetica della colonizzazione ossea.

La membrana **EZ Cure** inizia a riassorbirsi dopo 16 settimane. **MBCP+** viene progressivamente sostituito dall'osso del paziente rigenerando un osso con le stesse proprietà meccaniche dell'osso ospite.

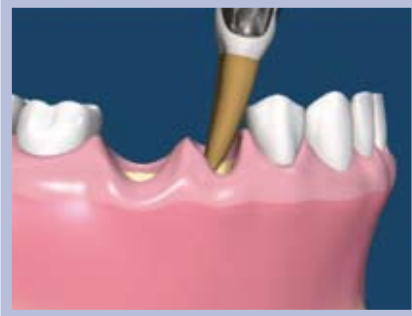Se al momento della riapertura si dovessero trovare alcuni granuli di **MBCP+** non riassorbiti, questo non è indice di alcun effetto negativo sulla rigenerazione ossea. Questi granuli non si sono riassorbiti poiché erano in contatto soltanto con il tessuto gengivale e non potevano quindi essere colonizzati da osso. I granuli in eccesso possono essere rimossi semplicemente.

Dopo un periodo di guarigione adeguato, è possibile inserire un impianto dentale nell'osso rigenerato. L'altezza ossea verticale sarà sufficiente per stabilizzare l'impianto. Per l'applicazione del carico protesico attendere l'osteointegrazione dell'impianto.

È anche possibile utilizzare **MBCP+** contestualmente agli impianti dentali ma bisogna tenere presente che non aumenta la stabilità primaria dell'impianto.

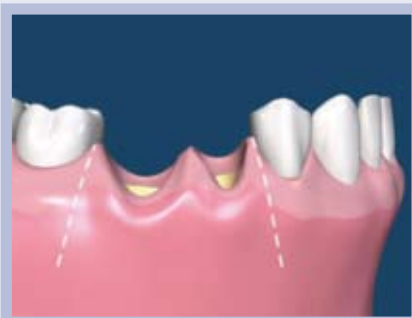## PROCEDURE PER L'UTILIZZO DEI PRODOTTI PER LA RIGENERAZIONE TISSUTALE

### UTILIZZO DEI GRANULI PICCOLI MBCP<sup>+</sup> 0,5-1 mm PER LA RIGENERAZIONE DI ALVEOLI POST-ESTRATTIVI



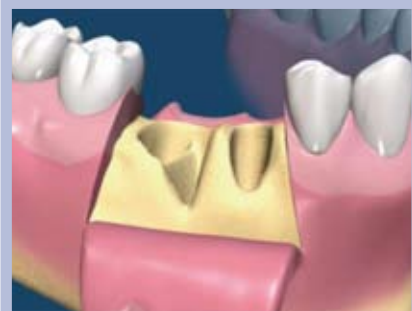Disegno 1

Estrarre i denti.



Disegno 2

Incidere i lembi gengivali.



Disegno 3

Scollare i lembi gengivali.

Esporre il sito del difetto osseo e nel caso rimuovere con cura tutti i tessuti di granulazione.

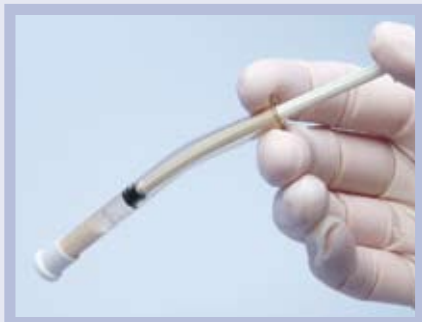
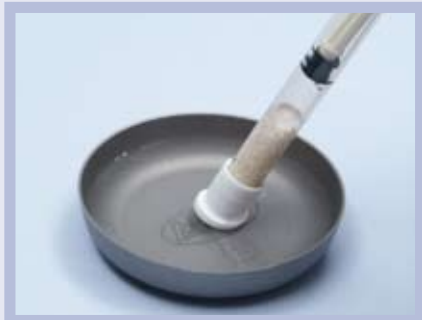
Foto 4, 5, 6

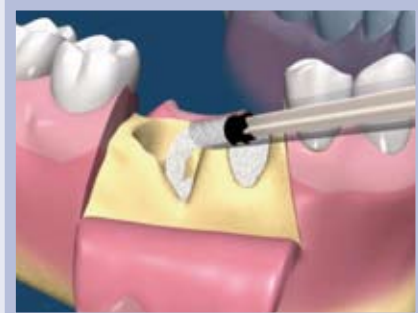Per difetti ossei di una dimensione inferiore a 2 cc si raccomanda l'utilizzo dei granuli piccoli 0,5-1 mm di **MBCP\***.

Apertura della confezione sterile: aprire le due buste ed estrarre la siringa.

Inumidire il contenuto della siringa aspirando soluzione fisiologica sterile attraverso il filtro finché il livello del liquido supera appena il livello dei granuli.

Espellere il liquido in eccesso premendo lievemente lo stantuffo della siringa.

In caso di insufficiente vascolarizzazione del difetto, dopo aver inumidito i granuli con soluzione fisiologica sterile, impregnare **MBCP\*** con sangue del paziente per stimolare la guarigione ossea.

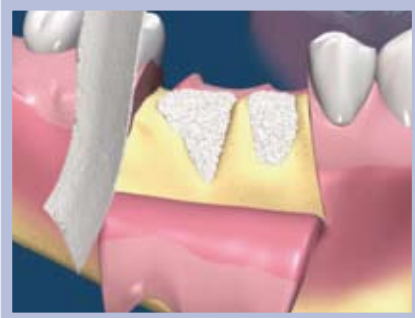
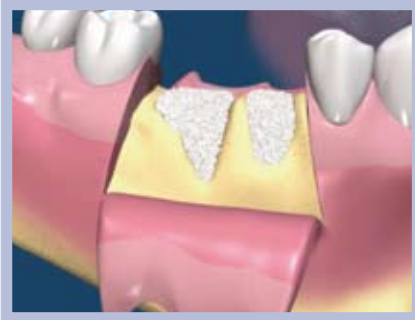
Disegno 7

Rimuovere il filtro dalla punta della siringa.

Applicare **MBCP\*** inumidito nel difetto osseo vascolarizzato utilizzando la siringa stessa.

Non comprimere, schiacciare o compattare i granuli per non alterare la fragile struttura del materiale. Riempire il sito solo quanto basta, senza alcuna pressione e non sovrariempire. È molto importante, infatti, mantenere lo spazio tra i granuli in modo da permettere la colonizzazione ossea.



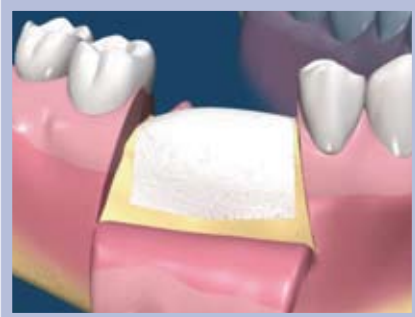Disegno 8, 9

Si consiglia di creare il massimo contatto tra **MBCP\*** e osso ricevente vascolarizzato.

Dopo aver riempito il sito, eliminare le particelle in eccesso.

Per difetti con almeno tre pareti integre, si può utilizzare una membrana flessibile riassorbibile per preservare il sito durante il periodo di rigenerazione ossea.

La membrana deve rimanere integra per almeno 3 mesi. Se si desidera associare a **MBCP\*** una membrana riassorbibile si consiglia di utilizzare la membrana **EZ Cure** per le sue caratteristiche.



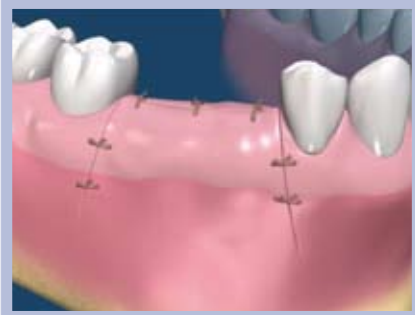Disegno 10

Applicare la membrana **EZ Cure** sul sito del difetto osseo. La membrana deve sporgere dalle pareti del difetto per almeno 2 mm. Se si desidera adattare il più possibile la forma della membrana al difetto osseo, **EZ Cure** può essere ritagliata con forbici sterili prima di procedere alla sua idratazione.

**EZ Cure** può essere applicata asciutta o idratata. Le membrane idratate aderiscono immediatamente al difetto osseo.

Le membrane asciutte devono essere mantenute in posizione facendo una pressione moderata su di esse fino a che la superficie non aderisca perfettamente all'osso sottostante.

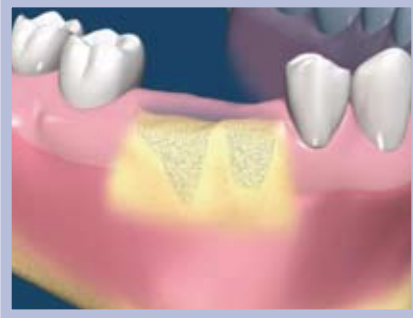
Il principale responsabile dell'adesione è un gel che le fibre di collagene sviluppano quando entrano in contatto con il sangue.



Disegno 11

Chiudere il lembo mucoperiosteale a totale copertura del sito, applicando dei punti di sutura cercando di evitare tensioni.





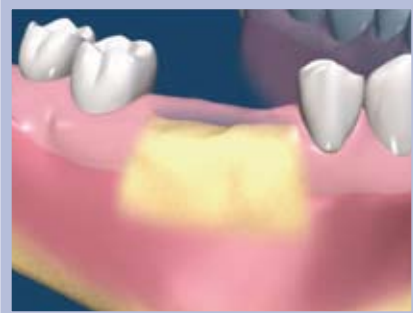
Disegno 13

In base all'esperienza, con **MBCP\*** il tempo di guarigione minimo è di ca. 5-6 mesi premesso che i granuli non siano stati compattati.

Il periodo di guarigione appropriato dipende dal paziente, dal difetto e dal rispetto delle istruzioni d'uso e deve quindi essere valutato dal clinico in base alla situazione individuale.

Mischiando **MBCP\*** con osso autologo è possibile ridurre il tempo di guarigione, dato che l'apporto di una stimolazione osteogenica accelera la cinetica della colonizzazione ossea.

I granuli piccoli sono indicati per difetti di piccole dimensioni. Se ciò nonostante si desidera utilizzare i granuli piccoli per riempimenti ossei di grandi volumi, utilizzando > 2 cc di **MBCP\***, è necessario mischiare i granuli con osso autologo. In questo caso, per la preparazione e l'applicazione della miscela rimuovere il filtro dalla punta della siringa e seguire le istruzioni d'uso per i granuli grandi 1-2 mm.



Disegno 13

**MBCP\*** viene progressivamente sostituito dall'osso del paziente, rigenerando un osso con le stesse proprietà meccaniche dell'osso ospite.

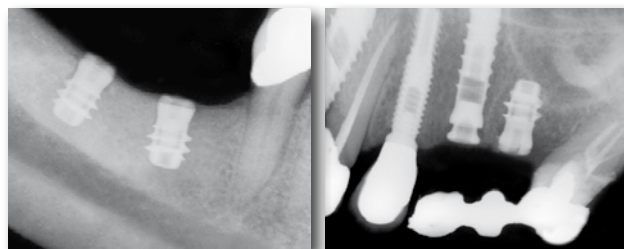
Se al momento della riapertura si dovessero trovare alcuni granuli di **MBCP\*** non riassorbiti, ciò non è indice di alcun effetto negativo sulla rigenerazione ossea. Questi granuli non riassorbiti sono stati in contatto soltanto con il tessuto gengivale e non potevano quindi essere colonizzati da osso. I granuli in eccesso possono essere rimossi semplicemente.

Dopo un periodo di guarigione adeguato, si sarà formato abbastanza nuovo osso vitale per poter inserire un impianto dentale. Per l'applicazione del carico protesico attendere l'osteointegrazione dell'impianto.

È anche possibile utilizzare **MBCP\*** contestualmente agli impianti dentali ma bisogna tenere presente che non aumenta la stabilità primaria dell'impianto.

**IMPIANTO CORTO EXACONE™ 6.5**

- ▶ Per casi con ridotta disponibilità ossea verticale
- ▶ Per evitare complesse procedure di aumento volumetrico
- ▶ Per ridurre gli interventi di chirurgia avanzata (rialzi di seno, trasposizione del nervo mandibolare)
- ▶ Per evitare le strutture anatomiche sensibili in massima sicurezza
- ▶ Per aumentare l'accettabilità del paziente, grazie alla riduzione dei tempi e dei costi della terapia



Esempi di limitata disponibilità verticale dove l'applicazione di impianti corti EXACONE™ 6.5 ha permesso la riabilitazione senza la compromissione di strutture sensibili quali il nervo mandibolare e il seno mascellare. (Per gentile concessione del Dott. A. Frezzato)



**Lunghezza**

ridotta a 6,5 mm

**Spire incrementali**


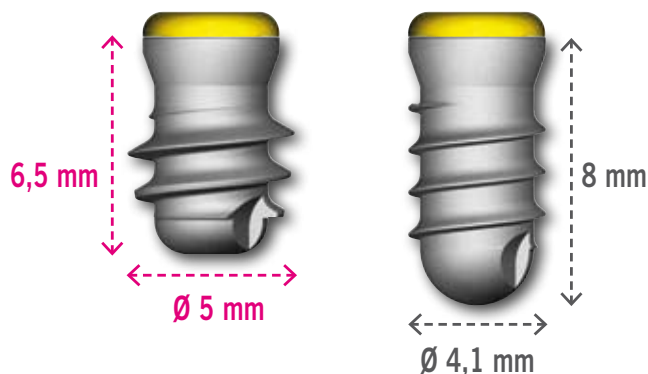
con diametro fino a 5 mm

**Apice piatto**

per diminuirne ulteriormente l'ingombro in lunghezza

**Filettatura**

con altezza della spira incrementata del 125% rispetto agli impianti **EXACONE™** standard; la superficie di contatto con il tessuto osseo è così comparabile alla superficie di un impianto diametro 4,1 lunghezza 8 mm




Il tappo di chiusura fornito con l'impianto è giallo, in quanto la connessione interna è **la stessa della gamma EXACONE™ standard diametro 4,1 mm**, a garanzia dell'assoluta stabilità e resistenza meccanica, particolarmente importanti in questo caso dove il rapporto corona-impianto risulta diminuito. Non occorrono, quindi, componenti speciali: si utilizzano i tappi di guarigione, i transfer e i monconi già disponibili per la connessione diametro 4,1 mm contrassegnati dal codice colore giallo.



L'impianto corto **EXACONE™ 6.5** e tutta la gamma degli strumenti chirurgici dedicati sono contraddistinti da un **CODICE COLORE FUCSIA**.

**IMPIANTO CORTO EXACONE™ 6.5 E STRUMENTI**



**110-5065-02**

**IMPIANTO DENTALE CORTO EXACONE™ 6.5**  $\text{€}_{0120}$

Diametro 5 mm, lunghezza 6,5 mm. Fabbricato in titanio grado medicale 5, di forma cilindrica a vite. Superficie **HRS™** e connessione **EXACONE™**. Montato su carrier. Fornito con relativo tappo di chiusura sigillante in biopolimero, confezionato in ampolla di vetro sterilizzata con raggi gamma. L'estrazione del tappo dalla culla ed il suo posizionamento nell'impianto avviene tramite lo strumento per tappi Cat. 156-1003-00. Confezione contenente 1 impianto ed 1 tappo di chiusura.

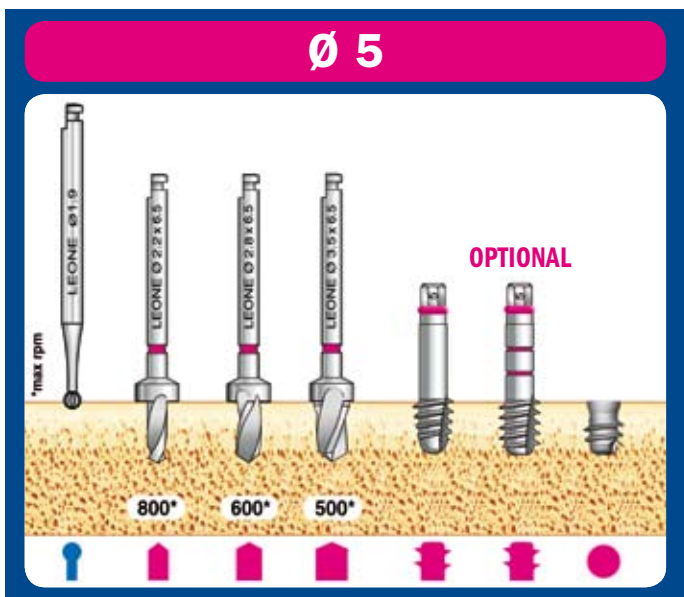

Euro 132,00\*

**156-0019-00**

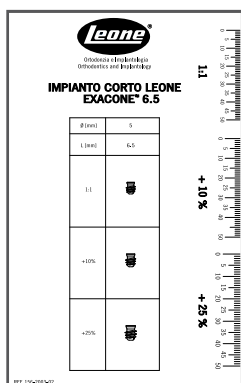
**ORGANIZER PER IMPIANTO CORTO EXACONE™ 6.5**  $\text{€}_{0120}$

Completamente autoclavabile. Contiene, posizionati sul supporto in codice colore, gli strumenti necessari alla preparazione del sito implantare per l'impianto **EXACONE™ 6.5**. La confezione prevede: un cartoncino esplicativo, che può essere tenuto facilmente in evidenza, con la sequenza d'impiego degli strumenti e il template dedicato Cat. 156-2003-02, che è disponibile anche separatamente.

Euro 324,00\*



L'utilizzo di frese con stop integrale permette la realizzazione del sito implantare in assoluta sicurezza.



**156-2003-02**

**TEMPLATE**

Guida il chirurgo nella scelta dell'impianto. Vi è rappresentato l'impianto corto **EXACONE™ 6.5** in tre scale: dimensioni reali, aumentate del 10% e aumentate del 25% per tenere conto delle distorsioni introdotte dagli strumenti diagnostici.

Euro 17,00\*

\*Tutti i prezzi sono da intendersi IVA esclusa

## STRUMENTI PER IMPIANTO CORTO EXACONE™ 6.5

**FRESE** <sup>CE</sup><sub>0120</sub>

Fabbricate in acciaio inossidabile. Fornite non sterili, devono essere sterilizzate in autoclave prima dell'utilizzo. Le frese utilizzate più di 20 volte o con taglienti usurati devono essere sostituite.

**151-1934-01****FRESA A PALLINA**

Diametro 1,9 mm, lunghezza 34 mm.  
Euro 15,00\*

**151-2233-65****FRESA PILOTA CON STOP**

Diametro 2,2 mm, lunghezza 33 mm. Stop integrale a 6,5 mm.  
Velocità massima: 800 giri/min.  
Euro 45,00\*

**151-2833-65****FRESA ELICOIDALE CON STOP**

Diametro 2,8 mm, lunghezza 33 mm.  
Stop integrale a 6,5 mm  
Velocità massima: 600 giri/min.  
Euro 60,00\*

**151-3533-65****FRESA ELICOIDALE CON STOP**

Diametro 3,5 mm, lunghezza 33 mm. Stop integrale a 6,5 mm.  
Svasatore crestale. Velocità massima: 500 giri/min.  
Euro 60,00\*

**MASCHIATORI** <sup>CE</sup>

Indicati per la preparazione del sito implantare. L'anellino in elastomero presente sull'estremità ottagonale consente la tenuta con gli strumenti appositi. Fornito non sterile, deve essere sterilizzato in autoclave prima dell'utilizzo.

**152-5021-01****MASCHIATORE "A"**

Diametro 5 mm, lunghezza 21 mm.  
Indispensabile per l'inserimento dell'impianto corto **EXACONE™ 6.5**.  
Euro 57,00\*

**152-5021-02****MASCHIATORE "B"**

Diametro 5 mm, lunghezza 21 mm.  
Indicato in osso particolarmente compatto. È indispensabile usarlo solo dopo aver passato il maschiatore "A". Sul gambo sono presenti due tacche in codice colore fucsia per differenziarlo dal maschiatore "A".  
Euro 57,00\*

**156-1013-00****DRIVER PER IMPIANTO** <sup>CE</sup>

Permette di applicare torque elevati che potrebbero essere utili in considerazione del disegno dell'impianto con spire particolarmente aggressive.  
Euro 12,00\*

**156-1002-01****RACCORDO PER MANIPOLO** <sup>CE</sup>

Fabbricato in acciaio inox temperato. Il suo utilizzo è indispensabile per l'inserimento dell'impianto corto **EXACONE™ 6.5**.  
Euro 18,00\*

**156-1014-00****CRICCHETTO** <sup>CE</sup>

Fabbricato in titanio. Il suo utilizzo è indispensabile per l'operazione di maschiatura.  
Euro 120,00\*

**156-1003-00****STRUMENTO PER TAPPI DI CHIUSURA** <sup>CE</sup>

Fabbricato in titanio grado medicale. Si utilizza per il posizionamento del tappo di chiusura e per la sua rimozione dall'impianto. Con foro per l'inserimento di un filo di sicurezza. Fornito non sterile, deve essere sterilizzato in autoclave prima dell'utilizzo.  
Euro 18,00\*



## MONCONI MULTITECH

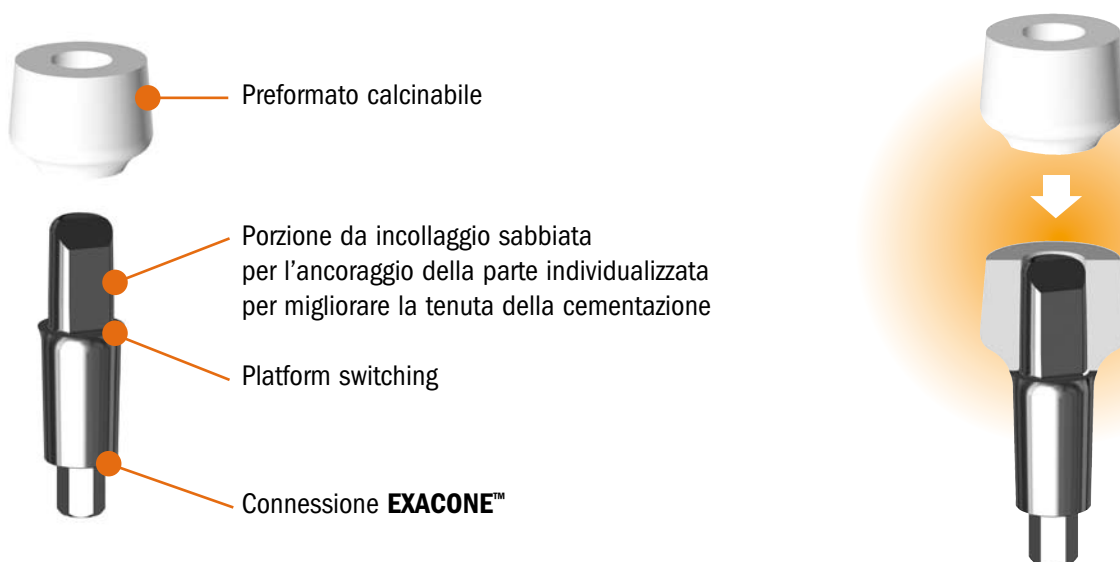
## Moncone ottimale per l'utilizzo con tecnologia CAD/CAM

Il **moncone MultiTech** è utilizzato per ottenere un moncone completamente personalizzato tramite la realizzazione di una sovrastruttura da incollare successivamente sopra la porzione centrale del moncone.

Per l'incollaggio si suggeriscono i seguenti materiali: NIMETIC CEM (3M Espe), PANAVIA 21 (Kuraray Medical inc.)

La sovrastruttura può essere realizzata seguendo una procedura:

1. con tecnologia **CAD/CAM** tramite acquisizione digitale della posizione del moncone sul modello, modellazione della sovrastruttura con software dedicato e lavorazione in laboratorio con macchinario **CAM** dedicato;
2. con tecnologia **CAD/CAM** tramite acquisizione digitale della posizione del moncone sul modello, modellazione della sovrastruttura con software dedicato e invio del file ad un centro di lavorazione per la realizzazione definitiva;
3. con metodica tradizionale tramite utilizzo del preformato calcinabile posizionato sul moncone, adattato e modellato in cera e/o resina, e realizzazione della sovrastruttura tramite fusione.

MONCONI MULTITECH  $\overline{\text{CE}}$   
0120

Fabbricati in titanio grado medicale, si fissano agli impianti tramite la connessione **EXACONE™**.

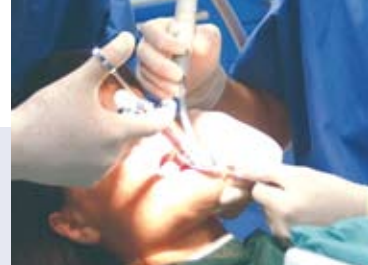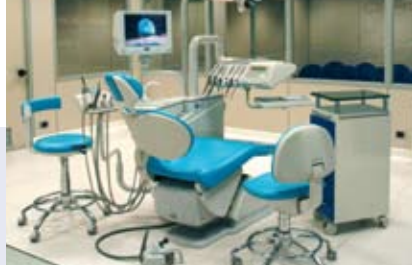La porzione da incollaggio interamente sabbata è disponibile in due altezze.

Confezioni contenenti 1 moncone e 1 preformato calcinabile

Euro 85,00\*

per impianto	<b>Ø 3,3 mm</b>	<b>Ø 3,3 mm</b>	<b>Ø 4,1 mm</b>	<b>Ø 4,1 mm</b>	<b>Ø 4,8 mm</b>	<b>Ø 4,8 mm</b>
porzione da incollaggio	4 mm	8 mm	4 mm	8 mm	4 mm	8 mm
	<b>121-3304-00</b>	<b>121-3308-00</b>	<b>121-4104-00</b>	<b>121-4108-00</b>	<b>121-4804-00</b>	<b>121-4808-00</b>

\*Tutti i prezzi sono da intendersi IVA esclusa



## Corsi di **implantologia 2010** *per medici, odontoiatri e tecnici*

- **LE MALATTIE ORALI DI COMUNE OSSERVAZIONE**

Direttore del Corso: Dott. Giuseppe Ficarra

22-23 APRILE 2010

**Firenze**

c/o ISO

*ECM in fase di accreditamento  
per medici odontoiatri ed igienisti*

- **LA PROTESIZZAZIONE DELL'IMPIANTO EXACONE™ LEONE**

Relatore: Odt. Massimiliano Pisa

3 MAGGIO 2010

**Firenze**

c/o ISO

- **CORSO DI IMPLANTOLOGIA OSTEOINTEGRATA E DI IMPLANTOPROTESI**

Relatori: Dott. Mario Guerra, Dott. Salvatore Belcastro, Dott. Leonardo Palazzo

14-15 MAGGIO / 11-12 GIUGNO 2010

**Roma**

c/o Sede WILOCS

- **CORSO DI IMPLANTOLOGIA OSTEOINTEGRATA E DI IMPLANTOPROTESI**

Relatore: Dott. Leonardo Targetti

17-18 MAGGIO / 14-15 GIUGNO 2010

**Firenze**

c/o ISO

- **CORSO DI IMPLANTOLOGIA OSTEOINTEGRATA E DI IMPLANTOPROTESI**

Relatore: Dott. Leonardo Targetti

20-21 SETTEMBRE / 18-19 OTTOBRE 2010

**Firenze**

c/o ISO

- **LA PROTESIZZAZIONE DELL'IMPIANTO EXACONE™ LEONE**

Relatore: Odt. Massimiliano Pisa

4 OTTOBRE 2010

**Firenze**

c/o ISO

- **CORSO DI IMPLANTOLOGIA OSTEOINTEGRATA E DI IMPLANTOPROTESI**

Relatori: Dott. Mario Guerra, Dott. Salvatore Belcastro, Dott. Leonardo Palazzo

22-23 OTTOBRE / 19-20 NOVEMBRE 2010

**Roma**

c/o Sede WILOCS

- **CORSO DI IMPLANTOLOGIA OSTEOINTEGRATA E DI IMPLANTOPROTESI**

Relatore: Dott. Leonardo Targetti

8-9 NOVEMBRE / 13-14 DICEMBRE 2010

**Firenze**

c/o ISO

- **NUOVI PROTOCOLLI DI LABORATORIO IN IMPLANTO-PROTESI**

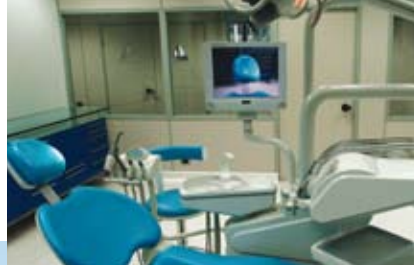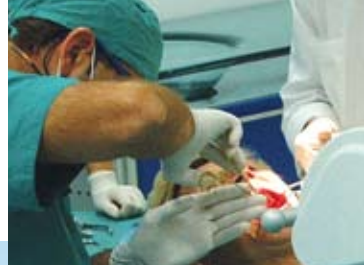Relatore: Odt. Massimiliano Pisa

15-16 NOVEMBRE 2010

**Firenze**

c/o ISO

*ECM Odontotecnici:  
accreditamento previsto*



SISTEMA  
 IMPLANTARE | **EXACONE™**

## IMPLANTOLOGIA IN PRIMA FILA *a Firenze*

**40 posti**  
 per assistere  
 gratuitamente  
 ad interventi  
 live surgery

orario: 10,00 / 17,30

• **20 Aprile / 25 Maggio 2010**

Relatore: Dott. Roberto Meli

• **29 Giugno / 14 Settembre 2010**

Relatore: Dott. Leonardo Targetti

• **26 Ottobre / 23 Novembre 2010**

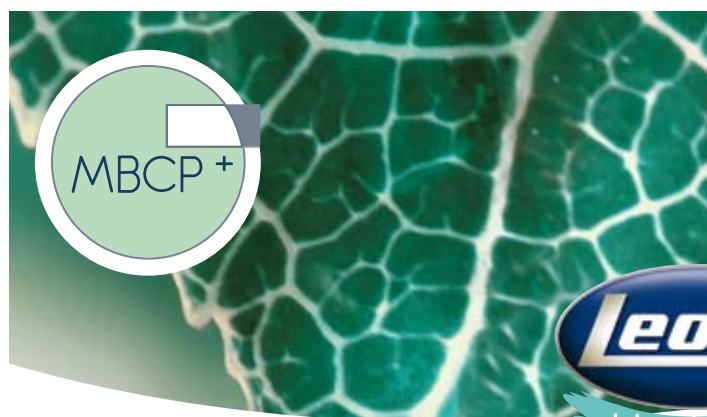
Relatore: Dott. Leonardo Targetti

*ECM Odontoiatri: 7 crediti formativi*

## Giornate propedeutiche di pratica implantologica su paziente

Per informazioni ed iscrizioni: Segreteria ISO - Tel. 055.304458 Fax 055.304455 e-mail: iso@leone.it

[www.leone.it](http://www.leone.it)



Dott. **Leonardo Targetti**

### GIORNATE PRATICHE di rigenerazione ossea in implantologia

Le nostre giornate pratiche offrono una introduzione all'utilizzo dei biomateriali della Biomimetic Line nella pratica clinica e ai loro principi di funzionamento. Ogni partecipante ha inoltre la possibilità di esercitarsi nell'utilizzo del sostituto osseo **MBCP+** e della membrana riassorbibile **EZ Cure** su mandibola.

- Principi di funzionamento di **MBCP+** ed **EZ Cure**
- Utilizzo di **MBCP+** ed **EZ Cure** nella pratica clinica
- Esercitazione pratica su mandibola

**12 maggio 2010**  
**12 luglio 2010**  
**6 ottobre 2010**  
**1 dicembre 2010**

**Strumentario occorrente:**

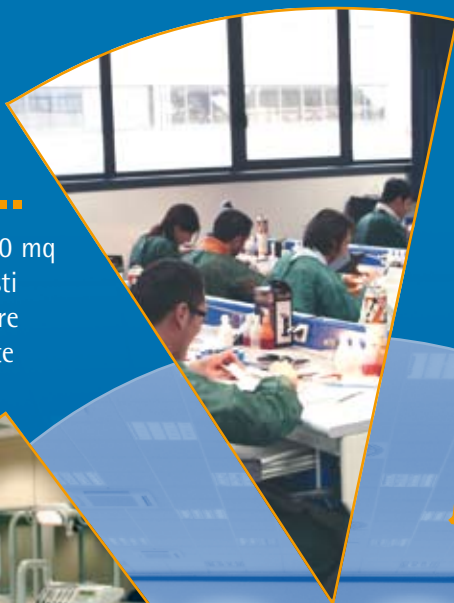
- 1 Scollaperiostio
- 1 Pinzetta anatomica (punta piccola)
- 1 Pinzetta chirurgica (punta piccola)
- 1 Cucchiaino chirurgico alveolare
- 1 Leva da estrazione diritta
- 1 Pinza da premolari inferiori
- Porta aghi
- Forbici
- Suture

# 25 anni di successi

# ISO<sup>®</sup> ISTITUTO STUDI ODONTOIATRICI

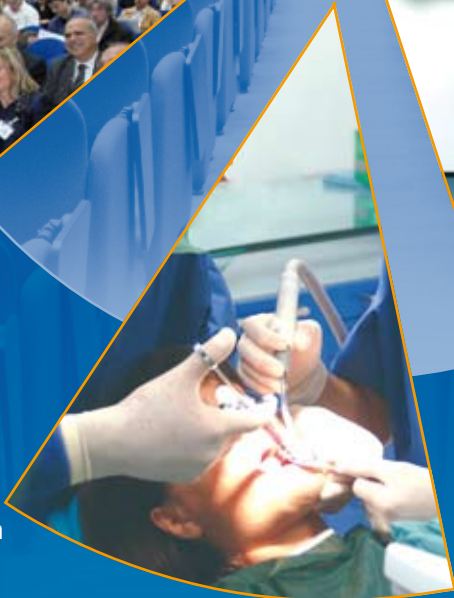## Sede a Firenze..

Due piani per un totale di 1.000 mq  
Aula Magna per 250 congressisti  
Studio dentistico con telecamere  
endo-extraorali collegate in rete  
Laboratorio odontotecnico  
completamente attrezzato  
Aule polivalenti



## Relatori..

Docenti di fama nazionale  
ed internazionale mettono a  
disposizione la loro esperienza  
realizzando programmi  
di grande professionalità



## Professionalità..

Operiamo da 25 anni per divulgare  
l'odontoiatria a livelli sempre più elevati  
oltre 30.000 odontoiatri, odontotecnici  
ed operatori commerciali hanno seguito  
i nostri corsi in Italia e all'estero



## Attività..

Corsi clinici, teorici e pratici  
di ortodonzia e implantologia,  
Incontri Culturali e Congressi  
organizzati con il supporto di  
strumenti didattici di alta tecnologia



ORTODONZIA e IMPLANTOLOGIA

ISO<sup>®</sup>  
ISTITUTO  
STUDI  
ODONTOIATRICI



**ISO - Istituto Studi Odontoiatrici**

Via P. a Quaracchi 48  
50019 Sesto Fiorentino - Firenze  
Tel. 055.304458 Fax 055.304455  
e-mail: iso@leone.it [www.leone.it](http://www.leone.it)



# Grande rialzo di seno con inserimento di impianti in due tempi

Dott. Marino Miccini

Responsabile del Servizio di Chirurgia Orale dell'Ospedale di Tolentino (MC) e della Casa di Cura Villa Pini di Civitanova Marche (MC)  
Libero professionista a Montesilvano (PE)

Paziente di sesso maschile, anni 70, non fumatore.

La radiografia pre-operatoria evidenzia un'importante atrofia ossea in zona 1.6 e 1.5 (fig. 1).

Si estraggono gli elementi 1.7 e 1.5.

Si esegue un grande rialzo di seno con accesso laterale (fig. 2), asportazione della corticale (fig. 3), innesto di biomateriale MBCP<sup>+</sup> (dimensione granuli 1-2 mm) dopo averlo idratato con soluzione fisiologica (fig. 4), riposizionamento della corticale (fig. 5).

La radiografia eseguita a distanza di 6 mesi dal grande rialzo evidenzia una buona rigenerazione ossea (fig. 6).

Si inseriscono, quindi, 2 impianti in zona 1.6 e 1.5 in tecnica bifasica (figg. 7-11).

Si esegue una rx postoperatoria (figg. 12, 13): dalla radiografia emerge chiaramente come il tappo di chiusura in titanio (impianto 1.6), presente in passato nelle confezioni dell'impianto, non aderisca alle pareti interne dell'impianto, mentre il tappo in biopolimero (impianto 1.5), attuale tappo di chiusura presente nelle confezioni, sia, invece, perfettamente adeso alle pareti della connessione conometrica dell'impianto in modo da realizzare un perfetto sigillo microbiologico.

La rx scattata a distanza di 4 mesi dall'inserimento degli impianti (fig. 14) evidenzia la buona osteointegrazione degli stessi e mostra inoltre come il tappo di chiusura in titanio si sia leggermente sollevato dal colletto dell'impianto mentre il tappo in biopolimero sia rimasto perfettamente in posizione.

Si applicano, infine, 2 corone in lega preziosa-ceramica sugli impianti (figg. 15, 16).

## Parole chiave

sella edentula, grande rialzo di seno mascellare, G.B.R., due fasi, biomateriali

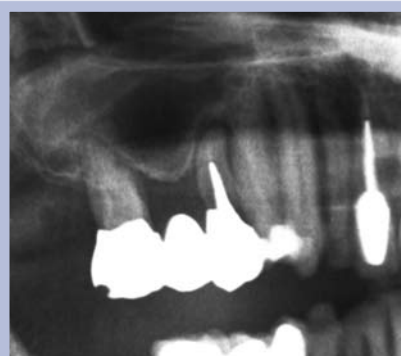

Fig. 1

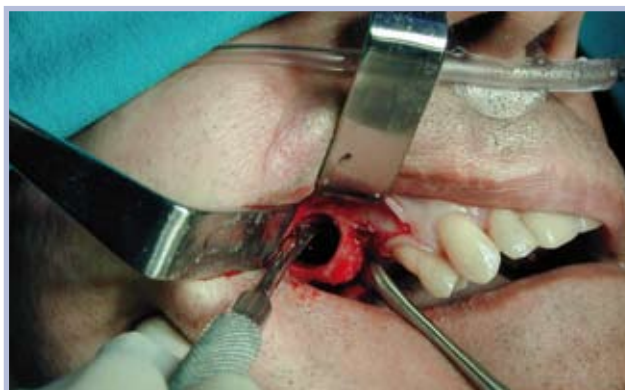

Fig. 2

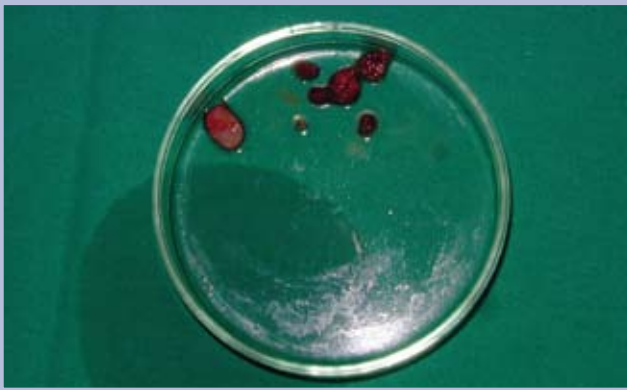


Fig. 3

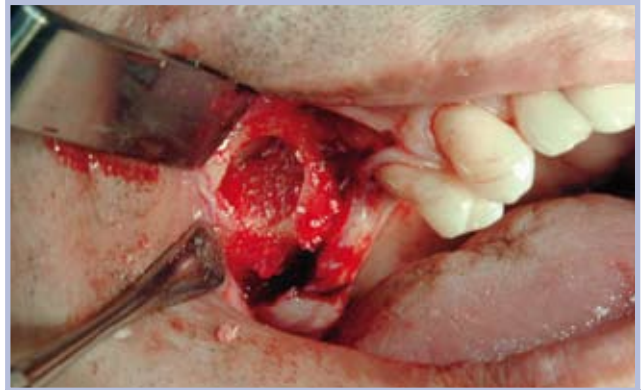


Fig. 4

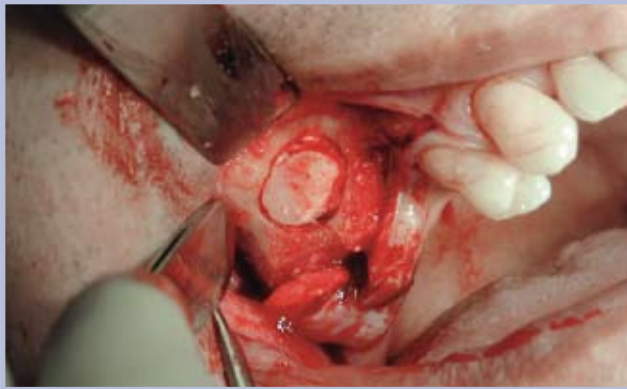


Fig. 5

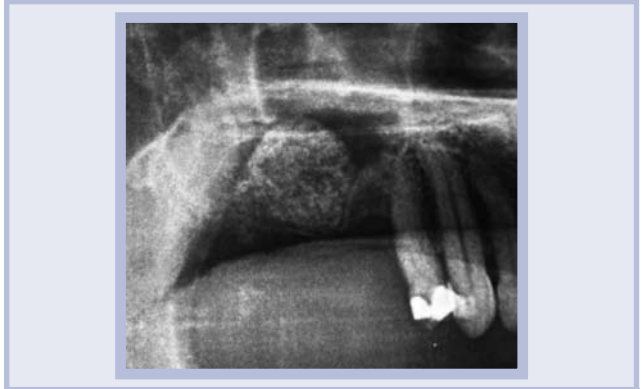

Fig. 6 - Controllo rx a 6 mesi dall'intervento

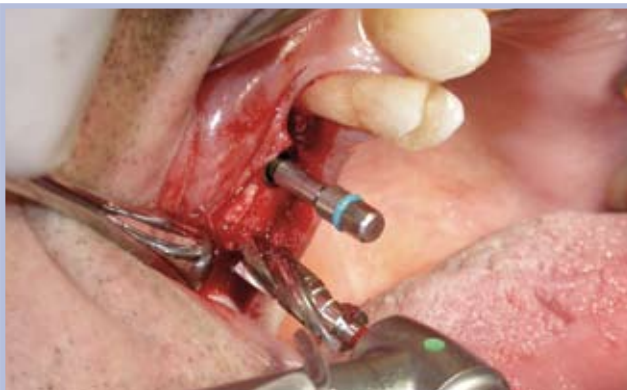

Fig. 7

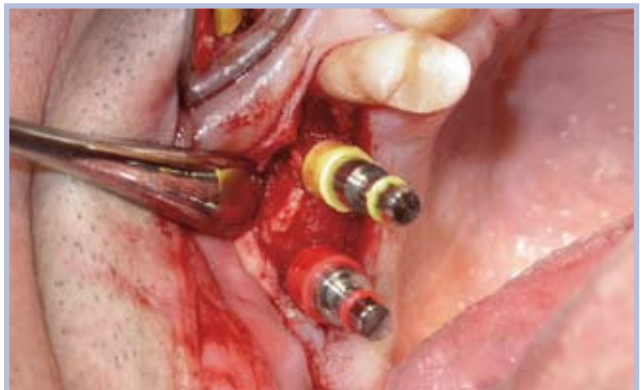

Fig. 8

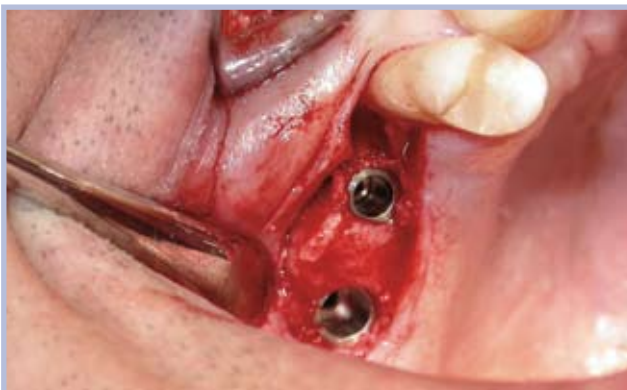

Fig. 9

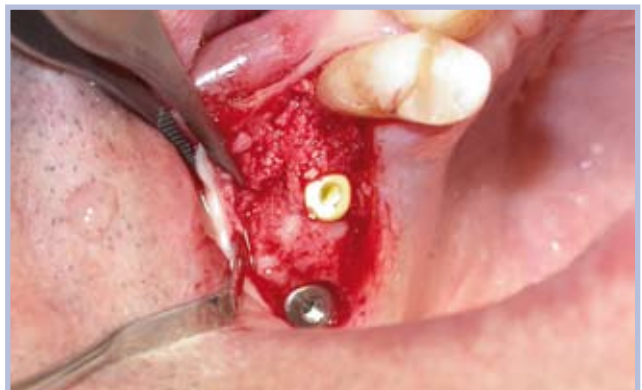

Fig. 10

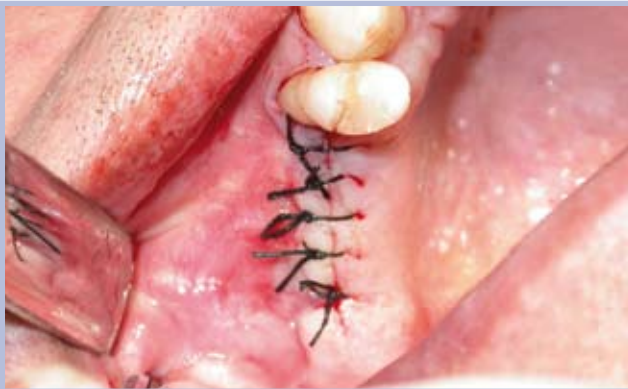

Fig. 11

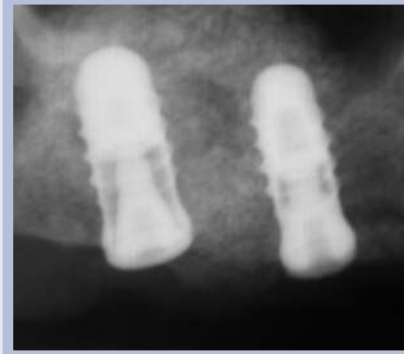


Fig. 12 - Controllo rx al momento dell'inserimento degli impianti

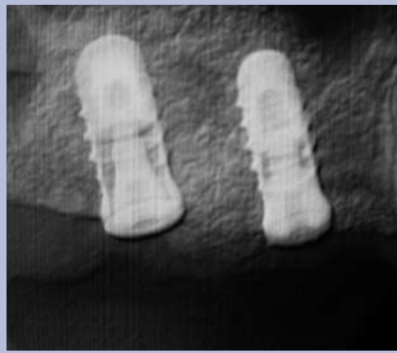


Fig. 13 - Controllo rx al momento dell'inserimento degli impianti

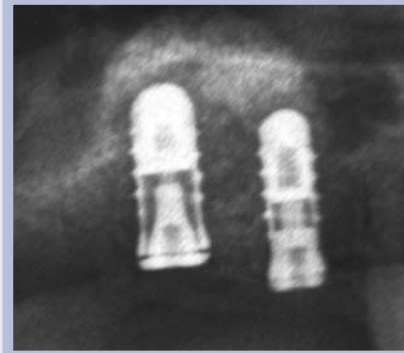


Fig. 14 - Controllo rx a 4 mesi dall'inserimento degli impianti

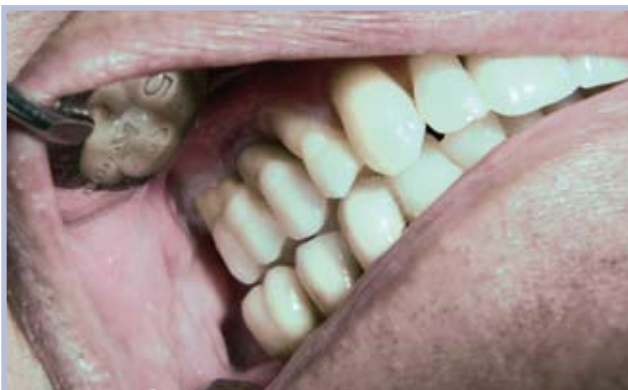

Fig. 15

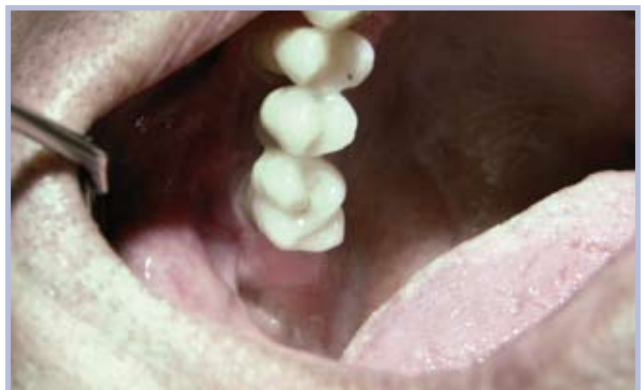

Fig. 16

*L'efficienza  
della semplicità!*



Ortodonzia e Implantologia

sistema implantare

**EXACONE™**

# Sistematica Implantare EXACONE™

## impianto corto 6.5

Dott. Alberto Frezzato  
Libero professionista a Rovigo

La diffusione dell'implantologia ha portato nel tempo ad estendere l'indicazione implantare anche e, sempre più, a siti non ideali caratterizzati da atrofie piuttosto severe. Negli ultimi anni si sono sviluppati altresì concetti di minor invasività, raggruppati sotto la denominazione di chirurgia minimamente invasiva (Minimally Invasive Surgery=M.I.S.), che mirano a ridurre l'impatto al paziente.

In tale ottica può rientrare l'impiego di impianti corti, che permettono di riabilitare implanto-proteticamente siti di ridotta altezza, senza dover ricorrere a metodiche di accrescimento verticale (Sinus Lift e/o rigenerativa ossea-GBR) che risultano di maggiore disagio per il paziente, richiedono tempi maggiori di trattamento e non sempre offrono una sicura predicibilità di risultato.

La diffusione di impianti corti ha portato anche alla formulazione di alcuni quesiti, tra cui: fino a quanto può essere corto un impianto? E, ancora, quanto carico può sopportare un impianto corto? I principi di biomeccanica della protesi su elementi naturali possono essere trasferiti alla protesi su impianti? ecc.

Per quanto riguarda l'impianto corto EXACONE™ 6.5 possiamo affermare che poiché la connessione interna conserva le stesse dimensioni di quella dell'impianto EXACONE™ diametro 4.1 mm (in particolare la profondità dell'accoppiamento conico di quasi 4 mm) si ha garanzia della resistenza ai carichi masticatori e dell'assenza di complicanze protesiche poiché queste sono state documentate negli anni da test statici e a fatica effettuati dall'Università di Ingegneria di Firenze<sup>1-2</sup> e da studi clinici basati sull'esperienza di quasi 10 anni di utilizzo in bocca.<sup>3-8</sup>

Il sistema implantare EXACONE™ permette di preservare osso crestale periimplantare, diversamente da quanto avviene in sistemi a connessione con vite che comportano di norma un riassorbimento di circa 1,5 mm già dal primo anno dalla protesizzazione.

Di fatto un impianto tradizionale con connessione avvitata di 8 mm di lunghezza, che presenti un riassorbimento cervicale di 1,5 mm, ha una inserzione ossea di 6,5 mm, analogamente a quanto avviene in un impianto a connessione conometrica di 6,5 mm di lunghezza che non presenti riassorbimento.

Inoltre gli impianti corti EXACONE™, dotati di spire di maggiore estensione rispetto agli EXACONE™ standard, presentano una superficie quasi equivalente a quella di un impianto EXACONE™ standard 4,1x8 mm. Presumibilmente potrà essere analogo per entrambi il BIC (Bone Implant Contact), ammesso che tale caratteristica abbia valore al fine dell'ottenimento e del mantenimento dell'osteointegrazione.

Qui di seguito si illustrano due case report relativi all'utilizzo agli impianti corti EXACONE™ nelle due arcate.

### Parole chiave

impianto corto, sella edentula, edentulia singola, sostituto osseo sintetico, GBR, post-estrattivo immediato

Il primo case report concerne un paziente di sesso maschile di anni 68, in buone condizioni di salute, che necessita di riabilitazione al quarto quadrante per edentulia distale dopo estrazione per frattura di pilastro protesico distale (fig. 1). Le radiografie mostrano la sella edentula e la presenza di impianti corti sommersi, secondo protocollo bi-fasico, in sede 46 e 47 (fig. 2).

A distanza di due mesi si procede al rientro chirurgico, con rimozione dei tappi di chiusura di biopolimero e connessione dei tappi di guarigione. I tappi di guarigione nel sistema EXACONE™, analogamente ai monconi, sono dotati di “platform switching” e quindi il tratto di emergenza del moncone dall’impianto ha un diametro minore rispetto all’impianto (fig. 3). Il condizionamento gengivale riesce così a formare un manicotto mucoso di protezione per l’osso sottostante (fig. 4).

A guarigione avvenuta, si procede alla protesizzazione mediante connessione di due monconi preparati in laboratorio per fresaggio. Dopo aver inserito i monconi e attivata la connessione (fig. 5), questi non vengono più rimossi e attorno ad essi si completa la maturazione tissutale che si concretizza in quella che viene definita ampiezza o spazio biologico.

Sui due monconi si cementano due corone singole oro-ceramica (figg. 6-7).

L’immagine della protesi finita mostra un’armonia tra tessuti molli e struttura protesica (fig. 8).

La radiografia di controllo mostra il corretto fitting protesico ed il livello dell’osso crestale (fig. 8).

## CASO 1 - (Figg. 1-8)

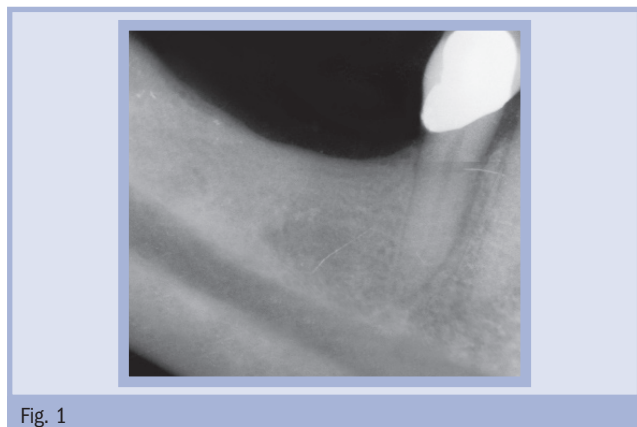


Fig. 1

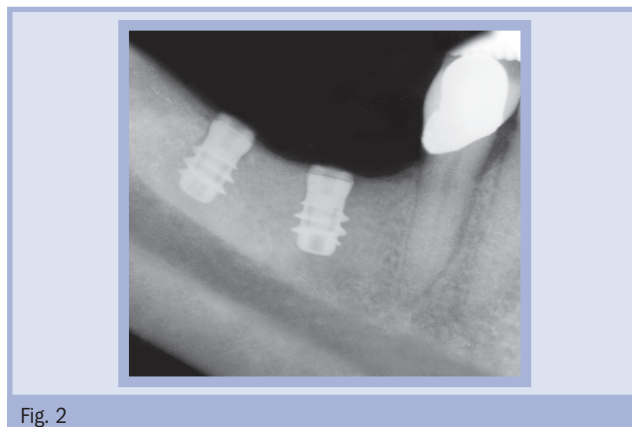


Fig. 2

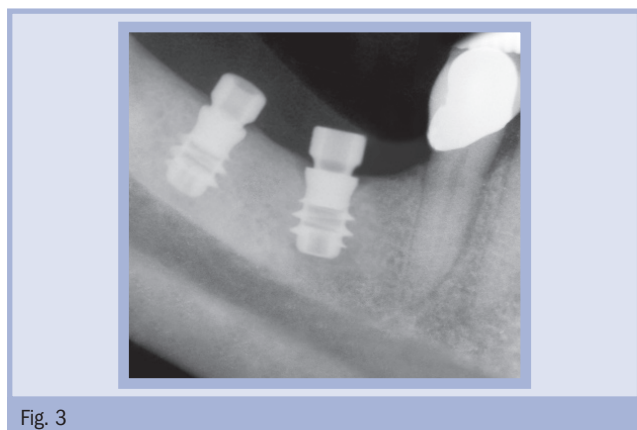

Fig. 3

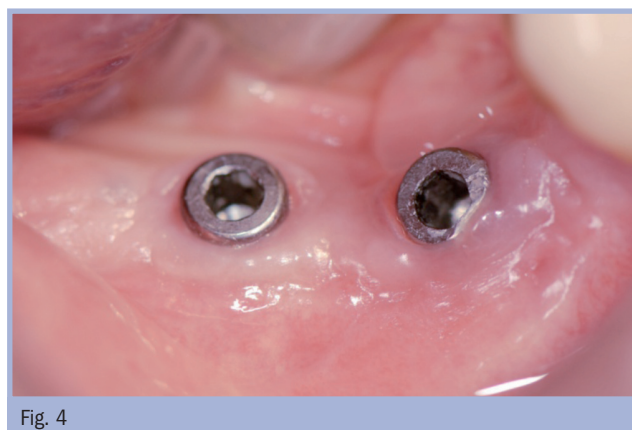


Fig. 4

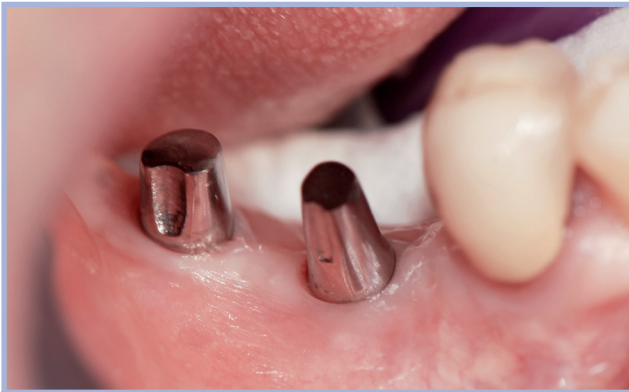

Fig. 5

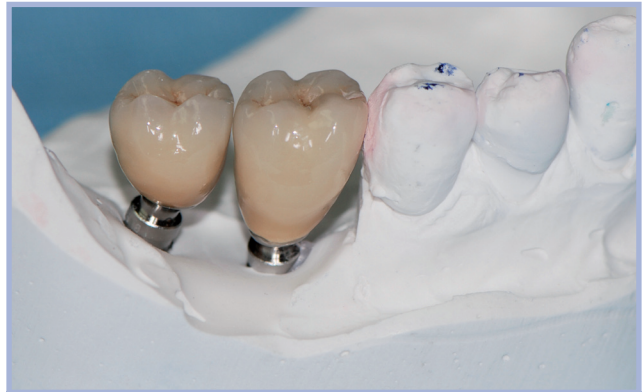

Fig. 6

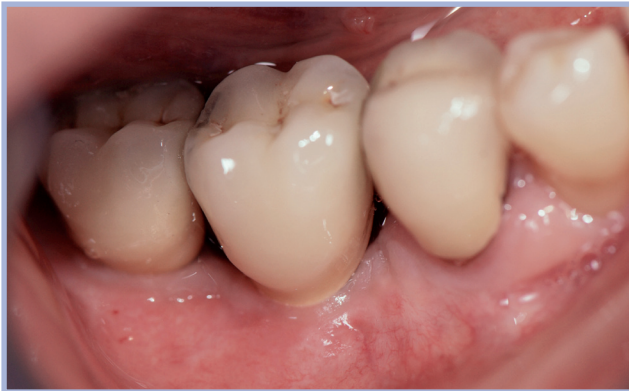

Fig. 7

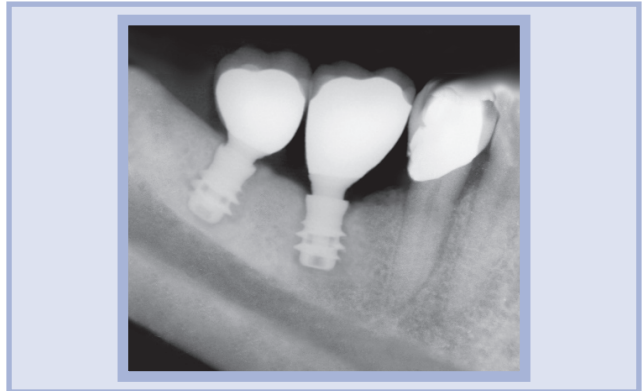

Fig. 8

## CASO 2 - (Figg. 1-20)

Il secondo case report tratta di impianto post-estrattivo immediato in sede 25. Si riportano le varie fasi procedurali dall'esame clinico, all'estrazione, all'inserimento dell'impianto, alla protesizzazione. Trattasi di paziente di sesso femminile di anni 52, in buone condizioni di salute, presentatasi alla nostra osservazione per frattura di elemento dentario 25.

In altra epoca la paziente sarebbe stata trattata mediante ponte a tre elementi su pilastri naturali.

In epoca attuale appare logica la scelta implantare: il biotipo parodontale spesso, un'adeguata distanza interdentale, un adeguato spessore vestibolo-palatale sono elementi favorevoli ad un inserimento implantare a buona predicibilità di risultato. La radiografia endorale permette di osservare una buona trabecolatura ossea. L'altezza del sito appare però insufficiente all'inserimento di un impianto di lunghezza standard di 10 mm, a patto di non attuare procedure di ampliamento verticale del sito (mini lift). Si decide di adottare principi di minima invasività: estrazione atraumatica, non apertura di lembo, impianto corto, connessione immediata del tappo di guarigione (tecnica monofasica).

Le immagini illustrano la sequenza delle varie fasi: in particolare la valutazione dell'alveolo post-estrattivo (figg. 1-3), il posizionamento tri-dimensionale dell'impianto (figg. 4-7, 10), bioinnesto con materiale sintetico al 100% MBCP+ dimensione dei granuli 0,5-1 mm (fig. 8) a riempimento degli spazi periimplantari necessariamente presenti a causa del sito post-estrattivo, la copertura del sito chirurgico con una spugna di collagene (fig. 9), la maturazione dei tessuti molli (figg. 11, 12), la presa d'impronta (fig. 13), la connessione del moncone implantare con prova della cappetta (figg. 14-16), la consegna della corona protesica (figg. 17, 18, 19), e l'estetica della corona anche in funzione della posizione del labbro e del sorriso (fig. 20).

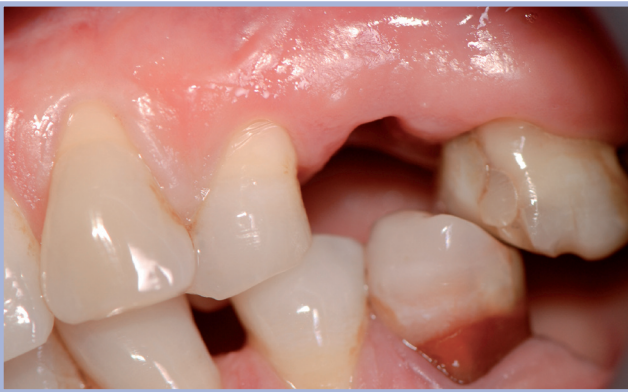

Fig. 1

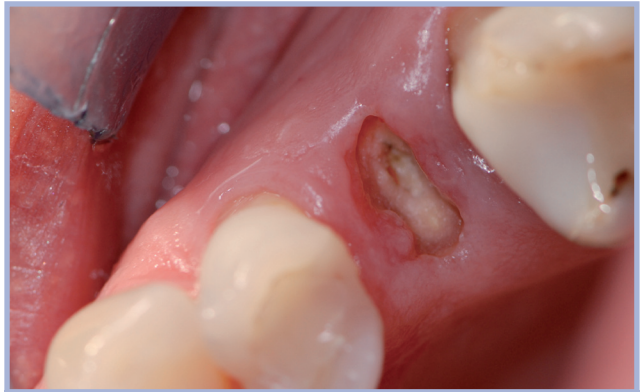

Fig. 2

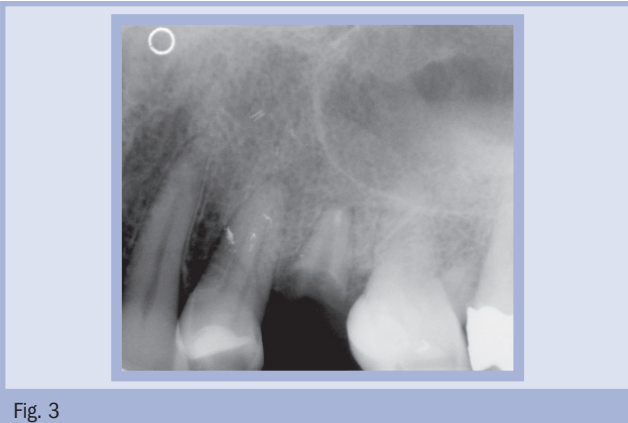

Fig. 3

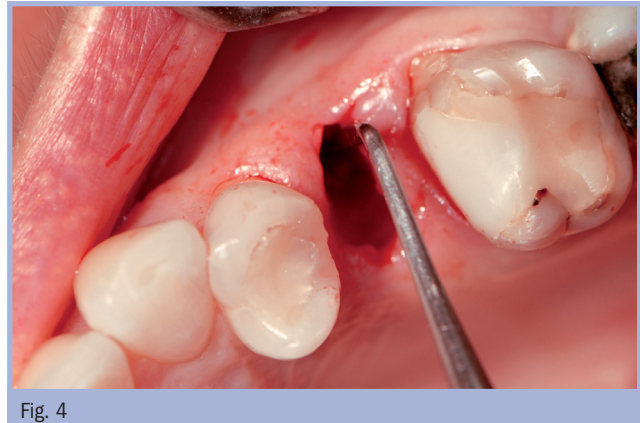

Fig. 4

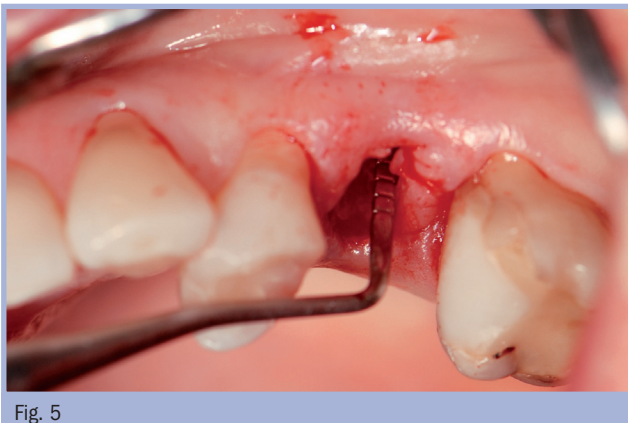

Fig. 5

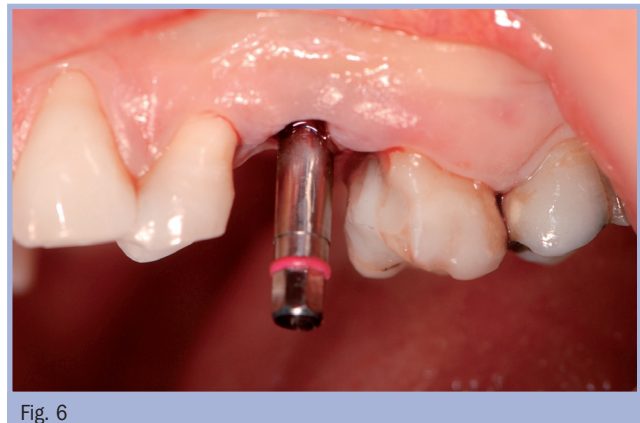

Fig. 6

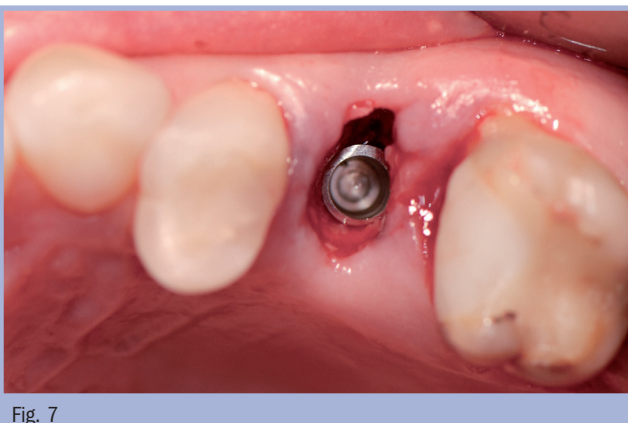


Fig. 7

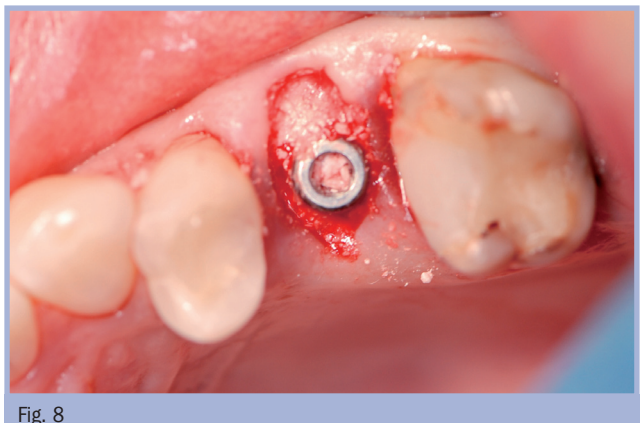


Fig. 8



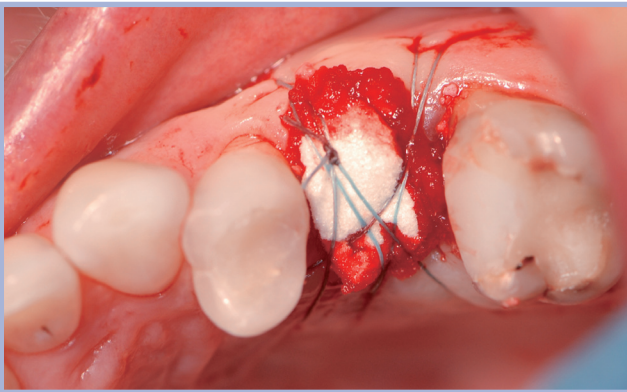


Fig. 9

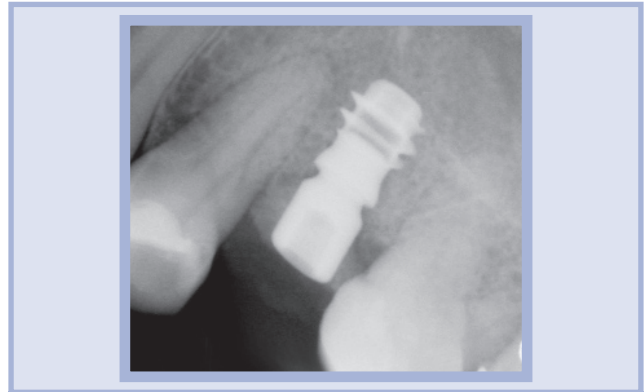


Fig. 10

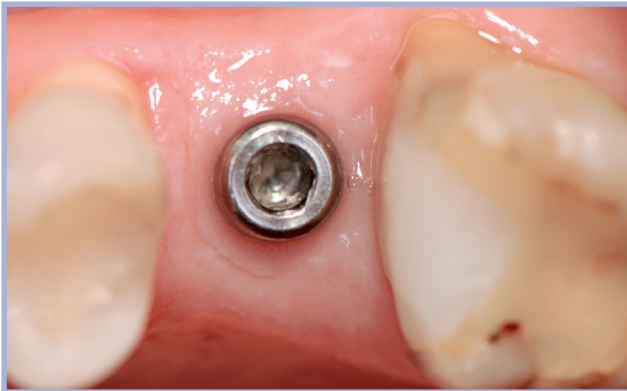

Fig. 11

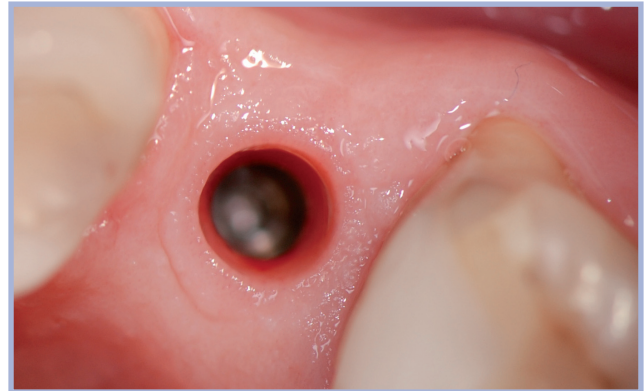


Fig. 12

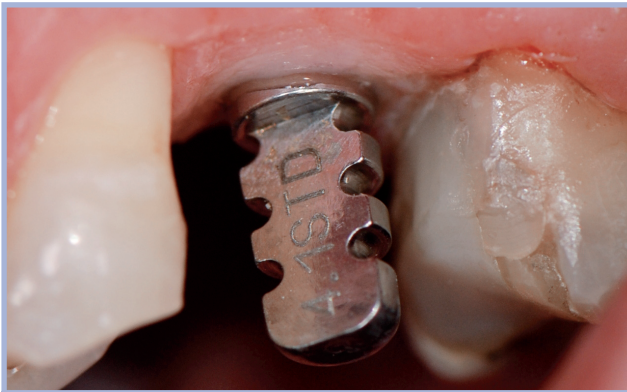


Fig. 13

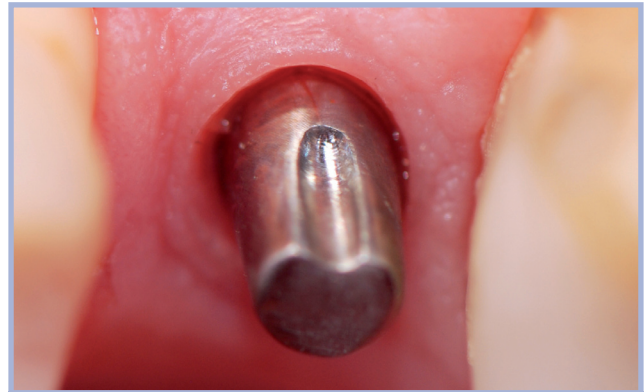


Fig. 14

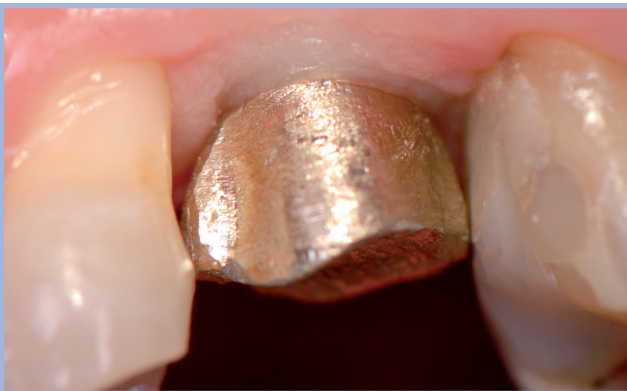

Fig. 15

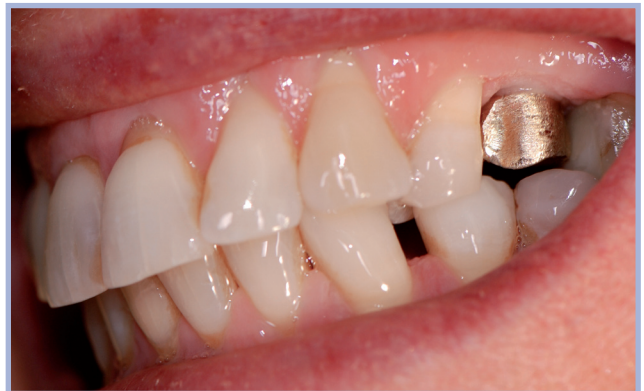

Fig. 16

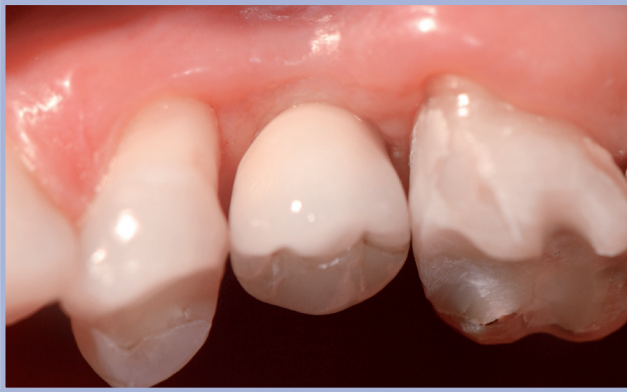

Fig. 17

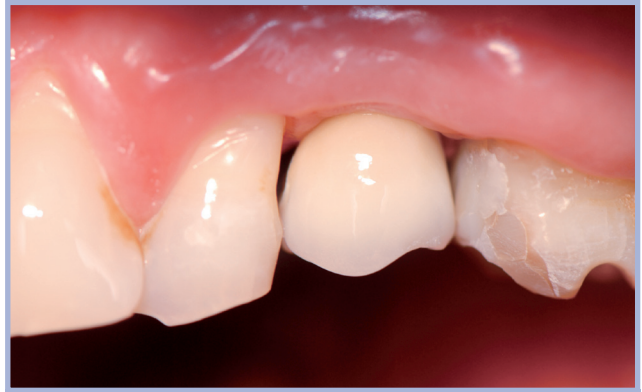

Fig. 18

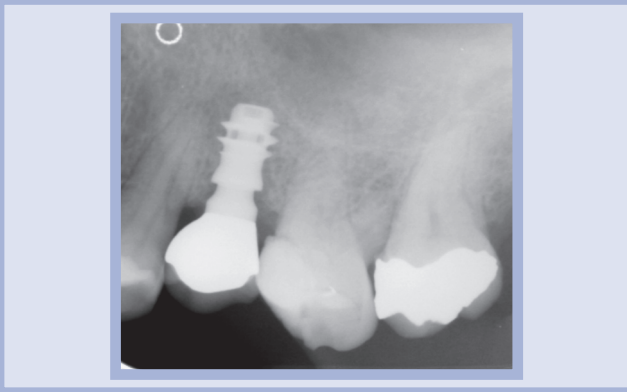


Fig. 19

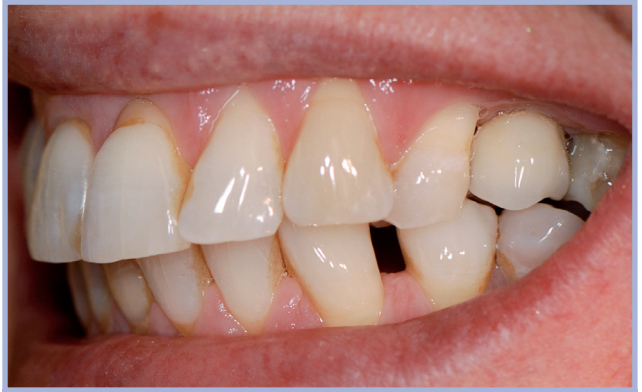

Fig. 20

Realizzazioni protesiche

Laboratorio odontotecnico Ceramodent di Paolo Morbiato e C. – Padova

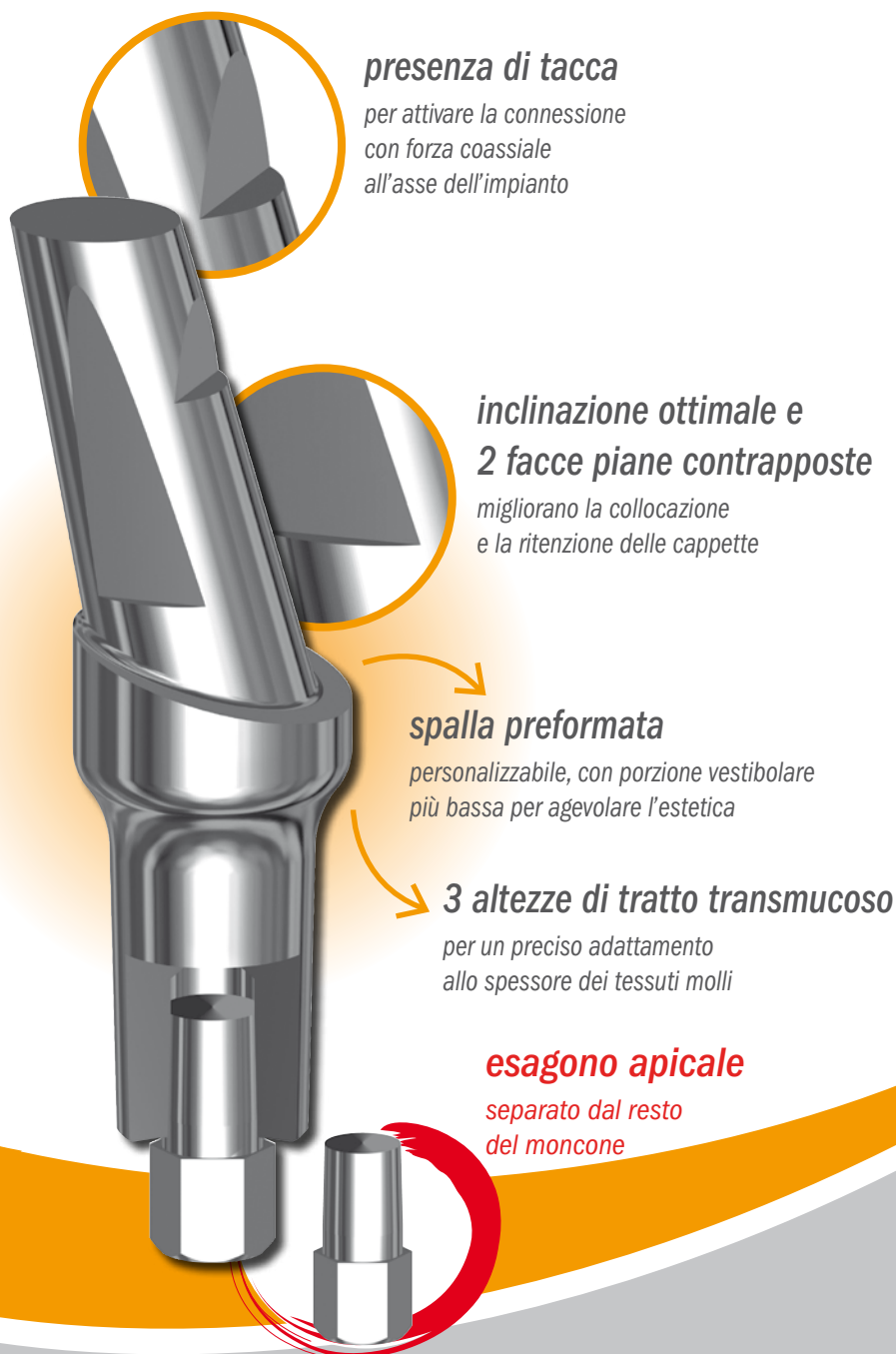## Bibliografia

- <sup>(1)</sup> Prove di flessione a fatica su impianti dentali, Gamberini T Exacone News 005; 2: 44-47
- <sup>(2)</sup> Connessioni moncone-impianto: biologia e biomeccanica, Mangano C, Mangano F, Montini S Dental Cadmos 2004; 9:21-35
- <sup>(3)</sup> Impianti a connessione conometrica autobloccante – Studio clinico, Guerra M, Belcastro S, Palazzo L, Mannarino MR Dental Cadmos 2007; 6:49-54
- <sup>(4)</sup> Impianti a connessione conometrica nel rialzo del seno mascellare: studio prospettico, su 227 impianti Mangano C, Mangano F, Montini S, Mangano A, La Colla L, Implantologia 2008; 2:59-71
- <sup>(5)</sup> Single tooth Morse taper connection implants after 1-year of functional loading. A multicenter study on 302 patients Mangano C et al Eur J Oral Implant 2008; 4:305-315
- <sup>(6)</sup> Prospective clinical evaluation of 1920 morse taper connection implants, Mangano C, Mangano F, Piattelli A, Mangano A, La Colla L, Clin Oral Implants Res 2009; 20:254-261
- <sup>(7)</sup> Studio clinico prospettico sulla sopravvivenza a medio termine di impianti a connessione conometrica Dott. Belcastro S, Palazzo L, Meli R, Guerra M, Quintessenza Internazionale, 2009, 3: 47-57
- <sup>(8)</sup> Nuovi paradigmi in implantoprotesi, Estetica e stabilità dei tessuti, versatilità e successo implantare, Savasta S., Targetti L., Guerra M., Belcastro S., Meli R., Quintessenza Internazionale, Speciale implantologia 2009, 5bis: 125-134

# monconi anatomici EXACONE™

PER FACILITARE  
LA FINALIZZAZIONE PROTESICA  
IN LABORATORIO E IN STUDIO

360°



**presenza di tacca**  
per attivare la connessione  
con forza coassiale  
all'asse dell'impianto

**inclinazione ottimale e  
2 facce piane contrapposte**  
migliorano la collocazione  
e la ritenzione delle cappette

**spalla preformata**  
personalizzabile, con porzione vestibolare  
più bassa per agevolare l'estetica

**3 altezze di tratto transmucoso**  
per un preciso adattamento  
allo spessore dei tessuti molli

**esagono apicale**  
separato dal resto  
del moncone

L'innovazione principale,  
protetta da un brevetto interna-  
zionale, risiede nella realizzazione  
dell'**esagono apicale  
staccato dal resto  
del moncone:**

ciò consente un posizionamento  
libero a 360° sul modello  
e rende semplice il recupero  
di disparallelismi, sfruttando  
al meglio la forma anatomica  
dei monconi. Successivamente,  
attivando la connessione  
autobloccante conica tra  
l'esagono e il moncone, il pilastro  
risulterà solidale con l'esagono  
orientato nella posizione prescelta  
e guiderà il clinico nel  
posizionamento sul paziente  
con la massima precisione.



Ortodonzia e Implantologia

[www.leone.it](http://www.leone.it)

*L'efficienza  
della semplicità!*

# Impianti post-estrattivi immediati in regione estetica, in presenza di rarefazione ossea periapicale

Dott. Corrado Cerino

Odontoiatra – Libero Professionista a Napoli

Paziente di sesso maschile di anni 46. Si presenta all'osservazione nel dicembre 2008 per presenza di dolenzia in regione 1.2 e 2.2. All'esame OPT (fig. 1) si evidenzia la presenza di lesioni periapicali su entrambi gli elementi dentari in questione, con sospetta presenza di lesione cistica in regione 2.2.

All'esame obiettivo (figg. 2, 3, 4) si evidenzia presenza di elementi dentari precedentemente trattati endodonticamente ed incapsulati. In regione vestibolare si nota, a carico di entrambi gli elementi dentari, presenza di tragitto fistoloso con presenza di pus. Si decide di intervenire, per il momento, solo sugli elementi dentari in questione. Vista la pessima condizione dei monconi protesici si opta per l'estrazione degli stessi e l'eventuale inserimento, nella stessa seduta, di impianti osteointegrabili.

A gennaio 2009, eseguite le estrazioni in regione 1.2 e 2.2 e l'asportazione della lesione in regione 2.2 (fig. 5), si esegue un'accurata pulizia degli alveoli, cercando di preservare al massimo le corticali vestibolare e palatale che risultano alquanto integre, ad eccezione di una lieve fenestrazione in prossimità della regione periapicale del 2.2.

Si procede all'inserimento di impianti EXACONE™ diametro 4,1, lunghezza 10 mm in regione 1.2 con tecnica flapless, e diametro 4,1, lunghezza 12 mm in regione 2.2, avendo cura di coprire la fenestrazione con osso autologo prelevato dalle frese e ricoprendo il tutto con membrana in collagene.

Essendo stati inseriti sotto cresta, si decide di posizionare sugli impianti un tappo di guarigione standard da 3 mm di lunghezza (fig. 6), in modo da ottenere la completa guarigione dei tessuti molli al di sopra degli impianti ed al fine di sfruttare sin dal primo momento i vantaggi del platform switching.

Nella stessa seduta si ricostruiscono in composito le porzioni coronali degli elementi estratti e si fissano agli elementi contigui mediante resina composita.

Dopo 4 mesi si procede con la seconda fase chirurgica (fig. 7), avendo cura di realizzare un'incisione semicircolare, riposizionando il tessuto in eccesso sul versante vestibolare (fig. 8) e si posizionano dei provvisori realizzati in studio.

Dopo circa 10 gg, ottenuta una buona guarigione dei tessuti molli, si posizionano i transfer sugli impianti e se ne rileva un'impronta (fig. 9), il laboratorio prepara i monconi (standard dritto per 1.2 e standard angolato di 15° per 2.2) e le strutture che dovranno poi essere ceramizzate (fig. 10). Una volta pronti gli abutment, si procede ad incontrarli negli impianti e si cementano i provvisori in resina realizzati in laboratorio (figg. 11, 12), al fine di ottenere un ottimale condizionamento dei tessuti molli periimplantari.

Alla fine del mese di giugno, ottenuta la stabilità dei tessuti periimplantari (fig. 13) si registra un'impronta di posizione ed il laboratorio completa il lavoro (fig. 14).

Vista la pessima condizione degli elementi dentari estratti, nonché la presenza dei tragitti fistolosi in corrispondenza degli stessi, nonostante residui una perdita della bozza ossea in corrispondenza degli elementi in questione, il paziente si è ritenuto pienamente soddisfatto del risultato estetico accettabilissimo, anche riguardo ai tessuti molli periimplantari.

All'esame radiografico endorale (figg. 15, 16), effettuato nel mese di novembre (dopo 10 mesi dall'inserimento degli impianti), si vince l'ottima stabilità dell'osso in corrispondenza del collo implantare, merito sicuramente del posizionamento in prima istanza dei tappi di guarigione.

Il controllo clinico e radiografico ad 1 anno evidenzia come il risultato estetico ottenuto sia stabile grazie al perfetto mantenimento dell'osso periimplantare e all'eccellente aspetto dei tessuti molli (figg. 17, 18, 19).

## Parole chiave

edentulia singola, post-estrattivo immediato, fase unica, zona estetica, condizionamento dei tessuti molli, platform switching, G.B.R.

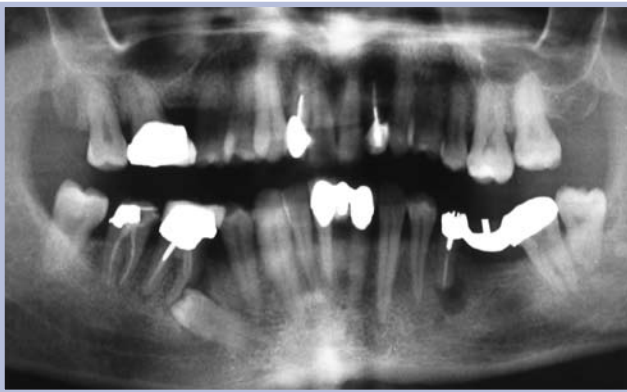


Fig. 1 - Ortopantomografia pretrattamento

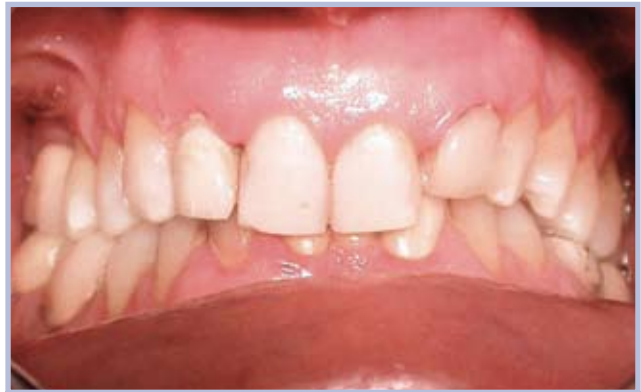

Fig. 2 - Situazione iniziale

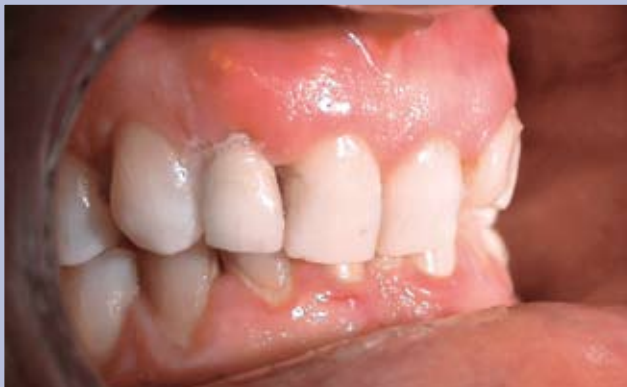

Fig. 3 - Dettaglio emiarcate destre

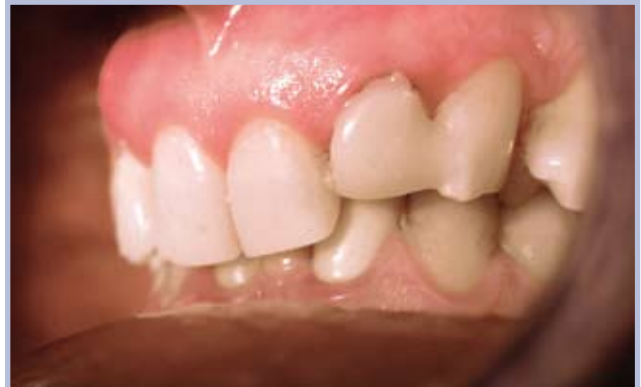

Fig. 4 - Dettaglio emiarcate sinistre

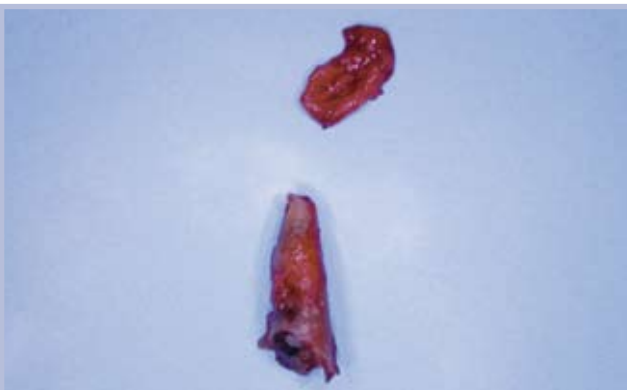
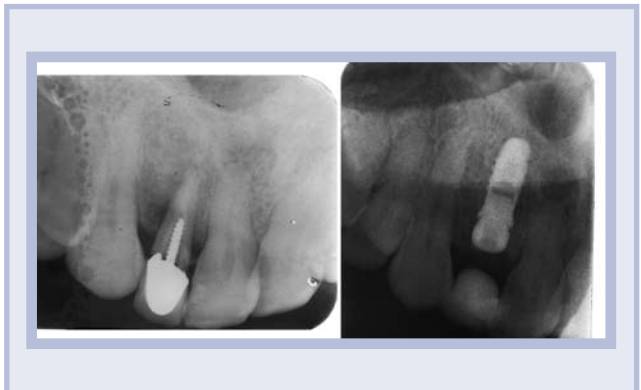

Fig. 5 - Radice del 2.2 con relativa lesione asportata



Figg. 6a, 6b - Comparazione dei siti pre e post-trattamento

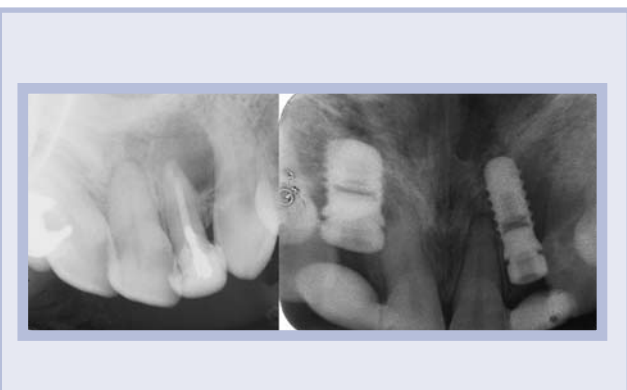


Fig. 6b

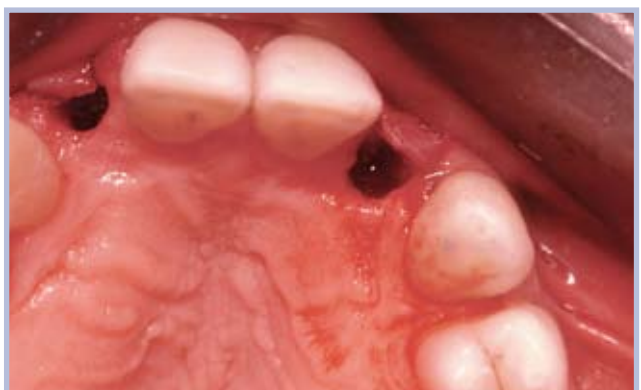

Fig. 7 - Visione oclusale dei siti implantari al momento della seconda chirurgia

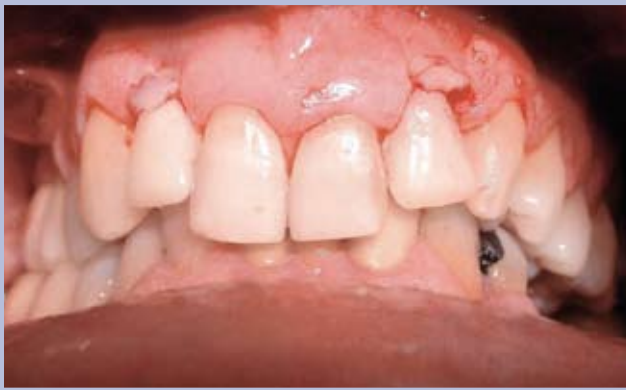

Fig. 8 - Riposizionamento dei tessuti molli sul versante vestibolare

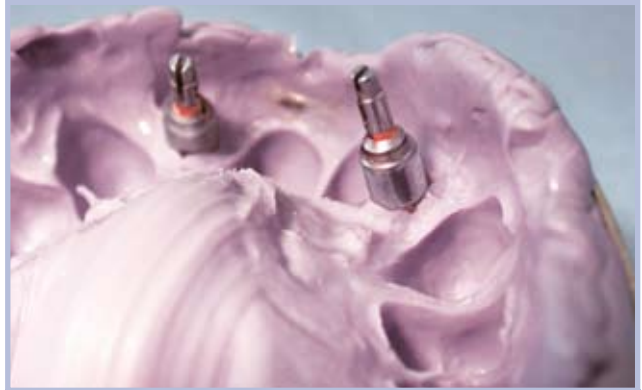

Fig. 9 - Transfer ritenuti nell'impronta

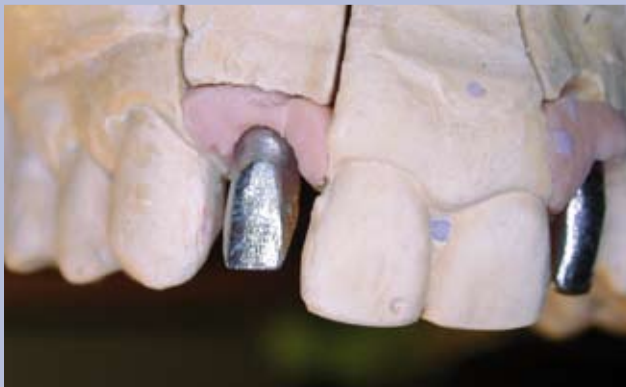

Fig. 10 - Particolare dei modelli con strutture provate su abutment e gengiva in silicone

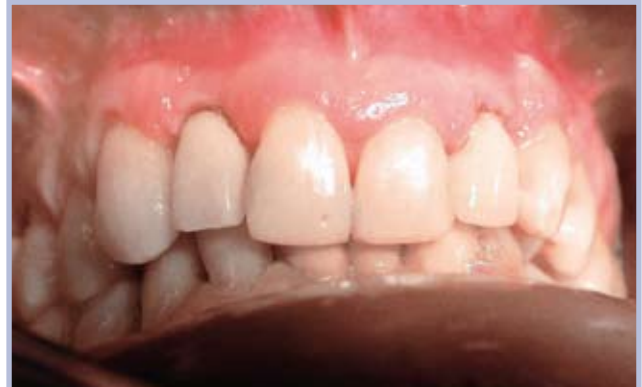

Fig. 11 - Condizionamento dei tessuti con provvisori realizzati in laboratorio cementati su abutment definitivi

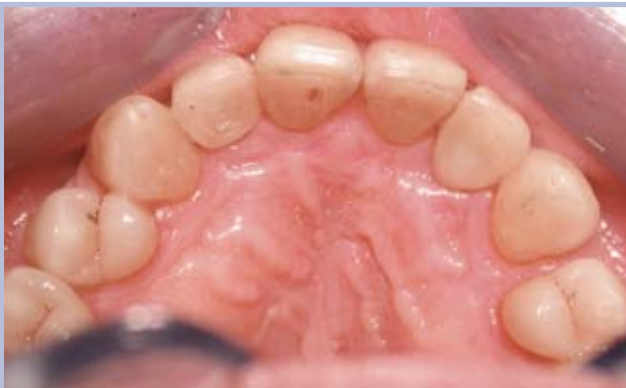

Fig. 12 - Visione oclusale dei provvisori del laboratorio

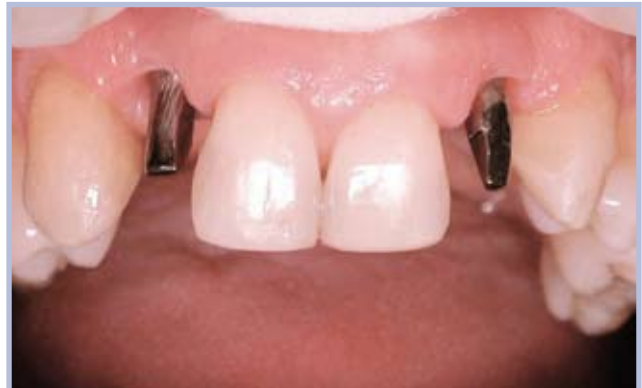

Fig. 13 - Avvenuto condizionamento dei tessuti molli periimplantari

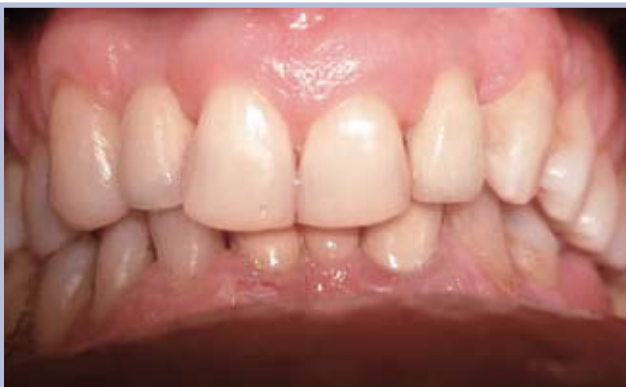

Fig. 14 - Elementi definitivi cementati

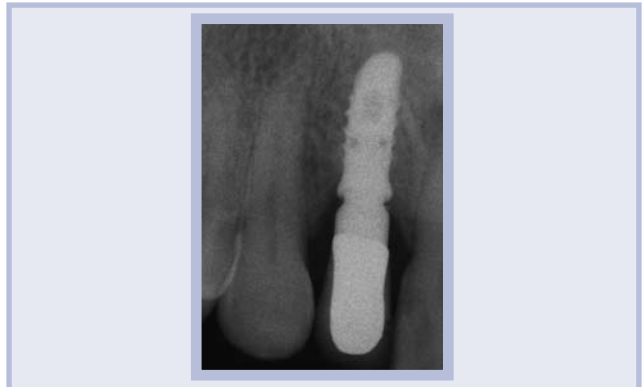

Fig. 15 - Controllo radiografico a 10 mesi di 1.2

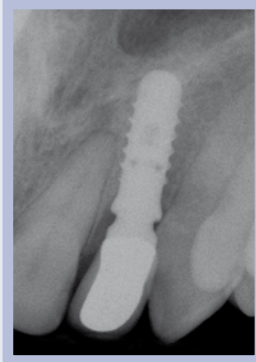


Fig. 16 - Controllo radiografico a 10 mesi di 2.2

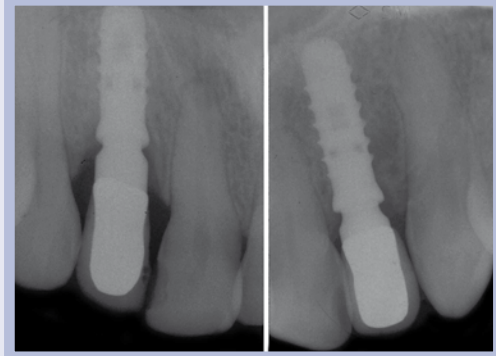


Fig. 17 - Controllo radiografico a 1 anno dei due impianti

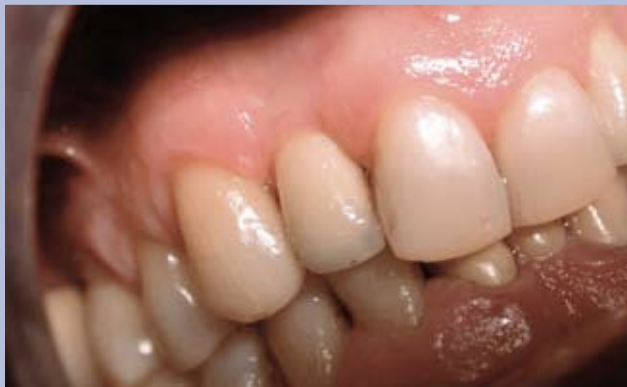

Fig. 18 - Controllo clinico a 1 anno di 1.2

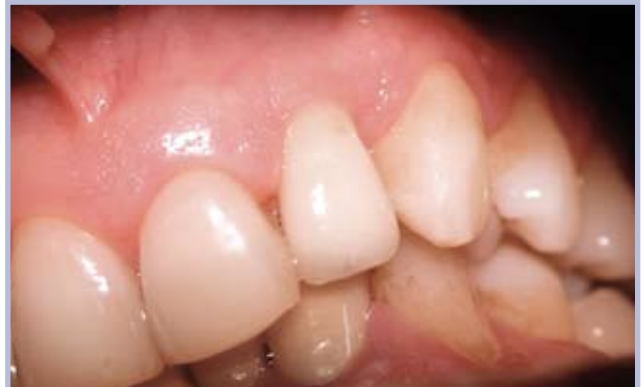

Fig. 19 - Controllo clinico a 1 anno di 2.2

Realizzazioni protesiche

Laboratorio odontotecnico Dental Creation s.n.c. di Attilio Sommella e Raffaele Nicotera - Napoli



newsletter n.2 / 2010



Per informare e aggiornare con rapidità i professionisti sulle nostre attività culturali e commerciali.

Se desidera ricevere la nostra Newsletter al suo indirizzo invii una mail a:

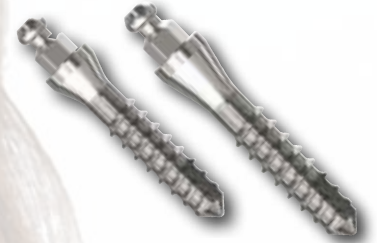**clienti@leone.it**

oppure compili il form all'interno del sito:

**www.leone.it.**

# monoimpianti

per Overdenture O-ring



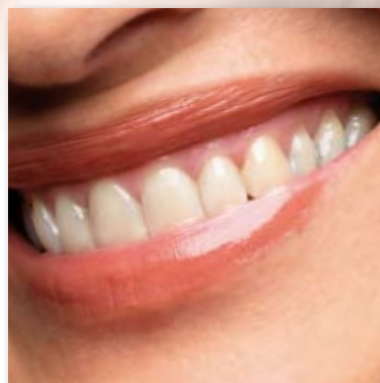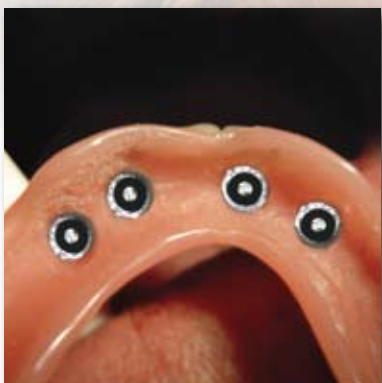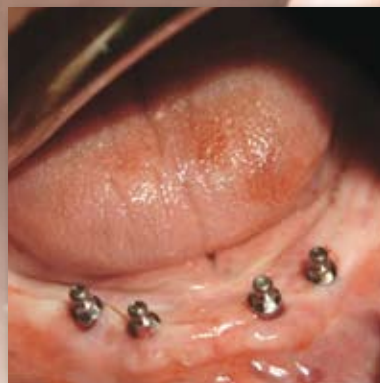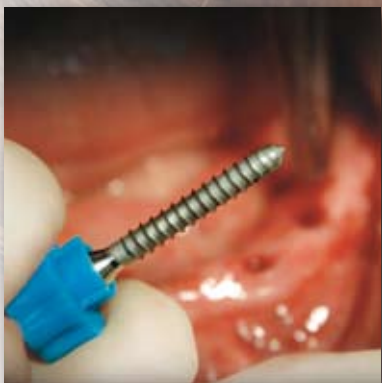
intervento **mini-invasivo**

**recupero funzionale e  
stabilizzazione della protesi  
anche nella stessa seduta**

**risparmio di tempo  
alla poltrona**

**benefici immediati ed evidenti  
per il paziente**

*L'efficienza  
della semplicità!*



Inserimento semplice anche in mandibole atrofiche ed estremamente riassorbite grazie al diametro ridotto di 2,7 mm.

Possibile riutilizzo della protesi preesistente con le esclusive microcuffie.

Fabbricati in titanio grado medicale. Design autofilettante con ottima stabilità primaria.

Il collo liscio e tronco conico favorisce il sigillo mucoso.

Resistenza alla torsione oltre 140 Ncm.



# Carico immediato mediante utilizzo di protesi avvitata tipo Toronto Bridge

Dott. G. Drago, Dott.ssa G. Pipinato, Dott. B. Emanuele, Dott. E. Bressan  
Università degli Studi di Padova, Clinica Odontoiatrica Master in Implantologia Osteointegrata

## Introduzione

Nella pratica odontoiatrica quotidiana aumenta la richiesta di riabilitazioni implanto-protetiche in tempi brevi, mantenendo la predicibilità dei risultati estetici e funzionali.

Tra i motivi d'insuccesso implantare c'è l'infezione batterica, causa di infiammazione gengivale e di riassorbimento osseo periimplantare.

In tutti i sistemi implantari a connessione avvitata esiste un gap, che può essere facilmente colonizzato da batteri e che permette il passaggio di fluidi salivari. Tale spazio costituisce un serbatoio microbico capace di scatenare processi infiammatori ed infettivi che possono compromettere la sopravvivenza degli impianti a lungo termine.

La connessione conometrica rappresenta la soluzione a queste problematiche biologiche. Essa, infatti, con un gap interfacciale dalle dimensioni comprese tra 0,5 e 1  $\mu\text{m}$ , costituisce un'ottima barriera alla penetrazione microbica, prevenendo fenomeni flogistici ed infettivi che le connessioni avvitate hanno mostrato di non poter arginare.

La connessione EXACONE™, in particolare, nasce dall'unione di due geometrie: esagono interno e cono Morse (fig. 12). Il primo garantisce elevata resistenza ai carichi torsionali e assoluta precisione nel posizionamento del moncone all'interno dell'impianto, favorendone la riproducibilità in laboratorio. Il secondo offre notevole resistenza alle forze di trazione, buon sigillo antibatterico e ottimale distribuzione dei carichi masticatori.

Va considerata infine la semplicità della componentistica protetica che, in questo caso, non necessitando di cementazione, può essere asportata con facilità per le sedute d'igiene di mantenimento.

## Discussione

Attraverso protesi avvitata su impianti a connessione conometrica pura, viene riabilitato il mascellare superiore di un paziente fumatore di anni 48, con scarsa igiene orale e click tardivo dx, verosimilmente dovuto alla perdita di dimensione verticale (fig. 1).

Dopo realizzazione di una dima chirurgica avente come punto di repere il 2.3, si procede al posizionamento di 6 impianti EXACONE™ mediante chirurgia one stage protesicamente guidata. Previa selezione intraoperatoria dei monconi per barra ed impronta con transfer (fig. 2), si posizionano 6 tappi di guarigione anch'essi a connessione conometrica.

Si realizza il manufatto protesico tipo Toronto Bridge con rivestimento estetico in resina, avvalendosi di sovrastruttura costruita su cappette per monconi per barra solidarizzate da una barra fusa mediante procedura di laser sinterizzazione (figg. 3-10). Dopo 48 ore dall'intervento, si rimuovono i tappi di guarigione e si uniscono le cappette ai monconi tramite viti di connessione (fig. 11).

## Conclusioni

Il controllo clinico e radiografico a 5 mesi dimostra buona stabilità dei tessuti duri e molli, oltre che un buon risultato estetico. La soluzione adottata sembra quindi poter risolvere al meglio le esigenze che questo caso clinico pone, ovvero, il bisogno di una soluzione protetica fissa in tempi rapidi, la garanzia di un sigillo antibatterico ottimale, la semplicità di mantenimento mediante sedute periodiche d'igiene e la necessità di una corretta distribuzione dei carichi masticatori per correggere la disfunzione articolare.

### Parole chiave

edentulia totale superiore, carico immediato, chirurgia guidata, CAD/CAM, Toronto Bridge

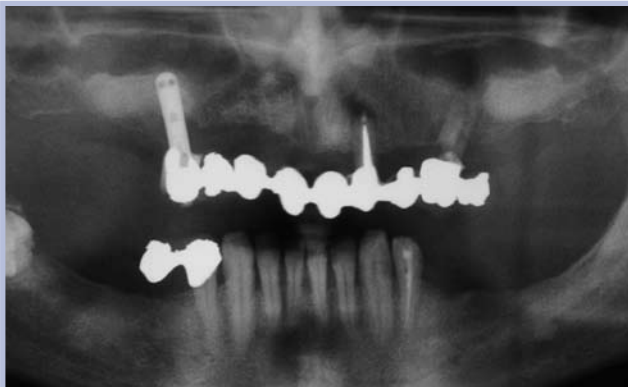


Fig. 1 - Ortopantomografia

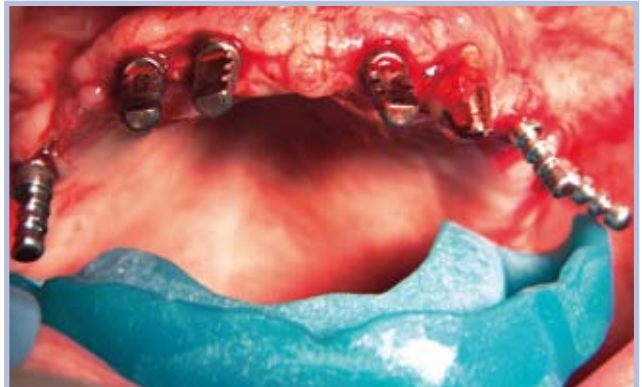

Fig. 2 - Impronta intraoperatoria con transfer

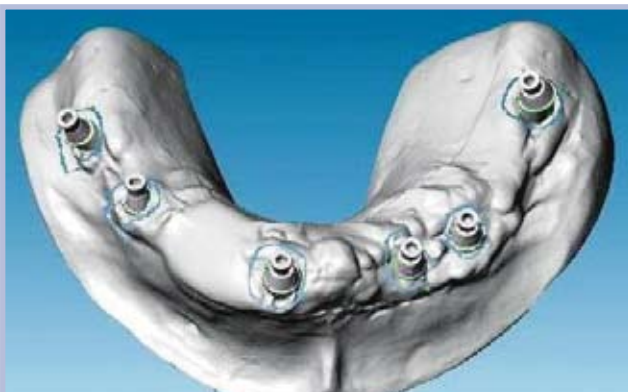

Fig. 3, 4 - Progettazione: monconi sovrastruttura metallica

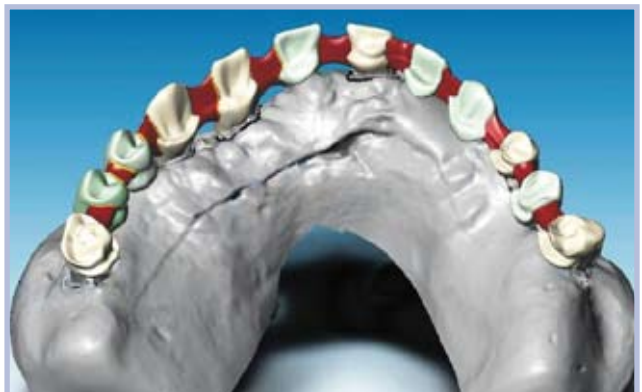

Fig. 4

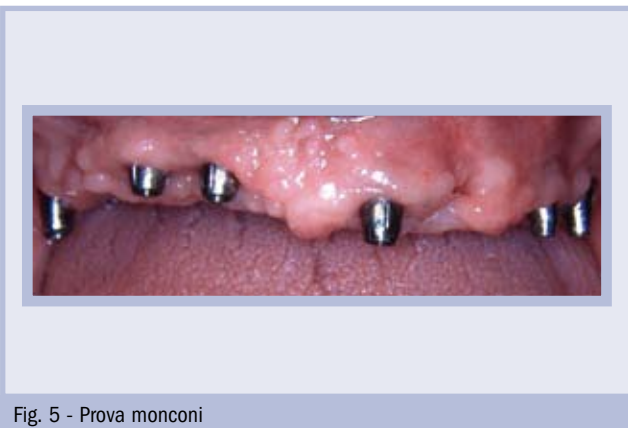

Fig. 5 - Prova monconi

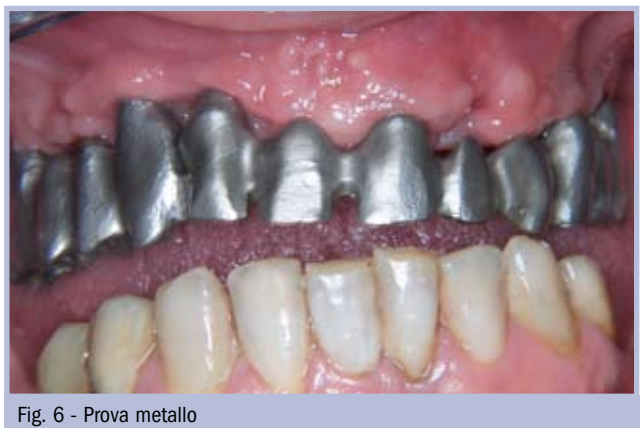

Fig. 6 - Prova metallo

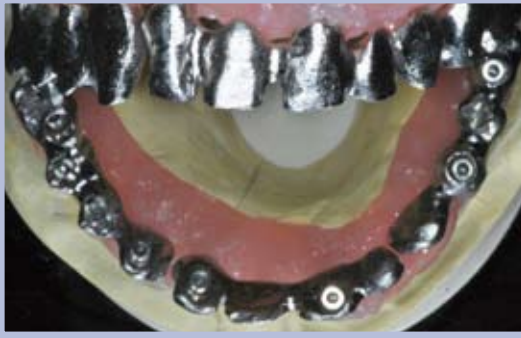

Fig. 7, 8 - Struttura metallica



Fig. 8

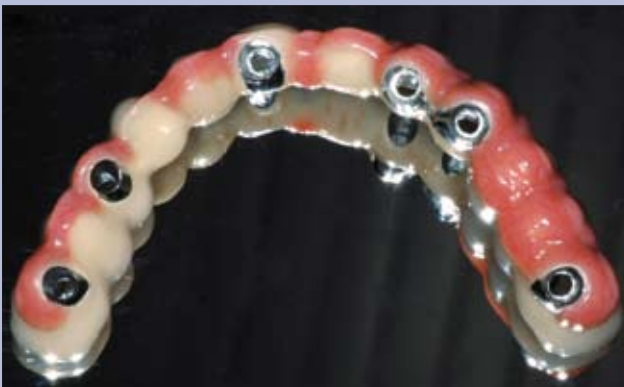

Fig. 9, 10 - Protesi tipo Toronto Bridge

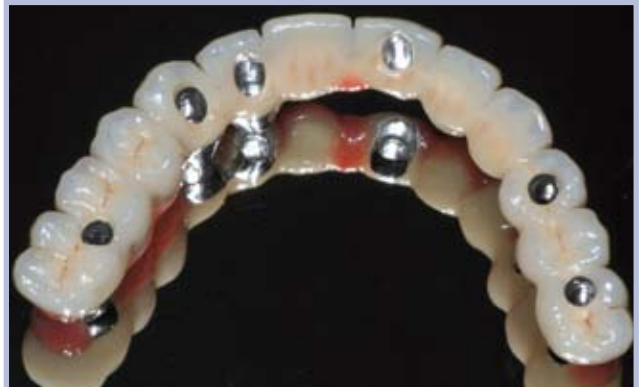

Fig. 10

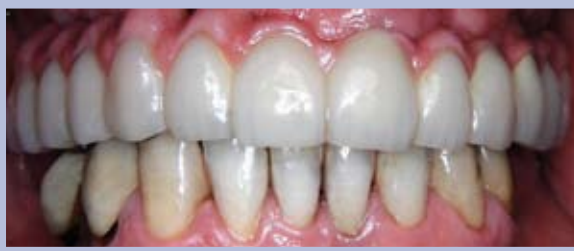

Fig. 11 - Caso finito

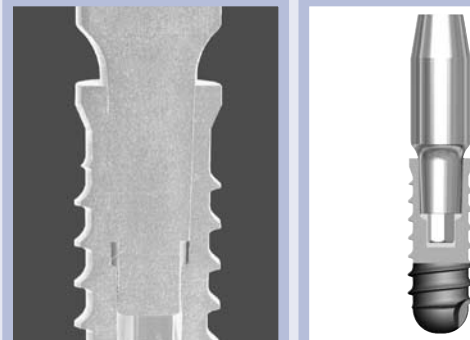


Fig. 12 - Connessione conometrica

Realizzazioni protesiche

Laboratorio Odontotecnico Ma.Vi. Dental - Albignasego (PD)

# Assistenza Clienti



## • Competenza

Il Reparto Assistenza, composto da tecnici ed ingegneri in costante aggiornamento professionale, è sempre a disposizione per fornire informazioni sui prodotti e risolvere eventuali problematiche.



## • Disponibilità

Un team di professionisti dislocati in tutta Italia, in coordinamento con la LEONE e i partner commerciali dell'azienda, offre la propria esperienza professionale, affidabilità e assistenza ai colleghi medici. Una sezione del sito [www.leone.it](http://www.leone.it) è dedicata all'Exacone™ Team dove sono disponibili i riferimenti per i contatti.



## • Tempestività

L'attenta gestione e un sistema logistico all'avanguardia permettono di evadere gli ordini con la massima precisione e consegnare la merce al vettore in media entro 1 giorno lavorativo.



### ASSISTENZA COMMERCIALE

telefono 055.304432 • 055.304433

fax 055.374808

mail [italia@leone.it](mailto:italia@leone.it)



### ASSISTENZA TECNICA

telefono 055.304451

fax 055.304444

mail [research@leone.it](mailto:research@leone.it) • [help.products@leone.it](mailto:help.products@leone.it)