

BOLLETTINO

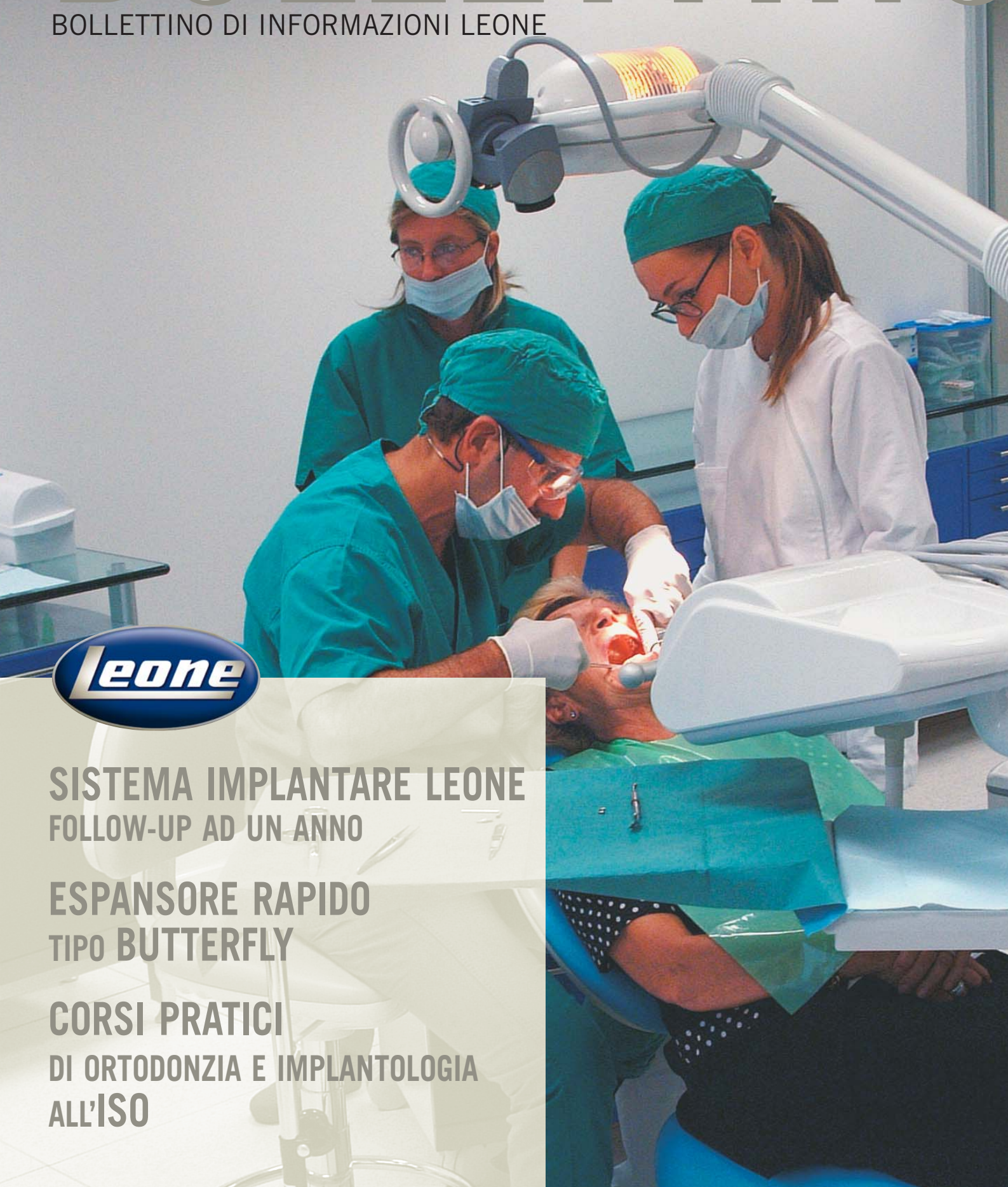BOLLETTINO DI INFORMAZIONI LEONE



**SISTEMA IMPLANTARE LEONE
FOLLOW-UP AD UN ANNO**

**ESPANSORE RAPIDO
TIPO BUTTERFLY**

**CORSI PRATICI
DI ORTODONZIA E IMPLANTOLOGIA
ALL'ISO**

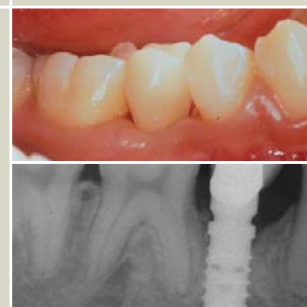

Sommario

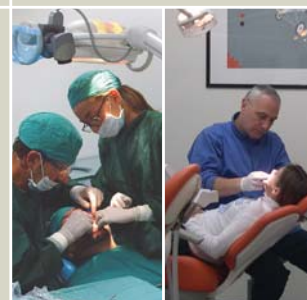- 6** **Sostituzione di denti singoli con impianti a connessione conometrica. Follow-up ad un anno**
Dr. C. Mangano, Dr. S. Montini, Dr. F. Mangano, Dr. M. Restuccia
- 11** **Terapia del deficit trasversale con espansore rapido tipo "butterfly": effetti sagittali e verticali**
Prof.ssa P. Cozza, Dott.ssa M. Mucedero
- 21** **Il carico immediato nella sistematica implantare Leone**
Dr. S. Belcastro, Dr. M. Guerra, Dott.ssa M. R. Mannarino, Dr. L. Palazzo
- 27** **Espansore rapido per la correzione dell'asimmetria dentale scheletrica**
Dr. A. Armenio
- 33** **Corsi pratici di Ortodonzia e Implantologia all'ISO
Calendario 2004-2005**
- 37** **Il Grumrax 3D di Duane Grummons:
l'utilità del guadagno di spazio nell'arcata superiore**
N. Lambini
- 43** **Trattamento ortognatodontico per la sindrome della apnea notturna e del russamento in età evolutiva**
Dr. A. Buccheri
- 51** **Piccolo rialzo del seno mascellare.
Un'applicazione clinica degli impianti Leone con connessione Exacone™ (patent pending)**
Dr. A. Frezzato, Dr. C. Tocchio, Dott.ssa I. Frezzato
- 56** **Intervista al Prof. Claudio Chimenti:
il programma scientifico della A.D.O.M.**
Dr. T. Baccetti
- 58** **Rassegna della letteratura internazionale**
Dr. T. Baccetti, Dr. L. Franchi



6



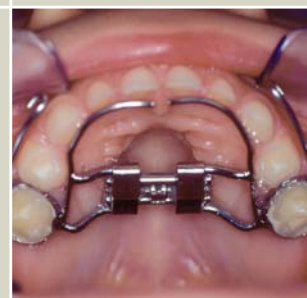33



37



43



Sommario

Editoriale

Il Bollettino cresce. Cresce con la soddisfazione di coloro, come chi scrive, che lo nutrono, lo curano, lo vezzeggiano. Il Bollettino cresce con l'espandersi di un'offerta scientifica che oramai (purtroppo) ben poche riviste italiane del settore sono in grado di presentare all'attenzione dei propri lettori.

Noterete, con piacere speriamo, che il numero di pagine dedicate ad articoli scientifici e tecnici è incrementato. Ci preme sottolineare in particolare che articoli di matrice universitaria, come quello del gruppo di ricerca della Prof.ssa Cozza, si trovano in compagnia di pubblicazioni ad opera di dirigenti ospedalieri (quali il Dr. Buccheri), di liberi professionisti e di tecnici di laboratorio. Tutte le componenti sono rappresentate in uno spazio aperto che fa eco a ciascuna voce del panorama odontoiatrico.

Ancora, questo Bollettino raccoglie i primi dati di un follow-up ad un anno del Sistema Implantare Leone, un altro segno di crescita, stavolta per l'anima chirurgico-implantare dell'azienda. La sperimentazione clinica multicentrica degli impianti Leone inizia a dare i primi frutti, ed il Bollettino li riporta puntualmente.

Esiste poi una sezione del nostro periodico che merita una nota specifica. Il lettore si soffermi sulle tre pagine del Calendario Corsi dell'Istituto Studi Odontoiatrici. In fase di impaginazione del Bollettino, seppur a conoscenza della ricchezza di eventi organizzati presso l'ISO, mi ha sorpreso l'entità dell'offerta didattica che è andata ad infittire quelle tre pagine. L'ISO si configura come un crocevia culturale, un punto di incontro per divulgare nozioni e tecniche aggiornate a chi aggiornamento di qualità cerca. Ai Corsi classici dei relatori da sempre vicini all'azienda si affiancano Corsi clinico-pratici su paziente, in visione diretta amplificata dalle possibilità multimediali. E ancora l'ISO come sede di Corsi di Perfezionamento universitari, sia in ortodonzia, che in parodontologia, che in implantologia. Infine, le strutture della ISO vengono scelte come luogo di svolgimento di congressi, simposi ed iniziative di società scientifiche ed associazioni culturali.

Continuiamo a crescere, tutti assieme, a raccogliere sfide di miglioramento e qualificazione, per il bene della disciplina odontoiatrica, della conoscenza tecnica, dell'approfondimento e, in ultima analisi, della salute orale dei nostri pazienti.

Tiziano Baccetti

Sostituzione di denti singoli con impianti a connessione conometrica

Follow-up ad un anno

Dr. Carlo Mangano*, Dr. Sergio Montini**, Dr. Francesco Mangano**

*Corso Perfezionamento in Implantologia e Biomateriali, Università di Chieti

**Liberi Professionisti a Gravedona (Co)

INTRODUZIONE

L'implantologia orale, al giorno d'oggi, rappresenta il trattamento d'elezione per milioni di persone affette da edentulia parziale o totale.

Infatti, il successo degli impianti osteointegrati è ormai ampiamente documentato nella letteratura e ha reso possibile restaurare con successo non solo arcate totalmente o parzialmente edentule, ma ha anche permesso la sostituzione di denti singoli con corone impianto-supportate, diventando una pratica sempre più comune.¹⁻⁴

I restauri di un dente singolo posteriore sono maggiormente soggetti al rischio di complicanze protesiche che comportano prevalentemente allentamento o fratture della vite di connessione del moncone, a volte dell'impianto e la perdita di osso marginale.⁵⁻¹⁰

L'attenzione di molti ricercatori e clinici si è focalizzata negli ultimi anni sulle problematiche implantoprotesiche ed in modo particolare sono studiate l'efficacia e la funzione delle componenti protesiche dei vari sistemi implantari per valutare il successo del trattamento.

Attualmente con l'introduzione di sistemi protesici concepiti appositamente per monoimpianti e l'impiego di componenti protesiche migliorate, l'incidenza delle complicanze è diminuita soprattutto nei settori anteriori, mentre nei settori posteriori dove i carichi funzionali sono molto più elevati il problema sembra essere ancora ben rappresentato.¹¹⁻¹³

Becker e coll.¹⁴ in uno studio di 282 impianti posizionati in zona molare evidenziarono differenze significative fra mascellare e mandibola, riguardo le percentuali di successo (mascella 82,9%, mandibola 91,5%). Attribuirono tali risultati alle differenze nella quantità e qualità dell'osso in queste regioni.

Levine e coll.¹⁵ su 135 monoimpianti posizionati posteriormente in zona molare e premolare riportarono una percentuale di successo del 92% per i molari mentre quella dei premolari fu del 99,98%.

Sempre Levine e coll.¹⁵ in uno studio su 675 impianti posizionati nelle regioni posteriori dei mascellari, evidenziarono complicanze legate alla perdita della vite di serraggio nel 16,9% dei casi.

Le complicanze relative alla vite di serraggio sono state riscontrate in letteratura con una incidenza che va dal 6% al 48%.^{5-7,10,16,17}

Ekkfeldt e coll.¹⁸ in uno studio su 93 monoimpianti, hanno visto che la complicanza in assoluto più riscontrata è stata la perdita della vite di connessione (43%).

LA CONNESSIONE CONOMETRICA

Una soluzione completamente diversa da quelle che prevedono la presenza di viti, è la connessione conometrica pura, dove l'interfaccia prevede un incastro diretto fra le superfici del moncone e dell'impianto.

Numerosi studi hanno dimostrato l'elevata affidabilità e stabilità delle connessioni conometriche, evidenziando risultati clinici nel lungo periodo con bassa incidenza di complicanze.^{19,20}

Diversi Autori^{21,23} hanno evidenziato come da un punto di vista geometrico, paragonando differenti sistemi con connessione avvitata a quelli con connessione conometrica, risultino significative le differenze esistenti in termini di discrepanza "gap". Studiando al microscopio le diverse interfacce avvitate sono state dimostrate distanze medie nella zona di contatto moncone/impianto comprese fra 20 e 30 µm, mentre a livello del filetto della vite di connessione e l'impianto (dove si alloggia) gli spazi evidenziati risultavano maggiori (fra 70 e 120 µm).^{8,10} Nella connessione conometrica non esistevano tali discrepanze, risultando gli spazi inferiori ai 3 µm.^{22,23} Questa solidarizzazione moncone-impianto distribuisce meglio i carichi a tutto il sistema, evitando sollecitazioni eccessive nella zona della connessione, presenti invece in maniera significativa nei sistemi avvitati. Non meno importanti dei suddetti aspetti biomeccanici appaiono le implicazioni biologiche relative alle connessioni moncone-impianto. È universalmente riconosciuto che un'elevata carica batterica sia la causa dell'infiammazione gengivale e del riassorbimento osseo perimplantare.²⁵⁻²⁹ Studi clinici hanno dimostrato la presenza di batteri nella parte interna di impianti.^{30,31}

Anche studi in vitro hanno dimostrato passaggio di fluidi e batteri all'interfaccia moncone-impianto di sistemi implantari con connessione avvitata.^{32,33}

Quando è presente un microgap fra le interfacce moncone-impianto, di dimensioni comprese fra 50-100 μm , si determina una significativa alterazione dei tessuti molli.

Ulteriori studi³⁴⁻³⁶ sul posizionamento di interfacce moncone-impianto con connessioni avvitate rispetto alla cresta ossea hanno evidenziato l'aumento del riassorbimento osseo allorquando siano posizionati sotto la cresta ossea, mettendo in correlazione la presenza di microgap con lo sviluppo di infiammazione dovuta ad infiltrazione batterica.

Tali studi indicano che la dimensione dei tessuti perimplantari è profondamente influenzata dalla presenza-assenza di un microgap tra moncone e impianto e da dove è posizionato rispetto alla cresta ossea.

L'impiego della connessione conometrica fra moncone e impianto rappresenta, al momento, l'unica soluzione ideale per queste problematiche biologiche.

Studi in vitro hanno dimostrato che la connessione conometrica impedisce il passaggio di fluidi e la colonizzazione batterica dell'interfaccia moncone-impianto costituendo un'ottima barriera alla penetrazione microbica, rendendo estremamente difficile il passaggio dei batteri nei due sensi interno/esterno, prevenendo così quei fenomeni infiammatori e infettivi a carico dei tessuti molli perimplantari che, invece, le connessioni avvitate hanno mostrato di favorire.^{28,29,33,34,35,36}

CASO CLINICO

Un paziente di anni 24, di sesso maschile, presentava agenesia dei secondi premolari inferiori con persistenza dei denti decidui. Si effettuava l'estrazione dei decidui e dopo circa un mese si procedeva al posizionamento di due impianti con connessione conometrica moncone-impianto (Sistema Implantare Leone).

La procedura chirurgica prevede la preparazione dell'alveolo con la fresa iniziale e l'allargamento progressivo con frese calibrate fino al diametro desiderato, in questo caso di 4,8 mm. L'ultimo passaggio è quello con la fresa counter-gincking per preparare la sede per il collo implantare.

La lunghezza prescelta degli impianti era di 14 mm e si effettuava prima dell'intervento con l'ausilio di radiografie endorali ortogonali con centratore di Rinn.

Dopo maschiatura dell'alveolo chirurgico, effettuato solo nei primi due terzi della sua profondità, si posizionavano gli impianti e si effettuava la sutura dei lembi. La radiografia di controllo evidenziava il corretto alloggiamento degli impianti (Figg. 1, 2). Dopo circa tre mesi si procedeva alla loro scopertura, si rimuoveva il tappo chirurgico e si posizionava il tappo di guarigione, della dimensione idonea per ottenere forma e maturazione dei tessuti mucosi atti ad accogliere il moncone implantare. Dopo circa 10 giorni si prendeva l'impronta con l'apposito transfer e subito dopo si riposizionava il tappo di guarigione (Fig. 3).

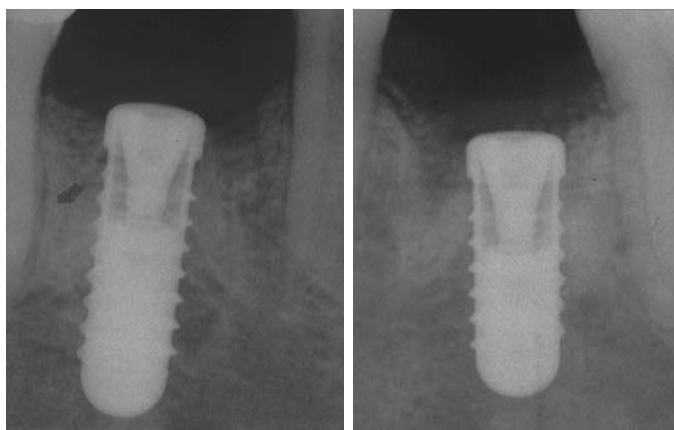


Fig. 1 - Rx di controllo dell'impianto inserito in zona 4.5

Fig. 2 - Rx di controllo dell'impianto inserito in zona 3.5

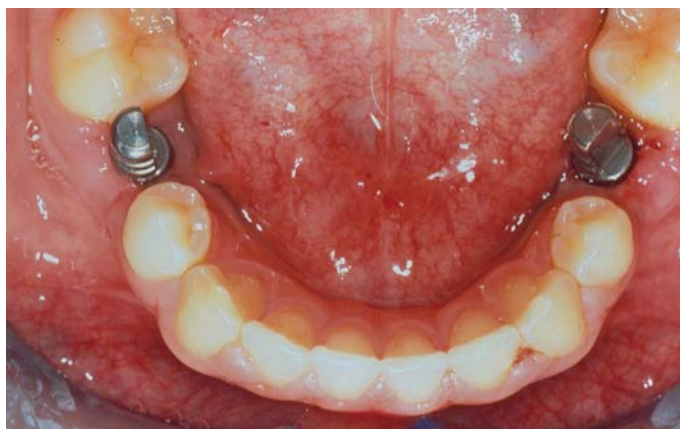

Fig. 3 - I transfer alloggiati negli impianti al momento del rilievo dell'impronta

In laboratorio veniva preparato il moncone, si costruivano le corone provvisorie in resina con struttura metallica e si preparava la fusione in oro per le future corone in ceramica.

Al paziente si rimuovevano definitivamente i tappi di guarigione, si alloggiava nell'impianto il moncone con connessione conometrica che viene guidato nella sua posizione dall'esagono terminale del suo gambo e dalla corona provvisoria in metallo resina. Si eseguiva la prova delle cappette in oro per le ceramiche (cappette che vengono conservate per l'impronta definitiva) e si cementavano le corone provvisorie con cemento provvisorio. Tali corone sono generalmente mantenute in situ per circa 2-3 mesi, per funzionalizzare gli impianti e per condizionare i tessuti mucosi preparandoli ad accogliere le corone definitive. Trascorso tale tempo si posizionavano sui monconi le cappe in oro e si prendeva un'impronta con un elastomero. Le corone in oro-ceramica venivano in seguito cementate con un cemento provvisorio e così mantenute nel tempo per garantire la loro rimovibilità (Figg. 4-7).

A distanza di un anno i controlli radiografici mostravano la perfetta integrazione degli impianti e nessun segno di riassorbimento osseo (Figg. 8, 9). Dal punto di vista clinico i tessuti mucosi si presentavano sani, senza sanguinamento al sondaggio, che mostrava una profondità di 2 mm.

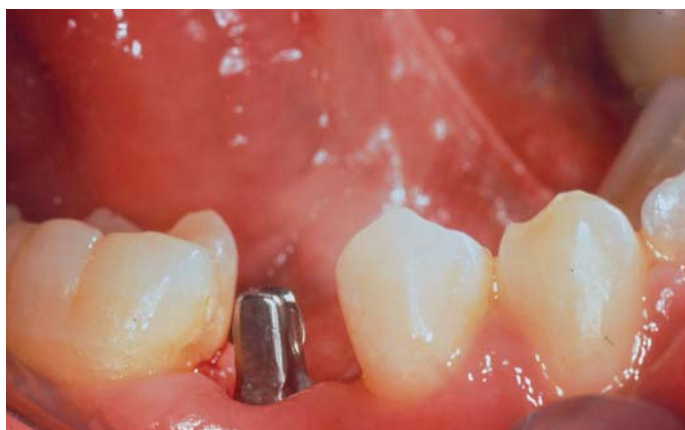

Fig. 4, 5 - I monconi a connessione conometrica sono stati preparati e rifiniti in laboratorio e quindi attivati

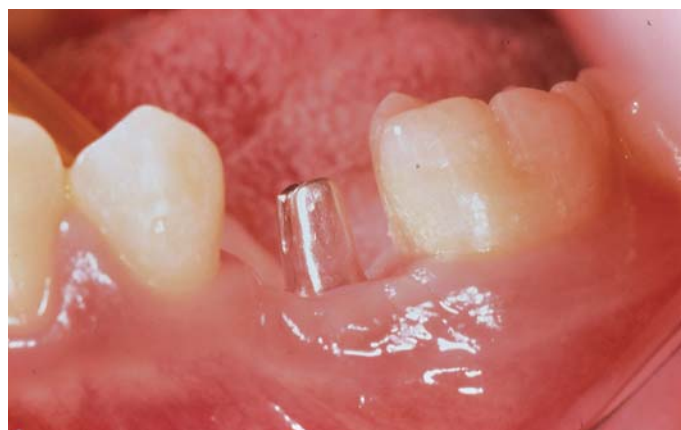

Fig. 5

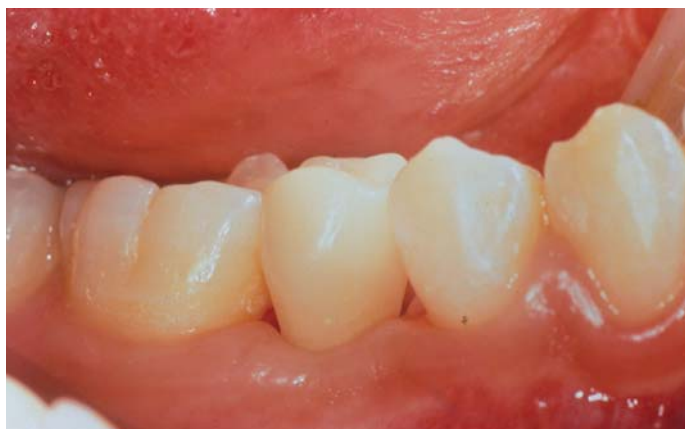

Fig. 6, 7 - Le corone in oro-ceramica cementate sui monconi

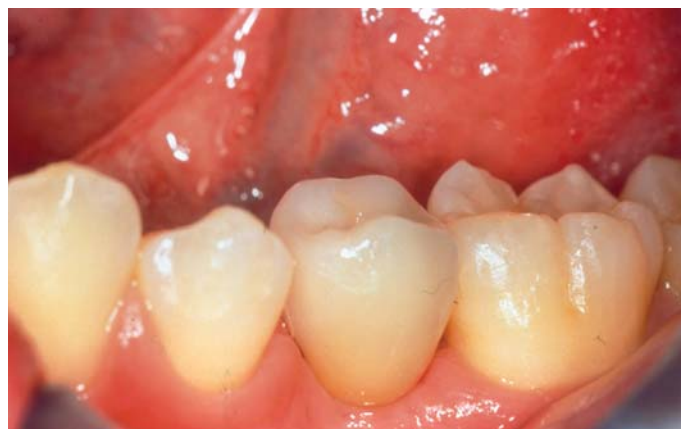

Fig. 7

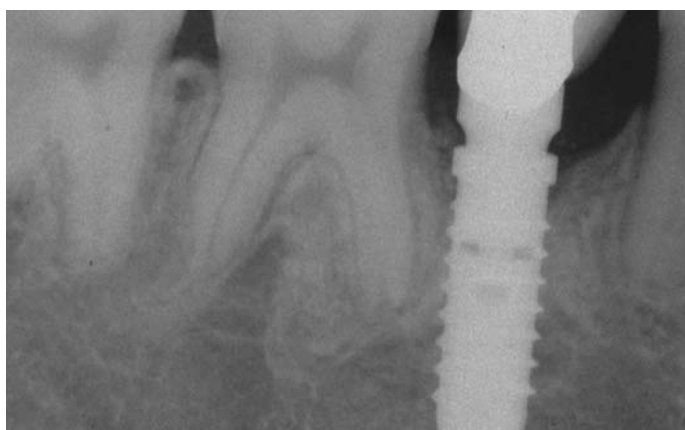

Fig. 8, 9 - Le radiografie di controllo dopo 1 anno

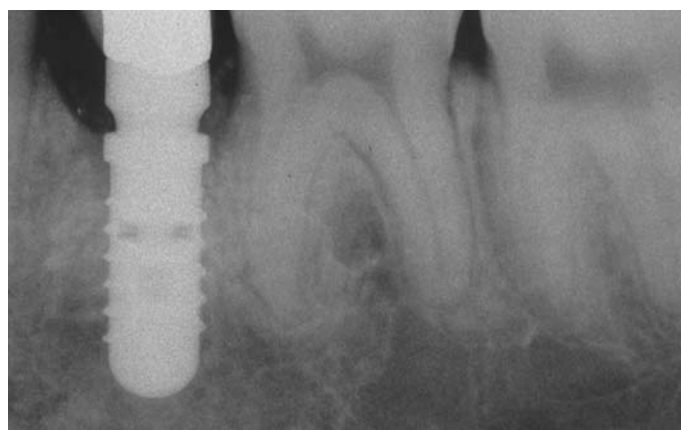


Fig. 9

CONCLUSIONI

La connessione conometrica fra moncone e impianto garantisce stabilità meccanica e impermeabilità al passaggio di batteri, a differenza dei sistemi avvitati. In questo modo si spiega l'ottimo stato di salute dei tessuti perimplantari e la mancanza di complicanze di natura protesica, che nei sistemi avvitati già nel primo anno raggiunge livelli percentuali significativi.

L'utilizzo di monconi ad accoppiamento conico garantisce pertanto una barriera alla penetrazione di fluidi e batteri nella parte cava dell'impianto, influenzando positivamente la salute dei tessuti che circondano la zona di passaggio tra impianto e sovrastruttura protesica.

I risultati emersi dalle valutazioni sugli impianti a connessione conometrica appaiono quindi particolarmente significativi per ottenere una ulteriore riduzione degli insuccessi implantari dovuti a cause biomeccaniche e biologiche.

BIBLIOGRAFIA

- 1) Shmitt A., Zarb G. The longitudinal clinical effectiveness of osseointegrated dental implants for single tooth replacement. *Int J Prosthodont* 1993; 6: 197-202.
- 2) Abell R., Leokholm J., Rockler B., Brånemark P-I. A 15-year study of osseointegrated implants in the treatment of the edentulous maxilla. *Int J Oral Surg* 1981; 10: 387-416.
- 3) Jemt T., Lekholm U., Adell R. Osseointegrated implants in the treatment of partially edentulous patients. *Int J Oral Maxillofac Implants* 1989; 4: 211-217.
- 4) Kopp C.D. Brånemark osseointegrations: prognosis and treatment rationale. *Dent Clin North Am* 1989; 33: 701-731.
- 5) Sones A.D. Complications with osseointegrated implants. *J Prosthet Dent* 1989; 62: 581-585.
- 6) Jemt T., Lekholm U. Oral implant treatment in posterior partially edentulous jaws: A 5 year follow-up study. *Int J Oral Maxillofac Implants* 1993; 8: 635-640.
- 7) Kallus T., Bessing C. Loose gold screws frequently occur in full arch fixed prostheses supported by osseointegrated implants after 5 years. *Int J Oral Maxillofac Implants* 1994; 9: 169-178.
- 8) Binon P. Evaluation of machining accuracy and consistency of selected implants, standard abutments, and laboratory analogues. *Int J Prosthodont* 1995; 8: 162-178.
- 9) Eckert S.E., Wollan P.C. Retrospective review of 1170 endosseous implants placed in partially edentulous jaws. *J Prosthet Dent* 1998; 79: 415-421.
- 10) Binon P. Implants and components: entering the new millennium. *Int J Oral Maxillofac Impl* 2000; 15 (1): 76-94.
- 11) Balshi T., Hernandez R., Pryszyk M., Rangert B. A comparative study between one implant vs. two implants replacing a single molar. *Int J Oral Maxillofac Implants* 1996; 11: 372-378.
- 12) Becker W., Becker B. Replacement of maxillary and mandibular molars with single endosseous implant restorations: a retrospective study. *J Prosthet Dent* 1995; 74: 51-55.
- 13) Kohavi D. Complications in the tissue integrated prostheses components: clinical and mechanical evaluation. *Journ Oral Rehabil* 1993; Vol 20: 413-422.
- 14) Becker N., Becker B.E., Alsuwyed A., A.L. Mubarak S. Long-term evaluation of 282 implants in maxillary and mandibular molar position: A prospective study. *J. Periodontol* 1999; 70: 896-901.
- 15) Levine R.A., Clem D.S., Wilson T.G. Jr., Higginbottom F., Saunders S.L. A multicenter retrospective analysis of the ITI implant system used for single-tooth replacements: Results of loading for 2 or more years. *Int J Oral Maxillofac Implants* 1999; 14: 516-520.
- 16) Jemt T., Laney W.R., Haris D., Henry P.J., Krogh P.H.J. Jr., Polizzi G. et al. Osseointegrated implants for single tooth replacement: A 1-years report from a multicenter prospective study. *Int J Oral Maxillofac Implants* 1991; 6: 29-35.
- 17) Jemt T., Pettersson P. A 3-year follow-up study on single implant treatment. *J Dent* 1993; 21: 203-208.
- 18) Ekfeldt A., Carlsson G.E., Borjesson G. Clinical evaluations of single-tooth restorations supported by osseointegrated implants: a retrospective study. *Int. J Oral Maxillofac Implants* 1994; 9: 179-183.
- 19) Levine R.A., Clem D.S. III, Wilson T.G., Higginbottom F., Saunders S.L. A multicenter retrospective analysis of the ITI implant system used for single-tooth replacement: Preliminary results at 6 or more months of loading. *Int J Oral Maxillofac Implants* 1997; 12: 237-242.
- 20) Mangano C., Bartolucci E.G. Single tooth replacement by Morse taper connection implants: a retrospective study of 80 implants. *Int. J Oral Maxillofac Implants* 2001; 16: 675-680.
- 21) Pietrabissa R., Di Martino E., Mangano C., Abbondanza T. Studio biomeccanico del sistema implantoprotetico Mac System. *Dentista Moderno* 1996; 8: 111-123.
- 22) Gherlone E., Mascardi A., Paracchini L., Capuano A., Targetti L., Grassi R. Valutazioni geometriche e strutturali tra elementi costituenti impianti dentali. *Dentista Moderno* 2002; 5: 59-70.
- 23) Gherlone E., Paracchini L., Mascardi A. Distribuzione degli sforzi nella mandibola sollecitata da cinque differenti impianti. *Dent Mod* 2001; 9: 103-111.
- 24) Abrahamsson I., Berglundh T., Lindhe J. Soft tissue response to plaque formation at different implant systems. A comparative study in the dog. *Clin Oral Impl Res* 1998; 9:73-9.
- 25) Pontoriero R., Tonetti M.P., Carnevale G., Mombelli A., Nyman S.R., Lang N.P. Experimentally induced peri-implant mucositis. *Clin Oral Implants Res* 1994; 5: 254-259.
- 26) Jepsen S., Ruhling A., Jepsen K., Ohlenbusch B., Albers H-K. Progressive peri-implantitis. Incidence and prediction of peri-implant attachment loss. *Clin Oral Implants Res* 1996; 7: 133-142.
- 27) Mombelli A., Van Oosten MAC, Schurch E., Lang NP. The microbiota associated with successful or failing osseointegrated titanium implants. *Oral Microbiol Immunol* 1978; 2: 145-151.
- 28) Rosenberg E.S., Torosian J.P., Slots J. Microbial differences in 2 clinically distinct types of failures of osseointegrated implants. *Clin Oral Implants Res* 1991; 2: 135-144.
- 29) Alcoforado GAP, Rams T.E., Feik D., Slots J. Aspects bacteriologique des implants dentaires osteointegres chez l'homme. *J Parodontol* 1991; 10:11-18.
- 30) Berglundh T., Lindhe J., Marinello C., Ericsson I., Liljenberg B. Soft tissue reactions to de novo plaque formation on implants and teeth. An experimental study in the dog. *Clin Oral Implants Res* 1992; 3: 1-8.
- 31) Lindhe J., Berglundh T., Ericsson I., Liljenberg B., Marinello C. Experimental breakdown of peri-implant and periodontal tissues. A study in the beagle dog. *Clin Oral Implants Res* 1992; 3: 9-16.
- 32) Lang N.P., Bragger U., Walther D., Beamer B., Kornman K.S. Ligature-induced peri-implant infection in cynomolgus monkeys. I. Clinical and radiographic findings. *Clin Oral Implants Res* 1993; 4:2-11.
- 33) Broggin N., McManus L.M., Hermann J.S., Medina R.U., Oates T.W., Schenk R.K., Buser D., Melloning J.T., Cochran D.L. Persistent acute inflammation at the implant abutment interface. *J Dent Res* 2003; 82(3): 232-237.
- 34) Hermann J.S., Buser D., Schenk R.K., Higginbottom, F.L., Cochran, DL (2000a) Biologic Width around titanium implants. A physiologically formed and stable dimension over time. *Clinical Oral Implants Research* II: I-II.
- 35) Hermann J.S., Buser D., Schenk R.K., Cochran, DL (2000b) Crestal bone changes around titanium implants. A histometric evaluation of unloaded nonsubmerged and submerged implants in the canine mandible. *Journal of Periodontology* 71: 1412-1424.
- 36) Gherlone E., Mascardi A., Ferraris S., Paracchini L., Pastoni F., Strola G. Permeabilità alla colonizzazione batterica di due diversi tipi di impianti. *Dentista Moderno* 2001; 6: 69-75.

Terapia del deficit trasversale con espansore rapido tipo “butterfly”: effetti sagittali e verticali

Prof.ssa Paola Cozza, Dott.ssa Manuela Mucedero

Università degli Studi di Roma “Tor Vergata” - Insegnamento di Ortodonzia - Titolare Prof.ssa Paola Cozza

INTRODUZIONE

La disarmonia scheletrica delle basi ossee sul piano trasversale rappresenta, dal punto di vista clinico, una delle patologie ortodontiche di più frequente riscontro già in età pediatrica.

Per deficit trasversale si intende un'anomala relazione di tipo buccale, labiale o linguale che si manifesta quando gli elementi dentali delle due arcate sono in occlusione e riconosce nella sua eziopatogenesi diversi fattori in grado di indurla; può coinvolgere o meno la struttura basale e presentarsi quindi in forma dentale, scheletrica o più spesso mista.^(15,17,18,20)

Da un punto di vista clinico la malocclusione che ne consegue, se di tipo dentale coinvolge singoli elementi o gruppi di denti, se di tipo scheletrico coinvolge le strutture mascellari che si presentano alterate nella forma e nella loro dimensione. Tali alterazioni possono essere correlate ad un iposviluppo che interessa esclusivamente il mascellare superiore mentre la mandibola è nella norma, oppure essere caratterizzate più raramente da un mascellare normale per forma e dimensioni, e una mandibola prognatica. Se il cross-bite è di tipo dento-basale infine coinvolge entrambe le forme sopramenzionate, per cui si assiste ad una malposizione occlusale correlata alla problematica scheletrica (Fig. 1).

Nella scelta della programmazione terapeutica sarà pertanto opportuno eseguire una accurata analisi dei fattori tipici del deficit trasversale, valutandone attentamente quelle che sono le caratteristiche cliniche identificabili nella forma di arcata, nell'inclinazione degli elementi dentali, nella condizione occlusale, nel tipo di malocclusione, nei problemi funzionali ed infine nei problemi estetici spesso evidenziabili in tali pazienti.

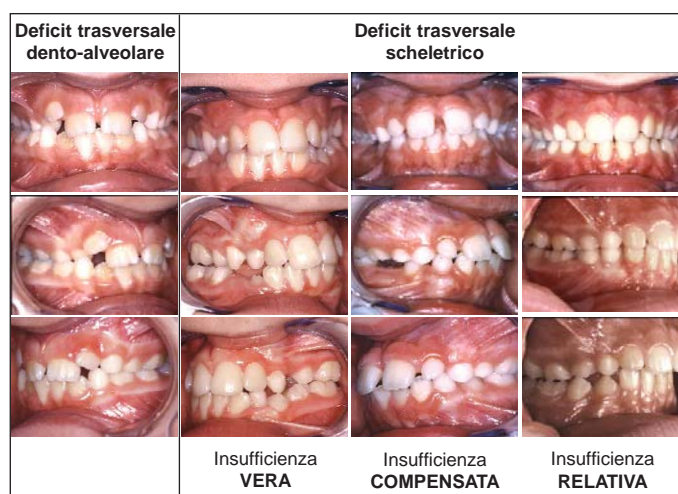


Fig. 1 - Forme cliniche del deficit trasversale

FATTORI CARATTERIZZANTI IL PAZIENTE CON PROBLEMI TRASVERSALI

In fase di diagnosi ortodontica la valutazione dell'ampiezza transpalatale e della simmetria delle arcate riveste un ruolo determinante per quella che sarà poi la scelta futura del piano di terapia.^(15,19,20) Quando infatti lo spazio interarcata misurato a livello dei primi molari superiori, all'intersezione del solco linguale con il margine gengivale, è secondo McNamara⁽¹⁸⁾ inferiore a 31 mm, sarà presente un deficit della dimensione trasversale che potrà poi manifestarsi clinicamente con un cross-bite e/o un affollamento tale da richiedere un ampliamento del perimetro dell'arcata.

Da non sottovalutare è inoltre la possibilità di riscontrare una condizione variabile di simmetria all'interno dello stesso problema trasversale; in realtà tale eventualità si può riscontrare come conseguenza diretta della modalità di esecuzione dell'abitudine viziata, spesso causa del danno o più raramente in presenza di malformazioni sindromiche (Figg. 2, 3).

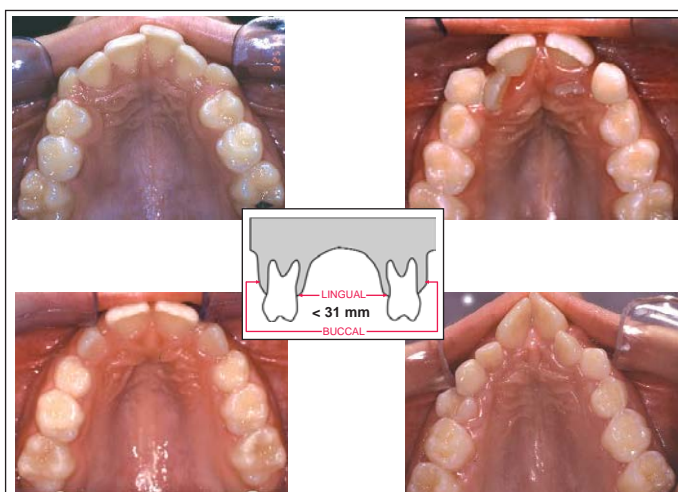


Fig. 2 - Variazioni dell'ampiezza transpalatale

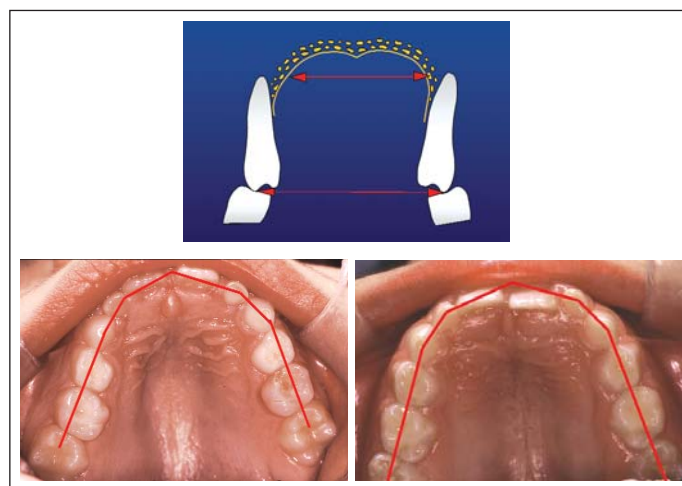


Fig. 4, 5 - Cross-bite dento-alveolare

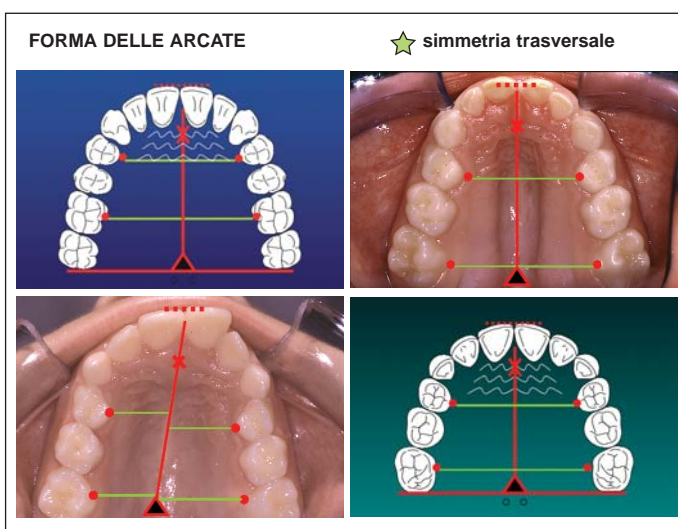


Fig. 3 - Analisi di simmetria

L'analisi dell'occlusione che segue alla valutazione della forma delle arcate non può prescindere da un'attenta valutazione dell'**inclinazione degli elementi dentali**. Assisteremo infatti a situazioni occlusali differenti a seconda che gli elementi dentali riproducano o meno la condizione delle basi ossee:

- quando la posizione degli elementi dentali non riflette l'ampiezza trasversale superiore e quindi l'arcata dentale non segue quella mascellare, si realizzerà un cross-bite dento-alveolare (Fig. 4, 5);
- se invece la posizione degli elementi dentali riflette l'insufficienza trasversale superiore il cross-bite potrà essere di tipo scheletrico monolaterale o bilaterale (Fig. 6, 7);
- quando le inclinazioni dentali riflettono le condizioni di insufficienza trasversale dell'arcata superiore e inferiore, si potrà evidenziare clinicamente la presenza di un grave affollamento non accompagnato tuttavia da cross-bite (Fig. 8);

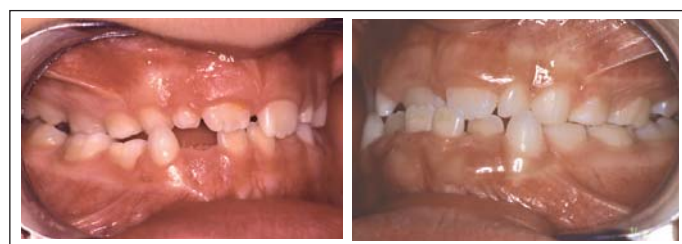

Fig. 5

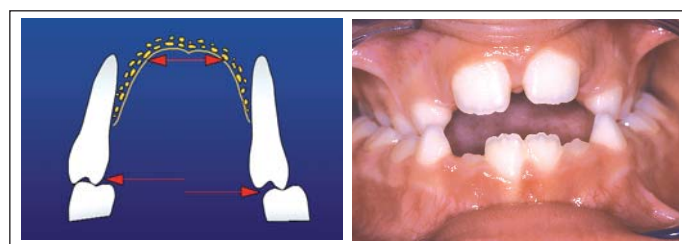


Fig. 6

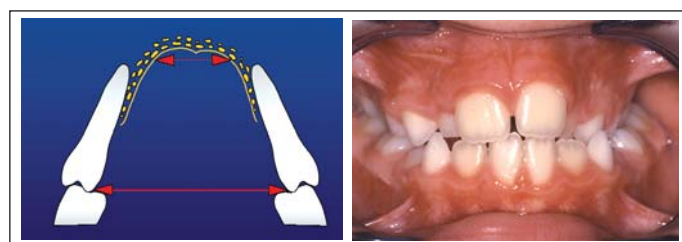


Fig. 7

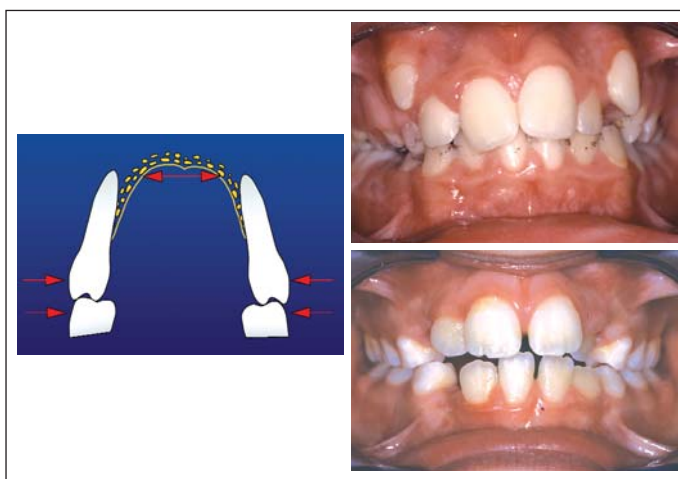


Fig. 8

- si può realizzare inoltre un compenso dentale più o meno evidente in funzione della gravità del deficit trasversale mediante la vestibolarizzazione degli elementi dentali in arcata superiore ed eventualmente la linguoversione in arcata inferiore. Chiaramente una tale condizione non sarà associata a cross-bite (Fig. 9).

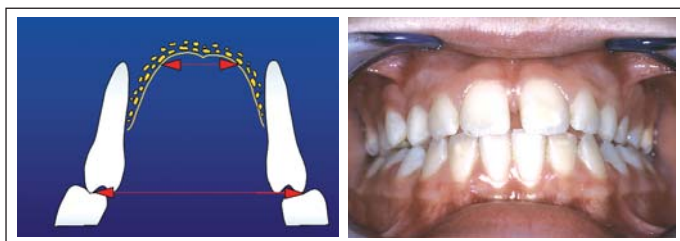


Fig. 9

Infine la presenza di interferenze occlusali, l'alterazione del carico occlusale, l'intrusione o l'estrusione di alcuni elementi dentali e il grado di abrasione dentale differenziato sono segni caratteristici da tenere in considerazione in fase di diagnosi.

Infatti i soggetti con cross-bite unilaterale in dentizione decidua mostrano un minor grado di abrasione dentale dal lato del cross-bite se confrontato con il lato opposto o con un gruppo controllo in occlusione normale; la riduzione dell'abrasione dal lato del cross-bite è dovuta principalmente ad una ridotta abrasione del canino deciduo superiore. Tale condizione può essere interpretata come un segno caratteristico di un cross-bite funzionale.⁽²⁸⁾

Un altro fattore da non sottovalutare è quello legato al **tipo di malocclusione** alla quale il deficit trasversale spesso si associa: se infatti nella malocclusione di III Classe è ormai chiaro il coinvolgimento del mascellare superiore per un deficit del diametro trasverso^(12,29), viene spesso sottovalutato il rapporto esistente tra problematica sagittale di Classe II e la riduzione dell'ampiezza transpalatale.^(25,27) La presenza di una discrepanza trasversale primitiva, conseguente più spesso ad un'abitudine viziata, può infatti determinare un

retroposizionamento funzionale della mandibola che scivola posteriormente alla ricerca di un maggior numero di contatti occlusali; tale condizione clinicamente determinerà una malocclusione di II Classe.⁽²⁶⁾ Se il deficit trasversale è già presente negli stadi precoci dello sviluppo delle arcate dentali si assiste difficilmente ad una sua correzione spontanea; pertanto è di fondamentale importanza valutare attentamente in fase di diagnosi e in modo prioritario l'entità della contrazione del mascellare superiore oltre che la gravità della problematica sagittale.⁽⁶⁾

Lo stesso meccanismo che induce un distoposizionamento mandibolare potrà realizzare in un paziente con deficit trasversale una latero-deviazione funzionale. L'adattamento neuromuscolare, conseguente all'acquisita postura mandibolare in latero-deviazione propria del cross-bite funzionale, determinerà nel paziente in crescita una disarmonia facciale con sviluppo mandibolare asimmetrico^(16,17,26); tale condizione si ripercuote poi chiaramente anche a livello estetico nelle proporzioni facciali del terzo inferiore del volto.

Nella valutazione di questo ultimo aspetto da non trascurare è il cosiddetto "broadness to the smile"; la presenza, infatti, di una contrazione del mascellare superiore determina degli spazi neri laterali definiti "corridoi buccali" non esteticamente gradevoli tale da indurre l'ortodontista ad ampliare il mascellare superiore⁽²⁰⁻²⁴⁾ (Fig. 10).



Fig. 10

INDICAZIONI ALLA TERAPIA CON RME

L'obiettivo della terapia in un paziente con deficit trasversale è il ripristino dei corretti rapporti tra i diametri trasversali tali da realizzare un'occlusione stabile.

L'espansione rapida del mascellare superiore (RME) rappresenta una terapia ortopedica estremamente valida in dentizione mista è indicata per la risoluzione di alcune discrepanze trasversali che se non precocemente intercettate e corrette, possono portare all'instaurarsi di laterodeviazioni mandibolari funzionali e nel tempo a seri danni a livello scheletrico e articolare.⁽⁴⁾

Clinicamente tali situazioni sono identificabili in: cross-bite posteriore bilaterale, cross-bite posteriore monolaterale funzionale (con deviazione della linea mediana), III Classi funzionali con cross-bite anteriore e/o posteriore, III Classi scheletriche con ANB compreso tra 0 e -3.^(9,13)

Sebbene il concetto dell'espansione dell'arcata dentale superiore mediante l'apertura della sutura palatina mediana risalga al 1860, solo recentemente la ricerca si è soffermata ad analizzare gli effetti complessivi di questa procedura. Diversi studi hanno riportato le modifiche istologiche realizzate a livello suturale, le modifiche della permeabilità nasale, i cambiamenti scheletrici e dentali generali seguiti all'applicazione di forze pesanti per l'apertura della sutura palatina mediana.

Nel 1970 Wertz⁽³¹⁾ afferma che in seguito ad un'espansione rapida il mascellare superiore si muove in basso ma raramente ruota in avanti in maniera significativa. Le modifiche a livello occlusale e la possibile estrusione dei denti insieme al movimento in basso del mascellare superiore contribuiscono all'apertura dell'angolo mandibolare.

Haas⁽¹³⁾, a tale proposito, sostiene che l'aumento della dimensione verticale non deve portare il clinico ad escludere in senso assoluto tale procedura: certamente il rischio associato non va ignorato ma, se necessario si può fare ricorso a strumenti ausiliari per contenere e controllare al meglio gli effetti derivanti dalla manovra di espansione rapida.^(2,9)

Da Silva⁽⁹⁾ riporta che il mascellare superiore sottoposto ad espansione rapida non mostra alcuna alterazione significativa in direzione antero-posteriore. La tendenza della mandibola a ruotare in basso e indietro rappresenta secondo l'Autore la conseguenza di una estrusione dei molari di ancoraggio a causa della loro bucco-versione.

McNamara⁽¹⁸⁾, osserva che l'espansione del mascellare superiore determina uno spostamento spontaneo in avanti della mandibola durante il periodo di ritenzione e che spesso si può assistere dopo 6-12 mesi ad una spontanea correzione della malocclusione di II Classe.

Velázquez⁽³⁰⁾ sostiene che le modificazioni scheletriche indotte, come la postero-rotazione della mandibola e l'open-bite, non solo sono reversibili, ma al termine del trattamento vanno incontro ad una risoluzione spontanea, dettata da una compensazione evolutiva di crescita.

Asanza e Coll.⁽³⁾ riportano che verticalmente l'applicazione di un espansore rapido del mascellare superiore tipo Hyrax determina un'apertura del morso con conseguente modificazione dell'angolo del piano mandibolare. Questo è dovuto ad un movimento in basso del mascellare superiore dimostrato dalla modificazione millimetrica dei valori di SN-PNS e SN-ANS e con il conseguente aumento dell'altezza facciale.

Akkaya e Coll.⁽¹⁾ in un confronto degli effetti sagittali e verticali tra un'espansione rapida del mascellare superiore e una lenta, osservano un incremento dell'angolo della con-

vessità (N-Pg-A) nel gruppo trattato con RME determinato da un movimento anteriore del mascellare superiore e un incremento in entrambi i gruppi dell'angolo interincisivo e dell'overjet.

Sebbene il ricorso alla procedura di espansione rapida del mascellare superiore in pazienti in crescita sia stato menzionato in letteratura, tuttavia non esistono dati sulle variazioni cefalometriche indotte da tali apparecchiature nelle prime fasi dello sviluppo dentale, mentre esistono diversi pareri contrastanti per quanto concerne la possibilità di utilizzare tale manovra in pazienti che presentano una tendenza all'iperdivergenza.

Scopo del presente lavoro è stato quello di valutare, attraverso un'analisi cefalometrica, le modificazioni scheletriche e dentali indotte dall'espansione mascellare rapida in fase di dentizione mista in soggetti con una dimensione verticale aumentata.

MATERIALI E METODI

Il campione analizzato è costituito da 20 pazienti, 10 maschi e 10 femmine, di età compresa tra i 6 e i 10 anni (età media 8).

I pazienti non avevano subito alcun trattamento ortodontico in precedenza e presentavano una contrazione dell'arcata mascellare con morso crociato posteriore mono o bilaterale, una lieve Classe II scheletrica ed una dimensione verticale aumentata.

Come gruppo controllo sono stati inoltre selezionati 20 soggetti, 10 maschi e 10 femmine (età media 8 anni), con morso crociato posteriore mono o bilaterale non trattato.

La procedura di espansione è consistita nell'uso dell'espansore rapido della sutura palatina tipo "butterfly" fissato con due bande sui secondi molari decidui superiori⁽⁸⁾ (Fig. 11).

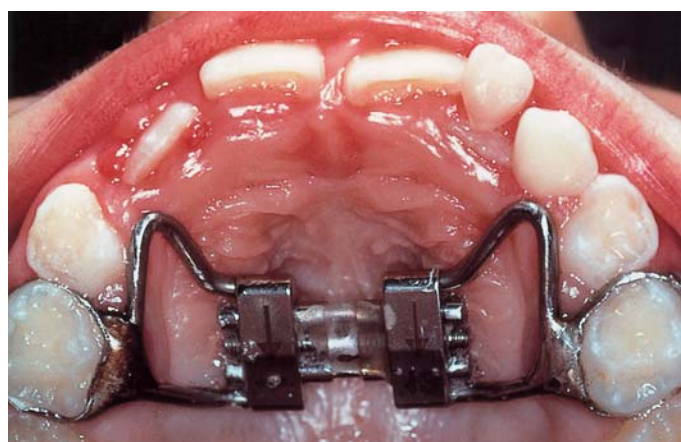


Fig. 11

L'attivazione della vite è stata iniziata immediatamente dopo l'applicazione dell'apparecchio con un'apertura di circa un millimetro (4 giri alla poltrona): ai genitori è stato quindi richiesto di effettuare un quarto di giro tre volte al giorno, mattino, pomeriggio e sera.

Il periodo di attivazione, per una durata media di circa 7-9 giorni, è stato programmato sulla base dell'entità della contrazione mascellare rilevata; l'espansione trasversale è stata ritenuta adeguata una volta ottenuta una ipercorrezione del cross bite posteriore di circa 2-3 mm per lato.

La vite è stata bloccata e l'apparecchio mantenuto in situ per i successivi sei mesi per permettere il rimodellamento dei tessuti nella sede di espansione.

I casi presi in esame sono stati documentati prima dell'inizio del trattamento (T0) e dopo 6 mesi dall'espansione (T1) appena rimosso l'RME, con una teleradiografia del cranio in proiezione latero-laterale, effettuata con lo stesso teleradiografo e dallo stesso operatore.

Due teleradiografie in proiezione latero-laterale, al tempo T0 e T1, sono state effettuate anche nei soggetti del gruppo controllo per permettere il confronto.

ANALISI CEFALOMETRICA

Sono state selezionate 26 misurazioni cefalometriche, 12 lineari, 13 angolari e un valore percentuale considerando i valori utilizzati nella letteratura^(3,7,10,22) e rispettando la suddivisione in analisi sagittale, verticale e dentale, che permette di inquadrare in modo globale la tipologia facciale del soggetto studiato, di evidenziare in modo schematico le modificazioni scheletriche post-trattamento e di consentire un confronto tra il gruppo trattato e il gruppo controllo.

Analisi sagittale

Angolo SNA, angolo SNB, angolo ANB, AO-Bo mm, Nperp-A mm (distanza dal punto A alla perpendicolare al piano di Francoforte passante per il punto N), Nperp-Pg mm (distanza dal punto Pg alla perpendicolare al piano di Francoforte passante per il punto N), PTM-A mm (distanza dal punto A all'asse pterigomascellare).

Analisi verticale

Angolo FMA, angolo SN[^]GoGn, angolo PP[^]GoGn, angolo SN[^]PP, angolo P.occl[^]Fh, Ar-Go mm, PP-Me mm, (S-Go)/(N-Me) %, S-Go mm, N-Me mm, SN-PNS mm (distanza dal piano sellare alla spina nasale posteriore), SN-ANS mm (distanza dal piano sellare alla spina nasale anteriore), GoMe-PNS mm (distanza dal piano GoMe alla spina nasale posteriore), GoMe-ANS mm (distanza dal piano GoMe alla spina nasale anteriore).

Analisi dentale

Angolo IMPA, inc. sup.[^]FH, angolo interincisivo, U6-PP mm (distanza dal piano palatale alla cuspidale mesiale del primo molare superiore), L6-MP mm (distanza perpendicolare dal piano GoMe alla spina nasale anteriore).

ANALISI STATISTICA

Per ognuno dei valori cefalometrici considerati, misurati prima dell'inizio del trattamento (T0) e dopo 6 mesi dalla fase attiva dell'espansione (T1), sono stati considerati il valore medio e la deviazione standard; è stato quindi eseguito il confronto tra le medie di ciascuna misurazione cefalometrica ai tempi T0 e T1 mediante test di tipo Wilcoxon. La scelta di un test non parametrico è stata dovuta al fatto che le variabili analizzate non erano normalmente distribuite.

I tracciati cefalometrici sono stati eseguiti da un unico operatore adeguatamente addestrato per dare maggiore attendibilità e omogeneità ai risultati ottenuti. Ciascun tracciato cefalometrico è stato ripetuto due volte ed per ogni misurazione è stata effettuata la media dei due valori ritrovati. Tutti i coefficienti del metodo d'errore sono stati trovati vicini a 1,00 ed entro i limiti accettabili (Tab. 1).

VARIABILI	R
SNA (°)	0.99
SNB (°)	0.98
ANB (°)	0.98
AO-BO (mm)	0.99
N perp. - A (mm)	0.99
N perp. - Pg (mm)	0.99
PTM-A (mm)	0.97
FMA (°)	0.98
SN ^ GoGn (°)	0.98
PP^GoGn (°)	0.99
SN ^ PP (°)	0.97
P.occl. ^ FH (°)	0.99
Ar-Go (mm)	0.98
PP-Me (mm)	0.98
(S-Go)/(N-Me) (%)	0.97
S-Go (mm)	0.99
N-Me (mm)	0.99
SN-PNS (mm)	0.98
SN-ANS (mm)	0.98
GoMe-PNS (mm)	0.97
GoMe-ANS (mm)	0.97
IMPA (°)	0.99
Inc.sup. ^ FH (°)	0.99
Angolo interincisivo (°)	0.97
U6-PP (mm)	0.97
L6-MP (mm)	0.98

Tab. 1 - Errore di metodo

RISULTATI

Nella tabella 2 è riportato il confronto tra i valori cefalometrici iniziali al tempo T0 del gruppo trattato e del gruppo controllo. Non sono state riscontrate differenze statisticamente significative.

La tabella 3 mostra il confronto tra ciascuna misurazione cefalometrica prima (T0) e dopo trattamento con RME (T1) del gruppo campione.

VARIABILI	T0 GRUPPO CONTROLLO	SD0	T0 GRUPPO TRATTATO	SD0	p
SNA (°)	80.25	1.36	78.02	3.61	ns
SNB (°)	76.25	1.38	74.47	3.27	ns
ANB (°)	4	0.75	3.80	2.68	ns
AO-BO (mm)	1.38	1.38	1.35	3.95	ns
N perp. - A (mm)	0.25	1.39	-1.15	2.87	ns
N perp. - Pg (mm)	-3.75	2.49	-8.10	5.87	ns
PTM-A (mm)	48.62	1.99	49.63	4.32	ns
FMA (°)	26.75	1.66	28.60	4.86	ns
SN ^ GoGn (°)	37.56	2.94	37.90	4.81	ns
PP^GoGn (°)	28.19	1.46	28.05	5.52	ns
SN ^ PP (°)	8.62	2.98	9.95	3.76	ns
Poccl. ^ FH (°)	10.75	2.25	11.10	2.88	ns
Ar-Go (mm)	38.62	2.44	38.70	3.45	ns
PP-Me (mm)	56.13	3.64	61.15	4.41	ns
(S-Go)/(N-Me) (%)	61.42	1.81	59.60	3.21	ns
S-Go (mm)	64.87	2.64	67.55	4.66	ns
N-Me (mm)	105.63	4.62	113.15	6.99	ns
SN-PNS (mm)	40.62	1.60	41.40	2.37	ns
SN-ANS (mm)	49.50	3.42	49.50	3.34	ns
GoMe-PNS (mm)	38.50	3.34	39.25	2.91	ns
GoMe-ANS (mm)	59.00	3.33	62.55	4.85	ns
IMPA (°)	89.75	2.12	91.90	6.12	ns
Inc.sup. ^ FH (°)	110.13	6.31	111.35	7.14	ns
Angolo interincisivo (°)	136.13	5.69	126.80	11.69	ns
U6-PP (mm)	17.62	2.02	19.70	2.02	ns
L6-MP (mm)	26.88	4.19	27.20	1.73	ns

Tab. 2 - Confronto tra i valori iniziali del gruppo controllo e il gruppo trattato

VARIABILI	T0	SD0	T1	SD1	MEDIA Δ	SD Δ	P
SNA (°)	78.02	3.61	77.85	2.79	-0.17	1.77	ns
SNB (°)	74.47	3.27	73.90	2.75	-0.57	1.79	ns
ANB (°)	3.80	2.68	3.90	2.76	0.10	0.79	ns
AO-BO (mm)	1.35	3.95	1.45	3.06	0.10	1.55	ns
N perp.-A (mm)	-1.15	2.87	-1.15	3.45	0	2.55	ns
N perp.-Pg (mm)	-8.10	5.87	-8.45	5.72	-0.35	2.87	ns
PTM-A (mm)	49.63	4.32	50.36	3.77	0.74	1.59	ns
FMA (°)	28.60	4.86	28.25	5.11	-0.35	2.56	ns
SN ^ GoGn (°)	37.90	4.81	38.45	4.59	0.55	2.72	ns
PP^GoGn (°)	28.05	5.52	27.25	4.19	-0.80	2.69	ns
SN ^ PP (°)	9.95	3.76	11.60	3.25	1.65	2.64	**
Poccl. ^ FH (°)	11.10	2.88	10.70	3.74	-0.40	2.56	ns
Ar-Go (mm)	38.70	3.45	39.80	3.62	1.10	2.31	ns
PP-Me (mm)	61.15	4.41	61.90	4.77	0.75	1.97	ns
(S-Go)/(N-Me) (%)	59.60	3.21	59.40	2.60	-0.20	2.02	ns
S-Go (mm)	67.55	4.66	67.75	3.80	0.20	1.82	ns
N-Me (mm)	113.15	6.99	114.15	6.88	1	2.18	*
SN-PNS (mm)	41.40	2.37	41.75	2.24	0.35	1.69	ns
SN-ANS (mm)	49.50	3.34	51.10	3.46	1.60	2.33	*
GoMe-PNS (mm)	39.25	2.91	39.70	3.26	0.45	2.28	ns
GoMe-ANS (mm)	62.55	4.85	63.05	4.65	0.50	1.88	ns
IMPA (°)	91.90	6.12	91.30	6.47	-0.60	4.01	ns
Inc.sup. ^ FH (°)	111.35	7.14	111.45	7.44	0.10	4.44	ns
Angolo interincisivo (°)	126.80	11.69	128.65	10.40	1.85	6.23	ns
U6-PP (mm)	19.70	2.02	20.30	2.20	0.60	1.14	*
L6-MP (mm)	27.20	1.73	27.55	2.25	0.35	1.14	ns

Tab. 3 - Modificazioni cefalometriche dopo trattamento

La tabella 4 riporta la media e la deviazione standard del confronto tra i valori delle misurazioni cefalometriche effettuate sul gruppo controllo al tempo T0 e T1.

L'analisi dei risultati mostra un'alterazione di solo 4 misurazioni cefalometriche: SN^PP, SN-ANS; N-Me, e U6-PP. L'incremento dell'angolo SN^PP (T0=9.95; T1=11.60) e l'aumento del valore lineare SN-ANS (T0=49.50; T1=51.10) evidenziano una rotazione del piano palatale in basso e indietro. L'incremento dell'altezza facciale totale anteriore N-Me (T0=113.15; T1=114.15) e della misurazione U6-PP (T0=19.70; T1=20.30) dimostrano una rotazione in basso e indietro della mandibola.

VARIABILI	T0	SD0	T1	SD1	MEDIA Δ	SD Δ	p
SNA (°)	80.25	1.36	80.37	1.16	0.12	1.73	ns
SNB (°)	76.25	1.38	76.19	1.36	-0.6	1.84	ns
ANB (°)	4	0.75	4.18	1.03	0.18	0.69	ns
AO-BO (mm)	1.38	1.38	1.69	1.62	0.31	1.64	ns
N perp.-A (mm)	0.25	1.39	0.06	1.52	-0.19	2.31	ns
N perp.-Pg (mm)	-3.75	2.49	-2.85	3.77	0.9	2.56	ns
PTM-A (mm)	48.62	1.99	48.62	2.11	0	1.46	ns
FMA (°)	26.75	1.66	26.94	1.52	0.19	2.61	ns
SN ^ GoGn (°)	37.56	2.94	37.56	3.09	0	2.70	ns
PP^GoGn (°)	28.19	1.46	28.06	1.52	-0.13	2.70	ns
SN ^ PP (°)	8.62	2.98	8.75	3.02	0.13	2.58	ns
Poccl. ^ FH (°)	10.75	2.25	10.75	2.24	0	2.44	ns
Ar-Go (mm)	38.62	2.44	38.69	2.55	0.07	2.22	ns
PP-Me (mm)	56.13	3.64	56.06	3.62	-0.07	2.11	ns
(S-Go)/(N-Me) (%)	61.42	1.81	61.29	2.99	-0.13	1.99	ns
S-Go (mm)	64.87	2.64	65.00	2.93	0.13	1.81	ns
N-Me (mm)	105.63	4.62	106.06	4.57	0.43	2.16	ns
SN-PNS (mm)	40.62	1.60	40.75	1.69	0.13	1.56	ns
SN-ANS (mm)	49.50	3.42	49.50	3.42	0	2.31	ns
GoMe-PNS (mm)	38.50	3.34	38.50	3.34	0	2.15	ns
GoMe-ANS (mm)	59.00	3.33	58.93	3.21	-0.07	1.75	ns
IMPA (°)	89.75	2.12	90.13	2.15	0.38	3.99	ns
Inc.sup. ^ FH (°)	110.13	6.31	110.19	6.41	-0.06	4.29	ns
Angolo interincisivo (°)	136.13	5.69	135.75	6.04	-0.38	6.11	ns
U6-PP (mm)	17.62	2.02	17.50	1.41	-0.12	1.12	ns

Tab.4 - Modificazioni cefalometriche nel gruppo controllo dopo il periodo di osservazione

DISCUSSIONE

Il confronto con i lavori precedenti riguardanti l'argomento in questione è di difficile esecuzione per la scarsa rilevanza in letteratura dei dati inerenti l'analisi cefalometrica utilizzata, l'età, la classe scheletrica e la tipologia facciale del campione esaminato.

Alterazioni antero-posteriori delle basi apicali

Dai risultati del nostro studio emerge come al termine dell'espansione rapida del mascellare superiore non sia avvenuta alcuna variazione statisticamente significativa dei rapporti tra i mascellari in senso antero-posteriore; la manovra terapeutica effettuata a livello trasversale sull'arcata superiore non comporta pertanto concomitanti modificazioni sagittali sulle basi mascellari, ma si esplica in modo maggiormente selettivo a livello del distretto osseo interessato. Questo appare in accordo con i risultati esposti da Byrom⁽⁷⁾, e da Da Silva⁽⁹⁾, mentre è in contrasto con quanto rilevato da Davis e Kronman⁽¹¹⁾, Wertz⁽³¹⁾ e Haas⁽¹³⁾, che hanno riportato nei loro studi un avanzamento anteriore del punto A descritto da un aumento statisticamente significativo della misura lineare PTM-A e dalla distanza tra il punto A e il Piano Facciale (N-Pg). Non sono state rilevate variazioni statisticamente significative nel gruppo controllo.

Alterazioni verticali delle basi apicali e delle altezze facciali

Dai dati ottenuti nel nostro studio è emerso la presenza di variazioni significative delle basi apicali in direzione verticale e delle altezze facciali.

Il mascellare superiore e la mandibola hanno presentato tendenzialmente una rotazione verso il basso e all'indietro, essendo risultate statisticamente significative le modificazioni dell'angolo compreso tra il piano S-N e il Piano Bispinale (T0=9.95, T1=11.6) e le variazioni dell'altezza facciale anteriore N-Me (T0=113.15, T1=114.15). Tuttavia la lieve rotazione del piano palatale e del piano mandibolare non influenzano in maniera statisticamente significativa gli angoli della divergenza (FMA, SN^GoGn).

Questi valori concordano con quanto riportato da Davis e Kronman⁽¹¹⁾, Wertz⁽³¹⁾, Byrom⁽⁷⁾, Sarver e Johnston⁽²³⁾, Da Silva⁽⁹⁾, Velàzquez⁽³⁰⁾, Asanza e Coll.⁽³⁾ e da Ariotto e Dottorini⁽²⁾. Secondo i dati emersi da Velàzquez⁽³⁰⁾ le alterazioni verticali scheletriche derivanti dal RME, quali la postero-rotazione della mandibola e la tendenza al morso aperto, sembrano però essere solo un aspetto clinico transitorio, che si verifica immediatamente dopo la manovra di espansione, ma che si riduce progressivamente durante i 6 mesi di stabilizzazione successiva.

Alterazioni dei valori dentali

È stata infine rilevata una variazione significativa dei valori dentali a carico della misurazione molare superiore U6-PP (T0=19.70, T1=20.30); quest'ultima sembra essere la diretta responsabile dell'aumento dell'altezza facciale totale N-Me, risultata statisticamente significativa (T0=113.15, T1=114.15). Non sono state rilevate variazioni statisticamente significative nel gruppo controllo.

Come è noto, anche negli stadi precoci di sviluppo l'espansione delle basi apicali (effetto ortopedico) è seguita da spostamento del processo dento-alveolare in direzione vestibolo-

lare (effetto ortodontico) e l'inclinazione dei molari fa sì che le cuspidi palatine si trovino in relazione estrusiva con i molari inferiori.^(9,10)

Nel nostro lavoro le inclinazioni dentali e l'entità dell'overjet non hanno subito alcuna variazione statisticamente significativa, contrariamente a quanto riscontrato in altri lavori pressoché comparabili al nostro.⁽¹¹⁾

Sandikcioglu e Hazar⁽²²⁾, relativamente agli effetti dentali dell'espansione mascellare, in accordo con Wertz⁽³⁰⁾, rilevano infatti un aumento statisticamente significativo dell'angolo interincisivo e una diminuzione dell'inclinazione vestibolare dell'incisivo superiore rispetto al piano S-N, ma considerata l'elevata deviazione standard, non ritengono che tale effetto vada necessariamente attribuito alla manovra di espansione mascellare.^(22,30)

CONCLUSIONI

Dall'analisi statistica effettuata sulla variazione delle misurazioni cefalometriche rilevate dopo il trattamento di espansione rapida del mascellare superiore con apparecchio tipo "butterfly" nel nostro campione si possono evincere le seguenti conclusioni:

- 1) le modificazioni delle basi mascellari in direzioni antero-posteriore sono prive di rilevanza statistica: l'espansione a livello trasversale non sembra quindi agire sui rapporti basali sagittali.
- 2) Non sono state riscontrate modificazioni statisticamente significative degli angoli della divergenza totale (FMA; SN^GoGn).
- 3) Si è riscontrata una lieve rotazione verso il basso del mascellare superiore.
- 4) È stata rilevata infine una lieve estrusione dei primi molari superiori.
- 5) È stato osservato un incremento statisticamente significativo dell'altezza facciale anteriore totale (N-Me) come diretto effetto della dislocazione verticale del piano palatale e dell'estrusione dei molari superiori.

L'insieme di questi dati si traduce a nostro avviso a livello clinico nella possibilità di effettuare la manovra di espansione rapida del mascellare superiore anche nei soggetti che presentino un'elevata dimensione verticale, dal momento che il riscontrato effetto sulla divergenza, pur essendo di rilevanza statistica, è di entità modesta e quindi clinicamente quasi nulla.

L'applicazione clinica di una apparecchiatura come l'RME in pazienti in fase di crescita permette una risoluzione completa controllata della problematica trasversale da un lato (obiettivo della nostra terapia), dall'altro non realizza, se correttamente applicato, modificazioni tali da indurre il clinico ad evitarne l'applicazione, per timore di controindicazioni legate agli effetti sulla dimensione verticale e sagittale.

RIASSUNTO

Gli Autori riportano le modificazioni scheletriche e dentali a breve termine indotte dall'espansione rapida del mascellare superiore su un gruppo di 20 pazienti (10 maschi e 10 femmine) di età compresa tra 6 e 10 anni, in dentizione mista, con morso crociato posteriore mono o bilaterale, lieve Classe II scheletrica e dimensione verticale aumentata. Tali risultati sono inoltre confrontati con i valori cefalometrici riscontrati in un gruppo non trattato di 20 soggetti (10 maschi e 10 femmine) di età media di 8 anni.

L'analisi cefalometrica del gruppo trattato ha mostrato una tendenza del mascellare superiore e della mandibola alla rotazione in basso e indietro, determinando un aumento statisticamente significativo dell'angolo tra il piano S-N e il Piano Bispinale ($T_0=9.95^\circ$, $T_1=11.60^\circ$) e dell'altezza facciale totale anteriore N-Me ($T_0=113.15$ mm, $T_1=114.15$ mm). È stata infine rilevata una variazione significativa dei valori dentali relativi al molare superiore U6-PP ($T_0=19.70$ mm, $T_1=20.30$ mm). La minima alterazione dell'altezza facciale totale anteriore e della sagittalità suggerisce che l'RME può essere usato anche in soggetti con una tendenza alla crescita verticale e con una malocclusione di II Classe scheletrica.

SUMMARY

The Authors report the short-term skeletal and dental cephalometric modifications induced by rapid palatal expansion in a sample of 20 patients (10 male, 10 female) in the mixed dentition with uni or bilateral posterior cross-bite, a mild skeletal Class II malocclusion and an increased vertical dimension and compare them with an untreated matched control group of 20 subjects (10 male and 10 female), mean age at to 8 years.

Cephalometric analysis showed the maxilla and the mandible displayed a tendency to rotate downward and backward, resulting in a statistically significant increase of the SN-PP angle ($T_0=9.95^\circ$; $T_1=11.60^\circ$) and the anterior total facial height N-Me ($T_0=113.15$ mm, $T_1=114.15$ mm). In addition, there was a statistically significant alteration of the dental upper molar measurement U6-PP ($T_0=19.70$ mm, $T_1=20.30$ mm) was found. The small alterations found in the anterior total facial height and in the sagittal angles suggest that RME can be also used in subjects with a tendency to vertical growth and a skeletal Class II malocclusion.

BIBLIOGRAFIA

1. Akkaya S, Lorenzon S, Ucem TT. A comparison of sagittal and vertical bonded rapid and slow maxillary expansion procedures. *Eur J Orthod* 1999; 21: 175-180.
2. Ariotto C, Dottorini R. Variazioni della dimensione verticale scheletrica. *Mondo Ortodontico* 1998; 2: 117-122.
3. Asanza S, Cisneros GJ, Nieberg LG. Comparison of Hyrax and bonded expansion appliances. *Angle Orthod* 1997; 67: 15-22.
4. Bell RA. A review of maxillary expansion in relation to rate of expansion and patient's age. *Am J Orthod* 1982; 81: 32-37.
5. Bishara SE, Staley RN. Maxillary expansion: clinical implications. *Am J Orthod* 1987; 91: 3-14.
6. Bishara SA, Bayati P, Jakobsen BA. Longitudinal comparison of dental arch changes in normal and untreated Class II, Division 1 subjects and their clinical implication. *Am J Orthod Dentofac Orthop* 1996; 110: 483-489.
7. Byrom AG. Evaluation of anterior-posterior and vertical skeletal changes in rapid palatal expansion cases as studied by lateral cephalograms. *Am J Orthod* 1971; 60: 419.
8. Cozza P, Giancotti A, Petrosino A. Butterfly expander for use in mixed dentition. *J Clin Orthod* 1999; 33: 583-587.
9. Da Silva OG, Boas MCV, Capelozza L. Dentatura decidua e mista ed espansione mascellare rapida: studio cefalometrico. *Am J Orthod* 1991; 100: 171-181.
10. Da Silva OG, do Prado Montes LA, Torelly LF. Rapid maxillary expansion in the deciduous and mixed dentition evaluated through posteroanterior cephalometric analysis. *Am J Orthod* 1995; 107: 268-275.
11. Davis MW, Kronman JH. Anatomical changes induced by splitting of the midpalatal suture. *Angle Orthod* 1969; 39: 126-132.
12. Delaire J. Maxillary development revisited: relevance to the orthopaedic treatment of Class III malocclusions. *Eur J Orthod* 1997; 19: 289-311.
13. Haas AJ. Just the beginning of dentofacial orthopaedics. *Am J Orthod* 1970; 57: 219-255.
14. Halazonetis DJ, Katsavrias E, Spyropoulos MN. Changes in cheek pressure following rapid maxillary expansion. *Eur J Orthod* 1994; 16: 295-300.
15. Howe RP, McNamara JA, O'Connor KA. An examination of dental crowding and its relationship to tooth size and arch dimension. *Am J Orthod* 1983; 83: 363-373.
16. Ingervall B, Thilander B. Activity of temporal and masseter muscles in children with a lateral forced bite. *Angle Orthod* 1975; 45: 249-258.
17. Knochè JF. Traitement précoce de latéro-déviations mandibulaires. *Inf Dent* 1978; 11: 27-31.
18. McNamara JA. Orthodontic and orthopedic treatment in the mixed dentition. Needham Press Inc, Ann Arbor 1993.
19. McNamara JA. Maxillary transverse deficiency. *Am J Orthod Dentofac Orthop* 2000; 117: 567-570.
20. McNamara JA. Early intervention in the transverse dimension: is it worth the effort? *Am J Orthod Dentofac Orthop* 2002; 121: 572-574.
21. Nicholson PT, Plint DA. A long-term study of rapid maxillary expansion and bone grafting in cleft lip and palate patients. *Eur J Orthod* 1989; 11: 186-192.
22. Sandikcioglu M, Hazar S. Skeletal and dental changes after maxillary expansion in the mixed dentition. *Am J Orthod* 1997; 111: 321-327.
23. Sarver DM, Johnston MW. Skeletal changes in vertical and anterior displacement of the maxilla with bonded rapid palatal expansion appliances. *Am J Orthod* 1989; 95: 462-466.
24. Sarver DM. The importance of incisor positioning in the aesthetic smile: the smile arch. *Am J Orthod Dentofac Orthop* 2001; 120: 98-111.
25. Staley RN, Stuntz WR, Peterson LC. A comparison of arch widths in adult with normal occlusion and adult with Class II, division 1 malocclusion. *Am J Orthod Dentofac Orthop* 1985; 88: 163-169.
26. Tadej G, Engstrom C, Borman H, Christiansen EL. Mandibular condyle morphology in relation to malocclusion in children. *Angle Orthod* 1989; 3: 187-194.
27. Tollaro I, Baccetti T, Franchi L, Tanasescu CD. Role of posterior transverse interarch discrepancy in Class II, Division 1 malocclusion during the mixed dentition phase. *Am J Orthod Dentofac Orthop* 1996; 110: 417-422.
28. Tollaro I, Defraia E, Marinelli A, Alarashi M. Tooth abrasion in unilateral posterior crossbite in the deciduous dentition. *Angle Orthod* 2002; 72: 426-430.
29. Turpin DL. Early Class III treatment. Unpublished thesis presented at 81st session. *Amer Ass Orthod*, S. Francisco.
30. Velázquez P, Benito E, Bravo LA. Rapid maxillary expansion. A study of the long-term effects. *Am J Orthod* 1996; 109: 361-367.
31. Wertz RA. Skeletal and dental changes accompanying rapid midpalatal suture opening. *Am J Orthod* 1970; 58: 41-66.

IL CARICO IMMEDIATO nella sistematica implantare Leone

Dr. Salvatore Belcastro, Dr. Mario Guerra, Dott.ssa. Maria Rosaria Mannarino, Dr. Leonardo Palazzo
Servizio di Odontoiatria, Ospedale di Gubbio
Responsabile: Dr. Mario Guerra

INTRODUZIONE

La revisione dei tempi di carico protesico rappresenta uno degli aspetti più attuali ed interessanti della ricerca in implantologia osteointegrata.

Secondo il protocollo standard della scuola svedese, gli impianti devono restare senza carico occlusale per un periodo di 6 mesi nel mascellare superiore e di 4 mesi nella mandibola "no loading while healing". Tale concetto, applicato per più di trenta anni, ha portato indubbiamente al raggiungimento di buoni risultati tanto da essere considerato un vero e proprio dogma.

Negli ultimi anni, studi istomorfometrici sull'uomo e sull'animale da esperimento^{2, 3, 4} hanno dimostrato che la guarigione ossea perimplantare avviene in tempi più brevi rispetto al protocollo standard (4-12 settimane).

CARICO PRECOCE E CARICO IMMEDIATO

Le superfici rugose (TPS, sabbiolate o mordenzate) accelerano il processo di guarigione ossea perimplantare dalle prime fasi di deposito del reticolo di fibrina fino alla differenziazione osteoblastica, alla produzione di matrice ed alla sua successiva mineralizzazione.^{5,6}

Tali studi, associati ad evidenze cliniche, hanno portato alla conclusione che in osso di buona qualità, utilizzando impianti con superfici trattate, è possibile caricare precocemente (dopo un periodo di guarigione di circa 2 mesi) pressoché tutti gli impianti (carico precoce, "early loading").

Durante la fase di guarigione perimplantare la stabilità primaria viene gradualmente affiancata, consolidata e sostituita dalla stabilità secondaria dovuta alla neoformazione ossea perimplantare.

In situazioni particolari la stabilità primaria è sufficiente a garantire l'immobilità implantare anche in presenza di un adeguato e graduale carico protesico fino al raggiungimento della guarigione definitiva.

Tali situazioni particolari (impianti con elevata stabilità primaria o collegati fra loro), opportunamente individuate, sono le uniche in cui è teoricamente possibile applicare condizioni di carico protesico immediato (carico immediato, "immediate loading").

Numerosi cominciano ad essere gli studi^{7, 8, 9} che dimostrano come il carico immediato sia una metodica predicibile ed affidabile purché siano rispettate le dovute regole e siano applicati alcuni criteri di esclusioni che porterebbero al fallimento della terapia. La maggior parte degli studi sono riferiti a riabilitazioni protesiche fisse o rimovibili su più impianti collegati rigidamente nell'arcata inferiore; in questi studi la percentuale di successo è paragonabile a quella ottenuta con tempi di carico standard. Oltre ai risultati della ricerca clinica, a supporto della validità del concetto di carico immediato, ci sono i risultati di una interessante sperimentazione che dimostrano come per l'ottenimento dell'osteointegrazione non sia necessaria l'assoluta immobilità dell'impianto ma che addirittura micromovimenti al di sotto dei 50-100 microns siano tollerati e addirittura forniscono lo stimolo per una più rapida ed efficace osteointegrazione.^{10,11}

Meno numerosi sono invece gli studi sul carico immediato nell'arcata superiore o con edentulismi parziali o singoli; in questi studi le percentuali di successo sono variabili ed in genere inferiori a quelle ottenute con tempi di carico standard.

VANTAGGI DEL CARICO IMMEDIATO

I vantaggi di un carico protesico immediato sono rappresentati dall'immediato ripristino dell'estetica, da un rapido ripristino della funzione, dall'eliminazione dei provvisori rimovibili ed in definitiva da una miglior accettazione psicologica da parte del paziente.

A fronte dei suddetti vantaggi esistono alcuni svantaggi quali la minor predicibilità del risultato rispetto al protocollo standard e la scarsità di dati sperimentali e clinici che ne convalidino l'efficacia nonché il maggior rischio di complicanze di tipo estetico e funzionale (osteointegrazione).

Nell'ambito dei fattori che condizionano il successo della terapia implantare con carico immediato possiamo citare le caratteristiche macro e microscopiche degli impianti utilizzati (Figg. 1, 2), le caratteristiche quali-quantitative del sito osseo destinato all'inserimento degli impianti (Figg. 3, 4), la metodica di preparazione del sito (Figg. 5, 6); tutti questi fattori concorrono a conferire agli impianti inseriti una elevata stabilità primaria, vera chiave di successo nel carico

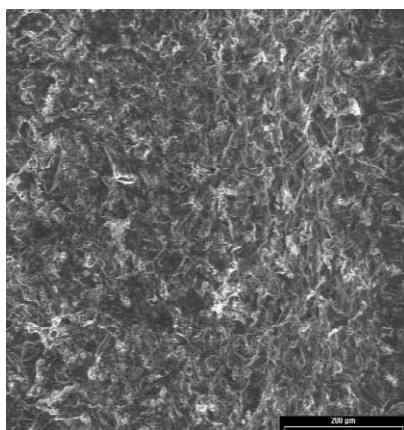


Fig. 1



Fig. 2

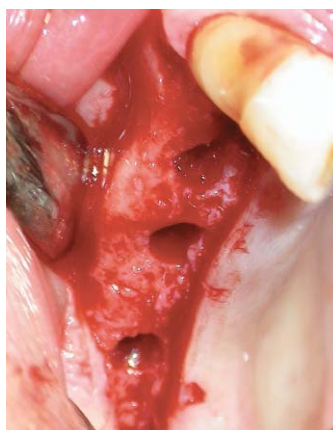

Fig. 5

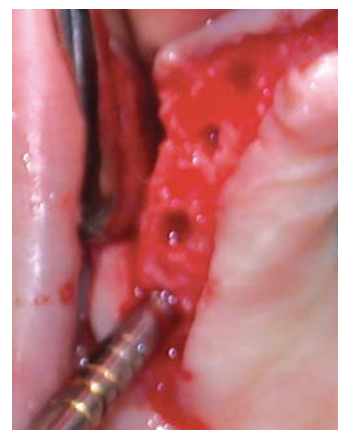

Fig. 6

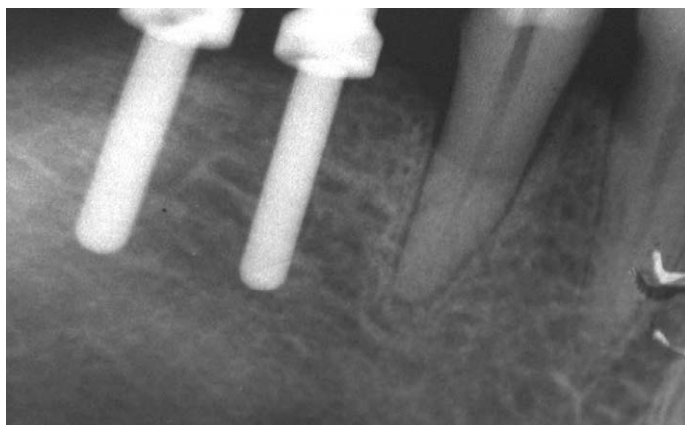


Fig. 3

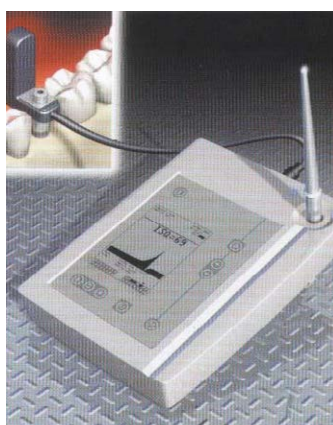


Fig. 7



Fig. 8

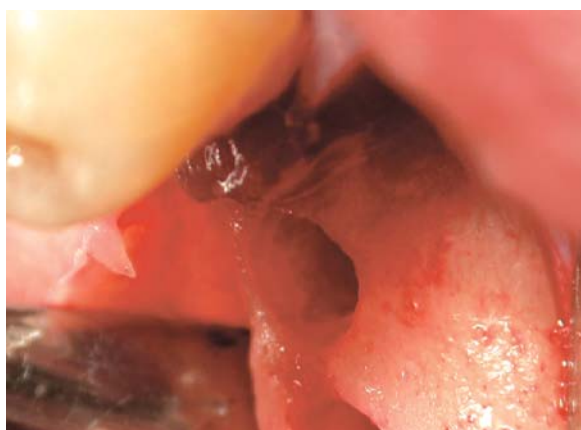

Fig. 4

CASO ESEMPLIFICATIVO

A titolo esemplificativo si illustra un caso clinico di un paziente sottoposto a terapia implantare con carico immediato per la riabilitazione del settore premolare-molare inferiore destro (Figg. 9-27).

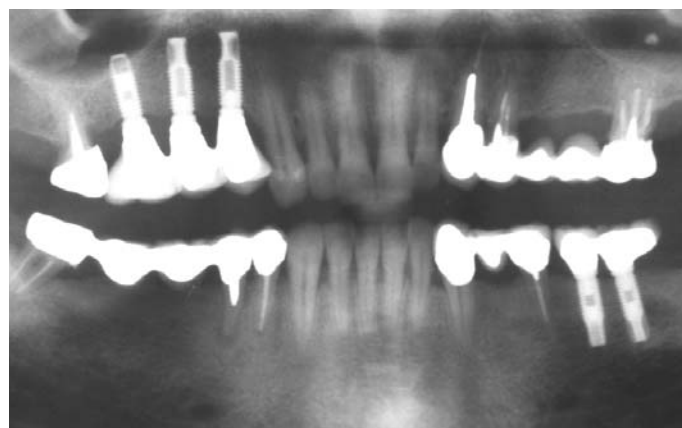


Fig. 9

protesico immediato, in grado di mantenere i movimenti implantari al di sotto di quella soglia di 50-100 microns e di permetterne dunque l'integrazione con il tessuto osseo. Diverse sono le metodiche per la misurazione della stabilità primaria; oltre alla valutazione clinica le metodiche in grado di obiettivare la stabilità primaria sono rappresentate dalla misurazione dei valori di torque d'inserzione e dalla Analisi della Frequenza di Risonanza (Figg. 7, 8). Importante è anche la scelta di criteri di esclusione quali le attività parafunzionali ed il fumo di sigaretta che potrebbero influire negativamente sull'integrazione degli impianti.

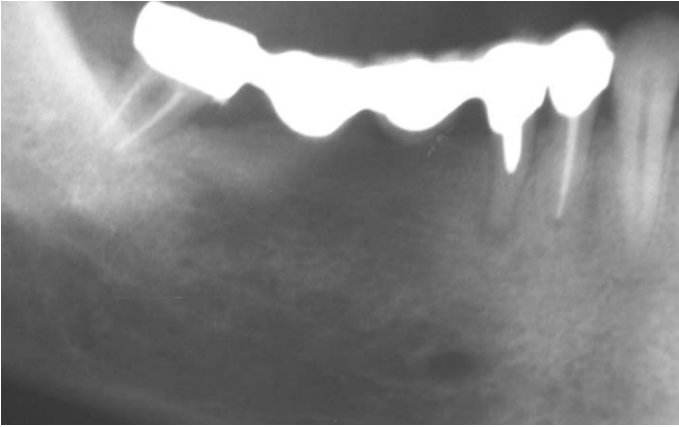


Fig. 10

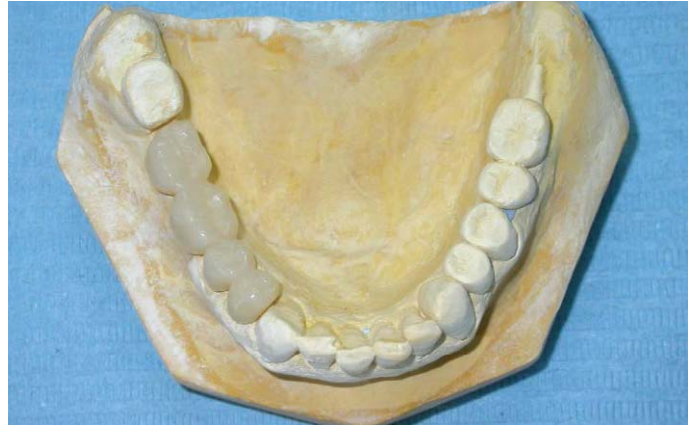

Fig. 14

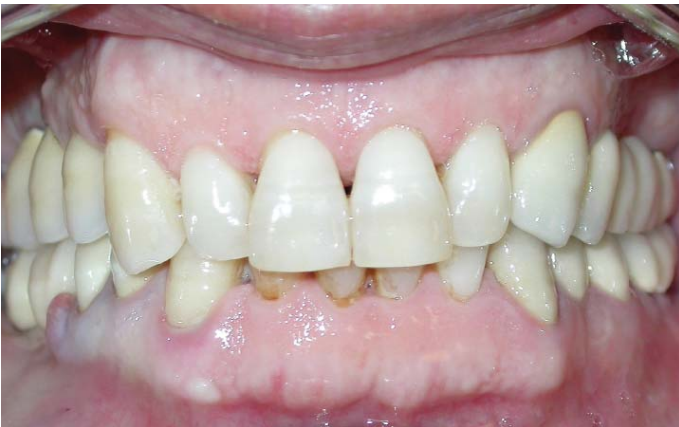

Fig. 11

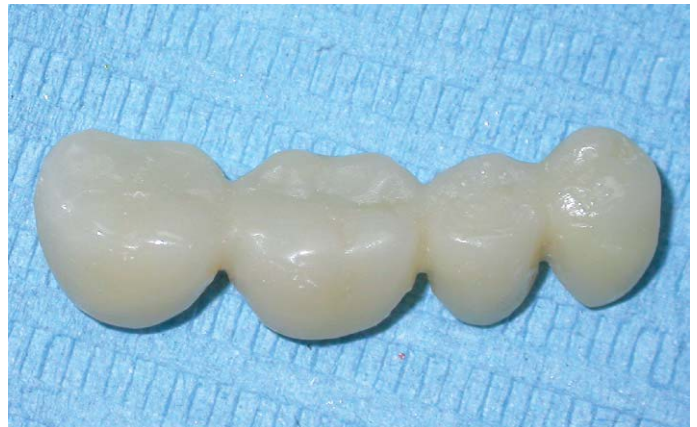

Fig. 15

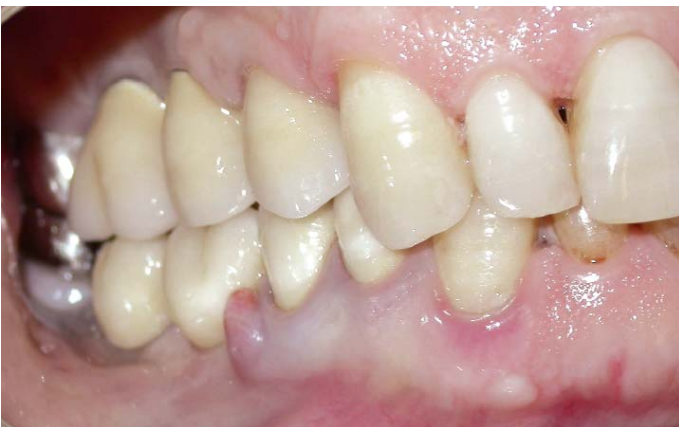

Fig. 12

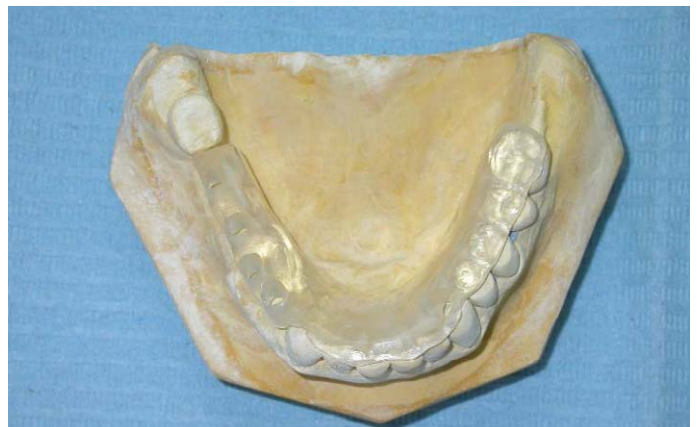

Fig. 16

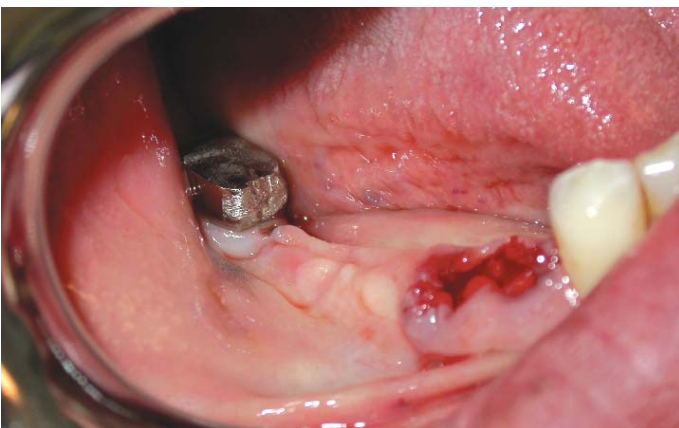

Fig. 13

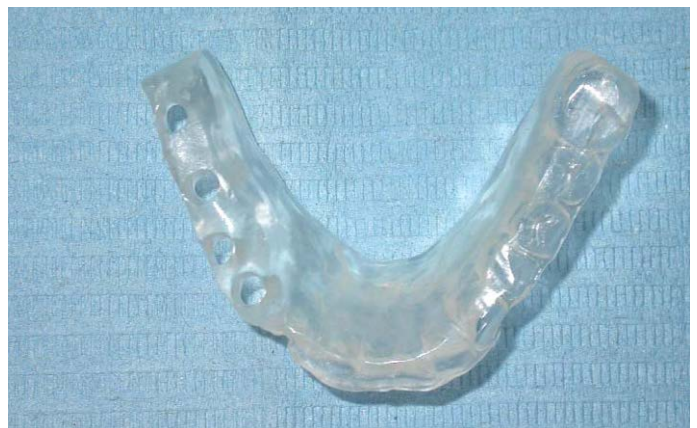

Fig. 17

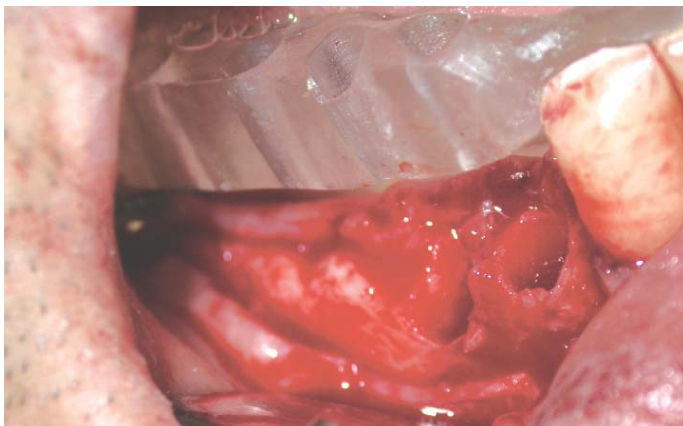


Fig. 18

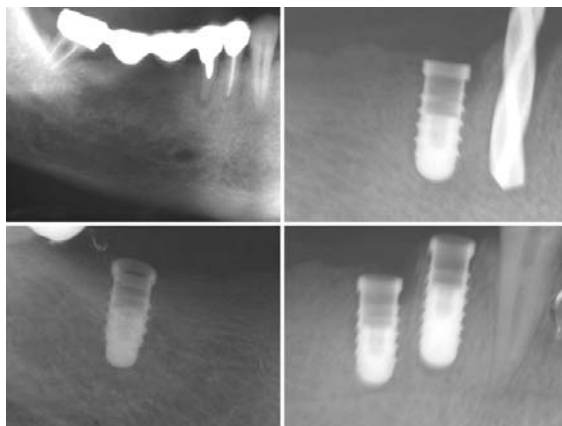


Fig. 22

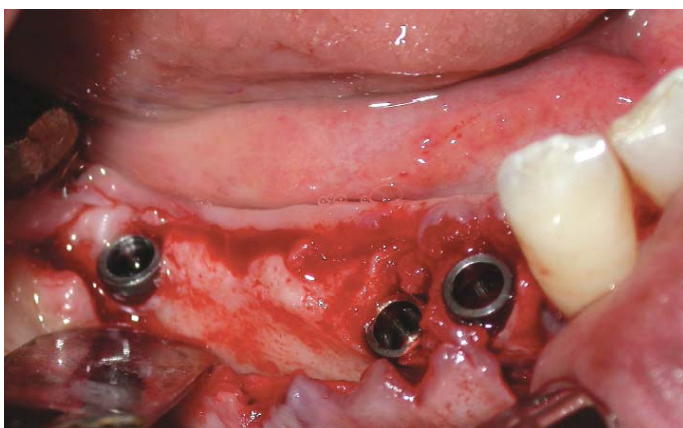


Fig. 19

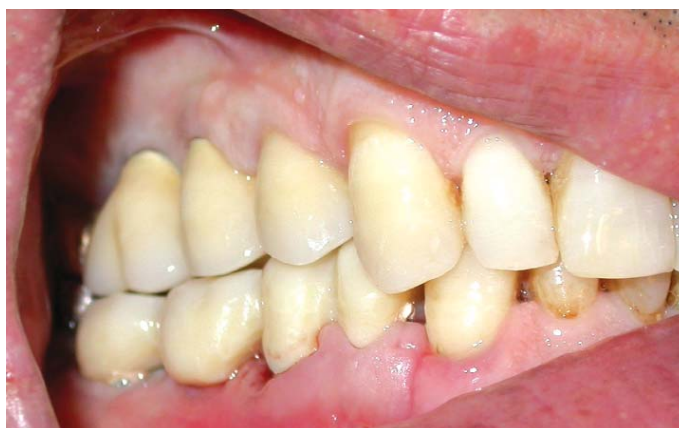

Fig. 23

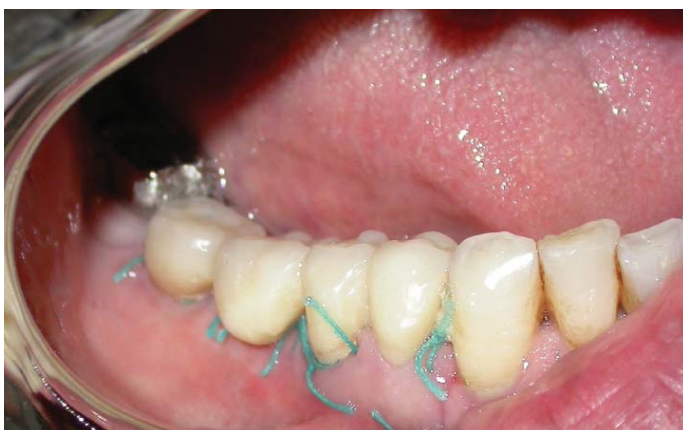

Fig. 20

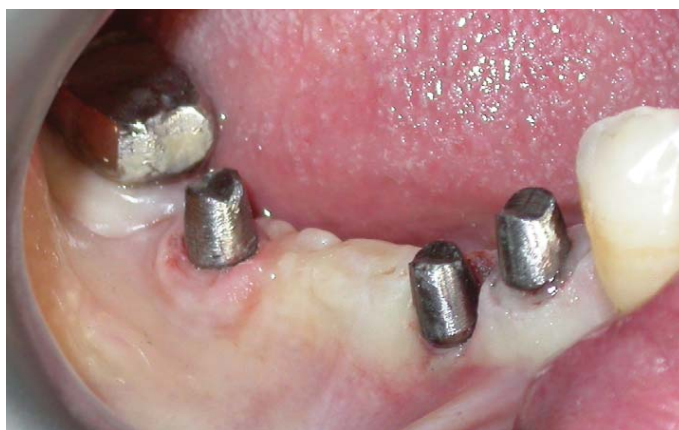

Fig. 24

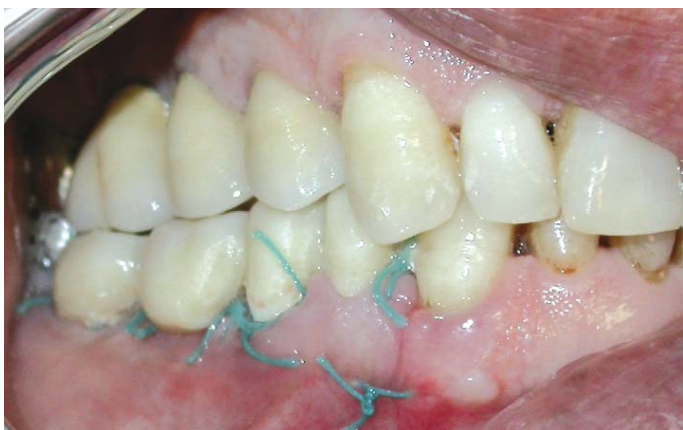

Fig. 21

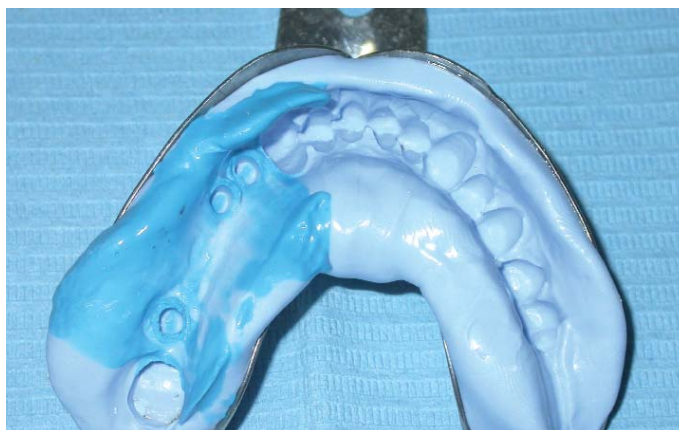

Fig. 25

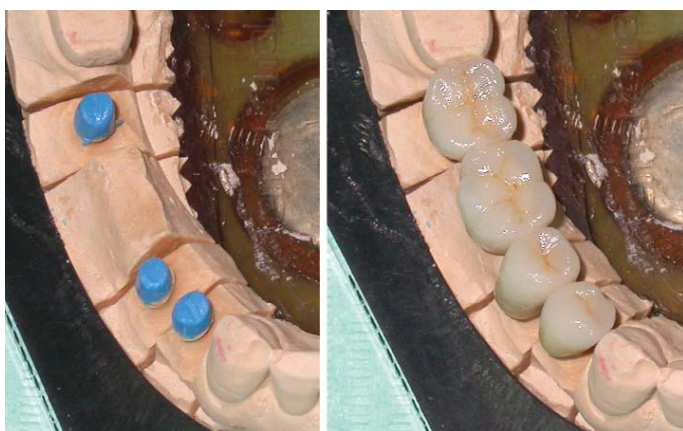


Fig. 26

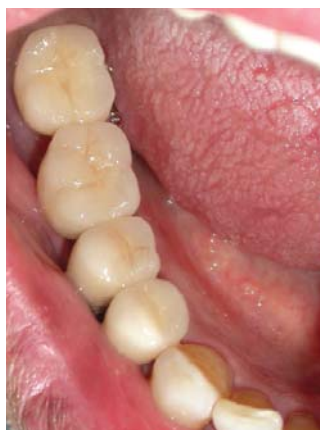

Fig. 27a

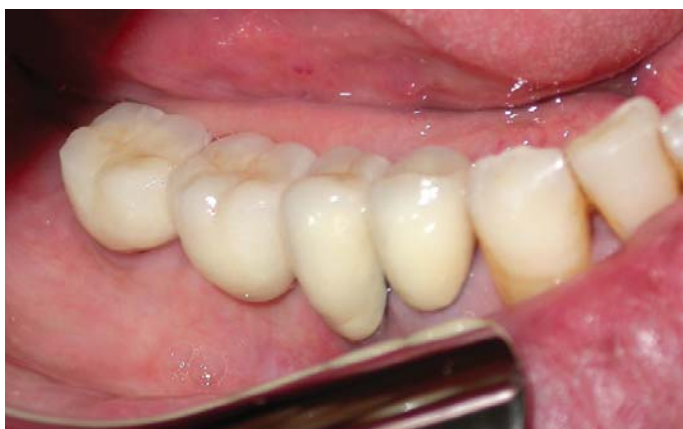

Fig. 27b

CONCLUSIONI

La possibilità di accorciare i tempi di carico protesico in implantologia osteointegrata appare ormai una realtà clinica capace di risultati predicibili ed altamente positivi purché siano rispettate una serie di regole che portano in definitiva ad una accurata selezione del paziente.

La nostra esperienza clinica, unita ai dati forniti dalla disamina della letteratura ci portano a concludere che non è possibile standardizzare i tempi di carico e sono le variabili biologiche legate al singolo caso a darci indicazioni sulla possibilità di eseguire o no un protocollo di carico protesico immediato.

A tale scopo è sempre necessario individuare metodi obiettivi per una esatta programmazione dei tempi di protesizzazione.

BIBLIOGRAFIA

- 1) Brånemark P.I., Breine U., Adell R., Hansson B.O., Lindstrom J., Ohlsson A.: Intraosseous anchorage of dental prosthesis. *Scand J Plast Reconstr Surg* 1969; 3:81-100.
- 2) Szmukler-Moncler S., Piattelli A., Favero G.A., Dubruille J.H.: Consideration preliminary to the application of early and immediate loading protocols in dental implantology. *Clin Oral Implants Res*, 2000; 11:12-25.
- 3) Lazzara R.J., Porter S.S., Testorii T., Galante J., Zetterqvist L., Vincenti G., Anitua E., Rossi R., Sullivan D., Feldman S.: Dati a due anni di uno studio multicentrico sugli impianti Osseotite caricati a due mesi. *J Esthet Dent* 1999; 6:280-289.
- 4) Rocuzzo M., Wilson T.: A prospective study evaluating a protocol for 6 weeks' loading of SLA implants in the posterior maxilla. *Clin Oral Implants Res* 2002 Oct; 13(5):502-7.
- 5) Belcastro S., Guerra M., Staffolani N. e coll.: Phenotype expression of human bone cells cultured on implant substrates. 2nd World congress of Osseointegration, Rome October 1996.
- 6) Belcastro S., Locci P., Staffolani N. e coll.: Phenotype expression of human bone cells cultured on implant substrates. *Cell Biochemistry and Function*, 15:163-170,1997.
- 7) Chiapasco M., Gatti C., Rossi E. et al. Implant-retained mandibular overdentures with immediate loading. A retrospective multicenter study on 226 consecutive cases. *Clin Oral Impl Res COIR* 1997; 8:48-57.
- 8) Horiuchi K., Uchida H., Yamamoto K., Sugimura M. Immediate loading of Brånemark System implants following placement in edentulous patients: A clinical report. *Int J Oral Maxillofac Implants JOMI* 2000; 15:824-30.
- 9) Malò P., Rangert B., Dvarsater L. Immediate function of Brånemark implants in the esthetic zone: A retrospective clinical study with 6 months to 4 years of follow up. *Clin Impl Dent Rel Res* 2000; 2: 138-146.
- 10) Szmukler-Moncler S., Salama S., Reingewirtz Y., Dubruille J.H.: Timing of loading and effect of micromotion on bone-implant interface: a review of experimental literature. *J Biomed Mat Res (Appl Biomaterials)*, 1998; 43:192-203.
- 11) Brunski J.B.: Avoid pitfalls of overloading and micromotion of intraosseous implants. *Dent Implantol Update*, 1993; 4:1-5.

Espansore rapido per la correzione dell'asimmetria dentale e scheletrica

Dr. Alberto Armenio

Post Graduate in Orthodontics, New York University - Libero professionista a Bari

INTRODUZIONE

L'espansore rapido del palato⁽¹⁾ è il dispositivo ortodontico d'elezione per la correzione del morso incrociato monolaterale o bilaterale. Con l'apertura della sutura mediana dell'osso mascellare si ottiene un movimento ortopedico in senso trasversale che consente alla mascella e alla mandibola di contrarre rapporti ideali.⁽²⁻³⁾

Il morso incrociato monolaterale spesso si associa ad asimmetria della linea mediana dentale e scheletrica. Il paziente con cross-bite monolaterale spesso devia la mandibola dal lato del morso incrociato per raggiungere la massima inter-cuspidazione.⁽⁴⁾ Questa latero-deviazione della mandibola si traduce in una asimmetria dentale e scheletrica e quindi dell'intero viso del paziente.

L'uso di un espansore rapido mascellare corregge tale asimmetria, ristabilendo gli ideali rapporti trasversali fra mascella e mandibola.⁽⁵⁾

Nel morso incrociato bilaterale, invece, il paziente presenta un'occlusione senza latero-deviazioni mandibolari⁽⁶⁾ (Fig. A). In questo caso il paziente non mostra asimmetrie dentali o scheletriche dovute alla ridotta dimensione trasversale dell'osso mascellare. Pertanto dopo l'espansione rapida del palato si evidenzia il diastema centrale che conferma l'apertura della sutura mediana del palato, senza alcun cambiamento delle simmetrie dentali e scheletriche⁽⁷⁾ (Fig. B).

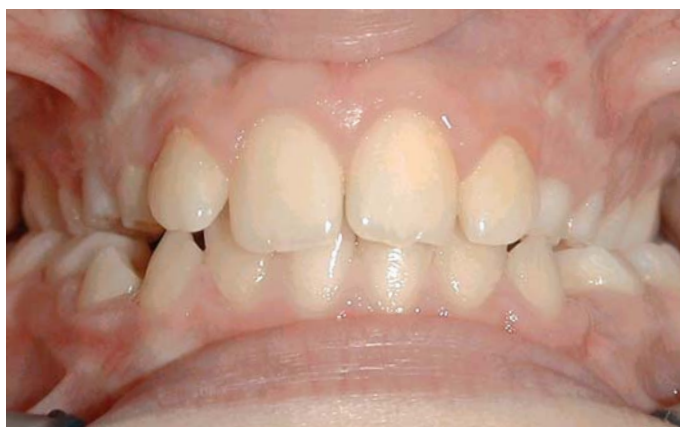

Fig. A - Paziente con morso incrociato bilaterale. Di solito non ci sono latero-deviazioni della mandibola o asimmetrie dentali e scheletriche

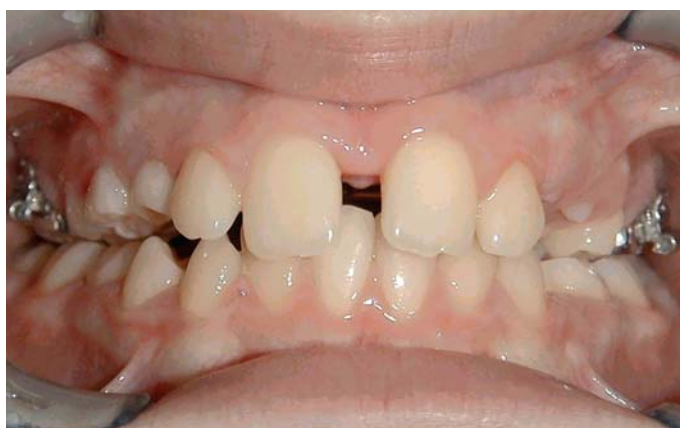

Fig. B - Cambiamento dell'occlusione dopo due settimane di espansione rapida del mascellare

MATERIALI E METODI

Una paziente di dieci anni si presenta in studio con un severo morso incrociato monolaterale (Figg. 1-3).

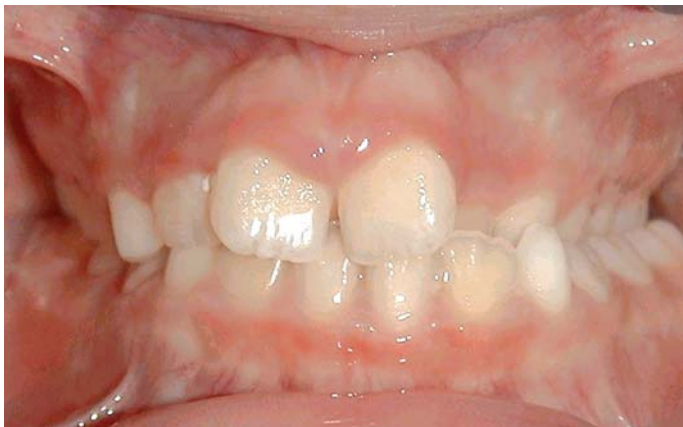

Fig. 1, 2, 3 - Occlusione iniziale della paziente

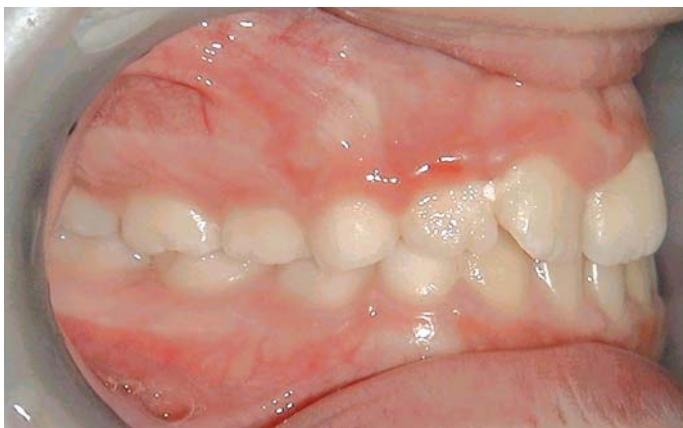

Fig. 2

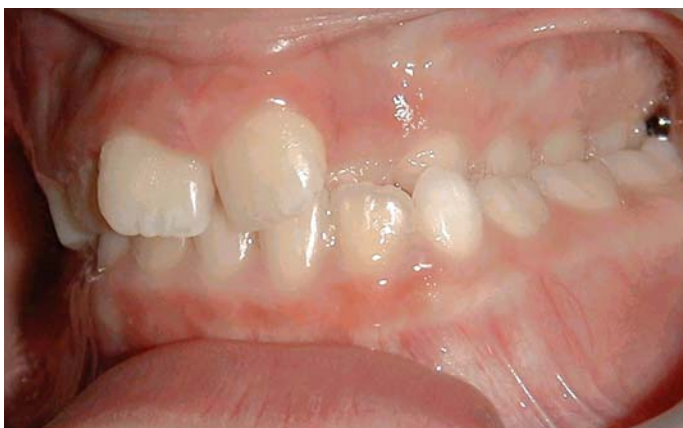

Fig. 3

Questo cross-bite monolaterale costringe la paziente ad uno slittamento mandibolare verso il lato sinistro per raggiungere un'occlusione in massima inter-cuspidazione. Con questa occlusione la paziente presenta una evidente deviazione dentale.

Inoltre, a causa dello slittamento laterale, la paziente presenta anche una asimmetria scheletrica: infatti, i frenuli superiore ed inferiore risultano disallineati evidenziando così una asimmetria delle basi scheletriche. La mandibola dunque risulta essere latero-deviata dal lato sinistro con compromissione dell'intera estetica facciale.

Per risolvere il cross-bite si è deciso di usare un espansore rapido del palato con una vite Leone. Dopo aver provato le bande molari (Fig 4), è stato costruito in laboratorio l'espansore rapido (Fig. 5).

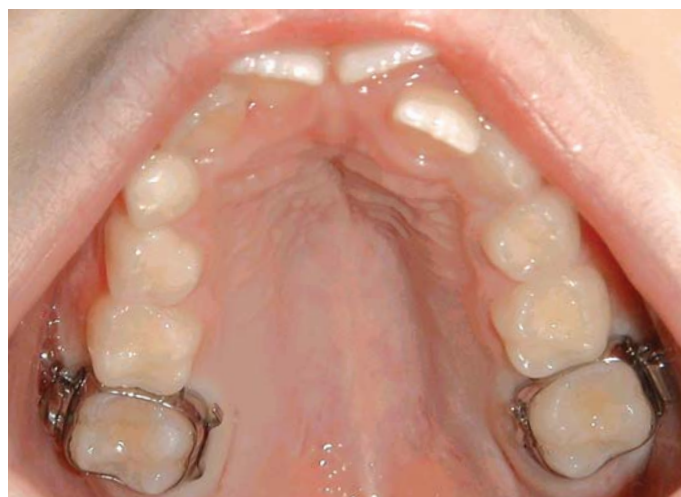

Fig. 4 - Prova delle bande molari

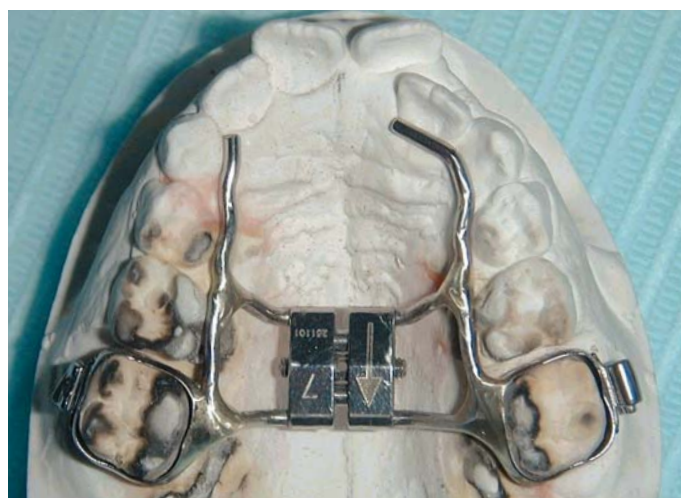


Fig. 5 - Espansore rapido Leone costruito in laboratorio e provato sul modello

Appena cementato l'espansore (Fig. 6), i genitori della paziente sono stati istruiti sul meccanismo di attivazione della vite che prevedeva due giri (ogni attivazione corrisponde a 1/4 del giro totale della vite) al giorno per le successive due settimane.

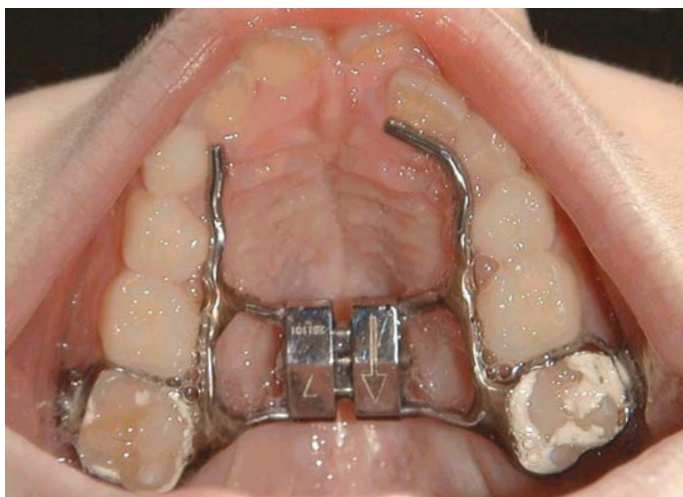

Fig. 6 - Espansore rapido appena cementato

RISULTATI E DISCUSSIONE

La paziente è stata controllata dopo una prima settimana (Fig. 7). La presenza del diastema centrale conferma l'apertura della sutura mediana dell'osso mascellare (Fig. 8) ed evidenzia il corretto funzionamento dell'espansore rapido. È stata necessaria un'altra settimana di attivazioni per ottenere l'ideale espansione dell'osso mascellare e la correzione del cross-bite.

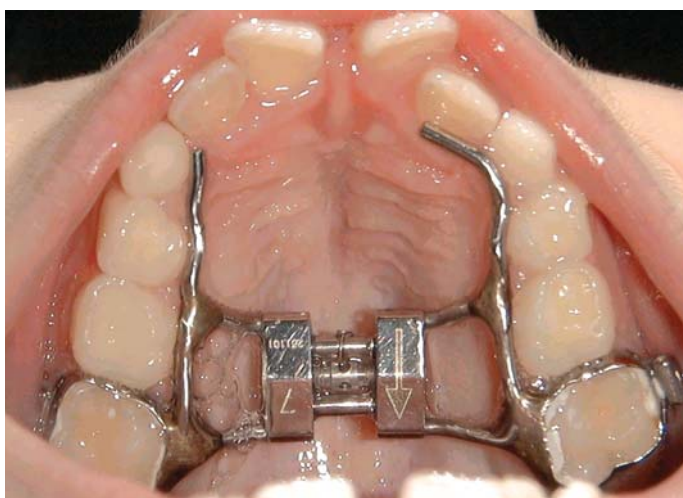


Fig. 7 - Primo controllo dopo una settimana: attivazione iniziale della vite Leone

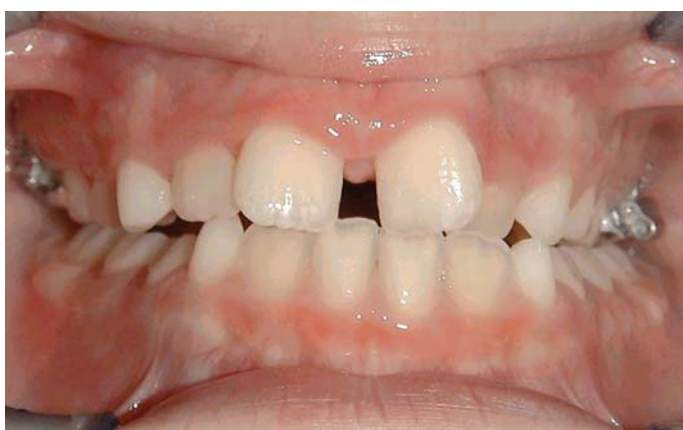

Fig. 8 - Presenza di diastema dovuto alla apertura della sutura mediana del palato

Appena raggiunta la corretta espansione (Fig. 9), le linee mediane scheletrica e dentale risultavano essere coincidenti (Fig. 10). È da sottolineare che tale correzione è immediata e spontanea: appena ristabilito il normale diametro trasversale della mascella, la paziente non ha più bisogno di portare la mandibola in latero-deviazione sinistra per raggiungere la massima inter-cuspidazione. In tal modo l'asimmetria scheletrica e facciale è stata corretta.

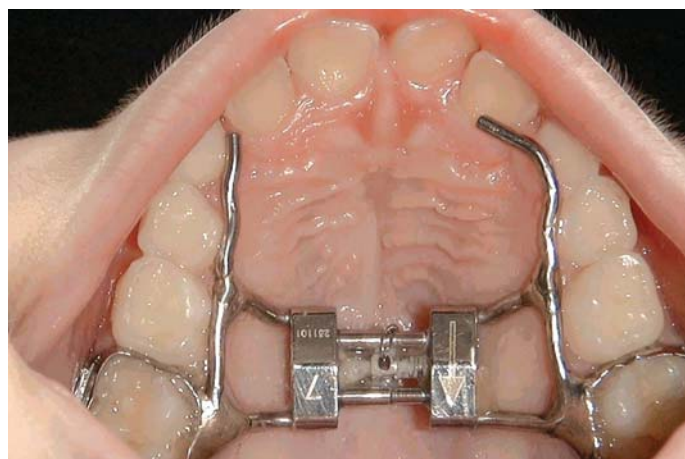


Fig. 9 - Massima espansione raggiunta dopo due settimane

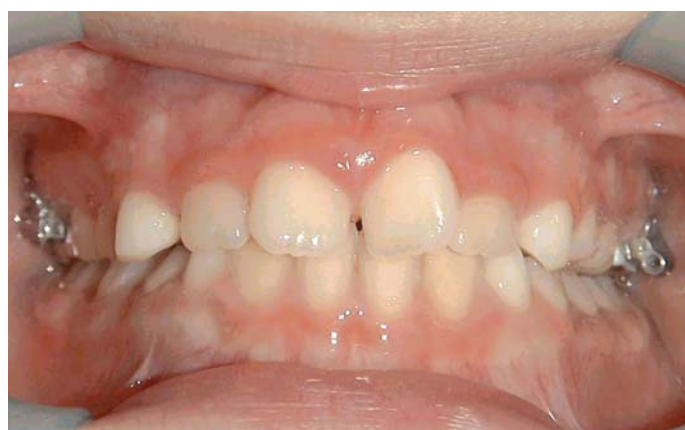

Fig. 10 - Fine espansione con immediata e spontanea coincidenza delle linee mediane scheletrica e dentale

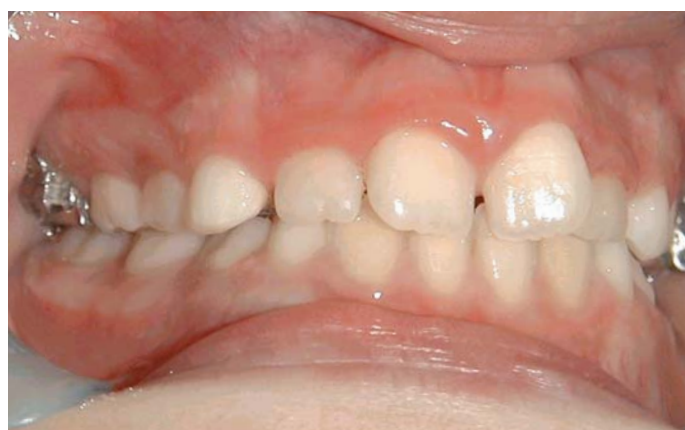

Fig. 11 - Lato destro dopo l'espansione

Dopo un breve periodo di consolidamento (Figg. 9-12) è stato rimosso l'espansore rapido (Fig. 13) e con brackets estetici (Fig. 14) è stato raggiunto un ideale allineamento degli elementi dentali (Fig. 15).

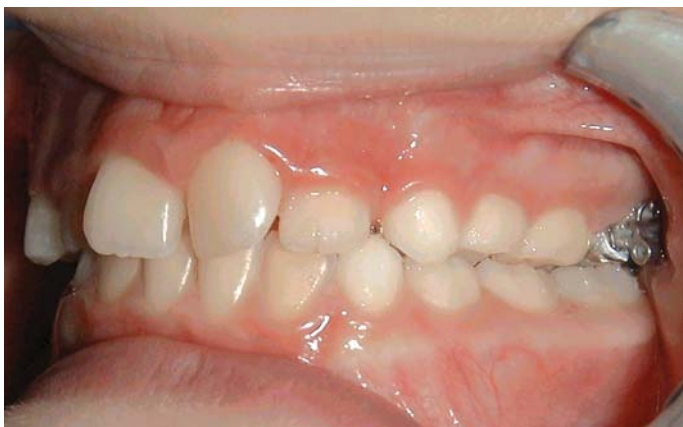

Fig. 12 - Correzione del cross-bite con buon rapporto trasversale fra mascella e mandibola

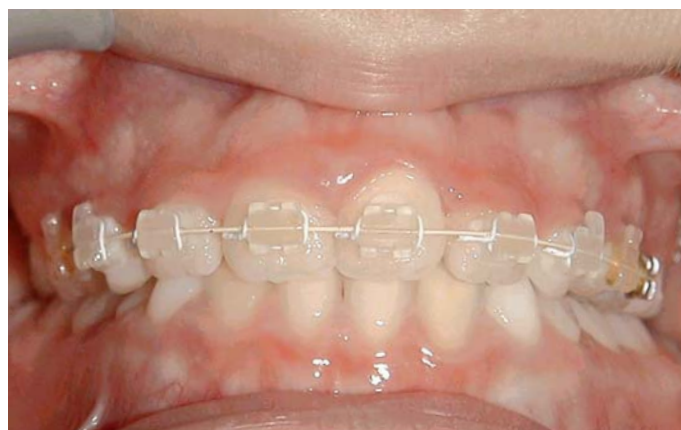

Fig. 15 - Buon allineamento degli elementi dentali superiori

Le figure 16 e 17 evidenziano la buona espansione raggiunta con l'uso dell'espansore con vite Leone. Le figure 18 e 19 mostrano la situazione prima e dopo la sola espansione rapida del palato.

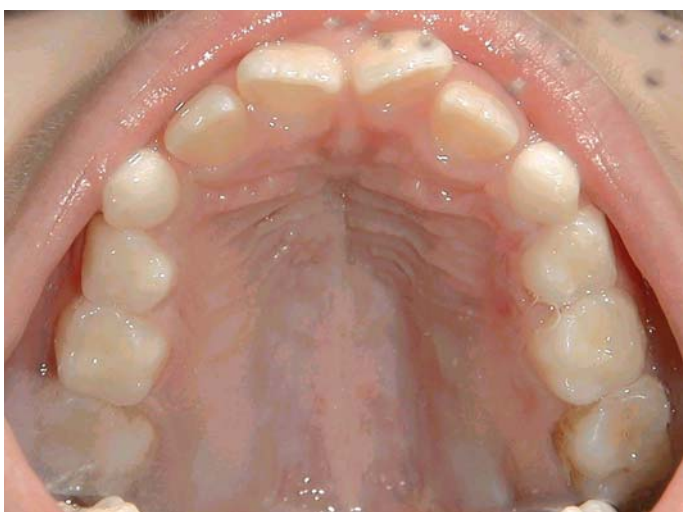

Fig. 13 - Visione oclusale subito dopo aver rimosso l'espansore rapido

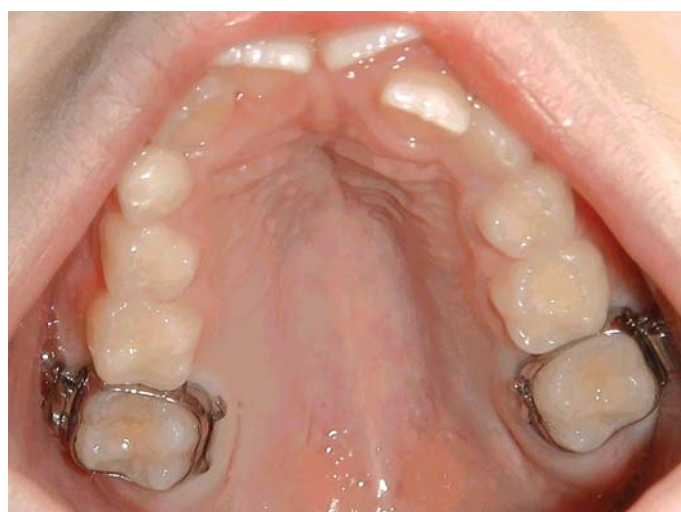

Fig. 16, 17 - Confronto prima e dopo la terapia con espansore rapido

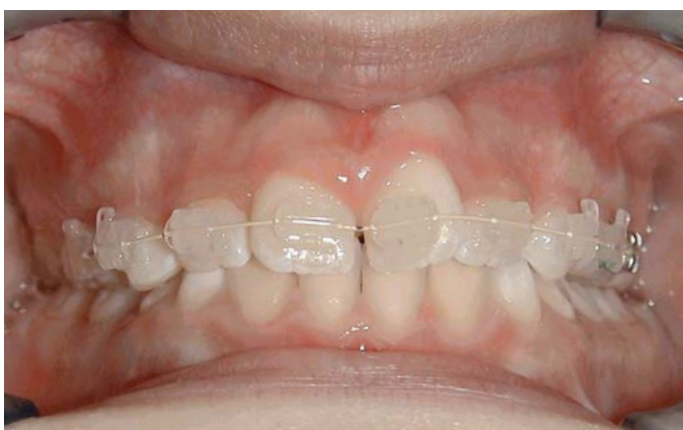

Fig. 14 - Brackets estetici per la correzione del disallineamento superiore

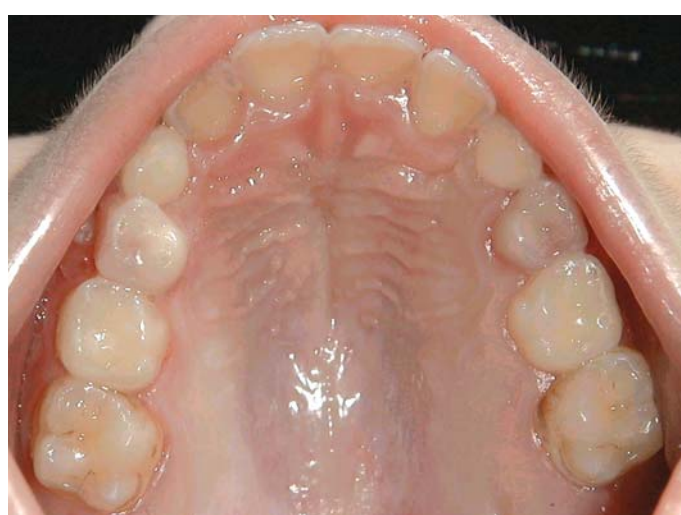

Fig. 17

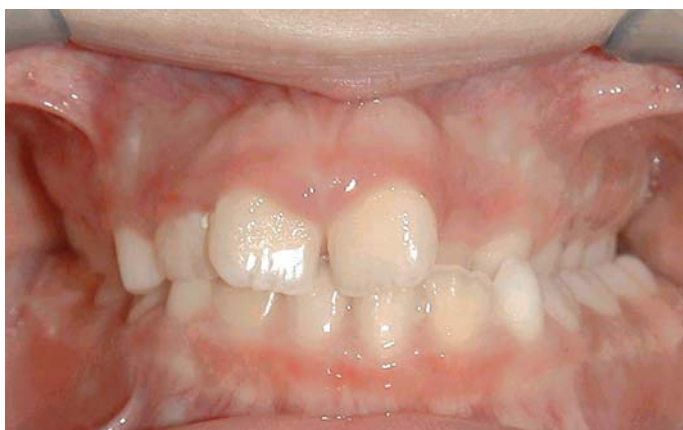

Fig. 18, 19 – Confronto prima e dopo l'uso dell'espansore rapido: dopo sole due settimane si è raggiunta la simmetria delle linee mediane dentali e scheletriche e il buon rapporto trasversale fra mascella e mandibola

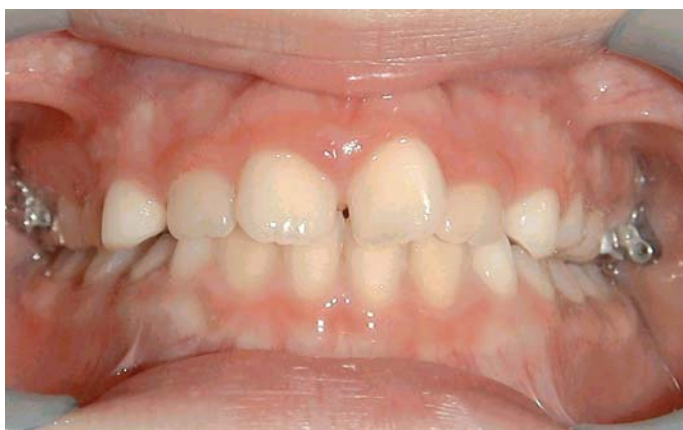

Fig. 19

CONCLUSIONI

Nei casi di asimmetria dentale e scheletrica dovute a morso incrociato monolaterale, l'uso dell'espansore rapido del palato può essere di aiuto nel ristabilire le fisiologiche dimensioni trasversali del mascellare superiore.

Con l'espansione si ottiene una rapida e spontanea correzione delle linee mediane dentale e scheletrica perché la mandibola si allinea "spontaneamente" con la mascella.

È da sottolineare che, nel caso clinico appena descritto, solamente con l'uso dell'espansore si sono raggiunti i seguenti risultati:

- buona occlusione in senso trasversale;
- risoluzione del cross-bite monolaterale;
- allineamento della linea mediana dentale;
- allineamento della linea mediana scheletrica;
- correzione della asimmetria mandibolare;
- buona estetica facciale della giovane paziente.

La vite Leone di dimensioni contenute si è dimostrata affidabile nelle attivazioni, ergonomica, di facile gestione per le tecniche di igiene orale e facilmente sopportabile dal paziente.

RIASSUNTO

Il morso incrociato monolaterale spesso si associa ad asimmetria della linea mediana dentale e scheletrica. Il paziente con cross-bite monolaterale infatti, spesso devia la mandibola dal lato del morso incrociato per raggiungere la massima inter-cuspidazione. Questa latero-deviazione della mandibola si traduce in una asimmetria dell'intero viso del paziente.

L'uso di un espansore rapido mascellare corregge tale asimmetria ristabilendo gli ideali rapporti trasversali fra mascella e mandibola.

SUMMARY

Patients with uni-lateral cross-bite often show asymmetry of the dental and skeletal mid-lines. Infact, in order to achieve the most comfortable occlusion, the patient shifts the mandible to one side. The Rapid Palatal Expander can be very useful for the correction of the asymmetry of the dental and skeletal mid-lines.

BIBLIOGRAFIA

1. Haas A.J.: Palatal expansion: just the beginning of dentofacial orthopedics. *Am J Orthod.* 57: 219-255; 1970.
2. Starnbach H. et all.: Facial-skeletal and dental changes resulting from rapid maxillary expansion. *Angle Orthod.* 36: 152-164; 1966.
3. Wertz R.: Skeletal and dental changes accompanying rapid midpalatal suture opening. *Am J Orthod.* 58: 41-66; 1970.
4. Ackerman M. et all.: Evidence-based orthodontics for the 21st century. *J Am Dent Assoc.* 2004 Feb; 135(2): 162-7.
5. Lima Filho RM, Lima AC, de Oliveira Ruellas AC.: Spontaneous correction of Class II malocclusion after rapid palatal expansion. *Angle Orthod.* 2003 Dec; 73: 745-52.
6. Gianelly AA, Boston University School of Dental Medicine: Rapid palatal expansion in the absence of crossbites: added value? *Am J Orthod Dentofacial Orthop.* 2003 Oct; 124(4): 362-5.
7. William Proffitt: *Contemporary orthodontics*, 1996.

II GRUMRAX 3D di Duane Grummons: l'utilità del guadagno di spazio nell'arcata superiore

Nicola Lambini - Lab. L.T.O. - Padova



Nelle malocclusioni di seconda classe, molte volte, si riscontra una deficienza trasversale del mascellare e questo contribuisce alla riduzione perimetrale dell'arcata.

Il primo intervento in questo caso, quando la scelta terapeutica è non estrattiva, è la distalizzazione del primo molare superiore.

Si dovrà in ogni caso valutare attentamente la posizione dei molari perché in un'ampia percentuale dei casi di malocclusione di seconda classe è presente una loro rotazione o contrazione che potrebbe favorire il rapporto alterato in seconda classe molare (Figg. 1, 2).

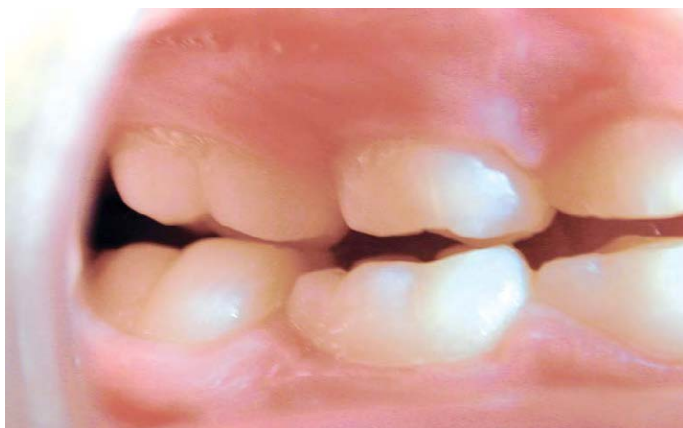Il desiderio di ridurre o eliminare la collaborazione diligente

ed attiva del paziente ha creato sempre più dispositivi "no compliance" con molle precomprese, molle e fili in nichel-titanio, molle in β titanio molibdeno, viti, ecc.

DISPOSITIVI PER L'ESPANSIONE E LA DISTALIZZAZIONE IN CONTEMPORANEA

Nei casi in cui non vi siano importanti discrepanze nei rapporti scheletrici è sufficiente creare spazio in arcata con una espansione tridimensionale a prevalente movimento distale dei settori molari.

- Il Pend-x di Hilgers: il Pendulum è costituito da un bottone palatino in resina acrilica, con funzione di ancoraggio, da appoggi metallici in filo 0.9 mm nel solco mesiodistale dei premolari per il fissaggio intraorale e dalla componente attiva nelle molle in β titanio molibdeno che rilasciano una forza leggera e continua. Le molle in sezione tonda .032" o .036" opportunamente modellate si inseriscono sulle cannule palatali delle bande dei molari da distalizzare. Le piccole anse orizzontali di aggiustamento permettono di compensare il movimento linguale nella distalizzazione e consentono al clinico un accomodamento nell'attivazione. Nel Pend-x a differenza del Pendulum, come elemento attivo, viene inserita una vite nel bottone palatino per l'espansione dei diametri trasversali (Figg. 3, 4).



Figg. 1, 2 - Rapporto di II classe con rotazione del molare e contrazione del mascellare

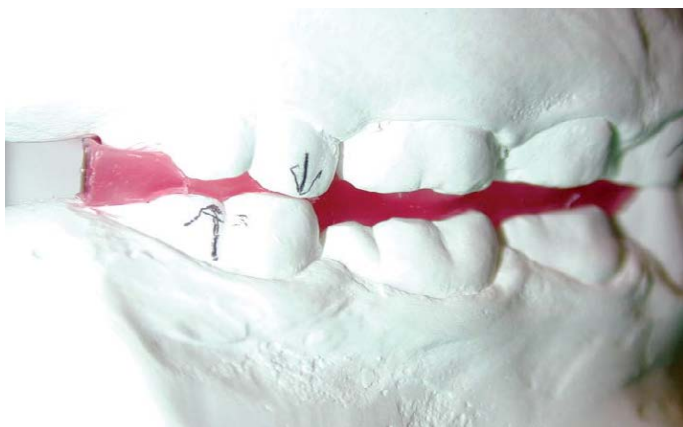


Fig. 2

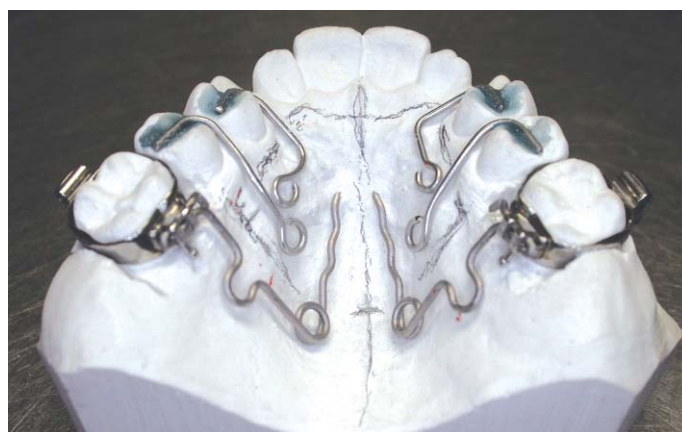

Fig. 3 - Parti in filo del Pendulum

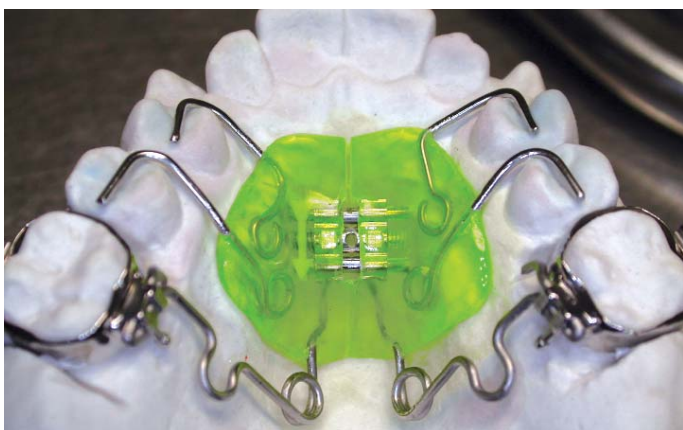


Fig. 4 - Pend-x con l'inserimento della vite di espansione sul bottone in resina

- Il Distalix di M. Langlade: questo apparecchio deriva nel disegno dal quad-helix di Ricketts e dal Pendulum ed è costruito in filo elastico .032" o .036" Elgiloy Blu. Presenta agli angoli quattro occhielli che hanno la funzione di aumentare l'elasticità e l'adattabilità e due occhielli per la distalizzazione.

Può essere rimovibile o saldato ai premolari ed ottiene in modo selettivo movimenti di distalizzazione ed espansione. È un apparecchio molto versatile, che non necessita della collaborazione del paziente ma che richiede nell'utilizzo perizia ed esperienza da parte del clinico esigendo attivazioni calibrate (Figg. 5-9).

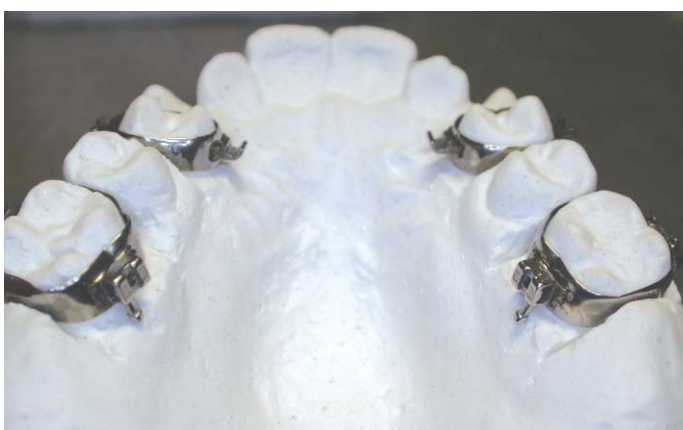

Fig. 5 - Preparazione delle bande per la costruzione del Distalix; lingual sheath sui molari e cannule per facilitare la saldatura laser sui premolari

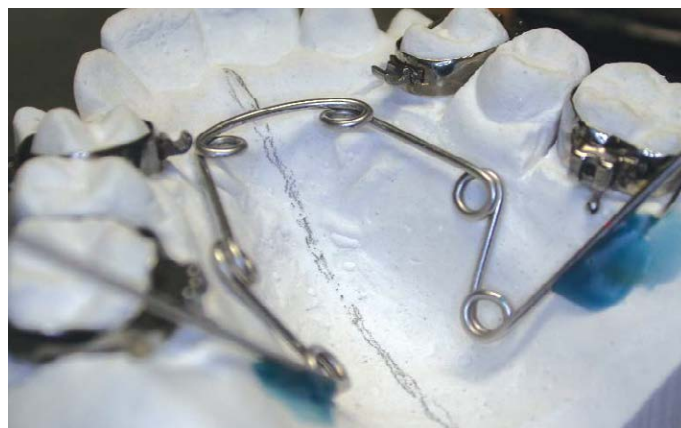

Fig. 6 - Modellazione delle spirali del dispositivo

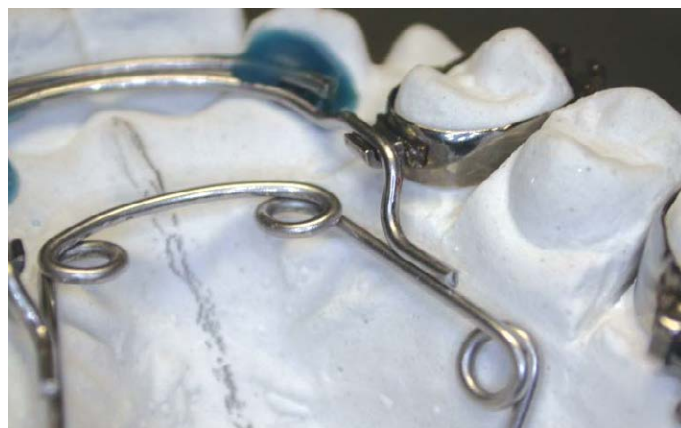
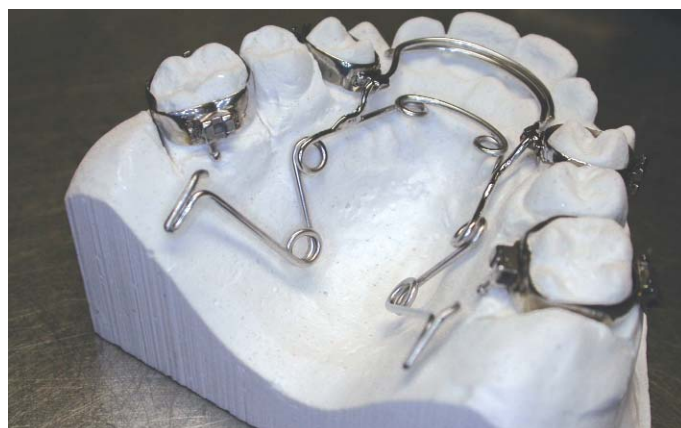
Fig. 7 - Passanti per la stabilizzazione del Distalix ai premolari



Figg. 8, 9 - Distalix (espansione e distalizzazione)

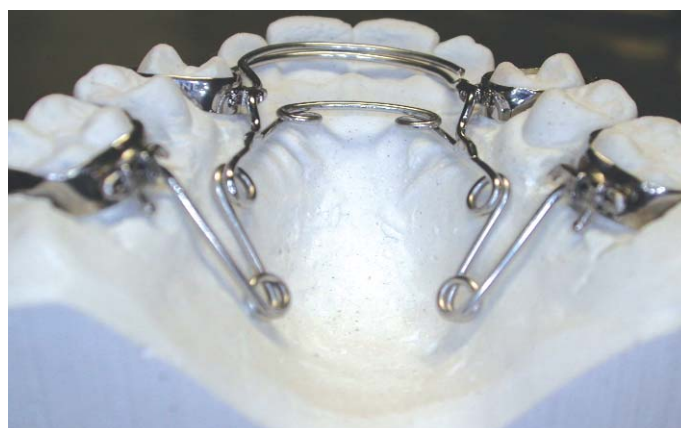

Fig. 9

IL GRUMRAX DI D. GRUMMONS

Questo dispositivo è un espansore mascellare tridimensionale; corregge la deficienza trasversale del paziente in crescita, raggiunge la derotazione e la distalizzazione dei molari attraverso le molle a pendolo con forza leggera e continua. Il corpo del dispositivo è costituito da una vite per l'espansione dei diametri trasversali i cui bracci assottigliati vengono modellati sulle superfici dei premolari permanenti o dei molaretti decidui. Questi fili hanno la funzione, dopo essere stati bloccati con il composito, di stabilizzare l'intero apparecchio e svincolare l'occlusione facilitando la distalizzazione dei molari. Le molle in titanio molibdeno opportunamente modellate vengono inserite in cannule saldate con il laser lungo la linea mediana della vite e sempre bloccate con una legatura. Come nel Pendulum le molle in filo .032" o .036" vengono modellate con spirali del diametro di 4-5 mm parallele al piano occlusale e discoste di 2 millimetri dalla mucosa per favorirne i movimenti senza provocare decubiti.

Sintetiche fasi di costruzione:

1. prescrizione medica
2. impronte e/o modelli con o senza bande

Materiali:

1. vite di espansione
2. bande molari
3. cannule linguali
4. saldatura ortodontica esente da cadmio oppure saldatura laser
5. filo di acciaio biomedicale da Crozat
6. filo in titanio molibdeno
7. ausiliari se richiesti (attacchi, tubi ecc.)

Processi di lavorazione:

1. colatura
2. preparazione delle bande e puntatura tubi linguali
3. preparazione della vite e suo posizionamento
4. modellazione dei fili
5. brasatura e/o saldatura
6. rifinitura e lucidatura
7. modellazione molle
8. stesura della documentazione richiesta dalla 93/42




Fig. 10 - Espansore a molla LEONE A2701-08



Fig. 11 - Cannule saldate con il laser sul corpo della vite lungo la linea di mezzo

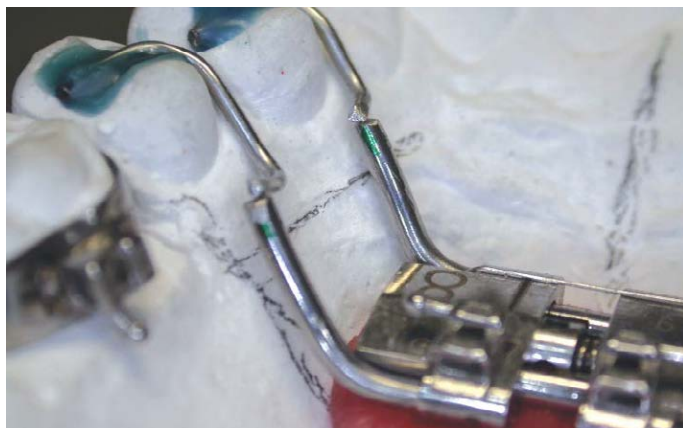

Fig. 12 - Modellazione dei fili occlusali

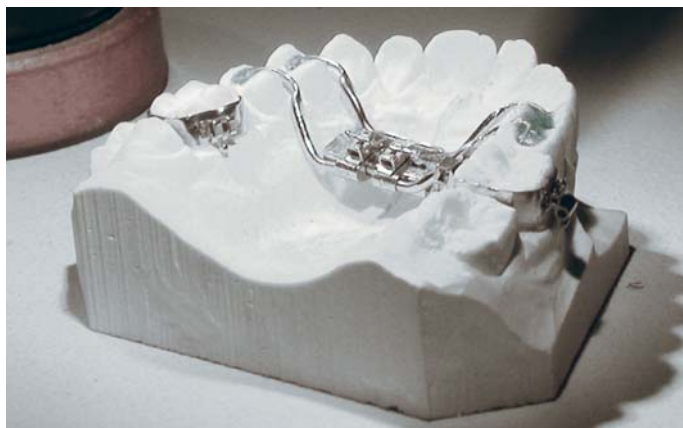

Fig. 13 - Saldatura laser dei fili ai bracci della vite

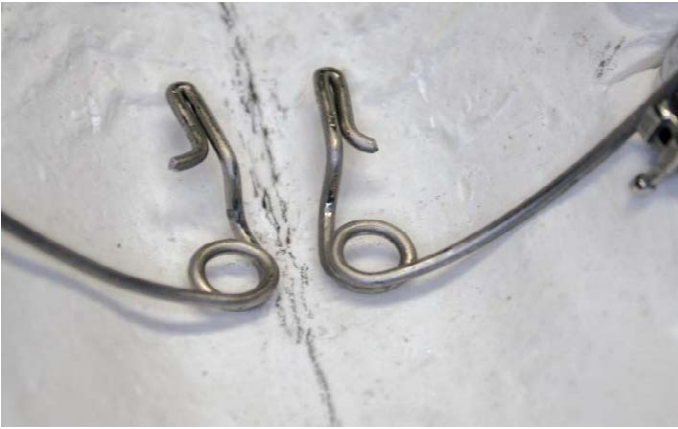

Fig. 14 - Costruzione delle molle in βtitanio molibdeno



Fig. 17 - Grumrax mono-laterale costruito su bande; per l'espansione, la distalizzazione e la rotazione del molare sinistro

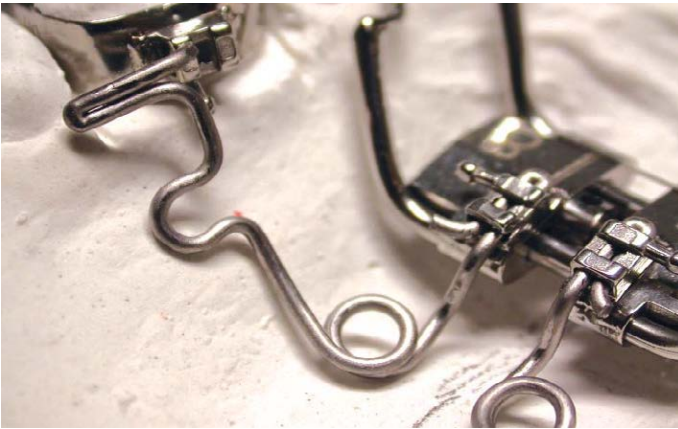

Fig. 15 - Particolare della molla a pendolo

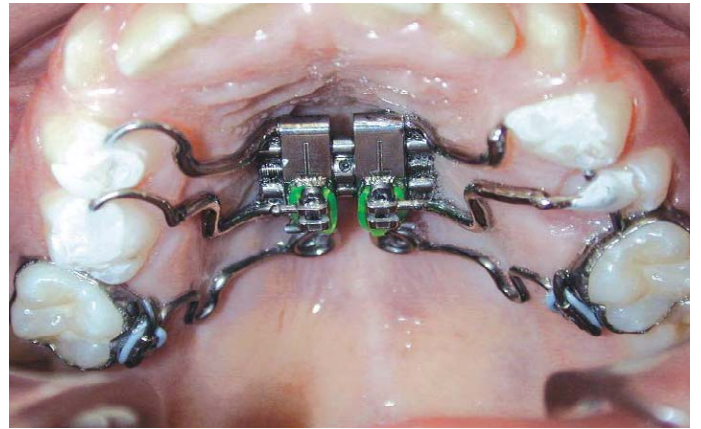


Fig. 18 - Grumrax nel cavo orale con i fili di appoggio bloccati con il composito nella parte occlusale (per cortesia del Dott. Francesco Cristoforetti, Malè - TN)

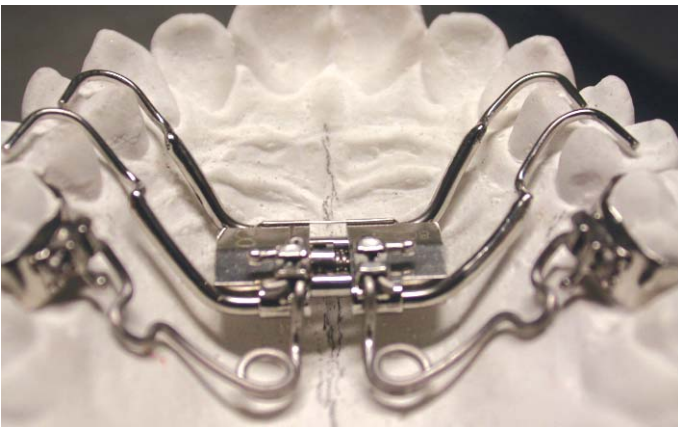

Fig. 16 - Grumrax 3D

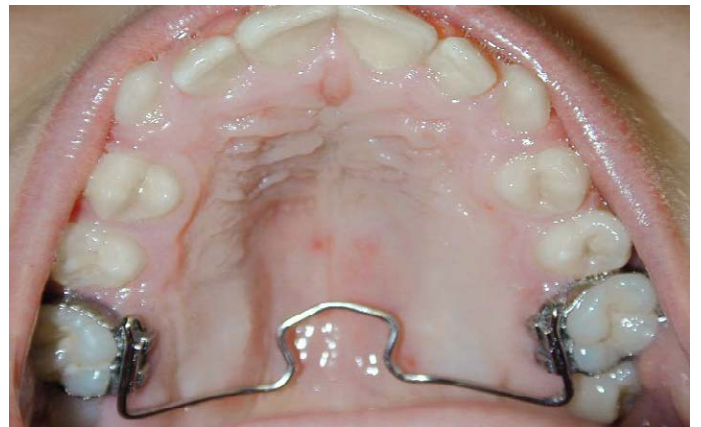

Fig. 19 - Dopo pochi mesi ad espansione, derotazione e distalizzazione avvenuta (per cortesia del Dott. Francesco Cristoforetti, Malè - TN)

CONCLUSIONI

Questo dispositivo medico è un mezzo collaudato, efficace e rapido in tutte le situazioni di discrepanza molare e nelle malocclusioni di seconda classe molare per le quali si è programmata la distalizzazione molare bilaterale o monolaterale ed una espansione dei diametri trasversali. Il Grumrax è un presidio che si rivolge principalmente a pazienti poco collaboranti ed esercita, come altre apparecchiature di questo tipo, una spinta che si mantiene efficace per tutta la durata del trattamento. Questo dispositivo può essere utilizzato sia in dentatura mista che in dentatura permanente e talvolta come prima fase di un trattamento ortodontico.

RIASSUNTO

L'Autore presenta un sistema intraorale per il guadagno di spazio "tridimensionale" nell'arcata superiore; le sue componenti consentono un'espansione trasversale con rotazione e distalizzazione dei molari tramite forze leggere e continue.

SUMMARY

The Author describes an intraoral system appliance which allows threedimensional space-gain in the upper arch. Its components permit transversal expansion, molars rotation and distalization by means of light and continuous forces.

BIBLIOGRAFIA

- Cetlin N.M.: Trattamenti ortodontici in terapia non estrattiva; ROS Sillabo 1989.
- Hilgers J.: The Pendulum appliance for class II non-compliance; JCO 11/1992.
- Hilgers J.: The Pendulum appliance...an update; Clinical Impressions 2/1994.
- Bennet R.K., Hilgers J.: The Pendulum appliance: creating the gain; Clinical Impressions 3/1994.
- Bennet R.K., Hilgers J.: The Pendulum appliance: maintaining the gain; Clinical Impressions 4/1994.
- Capurso U., Veneziani A., Garino F.: Distalizzazione dei molari con un nuovo sistema intra-arcata nella tecnica vestibolare; Mondo Ortodontico 6/1996.
- Bertelè G., Stella F.: Applicazioni e varianti cliniche del Pendulum di Hilgers; Ortognatodonzia Italiana - vol. 7- 4/1998.
- Ricketts R.M.: Bioprogressive therapy; Rocky Mountain Orthodontics Langlade M.: Terapia Ortodontica; Ed. Italia Scienza e Tecnica Dentistica Ed. Martina Bologna 1982.
- Langlade M.: Il Distalix: un apparecchio di distalizzazione individualizzato e autonomo; Ortodonzia Tecnica 2/1999.
- Grummons D.: Nonextraction emphasis: space-gaining efficiencies; World J. Orthodontics 2/2001.
- Lambini N.: La ricerca di spazio nell'arcata superiore con l'utilizzo di apparecchiature fisse; Il Nuovo Laboratorio Odontotecnico 2/2004.



Date dei prossimi Incontri Culturali



17° LEOCLUB 1° Aprile 2005

18° LEOCLUB 30 Settembre 2005

Trattamento ortognatodontico per la sindrome della apnea notturna e del russamento in età evolutiva

Dr. Alfio Buccheri

Dirigente medico Ospedale S. Giovanni-Addolorata, Roma

INTRODUZIONE

La sindrome delle apnee notturne (OSA) è un disturbo del sonno ad eziologia multifattoriale caratterizzato da episodi di totale-parziale ostruzione delle prime vie aeree durante il riposo notturno, con presenza di attività dei muscoli respiratori diaframmatici e assenza di flusso aereo oronasale. A ciò si associa desaturazione ossiemoglobinica e ipercapnia.^(4,8,13,29)

L'incidenza delle OSA in età evolutiva si aggira intorno all'1-3% e colpisce prevalentemente la fascia di età compresa tra i 2 e 5 anni senza differenze tra i due sessi.⁽⁴⁾

I meccanismi che entrano in gioco nel determinismo delle apnee ostruttive del bambino spesso risultano diversi da quelli dell'adulto. Il meccanismo patogenetico sarebbe legato alla anomala funzione dei muscoli dilatatori dell'orofaringe come il genioglossa la cui attività normalmente risulta in fase con l'inspirazione. L'alterata funzione o l'alterato controllo nervoso dei muscoli orofaringei, e del genioglossa in particolare, quindi, in associazione molto spesso ad una ipertrofia adenotonsillare, porta ad un collasso totale del lume faringeo.^(4,8,13,29) Altri fattori anatomici predisponenti sono rappresentati da: stenosi nasale, rinite stagionale, polipi nasali, macroglossia, palatoschisi, malformazioni craniofacciali legate ad alcune sindromi (Sindrome di Down, Sindrome di Pierre Robin, di Crouzon, ecc.), obesità, ecc.

In definitiva durante il sonno REM si determina una ipotonia muscolare generalizzata che coinvolge anche i muscoli faringo-dilatatori (genioglossi) che si accompagna ad una permanenza del tono diaframmatici che genera pressioni faringee negative capaci di determinare in associazione all'effetto Venturi una chiusura completa del lume faringeo nel punto di calibro minore, con insorgenza dell'episodio apnoico. L'ipossia e l'ipercapnia sistemica secondaria all'apnea sono in grado di stimolare i centri nervosi del respiro portando il bambino al risveglio. Prima che il lume faringeo risulti completamente ostruito, secondo il meccanismo patologico sequenziale prima descritto, si assiste ad un'accelerazione del flusso aereo attraverso il passaggio faringeo progressivamente ridotto nel tentativo di compenso al biso-

gno d'aria. L'aria passando a velocità più sostenuta del normale, causa la vibrazione dei tessuti molli delle pareti faringee, dell'ugola e del palato molle generando i caratteristici rumori da russamento.^(4,8,13,29)

Il sonno in tali bambini risulta frammentario e interrotto, più o meno frequentemente a seconda della gravità del quadro patologico, da microrisvegli di cui spesso il paziente non risulta consapevole.

I bambini con OSA possono presentare quindi dei segni e dei sintomi caratteristici rappresentati essenzialmente da: russamento, respirazione orale (spesso) diurna e notturna, sonnolenza diurna, ipersudorazione, infezioni ricorrenti VAS, otiti, disturbi del sonno come enuresi e incubi notturni, ipercinesia diurna e notturna e disturbi del comportamento. Per la diagnosi delle OSA, oltre alla anamnesi, ci si avvale della polisonnografia notturna che ci dà la possibilità di confermare o meno il sospetto e di valutarne la gravità. La polisonnografia, ci permette di valutare l'indice di apnee-ipopnee (RDI) (per essere classificate come apnee o ipopnee nel bambino devono durare almeno 5 secondi), la saturazione di ossigeno e la presenza o meno del russamento. Per fare diagnosi di OSA, il criterio polisunnografico nel bambino prevede un $RDI \geq 5$ e una saturazione ossigeno $< 90-92\%$.⁽⁴⁾

Altri esami raccomandati sono:

- teleradiografia in proiezione latero-laterale su cui è possibile valutare la presenza di una eventuale ipertrofia adenotonsillare e lo spazio respiratorio superiore. Sulla stessa radiografia è possibile eseguire un tracciato cefalometrico per evidenziare possibili caratteristiche dento-scheletriche predisponenti i disturbi respiratori.
- fluoroscopia che permette di valutare con precisione la zona di ostruzione.
- ecocardiogramma per valutare eventuali complicazioni cardiopolmonari.

Conseguenze a breve e lungo-termine dell'OSA e del russamento nel bambino possono essere:

- ritardo e disturbi dello sviluppo psicofisico
- alterazioni cardiovascolari e polmonari.

L'approccio terapeutico molto spesso è di tipo multifattoriale e ci si avvale quindi della collaborazione di diversi specialisti quali: broncopneumologo, specialista O.R.L., neurologo, chirurgo maxillo-facciale, ortodontista.

La terapia più spesso praticata in questi bambini è l'adenotonsillectomia la cui efficacia nella risoluzione dell'OSA e del russamento risulta molto alta.⁽⁴⁾

In alternativa alla asportazione chirurgica di adenoidi e tonsille si possono utilizzare i corticosteroidi per via nasale in associazione a terapia antibiotica.

L'applicazione della CPAP (Nasal Continuous Positive Airway) nei bambini trova, invece, per la scarsa praticità di tale scelta terapeutica, un'indicazione più limitata rispetto ai soggetti adulti; per cui può essere utile applicarla nei soggetti con sindrome di Down, in alcuni bambini obesi, in presenza di anomalie cranio-facciali particolarmente significative. Un ruolo significativo, invece, può assumere la terapia ortopedica-ortodontica nei soggetti in crescita con OSA e russamento. Infatti, molto spesso, i bambini OSA presentano delle caratteristiche dentoscheletriche peculiari quali retrusione mandibolare associata o meno a morso profondo, palato ogivale associato o meno a morso crociato mono o bilaterale, che potrebbero influire sui disturbi respiratori. Tale approccio terapeutico mira al ripristino di un rapporto armonico mascellare-mandibolare e di conseguenza tra le arcate dentarie, e ci consente attraverso l'applicazione di determinate procedure terapeutiche (espansione rapida palatale, avanzamento mandibolare ecc.) di ottenere dei benefici respiratori non indifferenti. Si tratta essenzialmente dei dispositivi intraorali capaci, in modo diverso, di aumentare la pervietà delle prime vie aeree. Ne esistono di svariati tipi, ma essenzialmente la loro azione, nei bambini con palato ogivale, mira a determinare una espansione ortopedica del palato e del mascellare superiore che comporta contestualmente un aumento anche degli spazi respiratori nasali, e secondo i principi della osteodistrazione potrebbe comportare una espansione dei tessuti molli circostanti con aumento dello spazio aereo faringeo.^(10,19,22,25)

Tutto ciò può determinare una ripresa della respirazione nasale con eventuale riduzione dell'ipertrofia adenotonsillare. In particolare l'espansore rapido palatino, attraverso un meccanismo osteodistrattivo a carico della sutura palatale, è in grado di ampliare di parecchi millimetri il diametro palatale e di conseguenza il pavimento nasale con abbassamento della volta palatina e conseguente incremento dello spazio respiratorio nasale. Tale tipo di terapia risulta efficace in parecchi casi e per la scarsa invasività della procedura andrebbe provata, quando esiste l'indicazione, prima di passare a delle terapie più invasive e meno gradite dal paziente quali la CPAP e le terapie chirurgiche.

CASO CLINICO

La piccola S.T., di anni 4, è giunta alla nostra osservazione per una visita ortodontica mandata dal suo pediatra di famiglia (Figg. 1, 2).

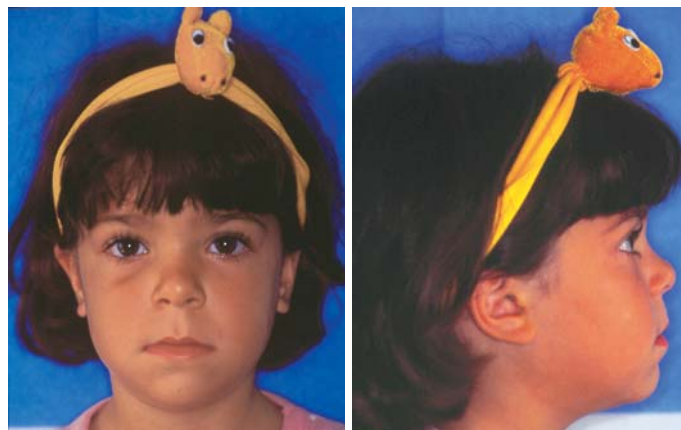

Fig. 1, 2

All'anamnesi risultava che la bambina respirava prevalentemente con la bocca e durante la notte russava e andava in apnea. All'esame clinico ortodontico la bambina presentava un morso inverso anteriore con palato ogivale (Figg. 3-7).

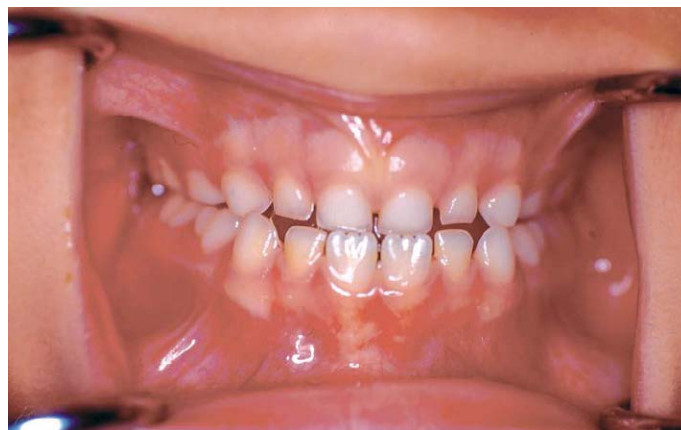

Fig. 3

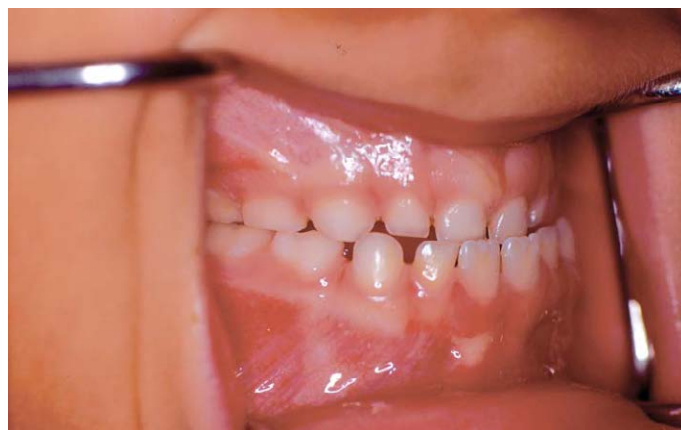

Fig. 4

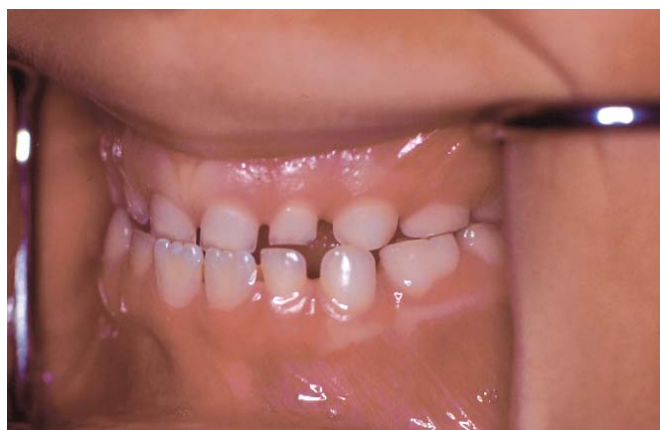

Fig. 5

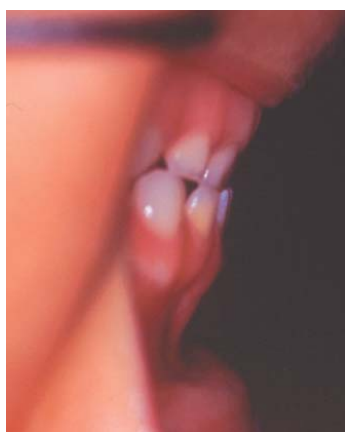

Fig. 6

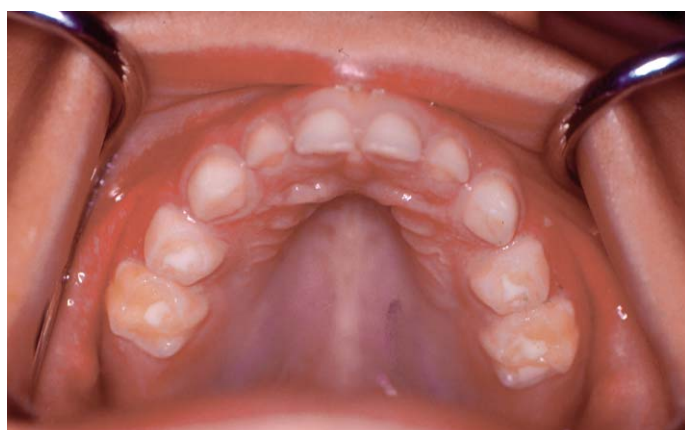

Fig. 7

È stato richiesto quindi un esame polisonnografico che è stato eseguito con un poly-mesam 8 canali portatile. Tale esame ha evidenziato un RDI=13 associato a forte russamento (Fig. 8).

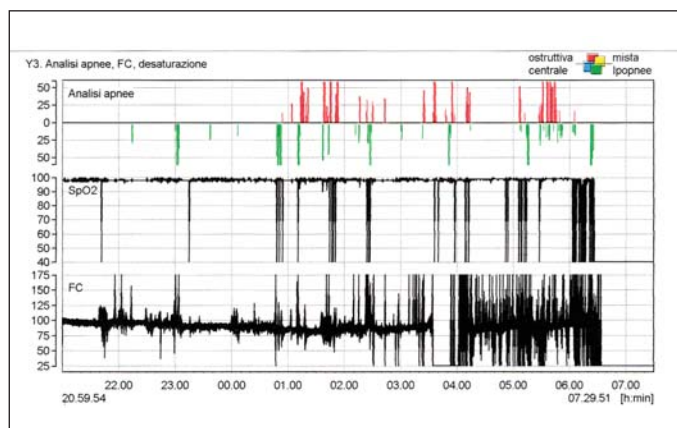


Fig. 8 - Esame polisonnografico eseguito prima della terapia ortopedica-ortodontica dove si evidenzia la presenza delle apnee-ipopnee ostruttive (RDI=13)

Sulla RX del cranio in proiezione latero-laterale è stata eseguita l'analisi cefalometrica che ha messo in evidenza una I classe scheletrica con tendenza alla III in soggetto ipodivergente. In considerazione del morso inverso e del palato ogivale, si è deciso di applicare un espansore rapido palatale con ganci per maschera di Delaire (Fig. 9).

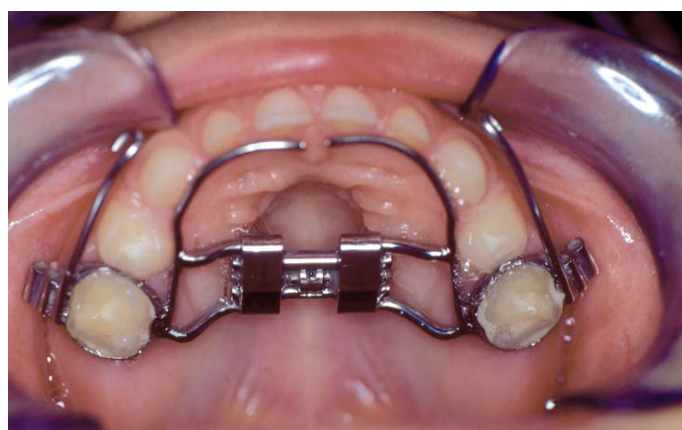

Fig. 9 - Espansore rapido con braccetti per maschera di Delaire

Ottenuta l'apertura della sutura palatina è stata applicata la maschera facciale di Delaire per la trazione postero-antero del mascellare superiore. Dopo 2 mesi dall'inizio della terapia è stato eseguito un esame polisomnografico di controllo che ha messo in evidenza un RDI=5 con riduzione del russamento rumoroso (Fig. 10).

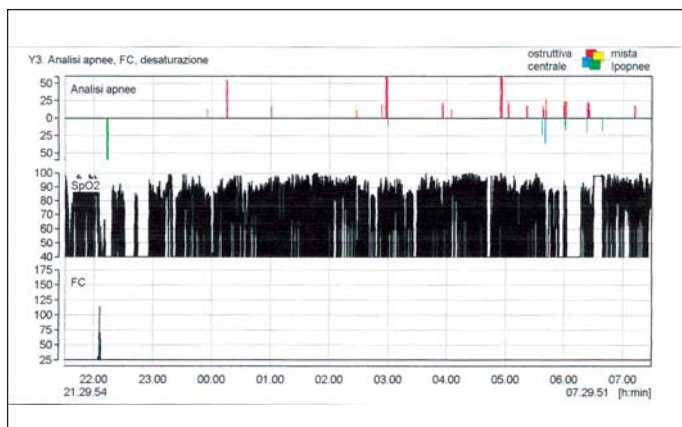


Fig. 10 - Esame polisomnografico eseguito dopo terapia ortopedica-ortodontica dove si evidenzia una drastica riduzione delle apnee-ipopnee (RDI=5)

Dopo 6 mesi, ottenuta la correzione del morso inverso e del palato ogivale (Figg. 11, 12, 13), una volta rimosso l'espansore rapido e la maschera facciale, è stato applicato un apparecchio funzionale di III classe come mantenimento. La correzione della malocclusione ha coinciso con il miglioramento dei sintomi respiratori come anche riferito dalla madre.

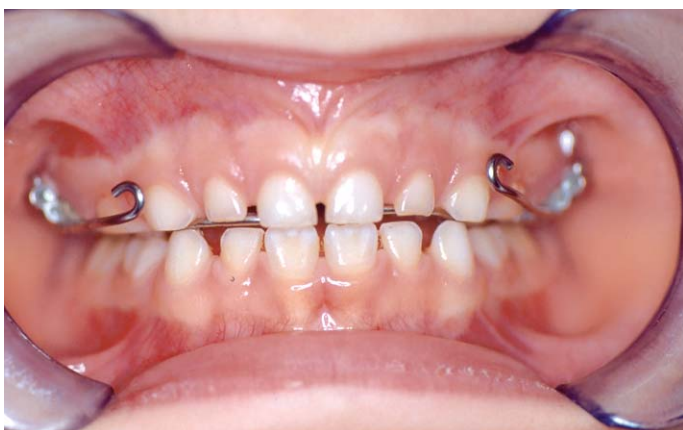

Fig. 11

DISCUSSIONE E CONCLUSIONI

Il caso trattato in questo lavoro si presta ad interessanti considerazioni riguardo al miglioramento respiratorio-funzionale strumentale e clinico osservato. L'espansione rapida palatale, come ampiamente provato in studi precedenti, sarebbe in grado di ridurre le resistenze nasali al passaggio del flusso aereo aumentando lo spazio respiratorio delle fosse nasali specialmente nella porzione inferiore.^(2,17,27)

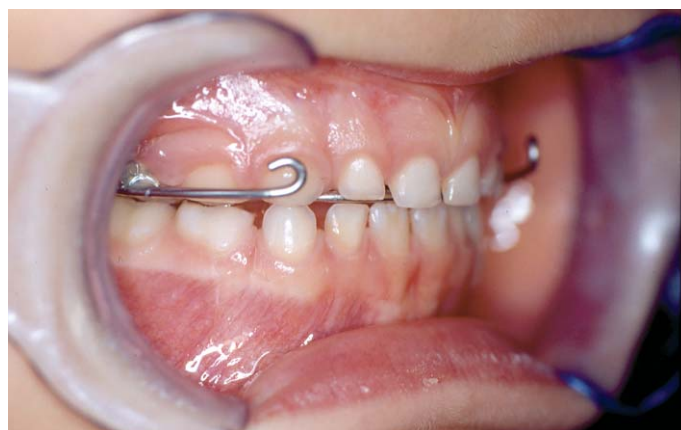

Fig. 12

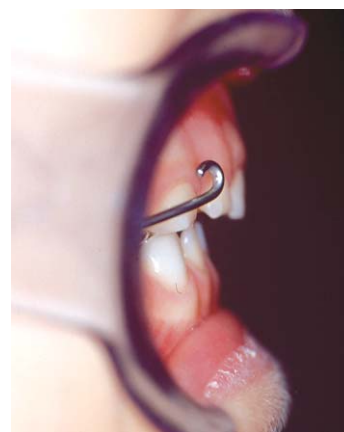

Fig. 13

A ciò potrebbe associarsi, una "espansione" volumetrica dello spazio faringeo e una riduzione delle masse adenoidee. L'espansione rapida palatale, infatti, presumibilmente, in relazione al principio chiamato "The law of the tension stress"^(19,25), sarebbe in grado di determinare una attivazione metabolica dei tessuti molli circostanti i siti ossei espansi. Più precisamente, l'espansione mascellare, determinando posteriormente, anche una espansione trasversale dei processi pterigoidei dello sfenoide su cui la porzione superiore della faringe si inserisce, sarebbe in grado di aumentare lo spazio rinofaringeo. Tale meccanismo di espansione dello scheletro mascellare, con l'allontanamento dei segmenti ossei dei due emimascellari, provocherebbe, quindi, una tensione sui tessuti che delimitano lo spazio faringeo superiore producendo uno stiramento tessutale e, di conseguenza, un ampliamento dello spazio respiratorio superiore con riduzione del rischio di collasso delle pareti faringee (Figg. 14, 15).

A ciò si aggiunge, probabilmente, anche la migliore postura linguale dovuta all'espansione palatale ed al conseguente aumento di volume della cavità orale, che permette di ottenere un ampliamento dello spazio aereo retrolinguale.^(3,10,15,22) L'espansione palatale, inoltre, potrebbe avere degli effetti diretti sulla funzione del palato molle con ripercussioni dirette sulla pervietà delle prime vie aeree.^(3,10,15,22)

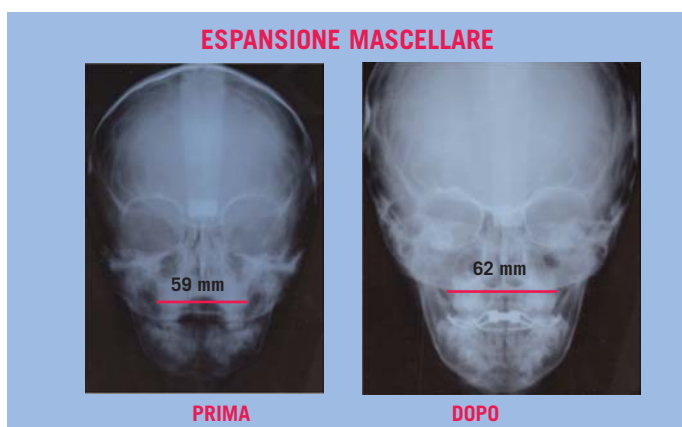


Fig. 14 - Teleradiografia postero-anteriore della bambina OSA prima e dopo espansione rapida mascellare. Si evidenzia un ampliamento della distanza JR-JL indice di una espansione avvenuta a livello delle tuberosità del mascellare

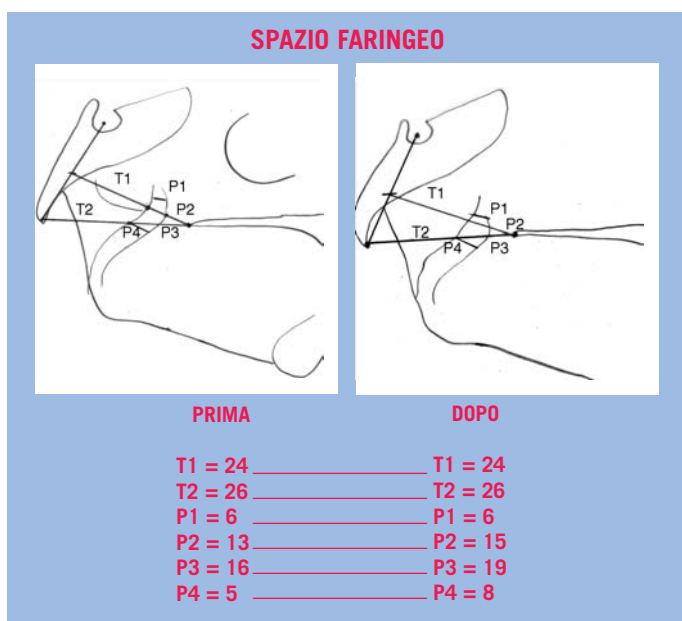


Fig. 15 - Tracciato cefalometrico di Solow delle prime vie aeree eseguito su Rx telecranio latero-laterale prima e dopo espansione rapida mascellare. Si evidenzia un aumento dello spazio respiratorio con dimensioni adenoidee invariate

RIASSUNTO

L'Apnea Ostruttiva Notturna (OSA) è un disturbo della respirazione che colpisce il 1-3% dei soggetti in età evolutiva, caratterizzato da arresti del respiro durante il sonno. La terapia varia a seconda dell'eziologia della patologia e può consistere in una terapia medica, chirurgica, o in un trattamento ortodontico-ortopedico. Quest'ultimo, in particolare, nei bambini si basa sull'utilizzo di dispositivi intraorali, quale l'espansore rapido palatale, capaci di aumentare la pervietà delle prime vie aeree. In questo lavoro l'Autore presenta un caso clinico di un bambino OSA trattato con espansore rapido palatale. Il paziente trattato con espansore rapido palatale ha avuto un netto miglioramento della sintomatologia con una drastica riduzione delle apnee notturne e del russamento, come confermato dalla polisonnografia (RDI=13→RDI=5).

SUMMARY

The Obstructive Sleep Apnoea (OSA) is a disturbance of the respiration which affects 1-3% of the children, characterized by breathing halts during sleep.

The therapy is different according to the etiology and it can be represented by: medical or surgical therapy, or orthodontic-orthopedic therapy. In children, therapy consists in using intraoral appliances which increase the capacity of upper airways like Rapid Maxillary Expansion (RME).

In this study the Author presents one clinical case of OSA patient treated with RME. In this patient an improvement in nocturnal apnoeas and snoring was obtained, as confirmed by polysomnographic tests (RDI=13→RDI=5).

Da quanto detto, si evince l'importanza dell'approccio ortopedico-ortodontico che, qualora ci sia l'indicazione, andrebbe sempre tentato nei bambini che presentano una patologia delle prime vie aeree, prima di ricorrere a terapie mediche o all'intervento di adenotonsillectomia. Per tale ragione è auspicabile una collaborazione multidisciplinare tra il pediatra, l'otorinolaringoiatra e l'ortodontista nell'approccio diagnostico e terapeutico al bambino OSA al fine di assicurare un migliore e completo risultato terapeutico.

BIBLIOGRAFIA

- 1) Bell RA. A review of maxillary expansion in relation to rate of expansion and patients age. Am J Orthod 1982 Jan;81(1): 32-7.
- 2) Bernkopf E, Broia V, Bertarini A. Ortodonzia e patologia respiratoria ostruttiva. Medico e bambino 1997; 1: 23-7.
- 3) Bonetti GA, Marini I, Capurso U. Il disgiuntore rapido del palato. Edizioni Martina Bologna 1998.
- 4) Bruni O.:Principi di medicina del sonno in età evolutiva. Mediserve, I edizione 2000 Milano.
- 5) Buccheri A, Longhi V, Manzon L. Espansore palatale rapido fissato su splint acrilico. Caso clinico. Atti III congresso nazionale dei docenti di odontoiatria Roma 1996.
- 6) Buccheri A, Manzon L. Correlazioni tra alterato sviluppo del palato e deviazioni del setto nasale. Studio clinico. Atti congresso nazionale SIDO Genova 1995.

- 7) Buccheri A. Considerazioni sull'espansione palatale rapida in dentatura mista. *Odontostomatologia*. Anno XXIV; 6: 586-94.
- 8) Caprioglio A, Sfondrini G, Mira E, Gandini P. Bambino adenoideo. Correlazioni ortodontiche e otorinolaringoiatriche. *Dental Cadmos* 1989; 9: 15-37.
- 9) Cimino A, Ferrara P. Manuale di Otorinolaringologia. Società Editrice Universo. Roma 1985.
- 10) Cistulli P. A., Palmisano R.G., Poole M.: Treatment of obstructive sleep apnea syndrome by rapid maxillary expansion. *Sleep* vol. 21, n.8, 831-835, 1998.
- 11) DiMalta E: Le terze classi. Masson 1989 Milano.
- 12) Helling E. Changes in the pharyngeal airway in relation to extension of the head. *Eur. J Orthod* 1989; 11: 359-65.
- 13) Kats ES., White DP.: Genioglossus activity in children with obstructive sleep apnea during wakefulness and sleep onset. *Am J. Resp.Crit. Care Med.* 2003 Sep.15; 168(6): 664-70.
- 14) Leonardi R, Verzi P, Russo G, Rasà A. Comparazione dello spazio rinofaringeo prima e dopo terapia con attivatore di Andresen. *Ortognatodonzia Italiana* 1992; Vol. 1, 4: 534-47.
- 15) Levrini L, Ostinelli E, Tagliabue A, Caprioglio A. Russamento e disordini correlati: approccio odontoiatrico. *Dental Cadmos* 1997; 19: 11-28.
- 16) Manzon L, Buccheri A. Apparecchiatura ortopedica-ortodontica nei bambini respiratori orali con ipoacusia. *Ortodonzia tecnica* 1996 Dec; 4: 15-21.
- 17) Manzon L, Buccheri A. Trattamento Ortopedico-Ortodontico-Intercettivo in bambini con patologia ostruttiva delle prime vie aeree. *Mondo Ortodontico* 1999; 5: 359-64.
- 18) McNamara JA, Brudon WL. Orthodontic and orthopedic treatment in the mixed dentition. Needham Press, Ann Arbor, 1992.
- 19) Ortiz-Monasterio F. Mandibular distractioning respiratory distress in infants. Atti II International Meeting "Distraction Osteogenesis of the Facial Skeleton" Bologna 26-28 September 2002.
- 20) Ostinelli E, Tagliabue A, Bussini A. Analisi dei tracciati cefalometrici delle vie aeree superiori. *Ortognatodonzia Italiana* 1993; Vol. 2,4: 625-28.
- 21) Pasqualino A, Nesci E. Anatomia Umana fondamentale. Utet 1980. Torino.
- 22) Piccini A, Giorgetti R, Fiorelli G. Stenosi respiratoria nasale ed ipoplasia mascellare. Modificazioni dopo trattamento ortodontico con espansione rapida palatale. *Acta Otorhinol Ital* 1989; 9: 375-80.
- 23) Rakosi T, Jonas I. Diagnostica ortognatodontica. Masson 1992. Milano.
- 24) Sarver DM, Johnston MW. Skeletal changes in vertical and anterior displacement of the maxillary with bonded rapid palatal expansion appliances. *Am J Orthod Dentofac Orthod* 95: 1989; 95 (6): 462-6.
- 25) Scopelliti D, Orsini R, Ventucci E, Verdino G. Osteogenesi distrazionale dello scheletro cranio-maxillo-facciale. *Minerva Stomat* 2000; 49 (7): 355-368.
- 26) Solow B, Siersbaek Nielsen S, Greve E. Airway adequacy, head posture, and cranio-facial morphology. *Am J Orthod* 1984; 86: 214-23.
- 27) Timms DJ. Rapida espansione del palato. *Scienza e Tecnica Dentistica*. Edizioni Internazionali S.N.C. Milano 1980.
- 28) Viva E, Stefani S, Annibale G, Pedercini R.: Crescita oro-maxillo-facciale e adenotonsillectomia. Milella Editore 1989.Torino.
- 29) Zettergren-Wijk, Linder-Aronson S., Nordlander B., Agren K., Svamborg E.: Longitudinal effect on facial growth after tonsillectomy in children with obstructive sleep apnea. *World Journal of orthodontics*, Volume 3, n.1, 67-72, 2002.

Piccolo rialzo del seno mascellare. Un'applicazione clinica degli impianti Leone con connessione Exacone™ (patent pending)

Dr. Alberto Frezzato, Dr. Carlo Tocchio, Dr. Irene Frezzato
Liberi professionisti a Rovigo

INTRODUZIONE

L'implantologia osteointegrata rappresenta nella pratica odontoiatrica quotidiana un bagaglio ormai acquisito e con alta predicibilità di risultato.

Sempre più spesso la riabilitazione implanto-protetica risulta essere il gold standard del trattamento delle selle edentule.

Le **condizioni ideali** per un trattamento implantare sono rappresentate:

- dalla presenza di osso in quantità e qualità adeguate
- da buona stabilità primaria della fixture con ritenzione possibilmente bicorticale
- da buona qualità dei tessuti molli peri-implantari (preferibilmente con adeguata banda di mucosa cheratinizzata)
- da corretti rapporti intermascellari.

Trattasi di condizioni non sempre presenti, specie in edentulismi di lunga durata.

Nei settori latero-posteriori del mascellare superiore frequentemente si riscontra una atrofia ossea anche di grave entità, legata al duplice fenomeno della riduzione dimensionale dell'osso alveolare (in seguito alla perdita degli elementi dentali) e dell'espansione del seno mascellare verso il basso.

L'esigenza di riabilitazioni complete del mascellare superiore su protesi implanto-supportate ha spinto il chirurgo orale ad intervenire in tale regione (un tempo evitata posizionando impianti anteriormente e posteriormente ad essa, in zona tuber e processo pterigoideo).

Sostanzialmente disponiamo di due metodiche chirurgiche:

- il grande rialzo del seno mascellare
- il piccolo rialzo del seno mascellare.

Entrambe le metodiche si prefiggono di sollevare la membrana del pavimento sinusale e di favorire l'aumento del livello del tessuto mineralizzato periapicoimplantare, e quindi di fornire un maggior supporto alla fixture sottoposta a carico.

Diamo di seguito alcune note di commento all'intervento del piccolo rialzo del seno mascellare mediante la tecnica degli osteotomi.

L'intervento di piccolo rialzo di seno mascellare mediante tecnica osteotomica si presenta nei confronti del grande rialzo come un intervento più conservativo e di minor impatto per il paziente.

Ideato da Tatum nel 1986, è stato riproposto con alcune modifiche da Summers (1994).

Trova indicazione in presenza di ridotta altezza e di ridotto spessore della cresta.

Convenzionalmente si attua in presenza di una cresta residua con altezza minima di 5 mm e con spessore di 5-6 mm, in presenza di normale distanza interarcata.

La tecnica del piccolo rialzo si avvale dell'uso degli osteotomi.

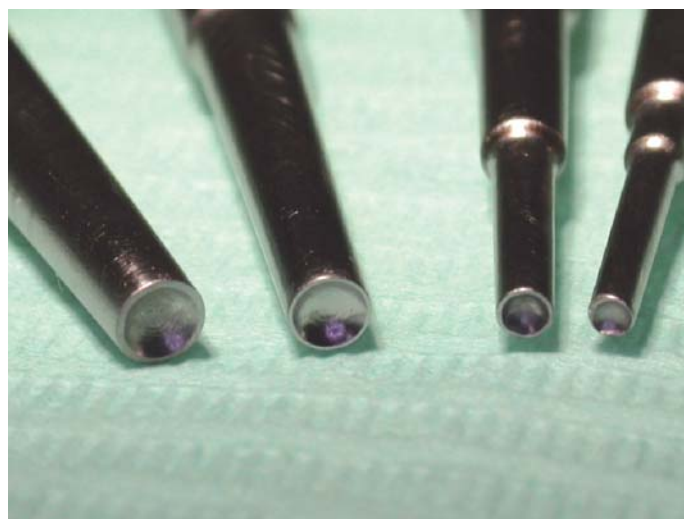


Fig.1 - Particolare delle punte degli osteotomi

La tecnica osteotomica in realtà trova un utilizzo più esteso, secondo il seguente schema operativo proposto da Summers.

TECNICA DI SUMMERS

SI SUDDIVIDE IN PIU' TECNICHE:

1) R.E.O. (*Ridge Expansion Osteotomy Procedure*):

AUMENTO ORIZZONTALE DURANTE LA PREPARAZIONE DEL SITO IMPLANTARE

2) O.S.F.E. (*Osteotomy Sinus Floor Elevation*):

AUMENTO VERTICALE SENZA AGGIUNTA DI OSSO (3-4 mm)

3) B.A.O.S.F.E. (*Bone Added Osteotomy Sinus Floor Elevation*):

AUMENTO VERTICALE CON AGGIUNTA DI OSSO (7-8 mm)

4) F.S.D. (*Future Site Development*):

AUMENTO VERTICALE CON TECNICA A DUE TEMPI

Descriviamo qui di seguito le quattro metodiche introdotte da Summers.

1) R.E.O.

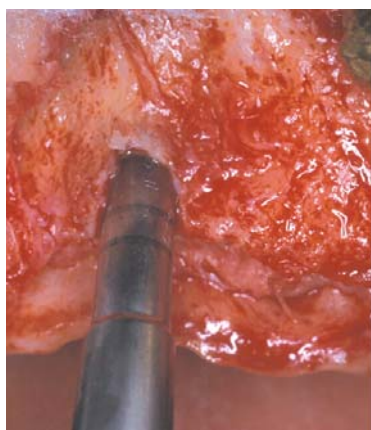
AUMENTO ORIZZONTALE DURANTE LA PREPARAZIONE DEL SITO IMPLANTARE

CONDIZIONI DI UTILIZZO:

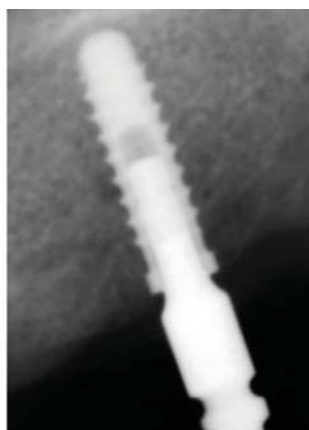
- LARGHEZZA MINIMA DELL' OSSO 3 mm

CONSENTE:

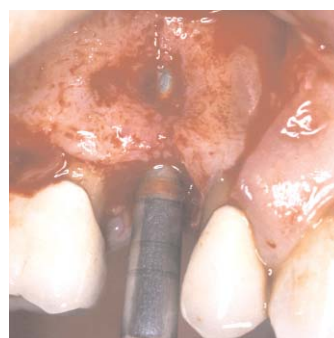- Conservazione dell'osso
- Espansione con compattazione laterale del tessuto osseo
- Possibilità di correlare il sito implantare al diametro dell'impianto



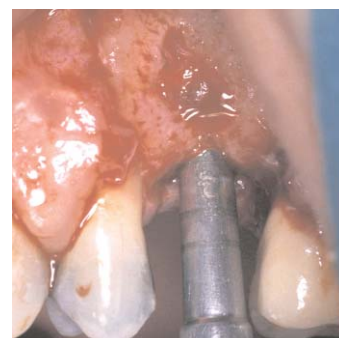
1a



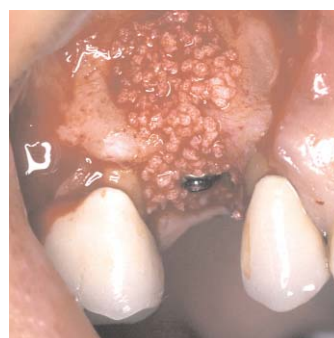1b



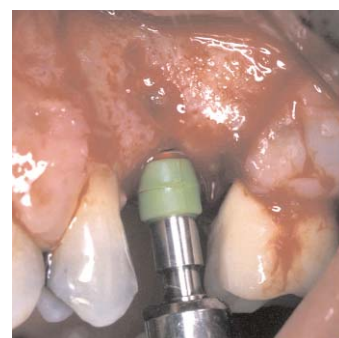
2a



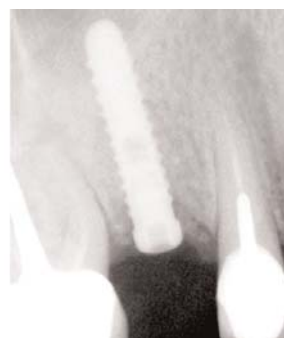2d



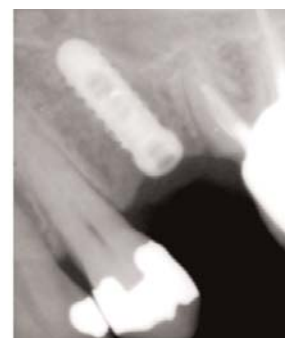2b



2e



2c



2f

2) O.S.F.E.

AUMENTO VERTICALE SENZA AGGIUNTA DI OSSO

CONDIZIONI DI UTILIZZO:

- PRESENZA DI OSSO DI TIPO 3 o 4
- ALTEZZA DEL PAVIMENTO DI 5-6 mm

CONSENTE:

- Innalzamento del seno più semplice rispetto al grande rialzo
- Innalzamento del pavimento del seno fino a 4 mm
- Possibilità di scegliere lunghezza e diametro dell'impianto ottimali

3) B.A.O.S.F.E.

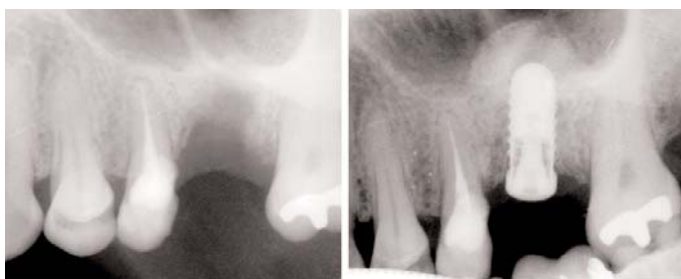AUMENTO VERTICALE CON AGGIUNTA DI OSSO (7-8 mm)

CONDIZIONI DI UTILIZZO:

- **OSSO DI TIPO 4**
- **CON ALTEZZA DEL PAVIMENTO DI 5-6 mm**
- **USO DI RIEMPITIVI**
- **SFRUTTAMENTO DELL'AZIONE IDROSTATICA DEI FLUIDI PER IL SOLLEVAMENTO DELLA MEMBRANA DEL SENO**

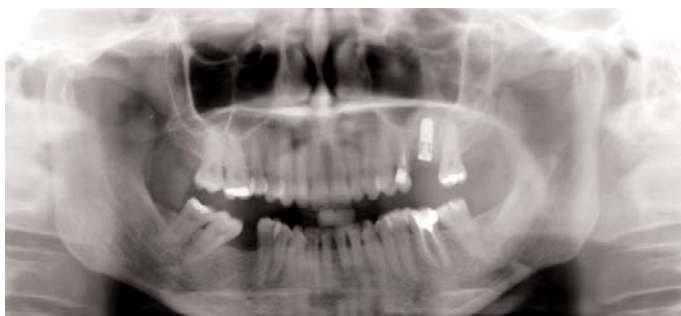CONSENTE:

- **Innalzamento del seno meno traumatico rispetto al grande rialzo**
- **Innalzamento del pavimento del seno fino a 8 mm**
- **Possibilità di scegliere lunghezza e diametro dell'impianto ottimali**



3a

3b



3c

4) F.S.D.

AUMENTO VERTICALE CON TECNICA A DUE TEMPI

CONDIZIONI DI UTILIZZO:

- **ASSENZA DI STABILITA' PRIMARIA**
- **SPESSORE DEL PAVIMENTO INFERIORE A 5 mm**
- **USO DI RIEMPITIVI**
- **SFRUTTAMENTO DELL'AZIONE IDROSTATICA DEI FLUIDI PER IL SOLLEVAMENTO DELLA MEMBRANA DEL SENO**

CONSENTE:

- **Innalzamento del seno meno traumatico rispetto al grande rialzo**
- **Innalzamento del pavimento del seno fino a 8 mm**
- **Possibilità di scegliere lunghezza e diametro dell'impianto ottimali**

Note di commento

Nei casi trattati si è usato come materiale da innesto "bone chips", a prelievo preferenziale dal sito implantare, con aggiunta di biomateriale "biocoral". Il **piccolo rialzo** trova largo utilizzo nella pratica implantare soprattutto, ma non solo, nei casi di edentulismi parziali interposti ad elementi dentali residui. È sicuramente una procedura chirurgica semplice, di scarsa invasività e scarsa morbilità post-operatoria. Richiede comunque una curva di apprendimento, come tutte le metodiche chirurgiche, al fine di non ledere la mucosa sinusale. Un adeguato check-up preimplantare (rx endorale, ortopantomografia, tac per uso dentale) ed un attento esame clinico costituiscono condizione indispensabile per una corretta esecuzione della chirurgia.

I nostri interventi implantari vengono eseguiti solitamente in ansiolisi.

Ansiolisi

Con l'ansiolisi ci prefiggiamo di ottenere l'attenuazione e l'eliminazione dell'ansia che si accompagna all'atto chirurgico.

Operiamo una sedazione cosciente endovenosa mediante somministrazione di benzodiazepine ad emivita lunga (DIAZEPAM) nella dose massima di 0,15-0,30 mg/kg di peso corporeo.

Dopo unica somministrazione e.v. di circa 5 mg proseguiamo per infusione a gtt lenta per fleboclisi di circa altri 5 mg per tutta la durata dell'intervento.

La dimissione del paziente avviene dopo completo recupero delle funzioni psico-motorie, valutabile anche con tests psico-diagnostici.

BIBLIOGRAFIA

Lazzara R.J.: The sinus elevation procedure in endosseous implant therapy. Curr. Opin. Periodontol. 1996; 3: 178-183

Summers R.D.: The osteotome technique Part 1,2,3,4 Compend. Cont. Educ. Dent., 1994

Tatum H.: Maxillary and sinus implant reconstructions. Dent. Clin. North Am., 1986; 30: 207- 229

Testori T. Et Al.: Rialzo atraumatico del seno mascellare mediante la tecnica degli osteotomi. Indicazioni ed operatività clinica. Implantologia orale, 1999; 1: 11-18

Intervista al Prof. Claudio Chimenti: il programma scientifico della A.D.O.M.

a cura del Dr. Tiziano Baccetti - Università degli Studi di Firenze

T.B. *Professor Claudio Chimenti, ci è parso opportuno chiedere a Lei, Docente Universitario e Clinico di indubbia esperienza e Presidente in carica della A.D.O.M. (Associazione di Distrazione Ortognatodontica Maxillo-Mandibolare), di illustrarci in larghe linee il programma scientifico proposto dalla vostra associazione.*



C.C. Molto tempo fa si sono formati due gruppi di studio, uno, coordinato dal Dott. Nicola Veltri, Professore a contratto della Clinica Odontoiatrica dell'Università di Milano, che si occupava della distrazione maxillo-mandibolare e l'altro, coordinato da me, che si occupava di ortodonzia e pedodonzia. Da tali gruppi, grazie all'impegno del Dott. Nicola Veltri, si è costituita la A.D.O.M.

Tutti i colleghi soci fondatori dell'associazione mi hanno voluto alla guida di tale associazione per questo biennio di avvio. La nostra iniziativa non ha fini di lucro e si propone di promuovere, divulgare, valorizzare la conoscenza della biomeccanica per la distrazione ed espansione maxillo-mandibolari.

Il nostro programma scientifico è nato dallo sforzo e dall'esperienza clinica di un gruppo di colleghi con i quali ho in comune il desiderio di dare un valido contributo scientifico alla risoluzione dei problemi sia ortognatodontici che gnatologici dei nostri pazienti.

Dopo un approfondito studio dei processi di ialinizzazione e dei principi di distrazione ossea, abbiamo messo a punto questo ricco programma scientifico confortato da anni di documentata esperienza clinica.

L'ottimizzazione dei principi biomeccanici si ottiene con l'alternanza dei vari apparecchi secondo la diagnosi fatta sul paziente.

La disgiunzione del palato ha trovato il suo giusto significato medico quale mezzo ortognatodontico finalizzato anche al miglioramento della respirazione nasale.

Il principio biologico alla base della disgiunzione rapida del palato va oggettivato nella attività delle fibre suturali che, sotto l'azione distraente della forza, stimolano un processo di angiogenesi con successiva comparsa di osteoblasti.

In pazienti adulti, quando la sutura palatina è saldata, vengono applicati espansori lenti che possono avere azione dentoalveolare, bilaterale o monolaterale, variando ancoraggi e punti di applicazione delle forze. Ad oggi, stiamo comunque estendendo le nostre conoscenze ed i nostri studi verso sempre più nuove ed attuali metodiche terapeutiche.

T.B. *Professor Chimenti potrebbe descriverci gli apparecchi che utilizzate per la distalizzazione degli elementi dentali?*

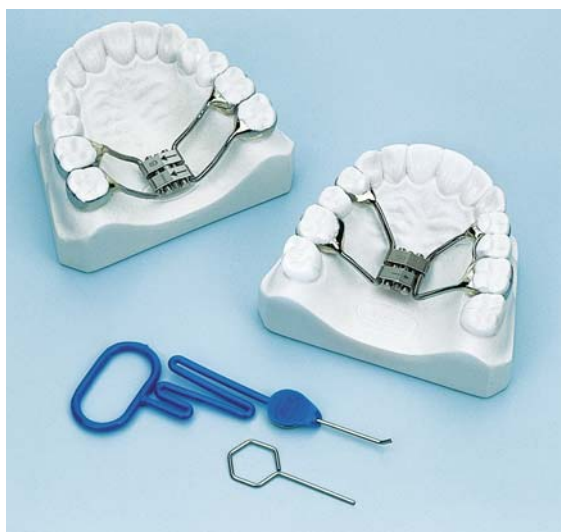C.C. Sì, per la distalizzazione simmetrica o asimmetrica degli elementi dentali applichiamo un apparecchio ottenuto utilizzando una vite sagittale di tipo VELTRI. Usando la Biomeccanica Veltri si ottiene uno spostamento bilaterale, per avere invece una distalizzazione asimmetrica, il braccio distale collegato al corpo distale viene saldato alla banda del molare da distalizzare, mentre gli altri tre brac-

ci collegati al corpo centrale della vite collegano i denti deputati all'ancoraggio; in questo modo realizziamo una distalizzazione monolaterale destra e sinistra di alcuni elementi dentali lasciando inalterata la posizione degli altri denti.

Poiché ci interessiamo molto allo sviluppo di queste metodiche distalizzanti per il recupero dello spazio in arcata, stiamo collaborando con il Prof. Aldo Macchi ed il Dott. Federico Dolci, allo studio ed allo sviluppo di un nuovo apparecchio distalizzante: il 2PA.

Questo apparecchio, rispetto agli altri apparecchi distalizzanti, sfrutta due caratteristiche molto interessanti: e cioè 1) che la forza distalizzante viene ottenuta tramite l'energia rilasciata da un sezionale NiTi, precedentemente deformato, durante il processo di recupero della propria memoria di forma e che 2) il punto di applicazione della forza è identificabile in prossimità del centro di resistenza del dente. Ovviamente, come risultato ne scaturisce un movimento corporeo controllato che produce uno spostamento di circa 3mm/mese.

I nostri apparecchi sono programmati per richiedere il minimo grado di collaborazione da parte del paziente, per limitare al massimo la perdita di ancoraggio anteriore e per permettere una distalizzazione di tipo corporeo annullando quasi completamente la componente di tipping coronale verificabile con un controllo ortopantomografico a distanza; garantiscono inoltre l'applicazione di una forza di intensità perfettamente controllabile nel tempo e nello spazio.



I nostri apparecchi sono efficaci nella risoluzione delle malocclusioni dentali e/o scheletriche di II e III classe di Angle e nelle correzioni delle classi di Angle monolaterali evitando il ricorso ad estrazioni di elementi dentali nei casi di grave discrepanza dento-basale.

T.B. Grazie Professor Chimenti per queste notizie interessanti. Come è possibile iscriversi alla vostra associazione?

C.C. Invito tutti i colleghi interessati a mettersi in contatto con la A.D.O.M. per usufruire ed eventualmente contribuire al nostro programma scientifico.

I colleghi possono fare richiesta di adesione all'A.D.O.M. (Associazione di Distrazione Ortognatodonica Maxillo-Mandibolare) via fax ai numeri segnalati.

L'iscrizione è gratuita e assicura un irrinunciabile contributo di esperienza clinica che può essere utilizzata nella pratica dell'ortodonzia in alternanza o in concomitanza ad altre tecniche di approccio terapeutico. Inoltre, in qualità di membri di tale associazione si ha l'opportunità di partecipare alle numerose iniziative culturali promosse sia dalla A.D.O.M. che dal Master di Terapia Ortognatodonica Gnatologica del quale sono coordinatore presso l'Università degli Studi de L'Aquila.

Per informazioni ed iscrizioni:
masterortodonzia@tiscali.it

Prof. Claudio Chimenti:
fax 0862/433833

Dott.ssa Simona Gavioli:
fax 0321/393000

Visitateci ai nostri stand

MILANO

20 - 23 Ottobre 2004

Quartiere Fieristico

32° INTERNATIONAL EXPODENTAL

Padiglione 20, Salone 3

Nr. T7



FIRENZE

27 - 30 Ottobre 2004

Palazzo dei Congressi

XVIII CONGRESSO NAZIONALE SIDO

Salone Club

Nr. E

Rassegna della letteratura

a cura dei Dott.ri Tiziano Baccetti e Lorenzo Franchi



The Angle Orthodontist


AN ANALYSIS OF THE CORRECTIVE CONTRIBUTION IN ACTIVATOR TREATMENT

ANALISI DELLE COMPONENTI DELLA CORREZIONE INDOTTA DAL TRATTAMENTO CON ATTIVATORE

Cozza P, De Toffol L, Iacopini L – *Angle Orthod*, vol. 74, n.6, 739-746, 2004

Questo studio cefalometrico ha analizzato 1) l'efficacia della terapia con attivatore, 2) il ruolo della crescita scheletrica nella correzione della malocclusione di II Classe in soggetti non trattati, 3) la risposta a livello scheletrico e dento-alveolare al trattamento con attivatore e le differenze nella correzione a livello della zona dei molari e degli incisivi. Un gruppo di 40 pazienti con malocclusione di II Classe trattati con un attivatore sono stati confrontati con un gruppo di 30 soggetti con malocclusione di II Classe non trattata. Tutti i soggetti esaminati erano in fase di dentatura mista. Il periodo di trattamento/osservazione è stato in media di 21 mesi. La terapia

con attivatore è risultata efficace nella correzione della malocclusione di II Classe in seguito a modificazioni favorevoli a livello scheletrico e dento-alveolare. I cambiamenti di crescita nel gruppo senza trattamento non hanno determinato una correzione spontanea della malocclusione. Nel gruppo trattato con attivatore il contributo della componente scheletrica alla correzione malocclusione era superiore rispetto a quello della componente dento-alveolare sia nella zona dei molari che degli incisivi. Per quanto riguarda la componente scheletrica della correzione questa era dovuta prevalentemente a modificazioni favorevoli a livello mandibolare (73%) piuttosto che a livello del mascellare superiore (27%) sia nella zona dei molari che degli incisivi.



American Journal of Orthodontics and Dentofacial Orthopedics

COMPARISON OF ORTHODONTIC AND ORTHOPEDIC EFFECTS OF A MODIFIED MAXILLARY PROTRACTOR BETWEEN DECIDUOUS AND EARLY MIXED DENTITIONS.

CONFRONTO TRA FASE DI DENTATURA DECIDUA E FASE DI DENTATURA MISTA DEGLI EFFETTI ORTOPEDICI ED ORTODONTICI DI UN APPARECCHIO PER LA PROTRAZIONE DEL MASCELLARE SUPERIORE.

Kajiyama K, Murakami T, Suzuki A – *AJO/DO*, vol. 126, n. 1, 23-32, 2004

Obbiettivo del presente studio è stato quello di valutare gli effetti scheletrici e dento-alveolari indotti da un apparecchio per la protrazione del mascellare superiore in soggetti con malocclusione di III Classe in stadi diversi di sviluppo della dentatura. Un gruppo di 34 pazienti trattati in fase di dentatura decidua è stato confrontato con un gruppo di 32 soggetti con malocclusione di III Classe non trattata in fase di dentatura decidua ed un gruppo di 29 pazienti trattati in fase di dentatura mista è stato confrontato con un gruppo di 25 soggetti con malocclusione di III

Classe non trattata in fase di dentatura mista. Il periodo di trattamento è stato in media di 5 mesi per il gruppo trattato in dentatura decidua e 10 mesi per il gruppo trattato in dentatura mista. Sebbene i meccanismi per la correzione della malocclusione fossero simili nei due gruppi, le modificazioni scheletriche e dento-alveolari erano significativamente maggiori nel gruppo trattato in dentatura decidua rispetto a quello trattato in dentatura mista. In particolare un avanzamento ortopedico del mascellare superiore significativo da un punto di vista clinico è possibile solo se l'epoca di inizio del trattamento è in fase di dentatura decidua. Per quanto concerne gli effetti a livello mandibolare il migliore controllo della crescita nel gruppo trattato in dentatura decidua rispetto a quello trattato in dentatura mista era associato ad una riduzione significativamente maggiore dell'angolo goniale.




European Journal of Orthodontics

LONG-TERM EFFECTS OF CHIN-CUP THERAPY ON THE TEMPOROMANDIBULAR JOINTS

EFFETTI A LUNGO TERMINE DELLA MENTONIERA SULL'ARTICOLAZIONE TEMPOROMANDIBOLARE

Mirzen Z, Okan Akçam, Gökalgı – *EJO*, vol. 25., n. 5, 471-475, 2003

Questo studio ha valutato i segni e sintomi a livello dell'articolazione temporomandibolare (ATM) nel lungo termine (2-11 anni) in pazienti con malocclusione di III Classe trattati con mentoniera. Il gruppo trattato comprendeva 32 pazienti (età media 18.4 anni) mentre i gruppi controllo erano costituiti da 39 soggetti con malocclusione di III Classe non trattata (gruppo CIII, età media 15.5 anni) e da 53 studenti di odontoiatria con occlusione normale (gruppo CI, età media 19.2 anni). Per ciascun soggetto è stato eseguito un esame funzionale dell'ATM. In presenza di almeno un segno/sintomo quale click, dolore o deviazione mandibolare il soggetto in esame veniva classificato come "sintomatico". La prevalenza dei soggetti sintomatici era la seguente: 25% nel gruppo trattato, 23% nel gruppo CIII e 41.5% nel gruppo CI. La prevalenza di segni e sintomi di disordini ATM nei pazienti sintomatici era la seguente: nessun soggetto con crepitio, click nel 50% dei soggetti del gruppo trattato, nel 44.4% dei soggetti del gruppo CIII e nel 27.5% dei soggetti del gruppo CI, dolore nel 37.5% dei soggetti del gruppo trattato, nel 33% dei soggetti del gruppo CIII e nel 54.5% dei soggetti del gruppo CI, deviazione mandibolare nel 43% dei soggetti del gruppo trattato, nel 44% dei soggetti del gruppo CIII e nel 46.7% dei soggetti del gruppo CI. La terapia con mentoniera non rappresenta nel lungo termine né un fattore di rischio né di prevenzione per disordini ATM.



World Journal of Orthodontics


SEPARATION EFFECT AND PERCEPTION OF PAIN AND DISCOMFORT FROM TWO TYPES OF ORTHODONTIC SEPARATORS.

GRADO DI SEPARAZIONE E DI PERCEZIONE DI DOLORE E FASTIDIO DI DUE TIPI DI SEPARATORI ORTODONTICI

Bondemark L, Fredriksson K, Ilros S – *World J. Orthod.* vol. 5, n. 2, 172-176, 2004

Gli autori hanno valutato il grado di separazione e la percezione di dolore e fastidio da parte di 30 pazienti adolescenti ai quali sono stati applicati due diversi tipi di separatori ortodontici. Due separatori a molla e due separatori elastici sono stati posizionati a livello del quadrante di destra e sinistra dell'arcata superiore. Dopo un periodo di 5 giorni il grado di separazione ottenuta è stata misurata con un calibro. La percezione del dolore e fastidio da parte dei soggetti stata valutata per mezzo di un questionario. La separazione media è stata di 0.3 mm per i separatori a molla e di 0.4 mm per i separatori elastici. I separatori a molla sono stati valutati come meno dolorosi rispetto a quelli elastici, sebbene la differenza non fosse statisticamente significativa. Per entrambi i tipi di

separatori il dolore era maggiore al secondo giorno mentre era pressoché assente al quinto giorno. In seguito al dolore provocato dai separatori 14 pazienti su 30 avevano modificato le abitudini alimentari mentre 13 pazienti erano ricorsi ad analgesici. In conclusione l'effetto di separazione dei due tipi di separatori può essere considerato equivalente da un punto di vista clinico e poiché durante il periodo necessario per la separazione insorge un dolore di media intensità può essere raccomandata l'assunzione di cibi di minore consistenza ed eventualmente di analgesici.



Journal of Clinical Orthodontics

COMPLICATIONS DURING HERBST APPLIANCE TREATMENT

COMPLICANZE DURANTE IL TRATTAMENTO CON APPARECCHIO DI HERBST

Sanden E, Pancherz H, Hansen K – *JCO*, vol. 38., n. 3, 130-133, 2004

È stato analizzato un campione di 316 pazienti trattati consecutivamente con apparecchio di Herbst su bande (134 soggetti) e con apparecchio di Herbst su splint fusi (182 soggetti). Il periodo medio di trattamento è stato di 7 mesi. L'Herbst su bande era costruito con bande sui primi molari superiori ed inferiori e sui primi premolari superiori ed inferiori (ancoraggio parziale) oppure anche con bande sui primi molari inferiori (ancoraggio totale). Nell'Herbst su splint fusi gli splint all'arcata superiore si estendevano dai primi premolari ai primi molari mentre all'arcata inferiore si estendevano dai canini ai primi molari. Dei 134 soggetti con Herbst su bande il 33% non mostrava complicanze. Il rimanente 67% dei pazienti presentava: 42.2% decementazione delle bande superiori,

22.2% decementazione delle bande inferiori, 17.4% rotture delle bande, 5.8% rotture del meccanismo telescopico. Il 40% dei 182 pazienti trattati con Herbst su splint fusi non presentava complicanze mentre il 60% dei pazienti mostrava: 66.9% decementazione degli splint superiori, 26.8% decementazione degli splint inferiori, 4.3% rotture del meccanismo telescopico, 1.3% rotture degli splint inferiori, 0.8% rotture degli splint superiori. La complicanza più frequente era la decementazione, con gli splint che tendevano a decementarsi più frequentemente delle bande. Gli splint tuttavia sono risultati più resistenti alla rottura rispetto alle bande. Per ridurre la percentuale di decementazione degli splint viene consigliato di utilizzare un cemento vetro-ionomerico fotopolimerizzante dopo mordenzatura con acido ortofosforico al 37% delle superfici dentali.

NORME REDAZIONALI PER LA PUBBLICAZIONE DI ARTICOLI

1) I lavori devono essere inviati, previo avviso anche telefonico, a: Leone S.p.A. Via P. a Quaracchi 50 - 50019 Sesto Fiorentino - Firenze, tel. 055.30.441.

2) L'accettazione è subordinata all'approvazione della redazione e alla disponibilità degli spazi.

3) I manoscritti devono essere inviati in modo idoneo, in busta robusta e rigida.

4) I testi devono pervenire su dischetto o CD sotto l'ambiente Macintosh o Windows in formato Word, nella stesura definitiva, solo in casi eccezionali e quando possibile saranno accettate eventuali modifiche.

5) I lavori devono essere completi di: nome e cognome, qualifica professionale, indirizzo, telefono, fax e indirizzo e-mail, firma dell'autore, firma per approvazione del Direttore nel caso l'autore appartenga ad un Istituto.

6) Il testo deve riportare:

- il titolo scientifico;
- la bibliografia che deve essere compilata e disposta in ordine alfabetico con i numeri in progressione, gli stessi devono essere inseriti anche nel testo; il riassunto in lingua italiana e inglese massimo 200 parole ciascuno;
- le illustrazioni, fotografie, diapositive, disegni, tabelle, grafici devono essere in originale idoneo alla pubblicazione e numerate progressivamente;
- le diapositive devono essere a colori, 24x36 mm;
- le immagini digitali sono accettate solo con i seguenti requisiti:

immagini a colori

dimensioni: lato più corto di almeno 120 mm

risoluzione: minimo 300 dpi (1280x1024 pixel)

colore: quadricromia (CMYK)

formato: TIF, EPS, JPEG

supporto: compact disk, Zip disk

programmi: sono accettate immagini provenienti solo dai programmi: PHOTOSHOP, FREEHAND, ILLUSTRATOR

immagini in scala di grigio o bianco/nero

dimensioni: lato più corto di almeno 120 mm

risoluzione: minimo 300 dpi (1280x1024 pixel)

immagini a tratto a colori o bianco/nero

dimensioni: lato più corto di almeno 120 mm

risoluzione: minimo 1200 dpi

Le didascalie delle figure devono essere compilate separatamente con la numerazione corrispondente alle illustrazioni e citazioni nel testo.

7) I lavori saranno restituiti, comunque gli autori devono conservarne una copia non essendo quelli inviati per la pubblicazione assicurati per danni o smarrimenti.

8) La proprietà letteraria spetta all'editore che può autorizzare la riproduzione parziale o totale, anche su pubblicazioni straniere, dei lavori pubblicati.

9) L'autore, sottoscrivendo il testo, si assume in proprio la responsabilità relativa ai contenuti e alle illustrazioni.

Si consiglia di attenersi accuratamente a quanto indicato. La chiarezza e la precisione dei lavori inviati eviteranno contrattempi e ritardi nella procedura editoriale, permettendo un'ottima pubblicazione.



Ortodonzia e Implantologia

LEONE S.p.A. - Via P. a Quaracchi, 50
50019 Sesto Fiorentino (FI) Tel.055.30.441
e-mail: info@leone.it - www.leone.it

Gli articoli esprimono le opinioni degli autori e non impegnano la responsabilità legale della società Leone. Tutti i diritti sono riservati.

È vietata la riproduzione in tutto o in parte con qualunque mezzo.

La società Leone non si assume alcuna responsabilità circa l'impiego dei prodotti descritti in questa pubblicazione, i quali essendo destinati ad esclusivo uso ortodontico e implantologico, devono essere utilizzati unicamente da personale specializzato e legalmente abilitato che rimarrà unico responsabile della costruzione e della applicazione degli apparecchi ortodontici e delle protesi realizzati in tutto o in parte con i suddetti prodotti.

Tutti i prodotti Leone sono progettati e costruiti per essere utilizzati una sola volta; dopo essere stati tolti dalla bocca del paziente, devono essere smaltiti nella maniera più idonea e secondo le leggi vigenti.

La società Leone non si assume alcuna responsabilità circa possibili danni, lesioni o altro causati dalla riutilizzazione dei suoi prodotti.

Questa pubblicazione è inviata a seguito di vostra richiesta: l'indirizzo in nostro possesso sarà utilizzato anche per l'invio di altre proposte commerciali. Ai sensi della legge 675/96 è vostro diritto richiedere la cessazione dell'invio e/o dell'aggiornamento dei dati in nostro possesso.

Spedizione gratuita

Progetto grafico: MAURO PISPOLI

Stampa: ABC TIPOGRAFIA s.r.l. Sesto Fiorentino

IT-32-03/73



PROFESSIONALITA' ESPERIENZA INFORMAZIONE CONSULENZA

Tutto questo è **EXACONE Team**
un'équipe di professionisti a vostra disposizione

EXACONE Team offre la propria esperienza professionale, affidabilità e assistenza a tutti i medici interessati ad una implantologia semplice, sicura ed efficace

EXACONE Team in coordinamento con la Leone e i partner commerciali dell'azienda svolge una intensa attività di aggiornamento didattico e scientifico-culturale su tutto il territorio nazionale

Una sezione del sito www.leone.it è dedicata all' **EXACONE Team** per informare in tempo reale delle varie attività

Preparatevi ad affrontare le nuove esigenze professionali con **EXACONE Team!**



Dr. Alberto Frezzato



Dr. Mario Guerra



Dr. Salvatore Belcastro



Dr. Fulvio Floridi



Dr. Gianni Lazzarato



Dr. Roberto Meli



Dr. Dario Mercuri




Dr. Marino Miccini



Dr. Leonardo Targetti



Dr. Alfonso Simisi



Dr. Bruno Rocchetti



Dr. Bruno Portelli



Dr. Leonardo Palazzo



Leone Incontri



Cultura Formazione Aggiornamento



Corsi ortodontici e implantologici

Centro conferenze...

Incontri culturali...

ISO[®]
ISTITUTO
STUDI
ODONTOIATRICI