

Bollettino di informazioni Leone



è arrivato

# adòk



# adòk

nuovo nome  
nuova immagine

L'**Elastomero** di **Digital Service Leone** cambia identità: un'operazione completa di rinnovamento che pone l'accento sui benefici della **digitalizzazione** in campo ortodontico, mettendo al centro del trattamento il paziente e le sue specifiche esigenze terapeutiche.

Un cambiamento che nasce dall'intento dell'azienda di rendere ancora più esplicita la totale **customizzazione digitale del dispositivo** (da oggi disponibile anche in tre nuovi colori) nonché di far conoscere il prodotto ad una **platea internazionale**.

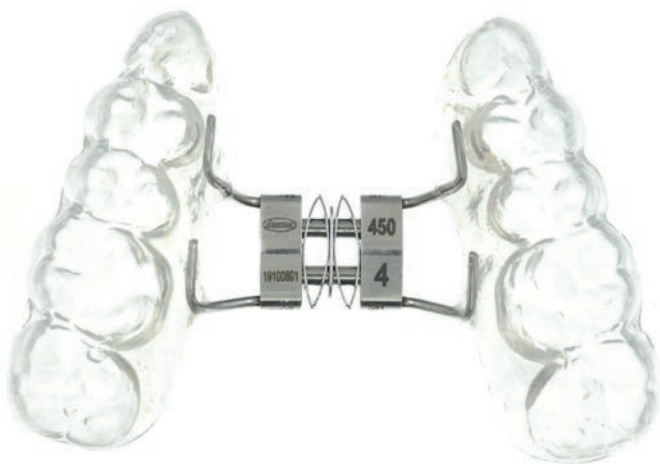Il nome "**Adòk**" deriva dalla comune espressione latina 'ad hoc': un nome breve ma d'impatto, che non necessita di traduzioni e che racchiude al suo interno l'essenza stessa del dispositivo, permettendo di identificare un marchio forte e riaffermando nuovamente il **legame tra clinico e paziente**.

Il cambiamento di nome ha portato con sé anche una **nuova identità grafica** che rafforza l'evoluzione del dispositivo: è stato quindi sviluppato un simbolo del tutto nuovo, capace di seguire e identificare le **onde morbide** della morfologia del prodotto e che racchiude al suo interno tutti i valori di Digital Service Leone.

**Adòk**, con la sua nuova identità, sarà in grado di rappresentare e promuovere al meglio il dispositivo e le sue caratteristiche uniche all'interno del panorama dell'**ortodonzia intercettiva**.



Sopri di più a pagina 45



# ALLEO<sup>+</sup> HYBRID MODE

## Cosa è ALLEO+?

È un dispositivo ibrido rimovibile composto da un **HYBRID MODE EXPANDER** appositamente disegnato e brevettato da Leone, unito a docce occlusali elastiche e trasparenti.

Grazie all'azione delle balestre in nichel-titanio superelastico, **ALLEO+** esercita una pressione costante sui quadranti posteriori che stimola un ampliamento controllato del mascellare con un conseguente guadagno di spazio in arcata.

Il meccanismo interno di **ALLEO+** è appositamente progettato per favorire una facile rimozione-applicazione del dispositivo da parte del paziente.

## Perché utilizzare ALLEO+?

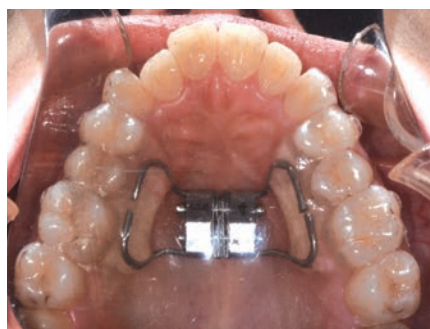
**Per ottenere efficacemente più spazio in arcata con un pre trattamento estetico.**

**Perché consente di ridurre o eliminare completamente la necessità di fare stripping.**

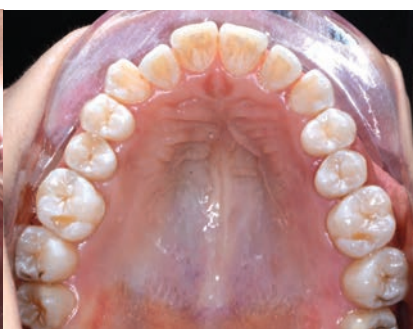**Per ridurre il numero di mascherine da utilizzare nella successiva terapia.**

**Per verificare l'attitudine del paziente a una terapia con dispositivi rimovibili.**

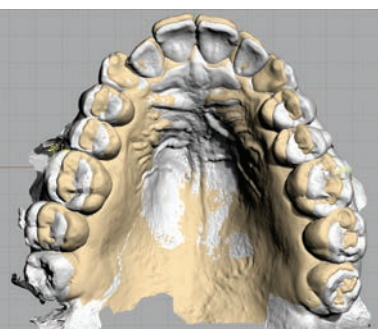
Per gentile concessione del Dott. A. Fortini



GENNAIO 2021



APRILE 2021



DIGITAL  
SERVICE  
LEONE

Società del Gruppo



Digital Service Leone S.r.l.

Via Pratese 160/B  
50145 - Firenze  
+39 055 019901  
info@dsleone.it  
www.dsleone.it

Seguici su



**ALLEO+** è un Dispositivo medico su misura realizzato esclusivamente da Digital Service Leone.

**ALLEO+** è un brand della gamma di allineatori **ALLEO**.

Scopri di più su [www.dsleone.it](http://www.dsleone.it)

4 Resoconto Decennale Memorial Baccetti

6 **GESTIONE CLINICA DEGLI ALLINEATORI ALLEO®: CASE REPORT**

Dott. M. Ciaravolo

22 **L'ORTODONTISTA E LE APNEE NOTTURNE: POSSIBILITÀ E INDICAZIONI DEI DISPOSITIVI DI AVANZAMENTO MANDIBOLARE NELLA GESTIONE DEL PAZIENTE OSAS**

Dott. D. Celli

35 **ELASTOMERO CUSTOMIZZATO. LA NUOVA RISORSA IN ORTODONZIA INTERCETTIVA**

Dott.ssa V. Lanteri, Dott.ssa E. Tessore

45 **Adòk:** il nuovo elastomero Leone

50 **3DLEONE DESIGNER: DIGITALIZZAZIONE INTUITIVA, CORRETTA ED EFFICACE**

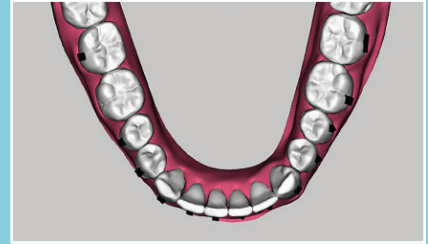Odf. F. Arnò, Dott.ssa R. Di Luccio, Dott. A. Manni

56 Nuova versione del software 3DLeone Design

58 **TRATTAMENTO COMBINATO DEL DEFICIT TRASVERSALE DI ARCATA MEDIANTE INTEGRAZIONE SINERGICA DI RPE, LEAF EXPANDER® E ALLINEATORI DENTALI**

Dott. M. Daversa

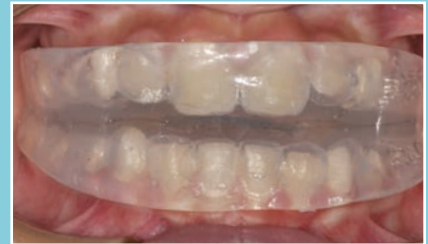6



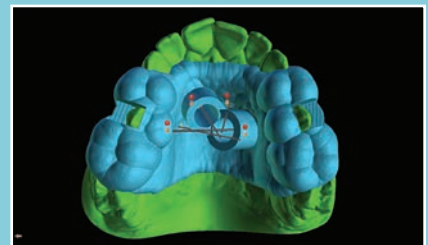
22



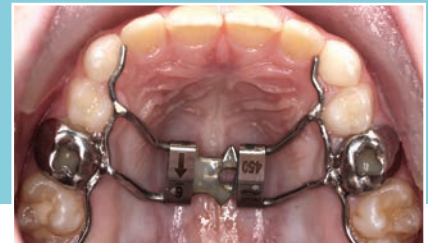35



50



58



Tutti gli articoli pubblicati sul Bollettino di Informazioni Leone sono redatti sotto la responsabilità degli Autori. La pubblicazione o la ristampa degli articoli deve essere autorizzata per iscritto dall'editore.



**Ortodonzia e Implantologia**

LEONE S.p.A. - Via P. a Quaracchi, 50  
50019 Sesto Fiorentino (FI) ITALIA  
055.30441 info@leone.it www.leone.it

Gli articoli esprimono le opinioni degli autori e non impegnano la responsabilità legale della società Leone. Tutti i diritti sono riservati. È vietata la riproduzione in tutto o in parte con qualunque mezzo. La società Leone non si assume alcuna responsabilità circa l'impiego dei prodotti descritti in questa pubblicazione, i quali essendo destinati ad esclusivo uso ortodontico e implantologico, devono essere utilizzati unicamente da personale specializzato e legalmente abilitato che rimarrà unico responsabile della costruzione e della applicazione degli apparecchi ortodontici e delle protesi realizzati in tutto o in parte con i suddetti prodotti. Tutti i prodotti Leone sono progettati e costruiti per essere utilizzati una sola volta; dopo essere stati tolti dalla bocca del paziente, devono essere smaltiti nella maniera più idonea e secondo le leggi vigenti. La società Leone non si assume alcuna responsabilità circa possibili danni, lesioni o altro causati dalla riutilizzazione dei suoi prodotti. Questa pubblicazione è inviata a seguito di vostra richiesta. Ai sensi del Regolamento UE 2016/679 è vostro diritto richiedere la cessazione dell'invio e/o dell'aggiornamento dei dati in nostro possesso.

Spedizione gratuita

Progetto e realizzazione: Reparto Grafica Leone S.p.a  
Stampa: ABC TIPOGRAFIA s.r.l. Calenzano, Firenze

IT-07-21/109

# Complici del tuo Sorriso.

SCOPRI L'ALLINEATORE LEONE SU  
[DSLEONE.IT/ALLEO](https://www.dsleone.it/alleo)

ALLEO È L'ALLINEATORE CAPACE DI ESPRIMERE AL  
MEGLIO LA PROFESSIONALITÀ DEI CLINICI ED ASSICURARE  
UN MAGGIORE COINVOLGIMENTO DEI PROPRI PAZIENTI  
NELL'ADERENZA AL TRATTAMENTO.

**ALLEO**<sup>®</sup>



# La grande sfida

Gli ultimi anni sono stati caratterizzati dal ciclone Covid e dalle sue conseguenze. Un evento che ha cambiato la nostra vita, cambiato le relazioni con gli altri, che ci ha costretto a modificare i nostri atteggiamenti e ad avere un approccio diverso ai problemi e alle situazioni.

Un costo enorme per le aziende che ha messo in ginocchio l'economia di mezzo mondo, almeno un certo tipo di economia. Intendo dire quel tessuto produttivo costituito da piccole realtà, imprenditori attenti e maestranze coscienti e responsabili proprio come noi della Leone. I grossi gruppi internazionale e i colossi di Internet hanno invece prosperato nei lockdown e nelle mille restrizioni.

Noi abbiamo dovuto "adattarci" alla nuova realtà e al nuovo contesto economico: abbiamo modificato strategie di produzione, commerciali e di comunicazione, affrontando nuove sfide che ci hanno permesso di ottenere risultati incoraggianti e non scontati o banali. Alcuni dei nostri storici e importanti concorrenti hanno invece deciso di abbandonare l'ortodonzia, quella vera...che funziona e che a noi piace chiamare tradizionale.

Anni difficili, ma non è finita. Il 2022 si apre con una guerra che, a parte l'assurdità del fatto che riporta la civiltà indietro di cento anni, è stata scatenata da una nazione, la Russia, che ha un ruolo di primo piano nell'economia a livello mondiale: fornitrice di energia a mezza Europa e mercato di affari per aziende di auto, lusso e moda di mezzo mondo. La tragedia che sta affrontando il popolo Ucraino deve essere il nostro primo pensiero, ma gli effetti che questa follia sta avendo anche sul mondo economico sono devastanti. I costi delle materie prime saliti alle stelle, i costi del prodotto energia moltiplicati più volte.

Ancora una volta siamo a ripensare strategie per continuare ad offrire i nostri prodotti comunque continuando con la ricerca, con l'impegno di migliorare la produzione, investendo in qualità e cercando di contenere gli aumenti e di assorbire i costi che questa folle situazione politica ha fatto saltare, tra speculazioni e giochi di potere.

Continuare a lavorare per cercare di costruire il futuro nella speranza che i venti di guerra si placino al più presto. Questo deve essere l'impegno di tutti noi.

*Valerio Viti*

# DECENNALE MEMORIAL TIZIANO BACCETTI



## FOCUS SULL'ESPANSIONE MASCELLARE: STATO DELL'ARTE



Università  
di Genova



UNIVERSITÀ  
DEGLI STUDI  
FIRENZE

Live streaming da GENOVA e FIRENZE  
in memoria di Tiziano Baccetti

Lo scorso 26 novembre si è svolto il **Decennale Memorial Baccetti**, un'occasione di incontro e formazione che ha avuto luogo in due sedi collegate contemporaneamente da remoto:

**GENOVA** Aula Magna Ospedale San Martino e


**FIRENZE** Aula Magna Centro Formazione ISO.

Durante la giornata numerosi relatori hanno portato il loro contributo sul tema ***Espansione mascellare: stato dell'arte***, sottolineando le acquisizioni più recenti, unitamente agli studi più importanti in letteratura, e favorendo un clima di reciproca condivisione e ispirazione: tutti gli interventi hanno infatti portato alla luce argomenti di grande attualità, insieme a utili applicazioni cliniche da utilizzare nella pratica quotidiana.

Un particolare ringraziamento ai Professori/Professoressa che sono intervenuti/e: **A. SILVESTRINI BIAVATI, L. FRANCHI, A. CAPRIOGLIO, P. COZZA E J. A. MCNAMARA**, unitamente ai Dottori/Dottoresse: **A. UGOLINI, M. MUCEDERO, V. LANTERI, G. PERINETTI**.

Per loro merito è stato possibile trattare un topic classico come quello dell'espansione mascellare, come un argomento in continuo sviluppo e di enorme interesse, che lo stesso Tiziano Baccetti aveva studiato e approfondito in numerose pubblicazioni, durante tutto il corso della sua carriera.

VENERDI  
26 NOVEMBRE 2021  
GENOVA - FIRENZE





# Gestione clinica degli allineatori ALLEO®: case report

Dott. Massimiliano Ciaravolo

DDS, MS - Professore a contratto, Università degli Studi di Cagliari  
Scuola di Specializzazione in Odontoiatria Pediatrica

## INTRODUZIONE

I trattamenti ortodontici sono altamente influenzati dall'aspetto estetico delle apparecchiature associate alla percezione sociale. Proprio per questo, negli ultimi decenni, si sono sviluppati metodi di trattamento alternativi al classico apparecchio fisso metallico.<sup>(1-3)</sup> L'aumento della richiesta di apparecchi estetici ha suscitato una vera e propria rivoluzione in campo ortodontico, segnata dalla comparsa di apparecchi invisibili, come brackets estetici, apparecchi linguali e allineatori dentali.<sup>(4)</sup> Gli allineatori rappresentano una realtà clinica ormai consolidata e supportata da una continua evoluzione di sistemi digitali, in grado di facilitare il clinico durante tutto il piano di trattamento. Tuttavia, nonostante il loro successo, la letteratura scientifica,<sup>(5-8)</sup> ci invita a praticare cautela nell'affrontare malocclusioni complesse e trattamenti ortodontici di elevata difficoltà attraverso l'esclusivo utilizzo degli allineatori, soprattutto per movimenti dentali poco predicibili e difficili da raggiungere (affollamenti e rotazioni dentali oltre un certo limite, movimenti di estrusione, intrusione e soprattutto movimenti radicolari corporei del dente).

La pianificazione del trattamento (Fig. 1) deve essere necessariamente seguita e controllata, attraverso un corretto uso della biomeccanica degli allineatori, che non può esimersi dalla capacità del clinico di approfondire e gestire correttamente, attraverso conoscenze supportate da evidenze scientifiche, tutti gli obiettivi clinicamente e realmente raggiungibili. Il tipo di malocclusione, l'identikit corretto del paziente, e la sua compliance nell'indossare gli allineatori, sono i fattori che più incidono sulla corretta riuscita del caso ortodontico.<sup>(9)</sup> La riduzione del numero complessivo di allineatori attraverso l'utilizzo di protocolli "ibridi" (elastici intermascellari, bottoni, apparecchi ausiliari, etc.) è sicuramente, ad oggi, il topic più attuale da percorrere, per gestire con maggiore semplicità anche i casi più complessi, rendendo il trattamento più predicibile e offrendo al paziente soluzioni estetiche ottimizzate al raggiungimento del risultato finale in tempi considerevoli.<sup>(10)</sup>

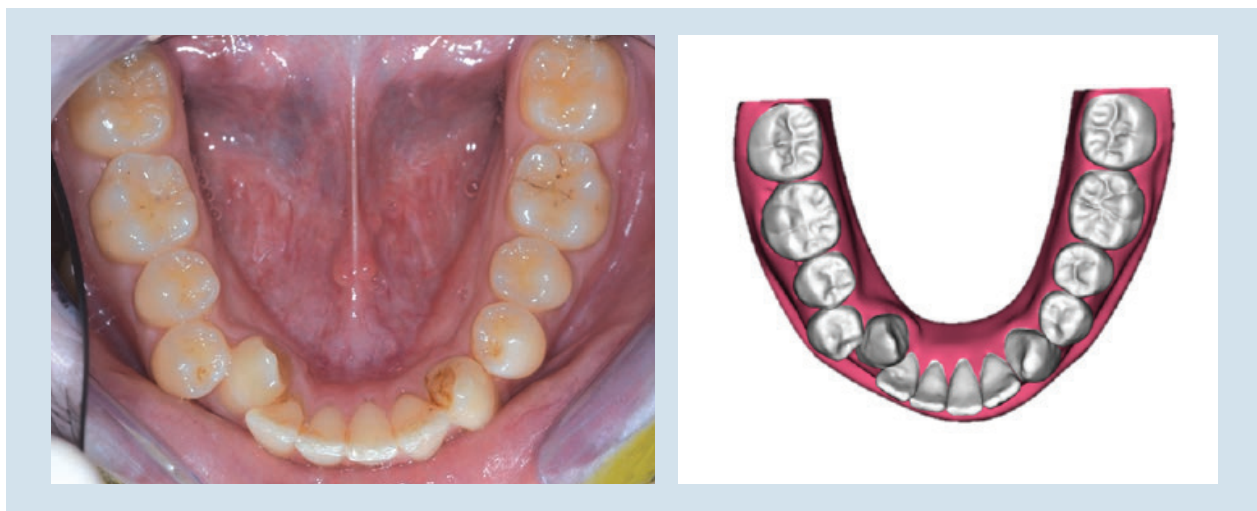

Fig. 1 - View ALLEO®: pianificazione prospettica e visualizzazione del piano di trattamento

## CASE REPORT 1

Il paziente A. S. di 34 anni giunge alla nostra osservazione con la richiesta di un trattamento ortodontico di tipo estetico, al fine di migliorare l'eccessivo affollamento e "sventagliamento" degli incisivi superiori. All'esame cefalometrico (Fig. 3) si evidenzia una seconda classe scheletrica associata a lieve iperdivergenza (SN/GoGn 36,7°). Gli incisivi superiori presentano un'inclinazione rispetto al piano bispinale di 113,6°. Gli incisivi inferiori sono normo posizionati. L'analisi intraorale (Fig. 2) mostra un rapporto inter-arcata di Classe II Suddivisione, con un rapporto di Classe II testa a testa sia molare sia canino a sinistra ed un solido rapporto di Classe I a destra. Le linee mediane non sono coincidenti, l'inferiore risulta deviata a sinistra. L'esame ortopantomografico non evidenzia anomalie dentarie. Durante le prime fasi di trattamento (Fig. 4) lo stripping delle superfici mesiali e distali di tutti gli elementi dell'arcata superiore (con ottime forme dentali predisposte alla riduzione interprossimale dello smalto) è stato eseguito con strumenti oscillanti (Swingle Intensiv®); ciò ha consentito di eliminare i punti di contatto tra gli elementi dentari e favorire la correzione dell'affollamento e quasi completamente delle rotazioni.

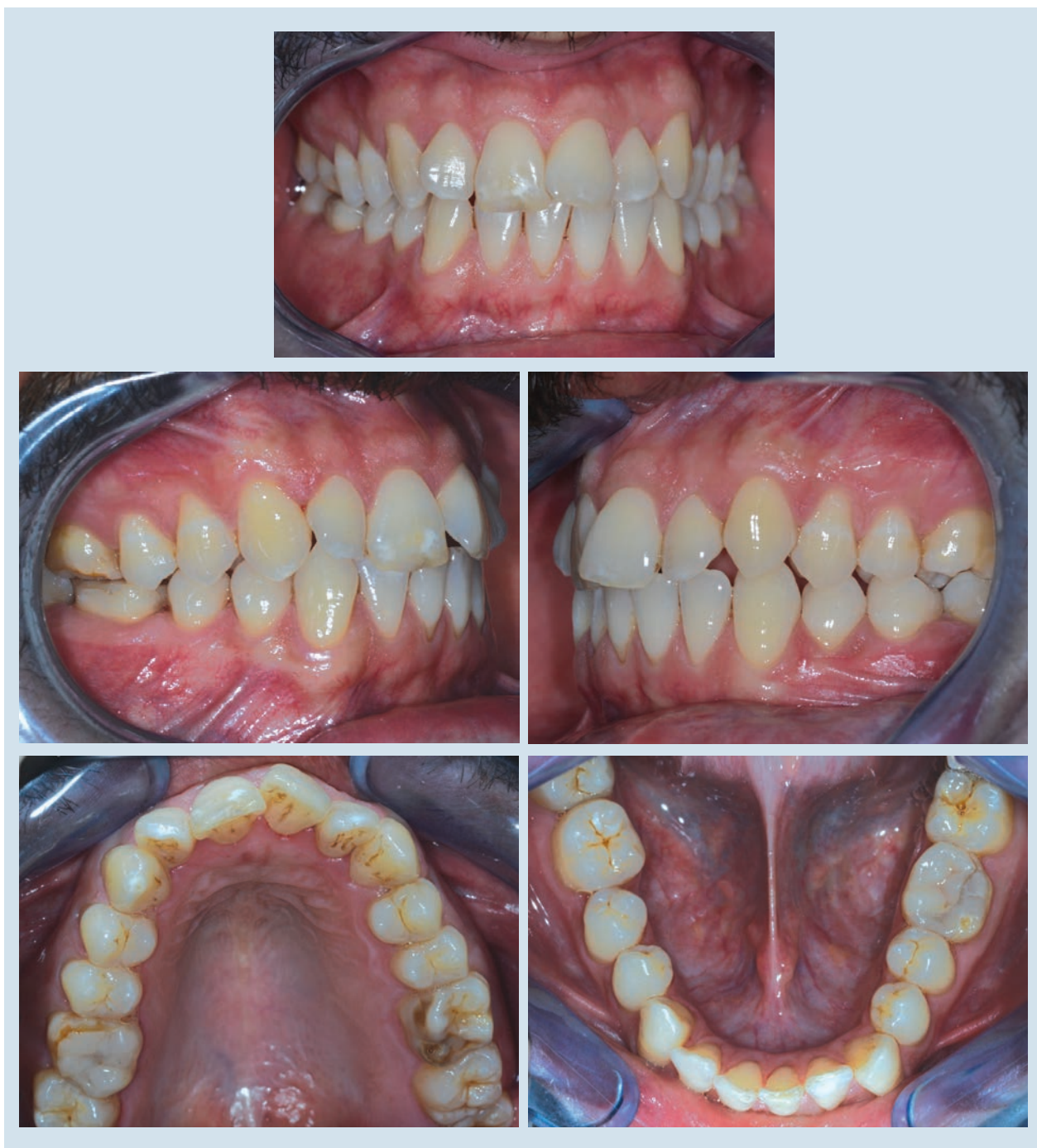

Fig. 2 - Foto intraorali di inizio trattamento

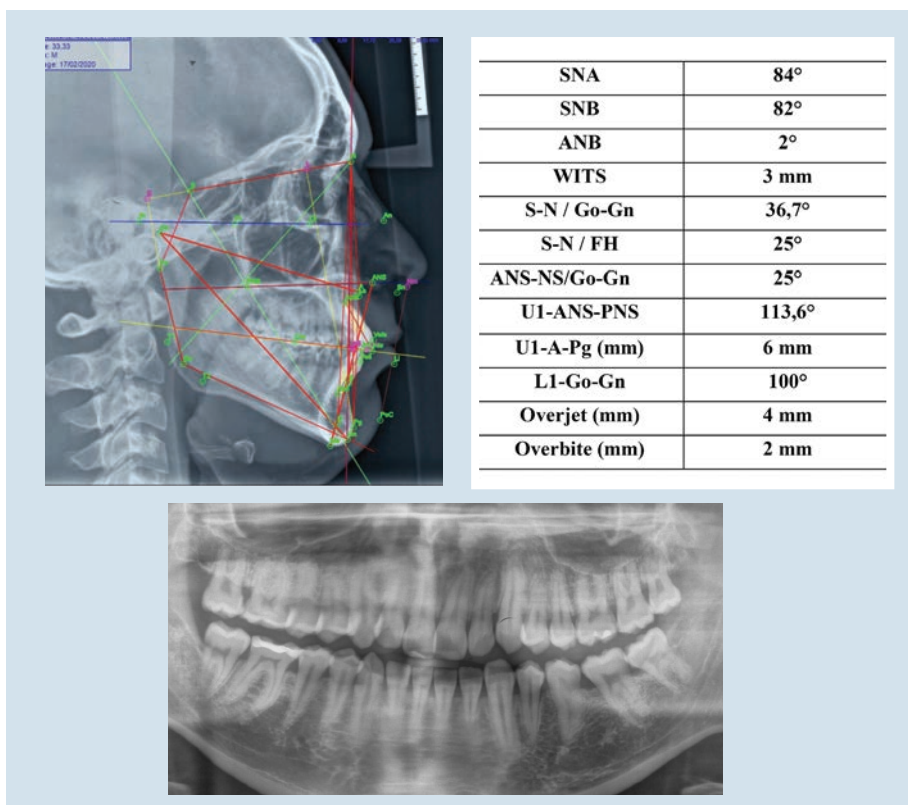


Fig. 3 - Acquisizione di tutti i records radiografici e valutazioni cefalometriche

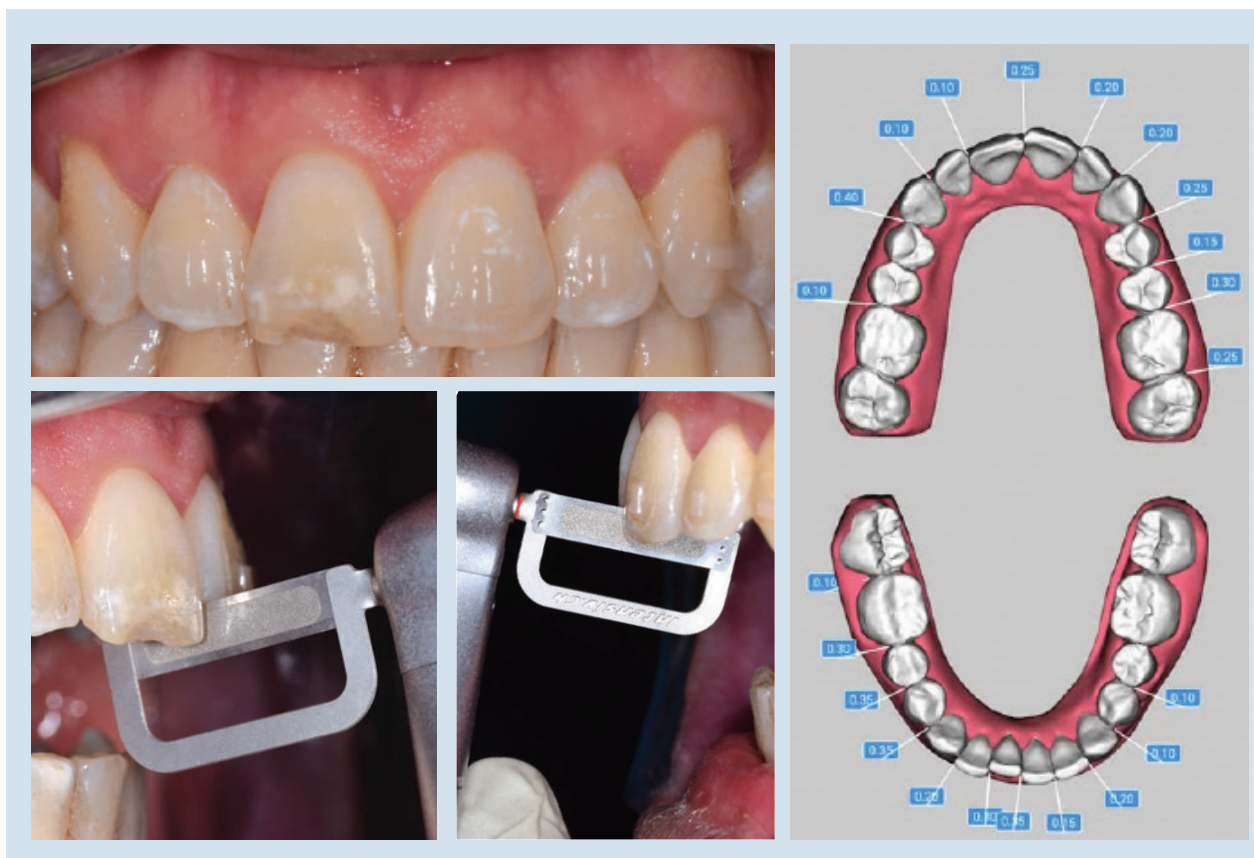


Fig. 4 - Le nuove orthostrips "Central". Una corretta procedura di riduzione interprossimale ci permette di recuperare spazio in arcata per ottenere un buon allineamento

Sono stati pianificati 35 allineatori superiori più una rifinitura successiva di altri 5 e 17 allineatori inferiori, per una durata complessiva di circa 15 mesi di trattamento. Al termine della sequenza di allineatori (Fig. 5) le arcate si presentano allineate, le relazioni occlusali e le linee mediane non sono state modificate. L'espansione dento-alveolare pianificata si è espressa come da set-up virtuale. Lo spessore degli allineatori ALLEO®, eliminando le interferenze occlusali, ci consente di ottenere delle buone espansioni di tipo dento-alveolare. Il paziente ha indossato gli allineatori per circa 22 ore al giorno, rimuovendoli solo per i pasti e per eseguire le manovre di igiene orale. La collaborazione del paziente è stata eccellente. Ogni mascherina è stata indossata per un arco di tempo di 10 giorni e le visite di controllo sono state eseguite ogni 4 settimane.

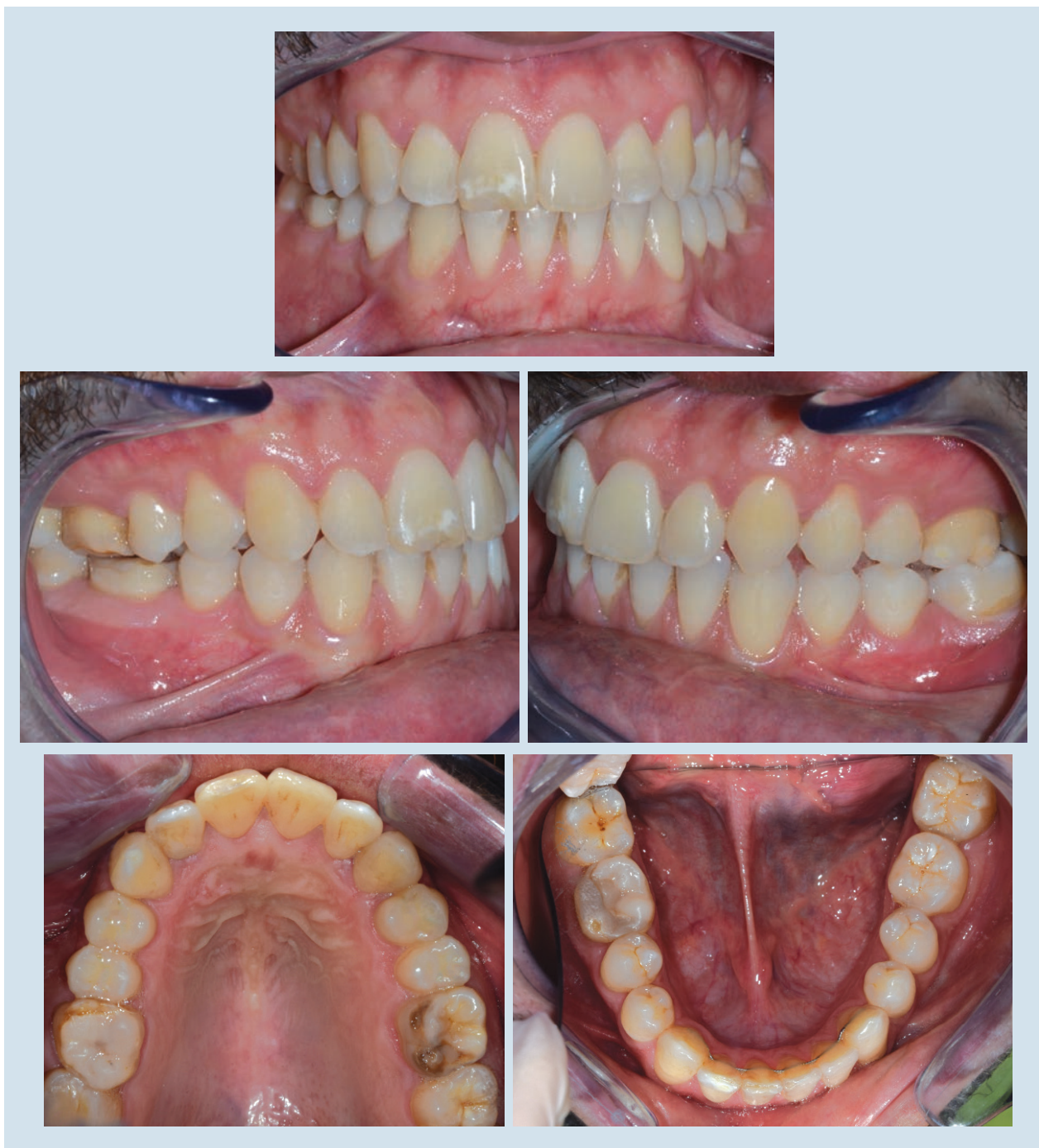

Fig. 5 - Foto intraorali di fine trattamento

## CASE REPORT 2

Il paziente R.A. di 26 anni giunge alla nostra osservazione con la richiesta di risolvere l'affollamento nell'arcata superiore ed inferiore per migliorare l'aspetto estetico del sorriso. All'analisi intraorale (Fig. 6) l'occlusione presenta una Classe I molare e canina da entrambi i lati. Le linee mediane non risultano coincidenti (quella inferiore è spostata a sinistra di circa 2 mm). L'affollamento nell'arcata superiore è di 2,8 mm mentre in arcata inferiore è di 5,5 mm, con valori di rotazione per alcuni elementi che superano i 20°. L'analisi radiografica evidenzia la presenza di tutti gli elementi dentali, con un buono stato di salute (Fig. 7). Sono stati pianificati 15 allineatori superiori e 27 allineatori inferiori ALLEO® (Fig. 8), per una durata di trattamento complessiva di circa 7 mesi. Ogni allineatore è stato indossato per 22 ore al giorno per 7 giorni.

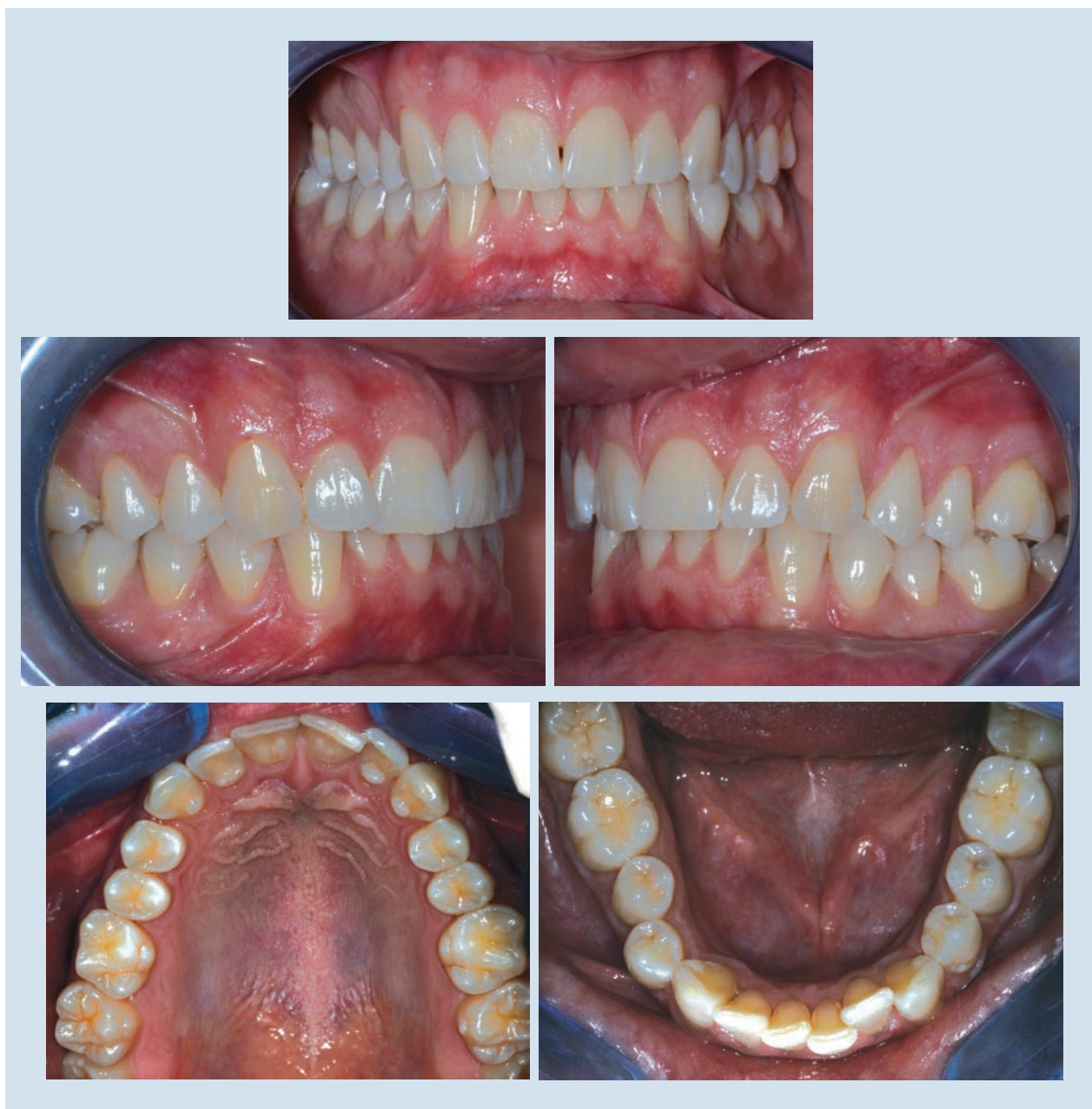

Fig. 6 - Foto intraorali di inizio trattamento

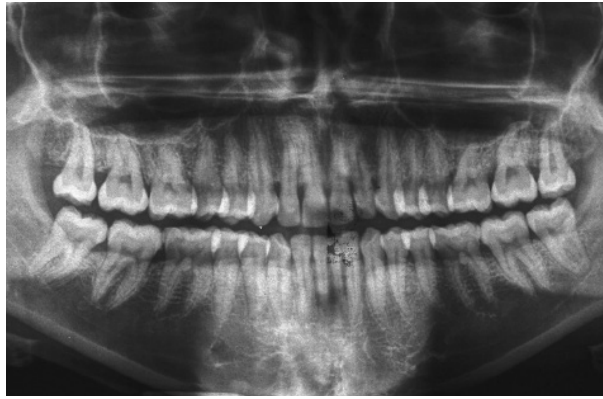


Fig. 7 - Acquisizione dei records radiografici

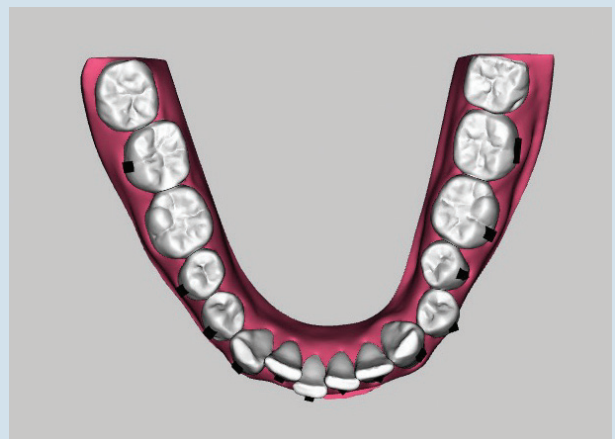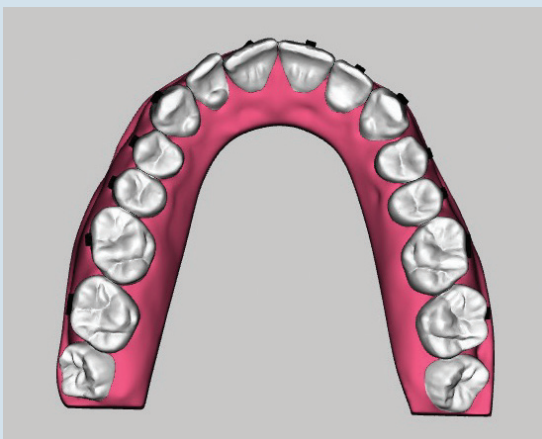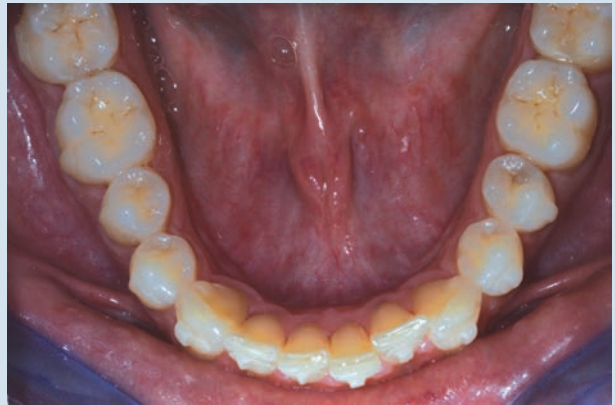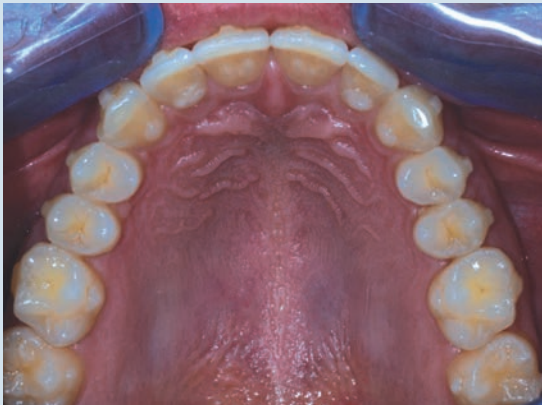


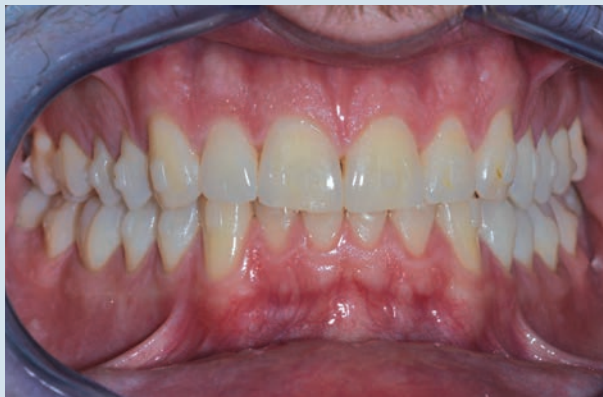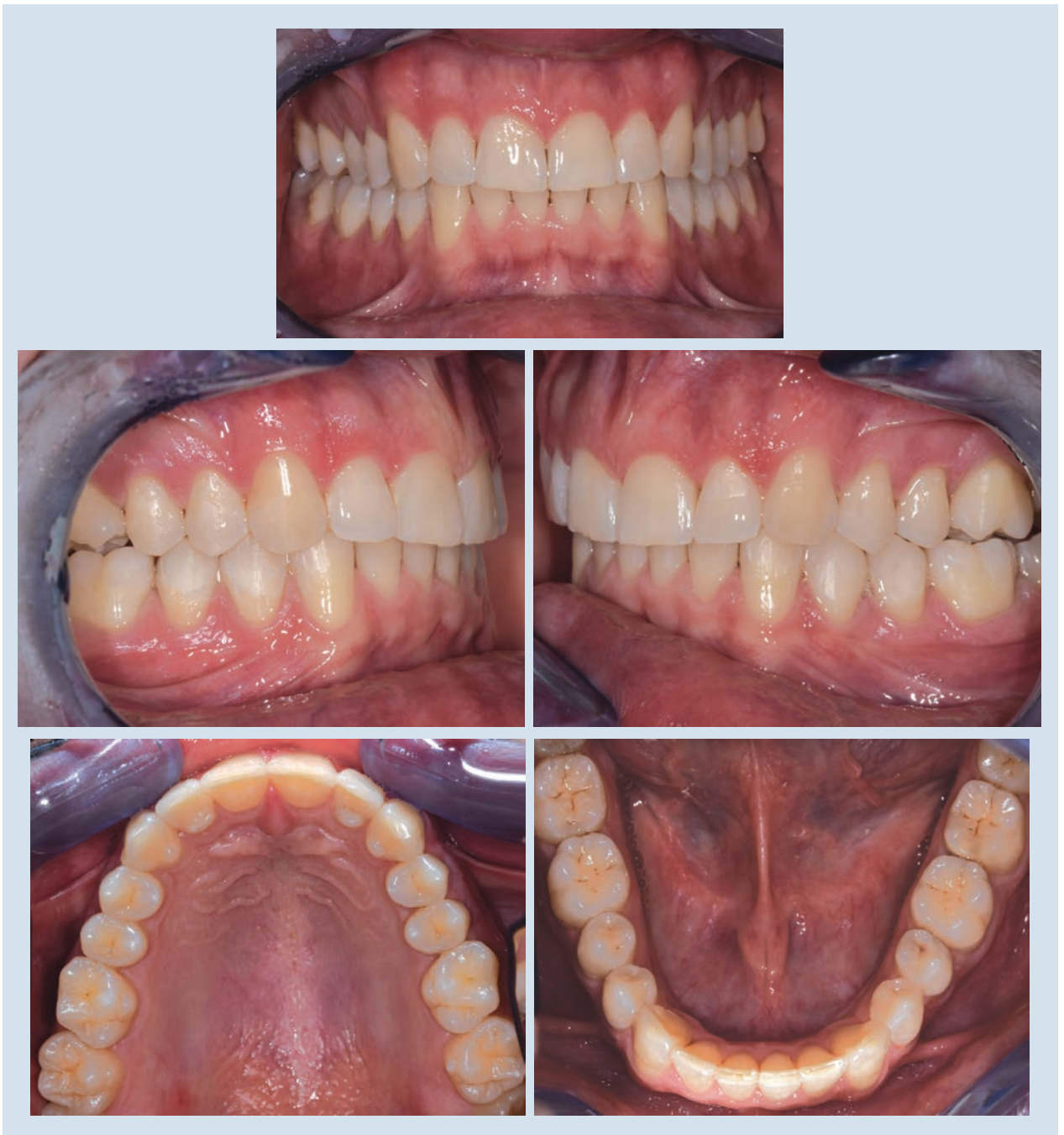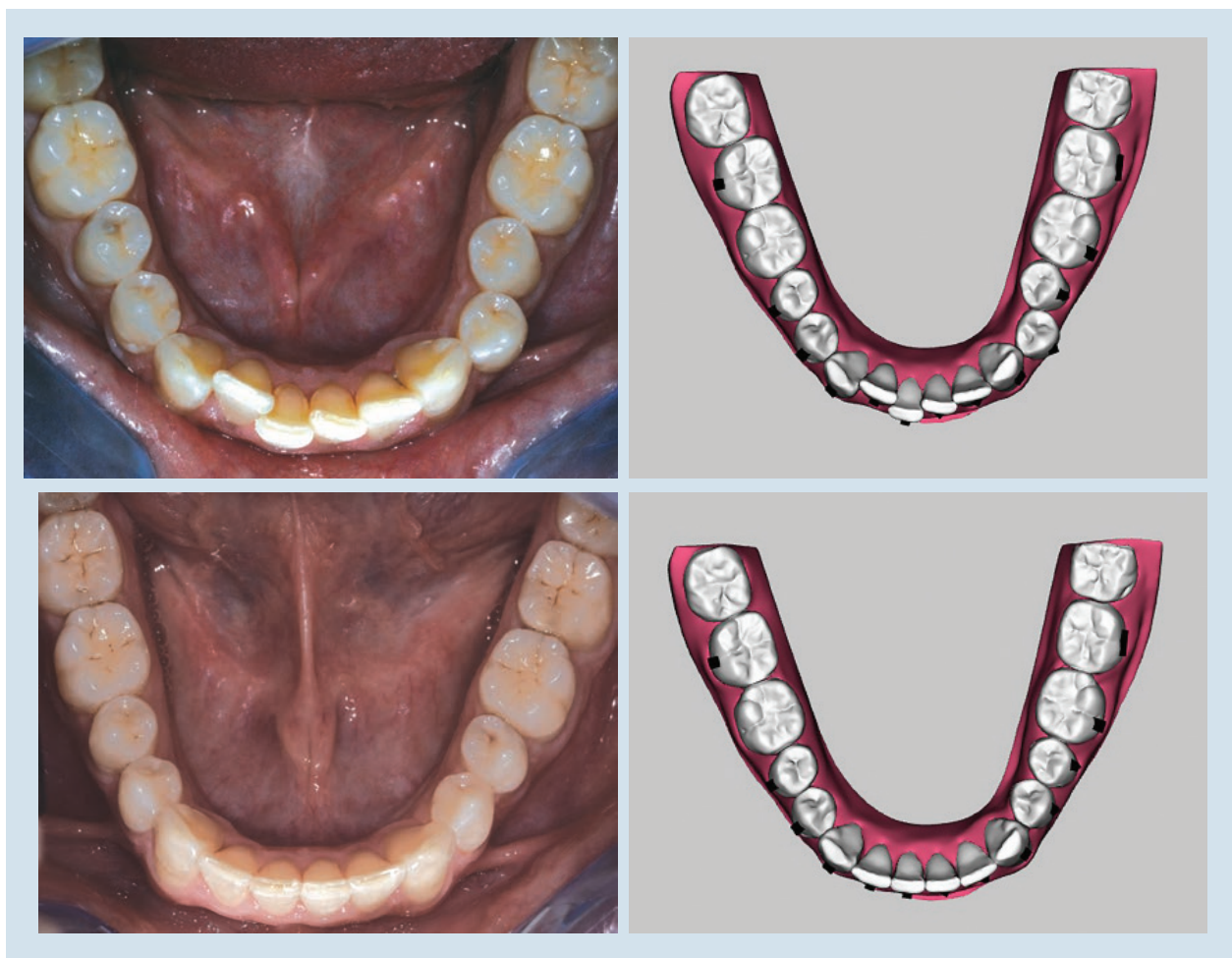Fig. 8 - Step Intermedio. View ALLEO® ci permette di avere sempre sotto controllo, in qualsiasi momento, la sovrapposizione tra il set-up virtuale e lo spostamento reale che avviene in arcata; monitorare la quantità di stripping è molto semplice ed intuitivo

Al termine della terapia (Fig. 9) le arcate si presentano ampie, allineate e ben coordinate; le linee mediane risultano coincidenti e le relazioni occlusali non sono state modificate. Nonostante l'affollamento fosse moderato, il caso preso in esame mostrava alcune criticità, parliamo della presenza di alcuni elementi dentari in arcata inferiore con delle rotazioni difficili da risolvere con gli allineatori, oltre alla presenza di un antiestetico triangolo nero tra gli incisivi centrali, per il quale è stato modificato il protocollo di stripping programmato inizialmente (Fig. 12-15).



*Fig. 9 - Foto intraorali di fine trattamento. L'espansione delle arcate e la riduzione interprossimale dello smalto, con un'ottima tecnica di stripping, hanno consentito di recuperare lo spazio necessario per risolvere l'affollamento*

Nella fattispecie del caso, il primo premolare, il 34, presentava una mesiorotazione di quasi 30° ed in secondo luogo si trovava in posizione ectopica vestibolare, l'opposto per quanto riguardava il secondo premolare, il 35, con una distorotazione di circa 20°. Questa malposizione aveva causato nel tempo una considerevole perdita di spazio in arcata dovuta alla mesializzazione dei settori posteriori nel quadrante tre ed una migrazione degli incisivi inferiori verso tale zona, con conseguente deviazione della linea mediana inferiore (Fig. 10).



*Fig. 10 - Foto intraorali di inizio e fine trattamento. I risultati dopo sette mesi di terapia mostrano un buon allineamento raggiunto a livello delle arcate dentali. Le rotazioni risultano risolte*



A tal proposito, la letteratura ci ha ampiamente dimostrato come la derotazione di alcuni elementi dentali in arcata inferiore sia uno dei movimenti più difficili da ottenere con la tecnica degli allineatori.<sup>(9)</sup> In questo caso, grazie ad una forma ottimale degli attachments ed un protocollo di stripping predicibile, tutte le rotazioni dentali iniziali sono state rapidamente risolte (Fig. 11).

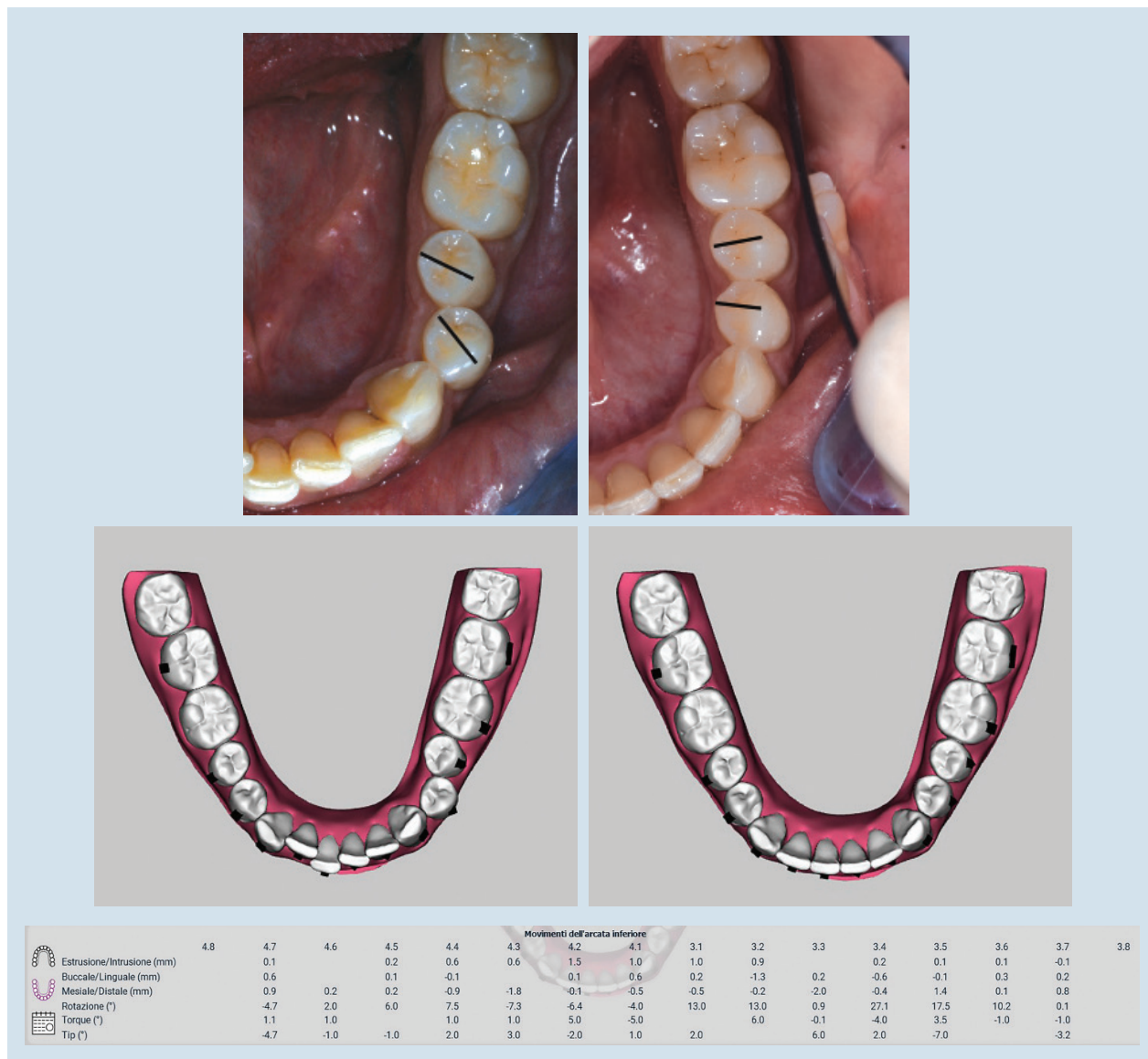


Fig. 11 - Dal report biomeccanico preciso di tutti i movimenti dentali proposti all'interno del set-up, si evince come, attraverso il corretto utilizzo degli attachments ed una buona tecnica di riduzione interprossimale, si sia ottenuta una derotazione completa di 27,1° del 34 e 17,5° del 35

Come proposto da Zachrisson<sup>(11)</sup> la creazione di una nuova superficie di contatto può dare la possibilità alla papilla interdentale di aderire alle superfici, garantendo una maggior estetica parodontale. In questo caso è stato effettuato un re-shape tra gli incisivi centrali, garantendo una chiusura del triangolo nero iniziale ed una maggiore estetica nel display dentale. È stata utilizzata una metodica di stripping oscillante (Swingle, Intensiv®) con manipoletto dedicato, montato su micromotore ed orthostrips di granulometrie diverse, realizzate specificamente per la riduzione interprossimale dello smalto; questo sistema ci consente di avere una calibrazione predicibile della quantità di smalto eliminata, grazie ad uno spessimetro con otto misure diverse.

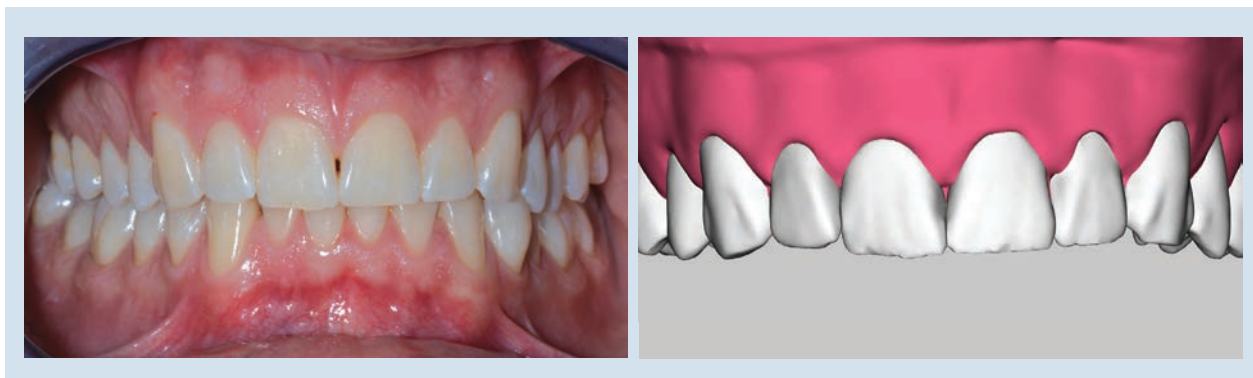


Fig. 12 - Foto intraorale iniziale e visualizzazione dello Step 1 su viewer ALLEO®. In basso il report dello stripping programmato

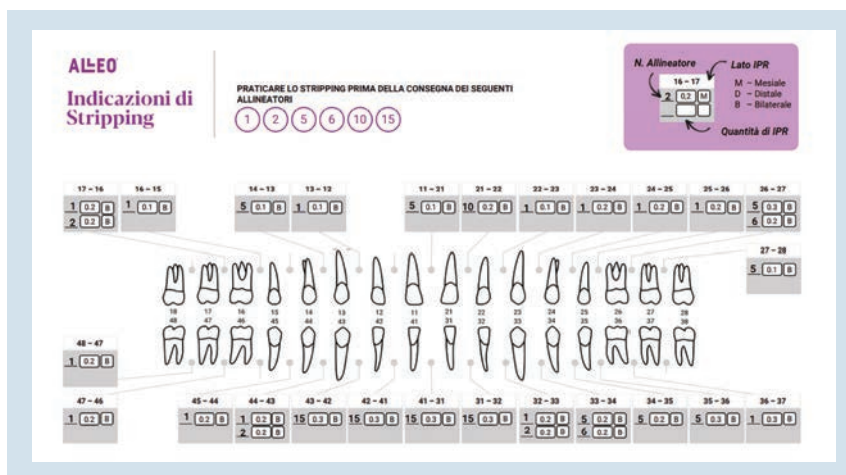


Fig. 13a - Indicazioni di stripping



Fig. 13b - Le nuove orthostrips "Central" (Intensiv®) con una superficie di taglio nella parte centrale

Secondo il report iniziale dello stripping (Fig. 13a) da effettuare in arcata superiore, tra i due incisivi centrali (solo 0,1mm), si sarebbe ottenuto un risultato finale caratterizzato dalla presenza di un triangolo nero ancora più accentuato (Fig. 14). Grazie alle nuove orthostrips "Central" (Intensiv®) (Fig. 13b) caratterizzate da una superficie di taglio concentrata nella parte centrale, si è ottenuta una superficie di contatto più lunga, eliminando così il triangolo nero presente, con un risultato estetico più che soddisfacente (Fig. 15).

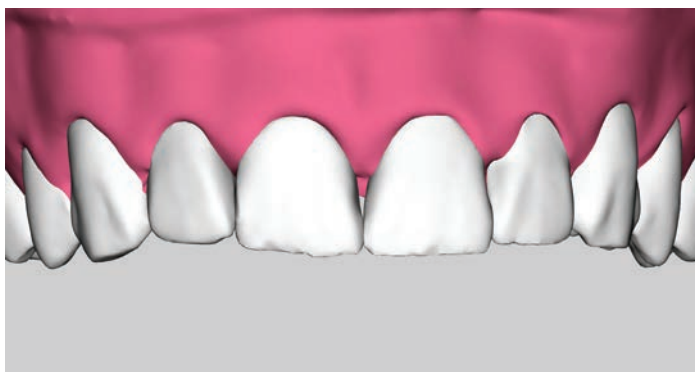

Fig. 14 - Step finale di trattamento con evidenza di un triangolo nero tra gli incisivi

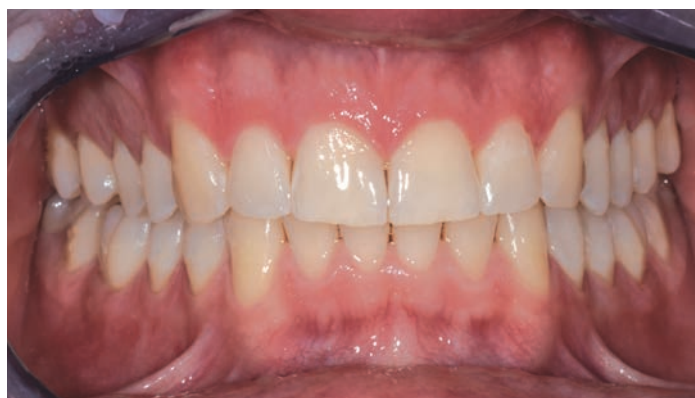
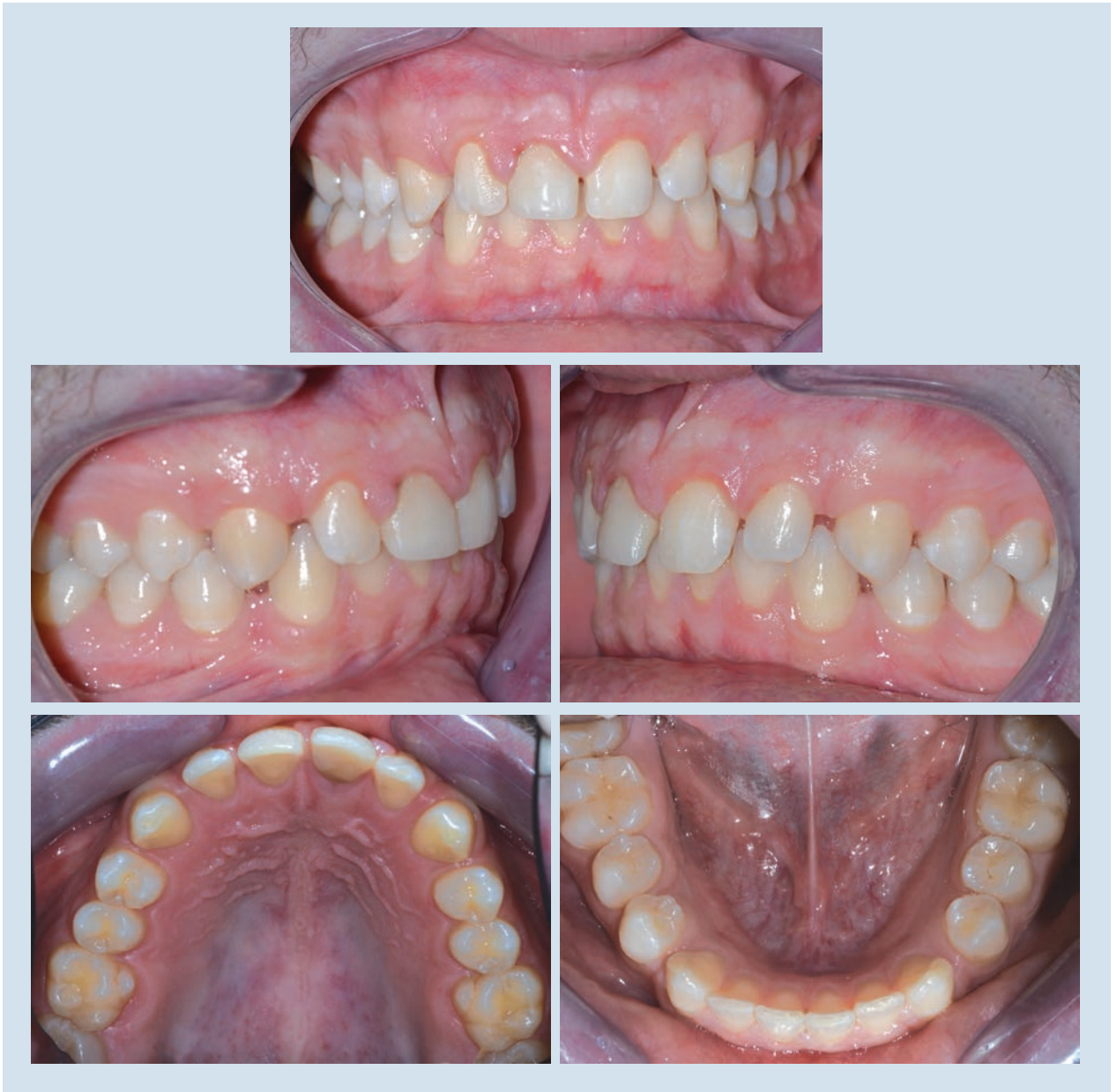
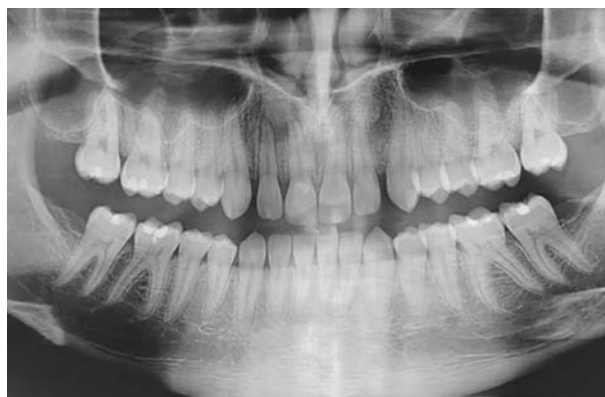Fig. 15 - Re-shape con le nuove orthostrips "Central" che ha limitato il triangolo nero

### CASE REPORT 3

Il paziente D.P. di 22 anni giunge alla nostra osservazione con la richiesta di chiudere i diastemi nell'arcata superiore ed inferiore per migliorare l'aspetto estetico del sorriso. All'analisi intraorale (Fig. 16) l'occlusione presenta una Classe I molare e canina da entrambi i lati. Le linee mediane non risultano coincidenti, l'inferiore è spostata a sinistra di 1,5 mm. L'analisi dell'indice di Bolton indica una discrepanza dento-dentale a carico degli incisivi laterali superiori che risultano, in senso mesio-distale, di misura ridotta e per i quali si procederà, una volta completato l'allineamento dentale, ad una coronoplastica estetica. L'esame ortopantomografico non evidenzia anomalie dentarie (Fig. 17). Sono stati pianificati 17 allineatori superiori e 15 allineatori inferiori ALLEO®, per una durata di trattamento complessiva di circa 5 mesi (Fig. 18). Ogni allineatore è stato indossato per 22 ore al giorno per 7 giorni. È stata pianificata solo una parziale retro-inclinazione degli incisivi superiori e inferiori mediante un movimento di tipping vestibolo-linguale, movimento altamente predicibile con gli allineatori dentali. Il trattamento non prevedeva stripping interprossimale dello smalto e dopo 5 mesi termina con il raggiungimento di tutti gli obiettivi proposti dal piano terapeutico (Fig. 19).



*Fig. 16 - Foto intraorali di inizio trattamento*



*Fig. 17 - Acquisizione dei records radiografici*

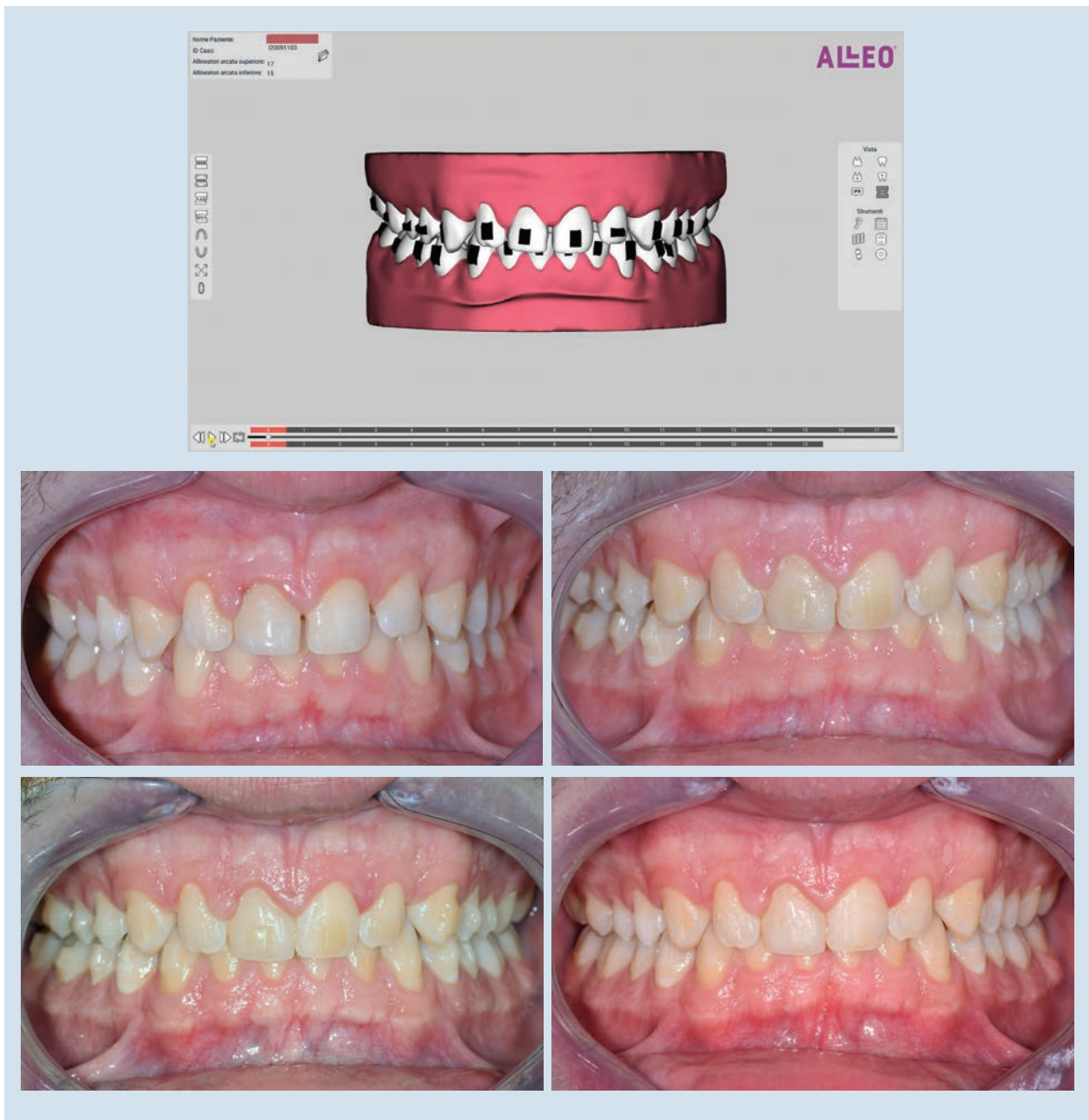
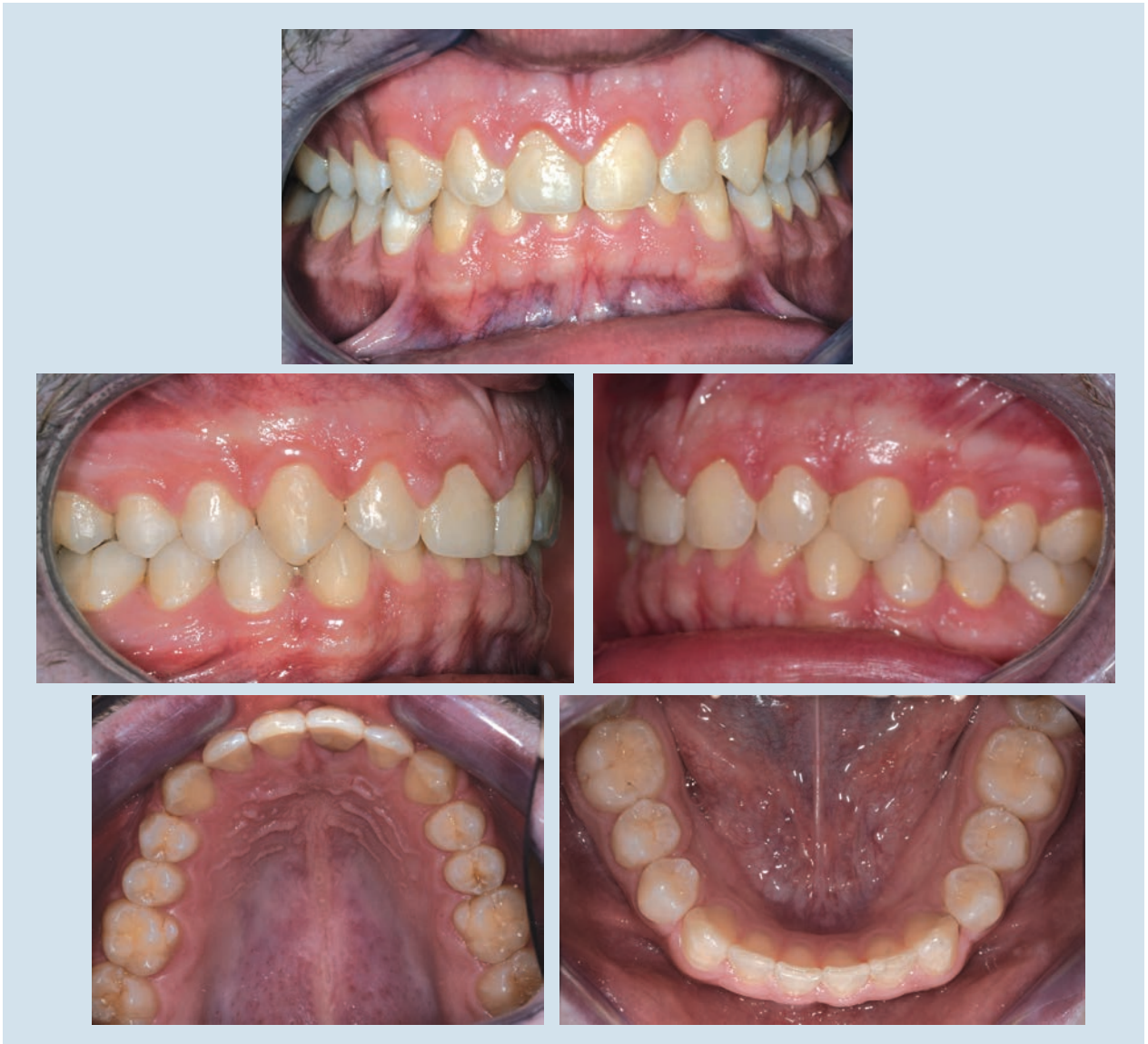
Fig. 18 - Il risultato viene raggiunto con l'utilizzo di 17 allineatori superiori e 15 allineatori per l'arcata inferiore; con frequenza di cambio di 7 giorni

L'analisi dell'indice di Bolton chiarisce che il problema è rappresentato dalla dimensione ridotta degli incisivi superiori. Questo ci porta ad una serie di considerazioni da fare sia dal punto di vista estetico che funzionale e a scartare l'ipotesi della chiusura dei diastemi solo ed esclusivamente per arretramento del gruppo frontale, che avrebbe portato ad un peggioramento dell'inclinazione dei denti rispetto alle basi ossee e ai tessuti molli. In accordo con il protesista, si decide quindi di combinare il trattamento ortodontico con l'aggiunta di sostanza dentale nella zona degli incisivi laterali (Fig. 19).



*Fig. 19 In foto il risultato finale raggiunto grazie ad una adeguata distribuzione degli spazi ed una successiva coronoplastica eseguita sugli elementi 12 e 22*

## CONCLUSIONI

Entro limiti ben definiti, il trattamento ortodontico mediante allineatori dentali ci assicura risultati clinici soddisfacenti, con considerevoli vantaggi rispetto alle tecniche tradizionali, una migliore estetica e comfort (grazie al limitato ingombro intraorale, all'assenza di interferenze con la fonazione, assicurando al paziente un'ottima integrazione psico-sociale con la vita quotidiana) e una maggiore semplicità nel mantenere un'adeguata igiene orale.<sup>(9)</sup> La corretta gestione clinica del set-up ed un sistema di riduzione interprossimale dello smalto affidabile e predicibile assumono un ruolo prioritario nel meccanismo sequenziale degli spostamenti dentali pianificati; abbiamo a disposizione strumenti digitali efficaci, ma da confrontare sempre con la reale e biologica fattibilità del caso.<sup>(10)</sup>

**BIBLIOGRAFIA**

1. Robertson L, Kaur H, Fagundes NCF, Romanyk D, Major P, Flores Mir C. Effectiveness of clear aligner therapy for orthodontic treatment: A systematic review. *Orthod Craniofac Res.* 2019 Oct 25.
2. Theodorou CI, Kuijpers-Jagtman AM, Bronkhorst EM, Wagener FADTG. Optimal force magnitude for bodily orthodontic tooth movement with fixed appliances: A systematic review. *Am J Orthod Dentofacial Orthop.* 2019 Nov;156(5):582-592.
3. Iliadi A, Koletsis D, Eliades T. Forces and moments generated by aligner-type appliances for orthodontic tooth movement: A systematic review and meta-analysis. *Orthod Craniofac Res.* 2019 Nov;22(4):248-258.
4. Aldeeri A, Alhammad L, Alduham A, Ghassan W, Shafshak S, Fatani E. Association of Orthodontic Clear Aligners with Root Resorption Using Three-dimension Measurements: A Systematic Review. *J Contemp Dent Pract.* 2018 Dec 1;19(12):1558-1564.
5. Galan-Lopez L, Barcia-Gonzalez J, Plasencia E. A systematic review of the accuracy and efficiency of dental movements with Invisalign®. *Korean J Orthod.* 2019 May;49(3):140-149. doi: 10.4041/kjod.2019.49.3.140.
6. Aldeeri A, Alhammad L, Alduham A, Ghassan W, Shafshak S, Fatani E. Association of Orthodontic Clear Aligners with Root Resorption Using Three-dimension Measurements: A Systematic Review. *J Contemp Dent Pract.* 2018 Dec 1;19(12):1558-1564.
7. Papadimitriou A, Mousoulea S, Gkantidis N, Kloukos D. Clinical effectiveness of Invisalign® orthodontic treatment: a systematic review. *Prog Orthod.* 2018 Sep 28;19(1):37. doi: 10.1186/s40510-018-0235-z.
8. Gray D, McIntyre G. Does oral health promotion influence the oral hygiene and gingival health of patients undergoing fixed appliance orthodontic treatment? A systematic literature review. *J Orthod.* 2008;35(4):262-9.
9. Zheng M, Liu R, Ni Z, Yu Z. Efficiency, effectiveness and treatment stability of clear aligners: A systematic review and meta-analysis. *Orthod Craniofac Res.* 2017 Aug;20(3):127.
10. Ciaravolo M. La terapia ortodontica digitale con allineatori ALLEO®. 12.2020-ANNO. XLI-N.106. *Bollettino di Informazioni Leone.* Pag. 54.
11. Zachrisson BU. Actual damage to teeth and periodontal tissues with mesiodistal enamel reduction ("stripping"). *World J Orthod* 2004; 5:178-83.



**FIRENZE**  
2022-2024

DOTT.  
**ARTURO FORTINI**

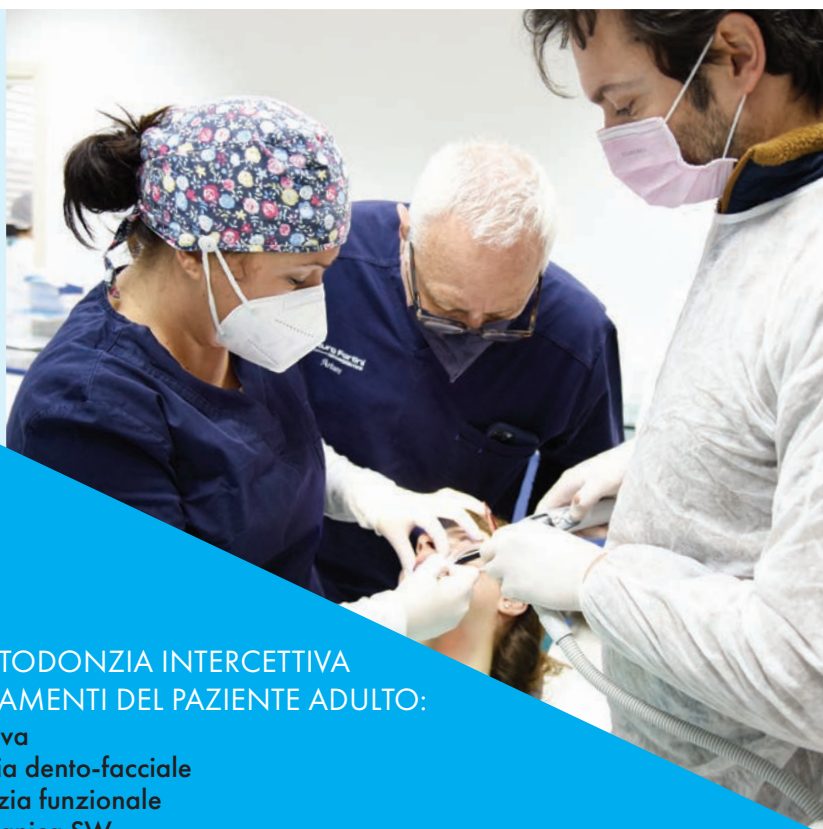DOTT.  
**ALVISE CABURLOTTO**

## **CORSO CLINICO BIENNALE DI ORTODONZIA**

IMPARIAMO A TRATTARE  
TUTTE LE TIPOLOGIE  
DI PAZIENTI  
SOTTO LA GUIDA  
DI DUE PROFESSIONISTI  
DI ECCELLENZA

DALL'ORTODONZIA INTERCETTIVA  
AI TRATTAMENTI DEL PAZIENTE ADULTO:

- intercettiva
- ortopedia dento-facciale
- ortodonzia funzionale
- biomeccanica SW
- allineatori trasparenti
- ancoraggio scheletrico su miniviti



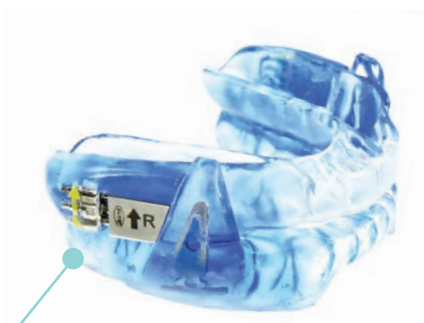DURATA DEL CORSO 2 ANNI - DATA DI INIZIO **9-10 GIUGNO 2022**

**Per informazioni ed iscrizioni:** rivolgersi alla Segreteria ISO Tel. 055.304458 - iso@leone.it

# REGALA SOGNI D'ORO

I DISPOSITIVI IDEALI NEI PAZIENTI RONCOPATICI  
O AFFETTI DA SINDROME OSA LIEVE-MODERTA

**FORWARD!**\*



**FORWARD!**  
**MAX RETENTION**\*



**TELESCOPIC  
ADVANCER**\*



**TELESCOPIC  
ADVANCER DUAL**\*



Oltre **100** laboratori sul territorio  
nazionale **abilitati alla costruzione**  
dei dispositivi **MAD Leone**  
Trova quello più vicino a te:

\*BREVETTATO





# L'ortodontista e le Apnee notturne: possibilità e indicazioni dei dispositivi di avanzamento mandibolare nella gestione del paziente OSAS

Dott. Daniel Celli

Specialista di Odontostomatologia e Ortognatodonzia – Pescara  
Certificato Odontoiatra Esperto della Medicina Del Sonno SIMSO

## INTRODUZIONE

La sindrome da apnee ostruttive del sonno (OSAS) fa parte di un gruppo di disordini della respirazione correlati al sonno che vanno dalla roncopia occasionale a quella abituale, alla sindrome da aumentata resistenza delle vie respiratorie superiori, alla apnea o ipopnea occasionale, fino alla sindrome da apnea ostruttiva nel sonno (Fig. 1).

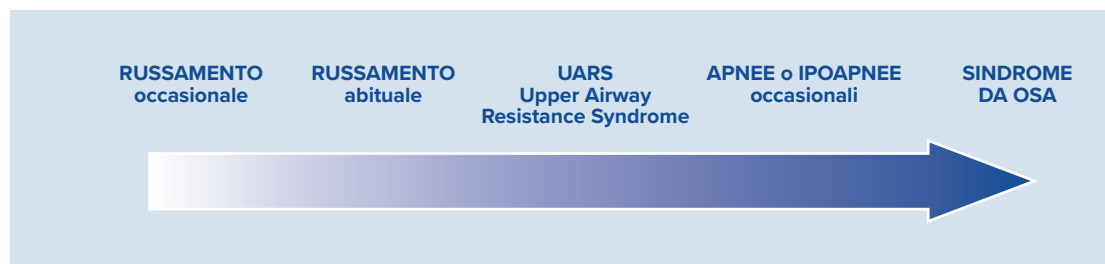

Fig. 1 - Evoluzione dei disordini della respirazione correlati al sonno

Da un punto di vista diagnostico i sintomi più frequentemente riportati dal paziente OSA sono i disturbi dello stato di sonno e dello stato di veglia, cefalea mattutina, irritabilità e sonnolenza diurna. Quest'ultima può essere indagata tramite la Scala di Epworth, un'autovalutazione che il paziente utilizza per determinare il suo grado di sonnolenza diurna durante alcune attività comuni quotidiane (guardare la TV, passeggero in automobile, stare seduto dopo pranzo, ecc.) (Fig. 2).

**Che probabilità ha di appisolarsi o di addormentarsi nelle seguenti situazioni, indipendentemente dalla sensazione di stanchezza?**

**0** = non mi addormento mai  
**1** = ho qualche probabilità di addormentarmi  
**2** = ho una discreta probabilità di addormentarmi  
**3** = ho un'alta probabilità di addormentarmi

**Situazioni**

- Seduto mentre leggo
- Guardando la TV
- Seduto, inattivo in un luogo pubblico (a teatro, ad una conferenza)
- Passeggero in automobile, per un'ora senza sosta
- Sdraiato per riposare nel pomeriggio, quando ne ho l'occasione
- Seduto mentre parlo con qualcuno
- Seduto tranquillamente dopo pranzo, senza avere bevuto alcolici
- In automobile, fermo per pochi minuti nel traffico

**RISULTATO**  
Se il punteggio è superiore a **10** è indicativo di sonnolenza diurna eccessiva

Fig. 2 - La scala di Epworth è utilizzata per determinare il grado di sonnolenza diurna del paziente

Le conseguenze a lungo termine delle apnee ostruttive del sonno si riflettono a carico dell'apparato cardiovascolare (ipertensione arteriosa, coronaropatia, stroke, scompenso cardiaco congestizio), metabolico (iperlicemia, diabete) neuro cognitivo (incidenti stradali, incidenti sul lavoro, disturbi umorali e depressione, con un aumento della mortalità sia da cause cardiovascolari che generali).

Il gold standard diagnostico allo stato attuale rimane la polisonnografia, un'indagine completa che si basa su continue registrazioni notturne, con un minimo di 12 canali di misurazioni del sonno e della respirazione come elettroencefalogramma, elettrooculogramma, flusso nasale dell'aria (preferibilmente misurato con una cannula per la pressione dell'aria), flusso orale dell'aria (termistore), sforzo respiratorio, saturazione dell'ossigeno, posizione del corpo e elettrocardiogramma.

Il ruolo dell'ortodontista risulta fondamentale nella preparazione all'avanzamento chirurgico di mascellare e mandibola e nella gestione ortodontica del paziente sottoposto a surgery first o a surgery early, procedure chirurgiche sempre più impiegate nella terapia chirurgica di avanzamento bimascellare nel paziente OSAS grave.

In tal modo vengono portati in avanti palato molle e base della lingua, con un ampliamento dello spazio respiratorio, (PAS posterior airway space) sia nelle sue dimensioni antero-posteriori che trasversali.

L'indicazione a tali trattamenti è costituita da OSAS severe in pazienti che non riescono a tollerare o non desiderano aderire alla CPAP. Non è ben chiara l'indicazione all'avanzamento maxillo-mandibolare in casi di OSA meno severa.

La terapia delle OSAS coinvolge diverse figure professionali, dallo pneumologo al nutrizionista, dall'otorinolaringoiatra al chirurgo bariatrico e ortognatico.

Spesso il trattamento delle OSAS moderate-severe prevede l'utilizzo di apparecchi a pressione positiva di O<sub>2</sub> (C-PAP) che però, a fronte di una buona efficienza intrinseca, spesso conducono ad insuccessi clinici a causa della ridotta aderenza al trattamento di pazienti sottoposti a diversi effetti collaterali indesiderati.

Per ovviare a tale problema negli ultimi anni sta prendendo sempre più piede tra i clinici (ed è oggetto di studi sempre più approfonditi) la terapia odontoiatrica con MAD (Mandibular Advancement Device) o Oral Appliances.

Tali dispositivi riposizionano la mandibola in avanti e mantengono la lingua in posizione anteriore; in tal modo aumentano il volume delle vie aeree e diminuiscono la resistenza al flusso aereo.

I MAD trovano dunque le indicazioni principali come first line therapy nel russamento primario e nelle OSA lievi o medie o quando il paziente le preferisce alla CPAP, non risponde alla CPAP, quando ci sono controindicazioni alla CPAP e nelle OSA severe quando è fallito il trial iniziale con la CPAP.

In conclusione le Oral Appliances (OA) sono dunque considerate come terapia di primo livello nei pazienti con OSA da leggera a moderata e in pazienti con OSA più severe in cui falliscono i tentativi di trattamento con CPAP (AASM 2014).

Il Forward Leone, tra tanti OA disponibili, da noi abitualmente utilizzato per la sua efficienza, efficacia e comodità di utilizzo da parte del paziente, riposiziona in avanti la mandibola consentendo una maggiore apertura delle vie aeree e migliorando la respirazione (Fig. 3).

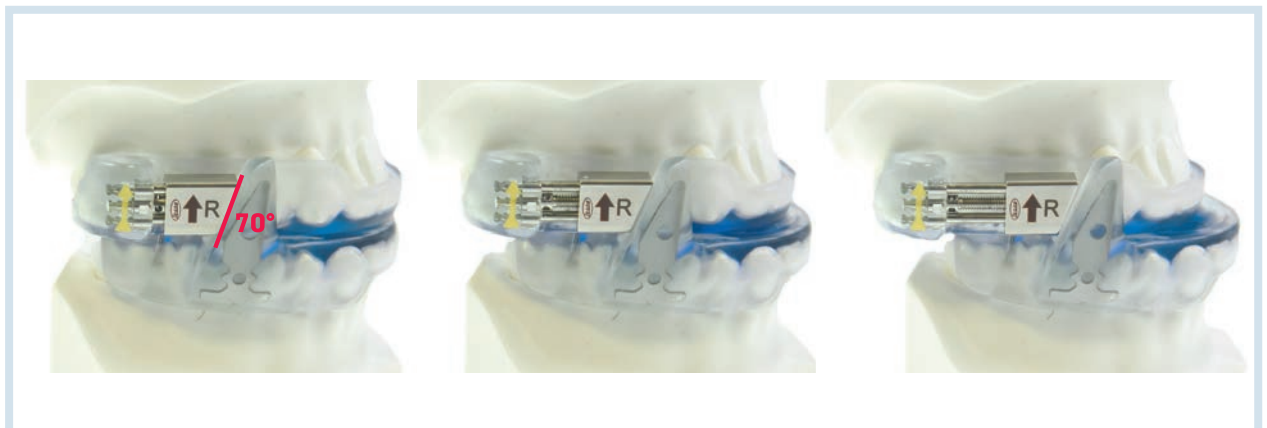

Fig. 3 - Apparecchio Forward Leone

L'avanzamento mandibolare è garantito dal sistema Forward presente a livello dei premolari e molari bilateralmente. È attivabile mediante una vite montata sulla faccia vestibolare del bite superiore che spinge un piano inclinato di 70 gradi rispetto al piano occlusale e che combacia con un triangolo in resina presente sull'arcata antagonista, mesialmente alla vite che attiva l'avanzamento mandibolare. La vite permette un avanzamento progressivo fino a 7 mm.

## MECCANISMI DI AZIONE

I MAD, avanzando la mandibola, allargano lo spazio retro linguale e retro palatale, soprattutto in senso latero laterale, prevenendo il collasso delle vie aeree; questo meccanismo funziona molto bene nei cosiddetti "good responders", tuttavia può non essere altrettanto efficace nei pazienti "bad responders" (Fig. 4).

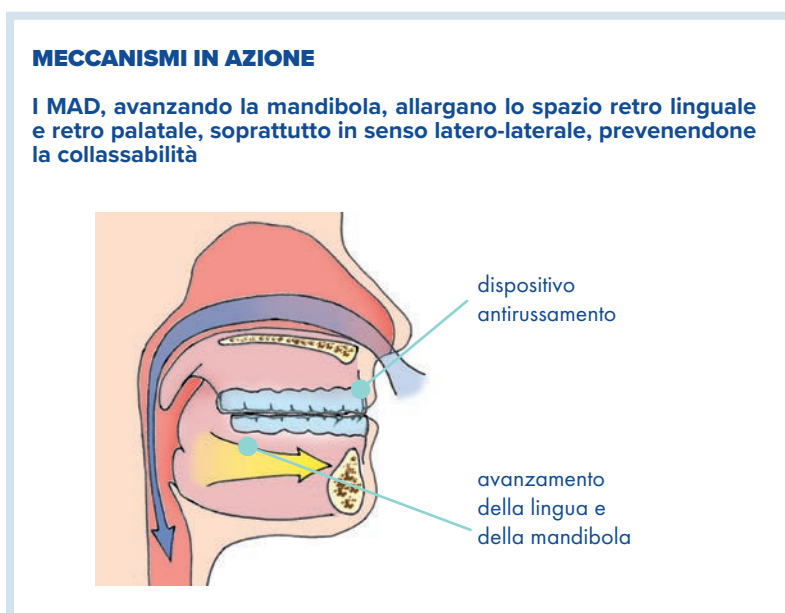


Fig. 4 - Meccanismo di azione del MAD nello spazio retro-linguale e retro-palatale

Viene di seguito illustrato un caso clinico di paziente con apnee ostruttive del sonno di grado moderato-severo, con netta posizionalità degli eventi, russamento di tipo continuo nei tratti liberi da ipo-apnee, ridotta efficienza di sonno, discreto indice di arousal anche spontanei. Il paziente è stato trattato precedentemente con CPAP ma, in considerazione della mancanza di collaborazione e del dimagrimento, è stato inviato al nostro studio dalla neurologa per verificare la fattibilità di una terapia con MAD. La nostra scelta è stata quella di trattarlo col dispositivo "Forward" che a nostro avviso presenta caratteristiche di efficienza e facilità d'uso da parte del paziente che ne favoriscono l'aderenza al trattamento e quindi una maggiore probabilità di successo.

## CASO CLINICO

- Genere maschile
- Età 44 anni
- Occupazione: imprenditore

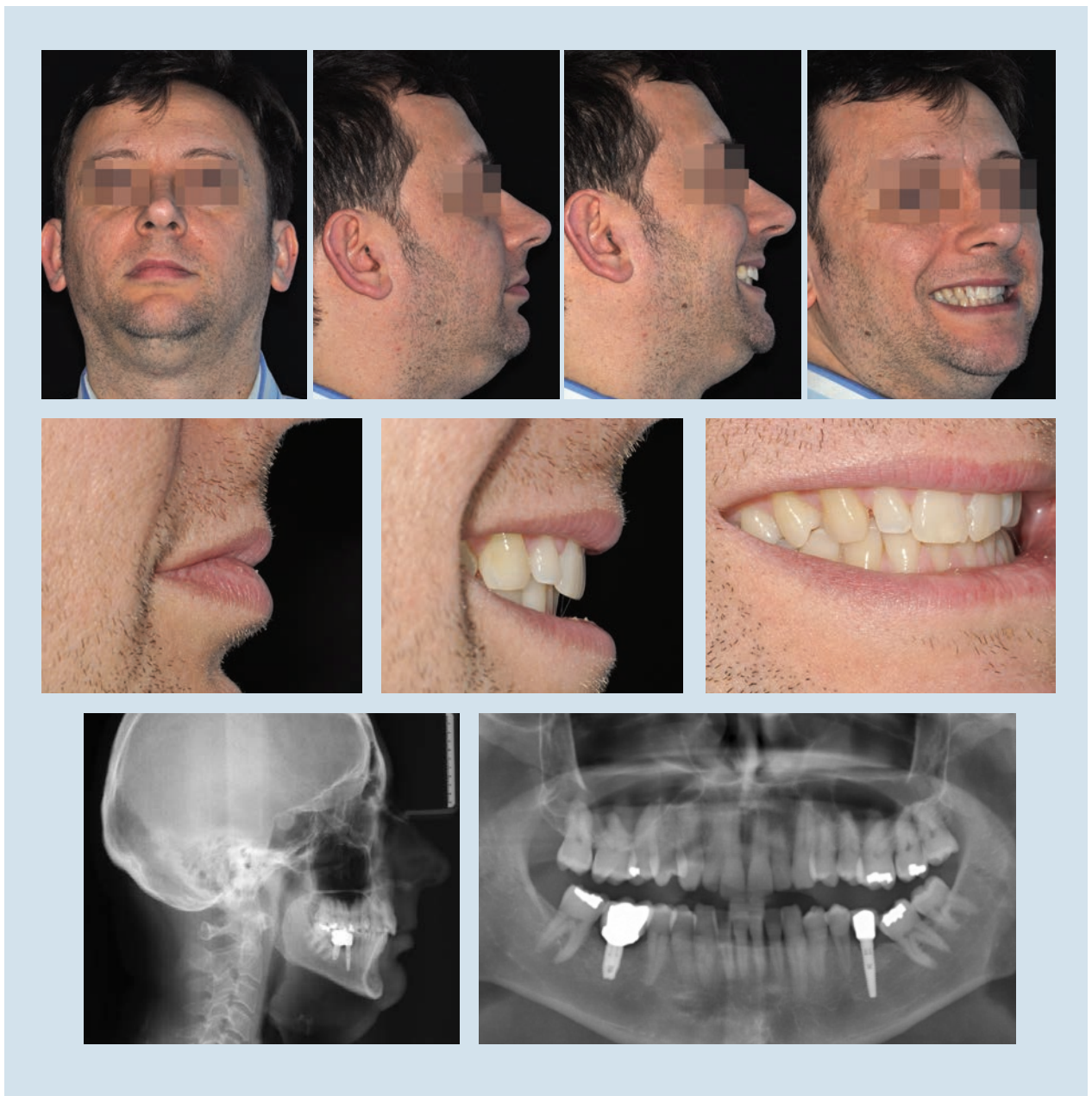

Fig. 5 - Foto del volto e immagini radiografiche pre trattamento

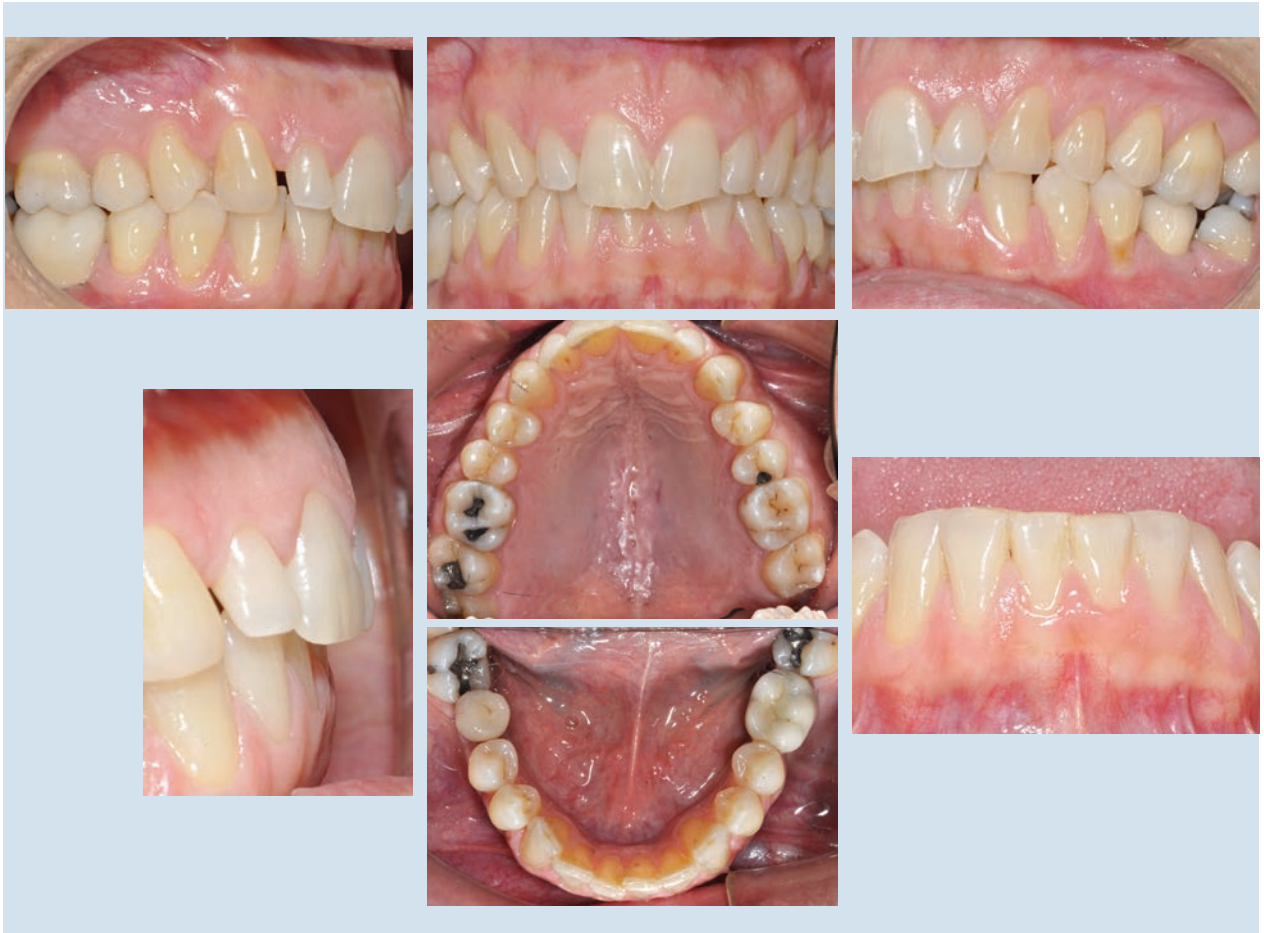

Fig. 6 - Foto intraorali pre trattamento

Le procedure cliniche adottate hanno seguito i seguenti steps:

- **ANAMNESI**
- **ESAME CLINICO**
- **IMPRONTE E MORSO DI COSTRUZIONE**
- **CONSEGNA DEL MAD**
- **VISITE DI CONTROLLO**

- **ANAMNESI**

Durante l'anamnesi è importante stabilire il grado di severità dell'OSA riferito dal medico del sonno, la presenza di russamento primario e soprattutto la presenza di patologie sistemiche ed eventuali trattamenti pregressi per OSA (CPAP, chirurgia, ecc.) come in questo caso, per decidere se è un buon candidato al trattamento con MAD.

- **ESAME CLINICO**

Durante l'esame clinico è importante valutare lo stato di salute dei denti e del parodonto (almeno 8-10 elementi parodontalmente sani per arcata).

In seguito si procede alla palpazione dei tessuti molli, dei muscoli masticatori e delle articolazioni temporo-mandibolari, e alla valutazione della presenza di rumori, dolore, limitazioni funzionali e deviazioni durante il tragitto di apertura e chiusura della bocca.

Una limitata protrusione potrebbe ridurre le probabilità di successo della terapia con MAD.

Le indagini radiologiche necessarie sono la OPT e teleradiografia e, in caso di DTM, eventualmente di RMN e/o CBCT dell'ATM.

## • IMPRONTE E MORSO DI COSTRUZIONE

Le impronte per la costruzione del MAD possono essere prese in PVS o in alginato, ricordandosi di inglobare anche il palato duro nell'impronta.

Per registrare il morso ci serviamo del sistema George Gauge, che è costituito da una forchetta monouso per l'arcata superiore, da un "morsetto" da adattare agli incisivi inferiori ed un corpo dotato di una scala millimetrata per misurare la protrusione del paziente (Fig. 7).

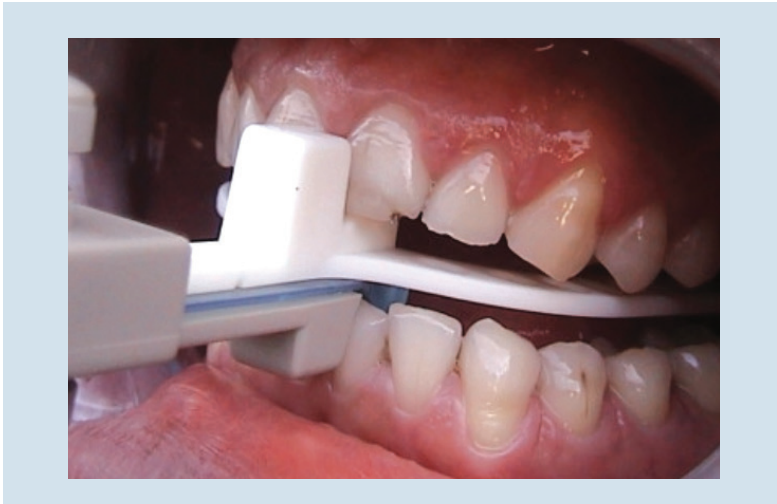

Fig. 7 - George Gauge applicato tra le arcate in avanzamento al 60% della massima protrusiva

## • CONSEGNA DEL MAD

In questo appuntamento è necessario verificare il buon adattamento del MAD ai denti e che vi sia un contatto uniforme della parte superiore e inferiore (per gli apparecchi che lo prevedono tipo Forward e Telescopic Advancer); inoltre il MAD deve avere una buona ritenzione.

Nella PRIMA settimana non viene attivato il dispositivo, mentre nelle settimane successive si può attivarlo di 0,5 mm (circa 5 giri di vite) ogni 3/4 giorni, fino al raggiungimento della posizione "terapeutica".

A questo punto si invia il paziente al Centro di Medicina del Sonno per PSG o monitoraggio ambulatoriale.

## • VISITE DI CONTROLLO

Durante la fase di avanzamento il paziente deve essere visto ogni 2/4 settimane, valutando i sintomi soggettivi (russamento, sonnolenza diurna, cefalea al risveglio, ecc.), ma si possono anche utilizzare il questionario di Epworth per un'autovalutazione della sonnolenza diurna o strumenti come il Rusleeping o l'ApneaLink, apparecchi che raccolgono informazioni sulla quantità e qualità del respiro durante la notte.

## Effetti collaterali

I MAD sono solitamente ben tollerati anche se possono insorgere effetti collaterali che il più delle volte risultano lievi e temporanei; tra i più frequenti riportiamo: ipersalivazione, dolore muscolare e articolare, mobilità e/o indolenzimento dei denti.

Sintomi di disordini temporo-mandibolari (DTM), solitamente di origine muscolare, possono insorgere nella fase iniziale del trattamento, ma tendono a regredire nel tempo e NON sono una controindicazione al trattamento (terapia con FANS, termoterapia con impacchi caldi, esercizi di stretching).

Un effetto collaterale meno frequente è quello dei cambiamenti occlusali legati all'utilizzo prolungato del MAD. Tuttavia, solo in circa il 10% dei pazienti questi cambiamenti occlusali (come ad es. l'open bite posteriore, la retroclinazione degli incisivi superiori, la proclinazione degli inferiori, l'estrusione dei molari, l'appiattimento della curva di Spee, ecc.), sono permanenti.

Nel caso in questione i rilievi clinico-anamnestici e strumentali hanno mostrato:

- Sintomi riferiti: da 2-3 cattiva qualità del sonno, non ristoratore
- Medico del sonno di riferimento: Dr.ssa Guarnieri, Centro Medicina del Sonno, accreditato AIMS, Città Sant'Angelo-Pescara
- Storia della patologia presente:
  - 1) Trattamenti precedenti: utilizzatore di ventilatore CPAP con notevole difficoltà;
  - 2) Sintomi riferiti dalla compagna di letto: russamento e apnee testimoniate;
  - 3) Sintomi OSAS: sonno non ristoratore, sonnolenza diurna moderata.
 ESS: punteggio di 12/24, indicative di ipersonnolenza diurna, nel 2018

Storia medica recente e remota rilevante:

- Farmaci: nessuno
- Comorbidità: ipertensione arteriosa, allergie, bruxismo con affaticabilità muscolare, insonnia
- Gravidanza/Menopausa: NO
- RMI:26,5
- Circonferenza collo: 39

## VALUTAZIONE CLINICA

- Pervietà fosse nasali: visione laterale, profilo convesso, brachifacciale
- Lingua: grande
- Tonsille: niente di rilevante
- Riflesso del vomito: niente di rilevante
- Fattori predisponenti: nessuno
- Buono stato di salute parodontale.
- Presenza di 2 impianti in posizione 46 e 36 con riabilitazioni protesiche
- Massima protrusiva: linea mediana centrata, protrusiva nella norma senza limiti funzionali
- Lateralità: buona senza limiti funzionali
- Valutazione muscoli masticatori ed ATM:
  - muscoli con dolore alla palpazione di grado 1 per temporale dx e sx e pterigoideo dx e sx
- Dolore alla palpazione di grado 2 per i muscoli trapezio e sternocleidomastoideo. Click ATM in fine apertura
- Fattori predittivi di successo: apnea posizione supina, mandibola posizionata posteriormente con riduzione delle vie respiratorie
- Descrizione delle alternative terapeutiche: terapia posturale con dispositivo NIGHT SHIFT
- Analisi rischi/benefici: trattamento privo di rischi importanti se controllato dal punto di vista ortodontico
- Correzione dei fattori predisponenti: MAD, avanzamento mandibolare e ampliamento delle vie respiratorie superiori
- Trattamento ortognatodontico: riposizionamento mandibolare
- Scelta del dispositivo MAD FORWARD

## CONSEGNA DEL MAD FORWARD: 29/05/2018

### Istruzioni:

da portare tutte le notti inserendo prima la parte superiore e poi agganciare quella inferiore sull'arcata, aprire e chiudere la bocca

### Protocollo di titolazione:

avanzamento di 6 mm secondo protocollo con George Gauge (60-70 % del massimo avanzamento)

### Follow up odontoiatrico a breve termine:

miglioramento dell'apnea e russamento, l'apparecchio avanzato di due millimetri, buon miglioramento soggettivo

### Effetti collaterali/titolazione/comfort/sintomi:

sintomi migliorati: lieve dolenzia dentale, nessuna alterazione a livello del ATM

### Follow up odontoiatrico a lungo termine:

- BMI/ESS: 25,5-5/24
- Valutazione del paziente: affaticamento muscolare, lieve difficoltà nell'inserire le due porzioni dell'apparecchio Forward procedendo con le titolazioni
- Effetti collaterali/comfort/sintomi: lieve dolenzia e affaticamento muscolare
- Titolazione: ulteriore avanzamento di 1 mm (10 attivazioni) attraverso l'azione delle viti: paziente riferisce un sonno ristoratore e senza interruzioni
- Valutazione dentale/paradontale/igiene orale/ATM: nessuna alterazione a livello dell'ATM. Lieve dolenzia dentale.

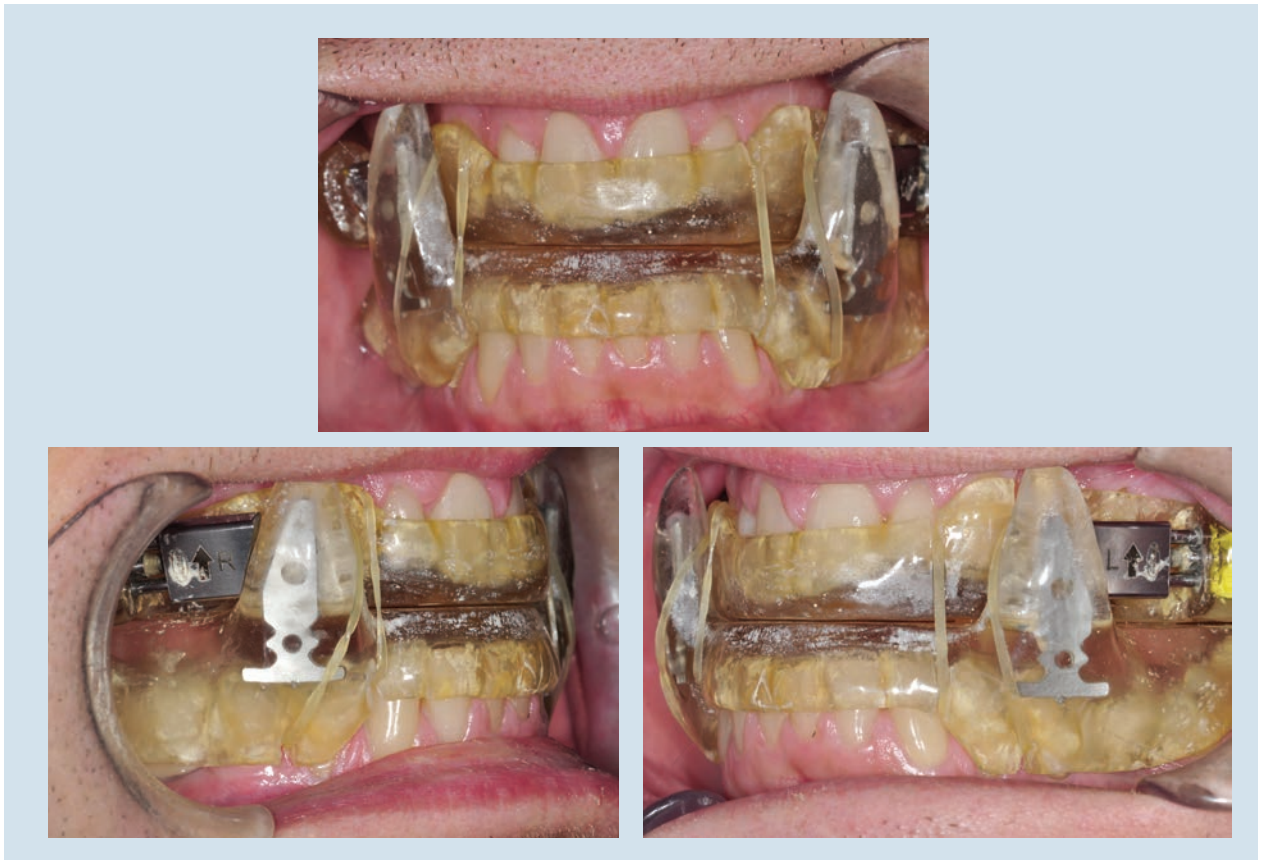

Fig. 8 - Immagini intraorali al momento della consegna



## CONCLUSIONI

I MAD sono trattamenti efficaci per l'OSAS, non solo perché migliorano l'AHI, ma forniscono/contribuiscono ad ottenere anche una grande varietà di risultati fisiologici e comportamentali.

È necessaria la selezione di pazienti adeguati che potrebbero rispondere al trattamento con MAD.

I recenti progressi tecnologici correlati al trattamento con MAD hanno il potenziale di migliorare ulteriormente la loro efficacia ed efficienza nella pratica clinica.

L'avvento delle nuove tecnologie di monitoraggio oggettiva dell'aderenza al trattamento, incorporate nei MAD, rappresentano un altro vantaggio nel trattamento dell'OSA.

## BIBLIOGRAFIA

- 1) Peppard PE, Young T, Palta M, Skatrud J. Prospective study of the association between sleep-disordered breathing and hypertension. *New Engl J Med* 2000; 342:1378-1384
- 2) Peppard PE, Szklo-Coxe M, Hla KM, Young T. Longitudinal Association of sleep-related breathing disorder and depression. *Arch Intern Med* 2006; 166:1709-1715
- 3) Shahar E, Whitney CW, Redline S, et al. Sleep-disordered breathing and cardiovascular disease: Cross-sectional results of the Sleep Heart Health Study. *Am J Respir Crit Care Med* 2001;163:19-25
- 4) Artz M, Young T, Finn L, Skatrud JB, Bradley TD. Association of sleep-disordered breathing and the occurrence of stroke. *Am J Respir Crit Care Med* 2005;172:1447-1451
- 5) Stamatakis K, Sanders MH, Caffo B, et al. Fasting glycemia in sleep disordered breathing: Lowering the threshold on oxyhemoglobin desaturation. *Sleep* 2008;31:1018-1024
- 6) Reichmuth KJ, Austin D, Skatrud JB, Young T. Association of sleep apnea and type II diabetes: A population-based study. *Am J Respir Crit Care Med* 2005;172:1590-1595
- 7) Terán-Santos J, Jiménez-Gómez A, Cordero-Guevara J. The association between sleep apnea and the risk of traffic accidents. Cooperative group Burgos-Santander. *N Engl J Med* 1999; 340:847-851
- 8) Lindberg E, Carter N, Gislason T, Janson C. Role of snoring and daytime sleepiness in occupational accidents. *Am J Respir Crit Care Med* 2001;164:2031-2035
- 9) Marshall NS, Wong KKH, Liu PY, Cullen S, Knuiman MK, Grunstein RR. Sleep apnea as an independent risk factor for all-cause mortality: The Busselton Health Study. *Sleep* 2008;31:1079-1085
- 10) Young T, Finn L, Peppard P et al. Sleep-disordered-breathing and mortality: Eighteen-year follow-up of the Wisconsin Sleep Cohort. *Sleep* 2008;31:1071-1078
- 11) Sutherland K, Vanderveken O, Tsuda H, et al. Oral appliance treatment for obstructive sleep apnea: an update. *Journal of Clinical Sleep Medicine*, 2011;10(2):215-227
- 12) American Academy of sleep medicine, the AASM manual for the scoring of sleep and associated events, 2012
- 13) Lugaresi E. Il sonno e i suoi disturbi. Bologna: Ed. Il Mulino, 2008
- 14) Watanabe T, Isono S, Tanaka A, Tanzawa H, Nishino T, Contribution of body habitus and craniofacial characteristics to segmental closing pressures of the passive pharynx in patients with sleep-disordered breathing. *Am J Respir Crit Care Med* 2002; 165:260-265
- 15) Eckert DJ, Malhotra A. Pathophysiology of adult obstructive sleep apnea. *Proc Am Thorac Soc* 2008; 5:144-53
- 16) Carvalho FR, Lentini-Oliveira D, Machado MA, Prado GF, Prado LB, Saconato H Oral appliances and functional orthopaedic appliances for obstructive sleep apnoea in children. *Cochrane Database Syst Rev.* 2007 Apr 18; (2):CD005520
- 17) Lavigne GJ, Cistulli, Peter A.; Smith, Michael T, *Sleep Medicine for Dentists: A Practical Overview*; 2009
- 18) Myers KA, Mrkobrada M, Simel DL. Does this patient have obstructive sleep apnea? The rational clinical examination systematic review. *JAMA* 2013;310(7):731-741
- 19) Johns MW. A new method for measuring daytime sleepiness: The Epworth sleepiness scale. *Sleep* 1991; 14:540-545
- 20) Berry RB, Brooks R, Gamaldo CE, Harding SM, Lloyd RM, Marcus CL and Vaughn BV *The AASM Manual for the Scoring of Sleep and Associated Events*, Academy of Sleep Medicine, 2015
- 21) Epstein et al. *Clinical Guideline for the Evaluation, Management and Long-term Care of Obstructive Sleep Apnea in Adults*, *J Clin Sleep Med* 2009;5(3):263-276
- 22) Sutherland K, Vanderveken MD, Hiroko Tsuda, Marklund M et al., *Oral Appliance Treatment for Obstructive Sleep Apnea: An Update*, *J Clin Sleep Med* 2014 Feb 15; 10(2): 215-227

- 23) Vicini C, Montecvecchi F, Gobbi R, De Vito A, Meccariello G; *Transoral robotic surgery for obstructive sleep apnea syndrome: Principles and technique*, *World J Otorhinolaryngol Head Neck Surg*. 2017 Jun; 3(2): 97–100
- 24) Lye KW, *Effect of Orthognathic Surgery on the Posterior Airway Space (PAS)*, *BDS, MDS Ann Acad Med Singapore* 2008;37:677-82
- 25) Walker-Engström ML, Rinqvist I, Vestling O, Wilhelmsson B, Tegelberg A. *A prospective randomized study comparing two different degrees of mandibular advancement with a dental appliance in treatment of severe obstructive apnea*. *Sleep Breath*. 2003;7: 119–130
- 26) Aurora RN, Casey KR, Kristo D, Auerbach S, Bista SR, Chowdhury S, Karippot A, Lamm C, Ramar K, Zak R, Morgenthaler TI, *Practice parameters for the surgical modifications of the upper airway for obstructive sleep apnea in adults*, *American Academy of Sleep Medicine*, 2010 Oct;33(10):1408-13
- 27) Kannan Ramar, MBBS, MD; Leslie C Dort; Sheri G Kats, DDS; C J Lettieri, MD; C G Harrod, MS; Sherene M Thomas, PhD; Ronald D Chervin, MD, *Clinical Practice Guideline for the Treatment of Obstructive Sleep Apnea and Snoring with Oral Appliance Therapy: An Update for 2015*
- 28) Sanner BM, Heise M, Knoblen B, Machnick M, Laufer U, Kikuth R, Zidek W, Hellmich B, *MRI of the pharynx and treatment efficacy of a mandibular advancement device in obstructive sleep apnoea syndrome*, *Eur Respir J*. 2002 Jul;20(1):143-50
- 29) de Almeida FR, Lowe AA, et al. *Long-term compliance and side effects of oral appliances used for the treatment of snoring and obstructive sleep apnea syndrome*. *J Clin Sleep Med* 2005;1(2):143-152
- 30) Doff MH, Veldhuis SK, et al. *Long-term oral appliance therapy in obstructive sleep apnea syndrome: a controlled study on temporomandibular side effects*. *Clin Oral Investig* 2011 May 3
- 31) Otsuka R, Almeida FR, et al. *The effects of oral appliance therapy on occlusal function in patients with obstructive sleep apnea: a short-term prospective study*. *Am J Orthod Dentofacial Orthop* 2007;131(2):176-183
- 32) Almeida F.R, Lowe AA, et al. *Long-term sequellae of oral appliance therapy in obstructive sleep apnea patients: Part 1. Cephalometric analysis*. *Am J Orthod Dentofacial Orthop* 2006;129(2): 195-204
- 33) Cartwright RD, Samelson CF, *The effects of a nonsurgical treatment for obstructive sleep apnea. The tongue-retaining device*. *JAMA*, 1982 Aug 13;248(6):705-9
- 34) Kushida CA, Morgenthaler TI, Littner MR, Alessi CA, Bailey D, Coleman J Jr, Friedman L, Hirshkowitz M, Kapen S, Kramer M, Lee-Chiong T, Owens J, Pancer JP, *Practice parameters for the treatment of snoring and Obstructive Sleep Apnea with oral appliances: an update for 2005* *Sleep* 2006 Feb;29(2):240-3
- 35) Lettieri CJ, Paolino N, Eliasson AH, Shah AA, Holley AB *Comparison of adjustable and fixed oral appliances for the treatment of obstructive sleep apnea* *J Clin Sleep Med*. 2011 Oct 15;7(5):439-45
- 36) Li W, Xiao L, Hu J. *The comparison of CPAP and OA in treatment of patients with OSA : a systematic review and meta-analysis* . *Respir Care* 2013;58 : 1184-95
- 37) Vanderveken OM1, Dieltjens M, Wouters K, De Backer WA, Van de Heyning PH, Braem MJ. *Objective measurement of compliance during oral appliance therapy for sleep disordered breathing*. *Thorax*. 2013 Jan;68(1):91-6
- 38) Vishesh K. Kapur, MD, MPH1; Dennis H. Auckley, MD2; Susmita Chowdhuri, MD3; David C. Kuhlmann, MD4; Reena Mehra, MD, MS5; Kannan Ramar, MBBS, MD6; Christopher G. Harrod, MS, *Clinical Practice Guideline for Diagnostic Testing for Adult Obstructive Sleep Apnea: An American Academy of Sleep Medicine Clinical Practice Guideline*, *Journal of Clinical Sleep Medicine*, Vol. 13, No. 3, 2017
- 39) Ramar K, Dort LC, Katz SG, Lettieri CJ, Harrod CG, Thomas SM, Chervin RD. *Clinical Practice Guideline for the Treatment of Obstructive Sleep Apnea and Snoring with Oral Appliance Therapy: An Update for 2015*. *J Clin Sleep Med*. 2015 Jul 15;11(7):773-827



# il valore della formazione in presenza!

**IL CONFRONTO DIRETTO, IL CONTATTO UMANO E LA PRATICA HANNO UN VALORE DIVERSO RISPETTO ALLA FORMAZIONE A DISTANZA.**

• Il mese scorso si è concluso con successo il **Corso clinico biennale di Ortodonzia su paziente**, con la direzione didattica dei **Dott.ri Arturo FORTINI e Fabio GIUNTOLI**. Il corso, iniziato nel settembre 2019, ha superato brillantemente l'emergenza sanitaria grazie al notevole impegno organizzativo: lo Studio e i locali ampi e accoglienti del nostro centro formazione hanno infatti ospitato corsisti, relatori, pazienti e accompagnatori, nel pieno rispetto dei protocolli sanitari. Il desiderio di conoscere e apprendere, insieme alla passione per la cura dei pazienti, hanno trasformato i partecipanti in un gruppo unito e affiatato, pronto ad affrontare al meglio e in modo professionale l'Ortodonzia dei prossimi anni. I pazienti di tutte le età (Preteen, Teen e Adult) sono stati curati direttamente dai corsisti sotto la guida dei due relatori: i piani di trattamento, del tutto personalizzati, hanno visto l'utilizzo di dispositivi funzionali e ortopedici, nonché ortodonzia fissa e allineatori ALLEO®.



• Nello stesso periodo si è concluso anche il **Corso annuale teorico-pratico di Ortodonzia pratica contemporanea**. Questa 24° edizione, completamente rinnovata nei contenuti, ha visto la partecipazione di importanti relatori, che hanno portato il proprio contributo approfondendo temi dei quali sono massimi esperti. Ancora una volta, questo corso si conferma tra quelli più apprezzati all'interno dell'attuale proposta formativa presente sul mercato, tanto che anche l'edizione 2022/2023 è iniziata con un bel **sold out!**

• Un'altra consolidata attività di formazione è quella svolta dal **Dott. Roberto FERRO**, in collaborazione con l'azienda Leone, presso la Scuola Pratica di Ortodonzia di Cittadella: una struttura moderna dove si svolge anche una parte clinica su paziente.



• Nei mesi scorsi sono proseguiti anche i **Corsi di Ortodonzia** del **Dott. Nicola MINUTELLA** con sede a Napoli, Lamezia e Palermo. Alle lezioni teoriche, dove è intervenuto anche il **Dott. Massimiliano CIARAVOLO**, si sono aggiunte alcune esercitazioni pratiche gestite dai **Dott.ri Nazario RUSSO e Giacomo COPPOLA**. Come da tradizione, inoltre, non sono mancati speciali momenti golosi!



• Dopo una breve sospensione, dovuta ancora una volta alla pandemia, sono ripresi gli eventi dedicati ad **"ESSENZA"**, la filosofia ortodontica del III millennio, con il contributo scientifico dei **Dott. Arturo FORTINI, Dott. Alvise CABURLOTTO, Dott. Massimo D'AVERSA, Dott. Fabio GIUNTOLI, Dott.ssa Elena GRECOLINI, Dott.ssa Valentina LANTERI e Dott.ssa Enrica TESSORE.**



• In programma anche una serie di incontri teorico pratici, con intervento su paziente a cura del **Dott. Giuseppe PERINETTI**, dedicati all'**ancoraggio palatale** per l'espansione mascellare e la distalizzazione.

• Stesso filo conduttore per l'incontro svoltosi recentemente a Bologna con il **Dott. Alessandro GIANOLIO**, che ha parlato a tutti i partecipanti di tecnologie per l'ancoraggio palatale e di customizzazione dei relativi dispositivi.



• Si è concluso, ed è subito ripartita la seconda edizione, il **Corso full-tutoring in Ortodonzia**, tenuto a Lecce dalla **Dott.ssa Elena GRECOLINI** con la partecipazione del **Dott. Daniel CELLI** ed il supporto del **Dott. Leonardo COMPAGNUCCI.**

• Grazie al **Dott. Massimiliano CIARAVOLO** è stato possibile immergersi anche nel mondo degli allineatori, con alcune serate dedicate alla presentazione di **ALLEO®** e ai vantaggi del suo utilizzo.



• Per concludere citiamo anche tre nuovi importanti corsi universitari iniziati recentemente, che vedono la partecipazione di rinomati docenti: il Master universitario di II livello **"Ortognatodonzia clinica"** dell'Università di Genova con Presidente **Prof. Armando SILVESTRINI BIAVATI**; il Master universitario di II livello Università Tor Vergata **"Ortognatodonzia"** Ortodonzia moderna e applicazione clinica della tecnica MBT con Direttore **Prof.ssa Paola COZZA** e il Corso di alta formazione Università Cattolica di Roma **"Il trattamento ortodontico con l'apparecchiatura Straight-Wire"** del **Dott. Daniel CELLI.**



SEGRETERIA TEL. **055304458** MAIL [iso@leone.it](mailto:iso@leone.it) [www.leone.it/iso](http://www.leone.it/iso) SEGUICI SU



## OLTRE I LIMITI DELLO STRAIGHT-WIRE



CORSO INTENSIVO DI PIEGATURA FILI PER L'OTTIMIZZAZIONE  
DELLA TECNICA A FILO DRITTO



**ANCONA**  
**16-17-18 GIUGNO**  
2022

**DOTT. FABIO**  
**GIUNTOLI**



IN COLLABORAZIONE CON:



**Per informazioni ed iscrizioni:** Segreteria ISO tel. 055 304458 - iso@leone.it - www.leone.it/iso

### L'ORTODONZIA DALLA PARTE DI CHI IMPARA

CORSO TEORICO

**Docente:** Dott. Roberto Ferro

**Sede:** Cittadella (PD)

**Inizio:** giugno 2022.

**Durata:** 11 incontri teorici + 2 esperienze come visitors alla parte pratica

### CORSO PRATICO DI ORTODONZIA BIENNALE

**Direttore del corso:** Dott. Roberto Ferro

**Relatori ospiti:**

Dott. Arturo Fortini

Dott. Fabio Giuntoli

Dott. Lorenzo Franchi

Dott. Alvisè Caburlotto

**Sede:** Cittadella (PD)

**Inizio:** settembre 2022.

**Durata:** 4 incontri teorici + 22 incontri teorico-pratici

### CORSO DI ODONTOIATRIA INFANTILE

**Direttore del corso:** Dott.ssa Isabella Gozzi con la presenza di ospiti/relatori

**Sede:** Cittadella (PD)

**Inizio:** settembre 2022

**Durata:** 9 giornate suddivise in 3 incontri

+ giornata presso lo studio della Dott.ssa Gozzi

Per informazioni ed iscrizioni:

**ROBERTO FERRO SCUOLA PRATICA DI ORTODONZIA**

tel. 049.5974489 - stefanoporcellato@venetoservizisas.it

# Elastomero customizzato. La nuova risorsa in ortodonzia intercettiva

Dott.ssa Valentina Lanteri\*, Dott.ssa Enrica Tessore\*\*

\*Specialista in Ortognatodonzia e Odontoiatria Pediatrica PhD e Ricercatore - Università degli Studi di Milano

\*\*Specialista in Ortognatodonzia

## INTRODUZIONE

In un precedente contributo (*Bollettino Leone 104 – 2019*) abbiamo descritto lo sviluppo e la messa a punto del nuovo elastomero customizzato, by *Digital Service Leone S.r.l.*, che ha consentito di produrre su scala industriale il progetto innovativo, già realizzato a livello artigianale presso il Leolab di Giovanni Favara.

La procedura di messa a punto ha introdotto una possibilità clinica fino ad allora carente: *il controllo tridimensionale individualizzato della posizione dei denti e delle arcate*. A partire dai modelli digitali, è molto agevole ricavare una grande messe di dati, necessari per la elaborazione del piano di trattamento personalizzato: ad esempio la valutazione dell'indice di Bolton, utile ai fini della coordinazione individualizzata delle arcate. La presenza in arcata degli incisivi permanenti, da parte sua, mediante il calcolo degli indici di Ballard-Wyile e di Moyers, consente di prevedere, con buona approssimazione, i diametri mesio-distali dei denti permanenti non ancora erotti. Questo dato permette di prevedere adeguati spazi per l'eruzione dei denti permanenti, all'interno della struttura dell'elastomero, accompagnando le fasi della permuta senza dover fare ricorso a nuove impronte. Inoltre, sulla base del "morso di costruzione individuale" rilevato dall'Ortodontista, è possibile ottenere un'azione di

avanzamento e quindi di stimolo alla crescita mandibolare, per la correzione della classe II, con step programmati di 3 mm per volta. Adottando specifiche modalità costruttive è anche possibile realizzare una agevole correzione del morso profondo, del morso aperto. L'elastomero contribuisce in primis alla correzione delle abitudini viziate in quanto facilita il controllo della postura linguale, favorisce l'esecuzione di una corretta deglutizione e potenzia l'efficacia dell'eventuale rieducazione mioterapica, favorendo l'attivazione dei muscoli elevatori della mandibola e inibendo il buccinatore. Pur risultando agevole l'espansione mascellare in caso di lievi deficit mascellari, nei casi di cross bite mono e bilaterali o di discrepanze trasversali superiori a 3 mm, è consigliabile eseguire una fase preliminare di espansione con la metodica di preferenza. In questi casi per noi la scelta cade sul *Leaf Expander®* che, con le forze leggere e continue che lo caratterizzano, assicura un'espansione efficace, efficiente, indolore e assolutamente priva di collaborazione.

La procedura digitale oggi disponibile permette la programmazione del trattamento (*VTO individuale*) e il suo trasferimento al sistema di stampaggio 3D per la realizzazione finale del dispositivo customizzato. Il ciclo progettazione-produzione è quasi completamente "dematerializzato" e la sinergia tra i vari operatori coinvolti può realizzarsi quasi completamente da remoto.

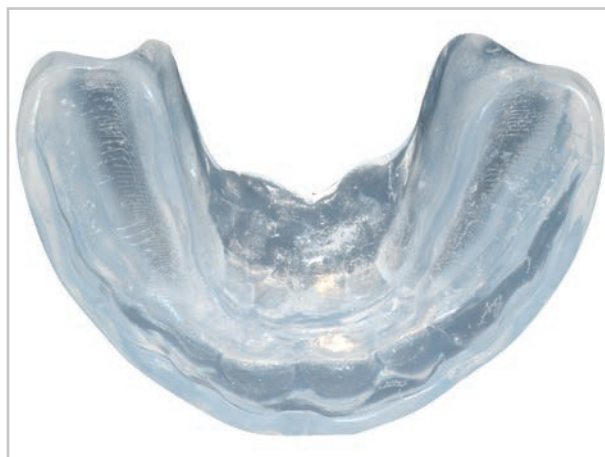

Fig. 1 - Il nuovo elastomero customizzato, by *Digital Service Leone S.r.l.*

## PROGETTAZIONE E COSTRUZIONE

Il Laboratorio *Digital Service Leone S.r.l.* di riferimento riceve via email i files STL delle scansioni delle arcate eseguite in Studio o, in alternativa, riceve le impronte in silicone da cui provvede a sviluppare i modelli digitali del paziente. Il Laboratorio riceve anche il Modulo di prescrizione dell'Ortodontista, inserito sul sito dedicato ai prodotti DSL Leone, con la possibilità di fornire informazioni riguardo la diagnosi dentale, scheletrica e miofunzionale. È possibile completare la documentazione del caso sulla piattaforma digitale inserendo anche fotografie del volto e della bocca, la radiografia panoramica e la teleradiografia latero-laterale,

importanti soprattutto nel caso si voglia essere assistiti nel processo di creazione del set up del dispositivo.

Sulla base della documentazione clinica del paziente e dei dati ricavati dai modelli digitali, gli Ortodontisti della Digital Service Leone S.r.l., elaborano il piano di trattamento individuale e sviluppano il relativo set up, in sinergia con Odontotecnici particolarmente esperti nel campo delle tecnologie 3D.

Il set up elaborato viene inviato via email allo Studio richiedente per l'approvazione o per eventuali modifiche e/o perfezionamenti. La correzione della malocclusione può prevedere vari step, in relazione all'ammontare delle modificazioni programmate (Fig. 2).

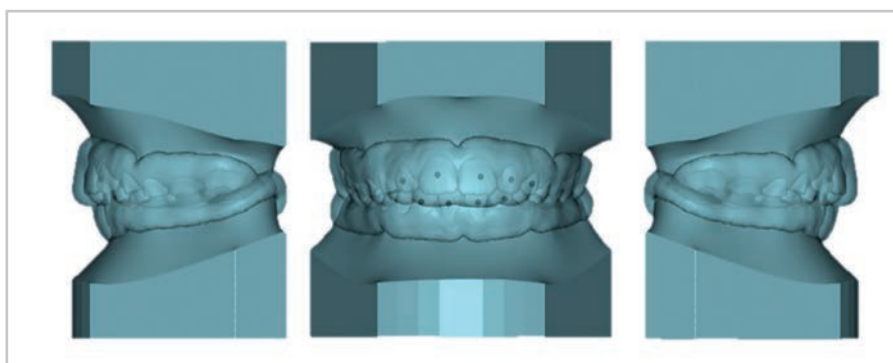


Fig. 2 - Il set up approvato costituisce il riferimento per la progettazione e la realizzazione del dispositivo da parte degli Odontotecnici della Digital Service Leone S.r.l., in collaborazione con gli Ortodontisti di riferimento

## ASPETTI CLINICI

Dopo le verifiche di sua competenza l'Ortodontista consegna l'elastomero al paziente e controlla che si realizzi una sufficiente adesione alle arcate. La coincidenza, in caso di set up, non potrà ovviamente essere perfetta nelle fasi iniziali ma tenderà a migliorare progressivamente, con il progredire della terapia.

Un'altra importante verifica riguarda l'eventuale presenza di aree di compressione delle mucose che devono essere prontamente corrette con ritocchi minimi, per non compromettere la morfologia dell'elastomero.

Il paziente viene istruito ad indossare e a rimuovere l'elastomero in modo corretto e per la durata prevista (2 ore da sveglia, prima di coricarsi, più tutta la notte).

I controlli successivi possono essere previsti ogni sei settimane ed hanno fondamentalmente due finalità: mantenere alto il livello di motivazione, particolarmente importante in caso di presenza di abitudini viziate, e controllare le modificazioni occlusali previste dal set up.

Riportiamo, come esempio clinico, un caso trattato con espansione mascellare con Leaf Expander® ed elastomero customizzato.

## CASO CLINICO

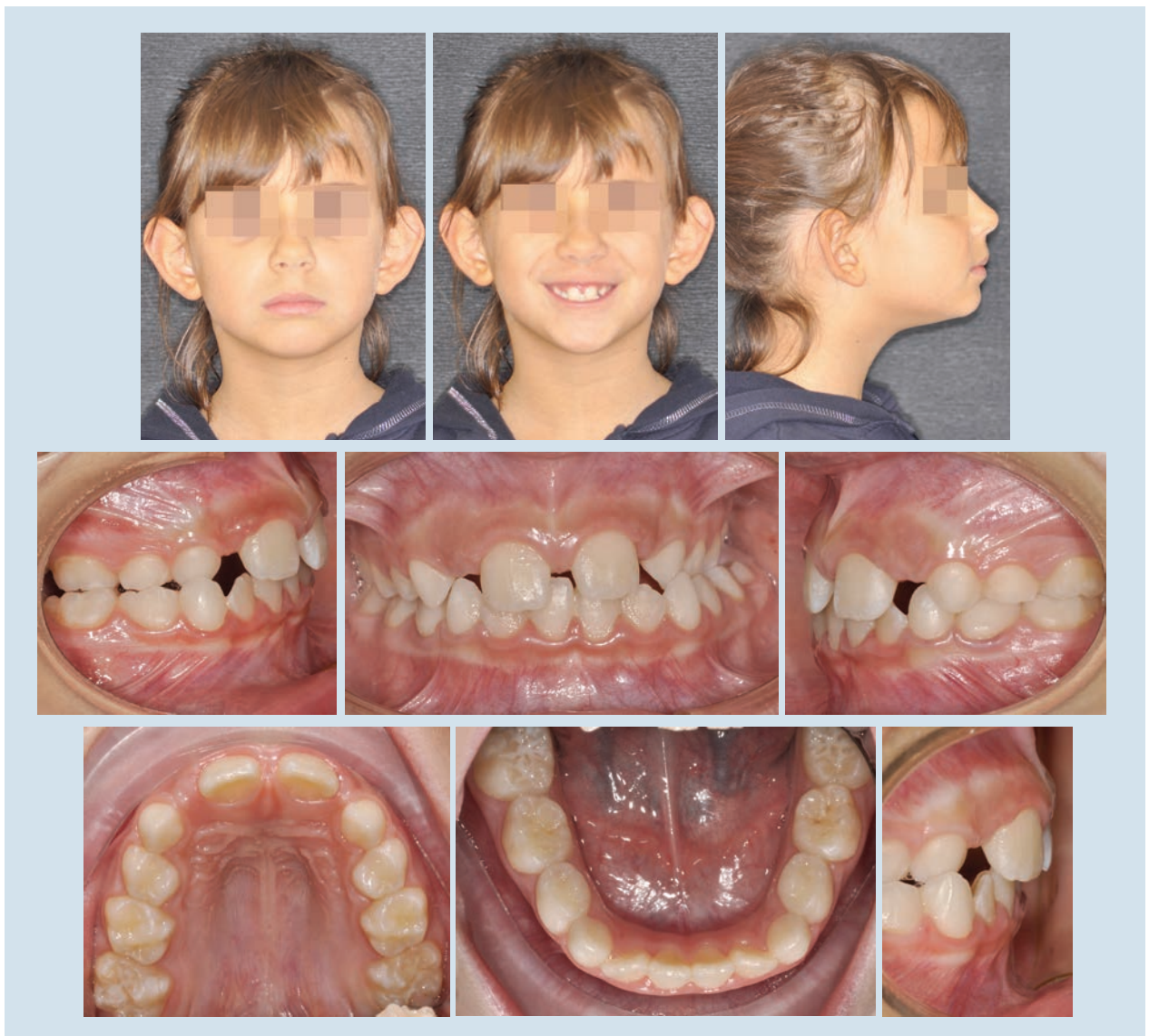

Fig. 3 - Foto del volto e intraorali pre trattamento

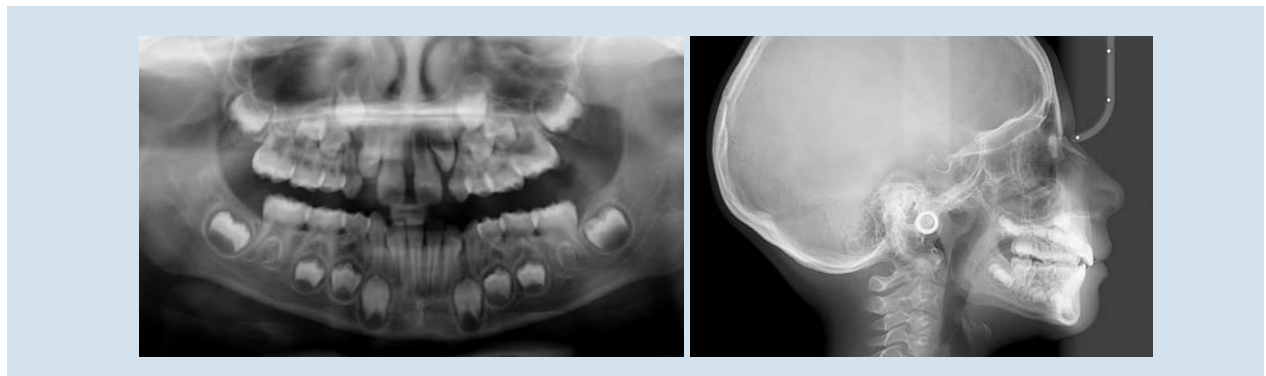

Fig. 4 - OPT e teleradiografia pre trattamento



## Scheda paziente

### 1. DIAGNOSI

Classe I scheletrica; Crossbite laterale dx; Linee interincisive non coincidenti; Overjet aumentato

### 2. ARCATA DENTALE

- **Superiore** inferiore

### 3. DIAGNOSI SCHELETRICA

- Problemi trasversali	minori di 3 mm	<b>maggiori di 3 mm</b>	
- Problemi sagittali	<b>classe 1</b>	classe 2	classe 3
- Problemi verticali	ipodivergente	<b>normodivergente</b>	iperdivergente
- Inclinazione dei mascellari	<b>oraria</b>	antioraria	
- Asimmetria linee mediane			
superiore spostata a SX	superiore spostata a DX	<b>superiore corretta</b>	
inferiore spostata a SX	<b>inferiore spostata a DX</b>	inferiore corretta	
frenuli coincidenti	<b>frenuli non coincidenti</b>		

### 4. DIAGNOSI DENTALE

- Endo-inclinazione settori laterali	superiore	inferiore	<b>entrambi</b>	
- Crossbite settori laterali	sinistra	<b>destra</b>	entrambi	
- Scissorbite settori laterali	sinistra	destra	entrambi	
- Classe molare	<b>prima</b>	seconda	terza	
- Classe canina	<b>prima</b>	seconda	terza	
- Overjet alterato	<b>aumentato &lt; 4 mm</b>	aumentato > 4 mm	negativo < 4 mm	negativo > 4 mm
- Inclinazione gruppo frontale superiore	normoinclinato	endoinclinato	<b>esoinclinato</b>	
- Inclinazione gruppo frontale inferiore	<b>normoinclinato</b>	endoinclinato	esoinclinato	
- Overbite	<b>normo</b>	aumentato	ridotto	
- Affollamento	mascellare	4mm	<b>mandibolare</b>	2mm assente

### 5. DIAGNOSI MIOFUNZIONALE

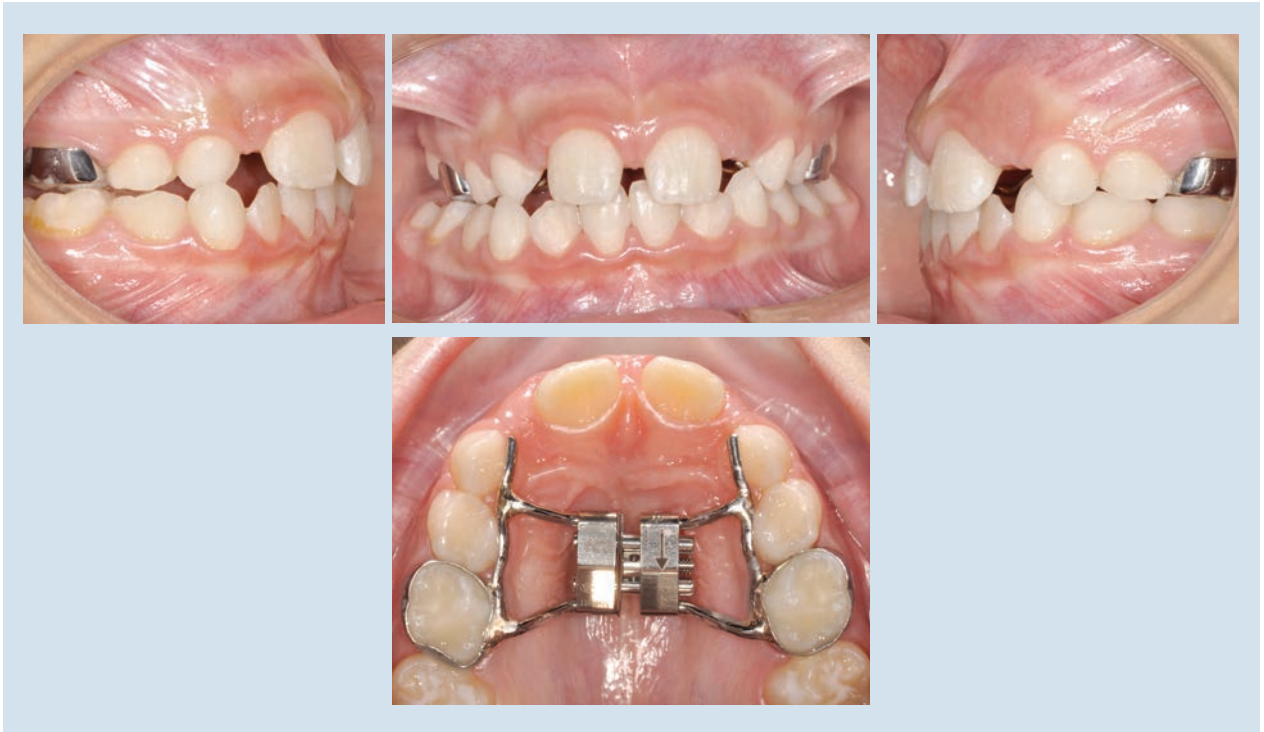<b>postura linguale bassa</b>	<b>deglutizione atipica</b>	presenza di linee alba
lingua interdentata	frenulo linguale breve	ipertono muscolo mentoniero
incompetenza labiale	<b>respirazione orale</b>	respirazione mista
succhiamo non nutritivo	interposizione labbro	bruxismo

**TERAPIA: Espansore Mascellare e Elastomero customizzato**

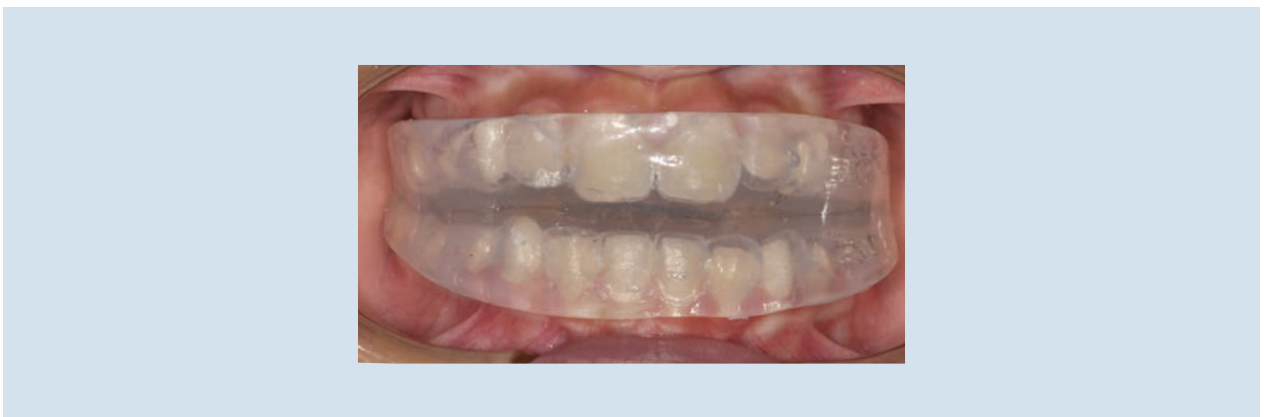## Terapia

Fase 1: espansione mascellare

Fase 2: elastomero customizzato

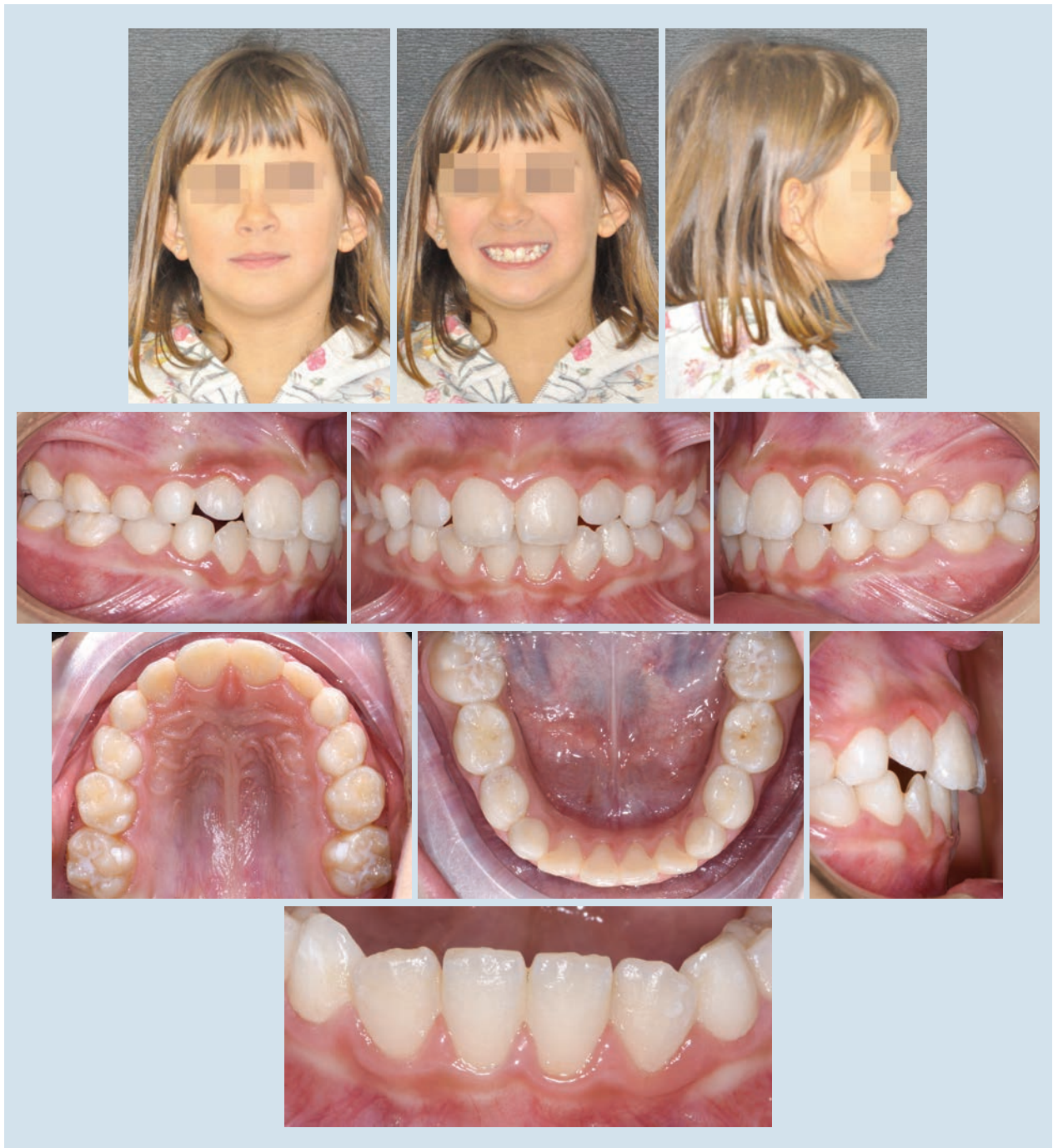

*Fig. 5 - Fase 1: espansione mascellare con Leaf Expander® 6 mm/450 gr*



*Fig. 6 - Fase 2: apparecchio elastomerico*

## Post-espansione



*Fig. 7 - Foto del volto e intraorali post-espansione*

## Post-trattamento

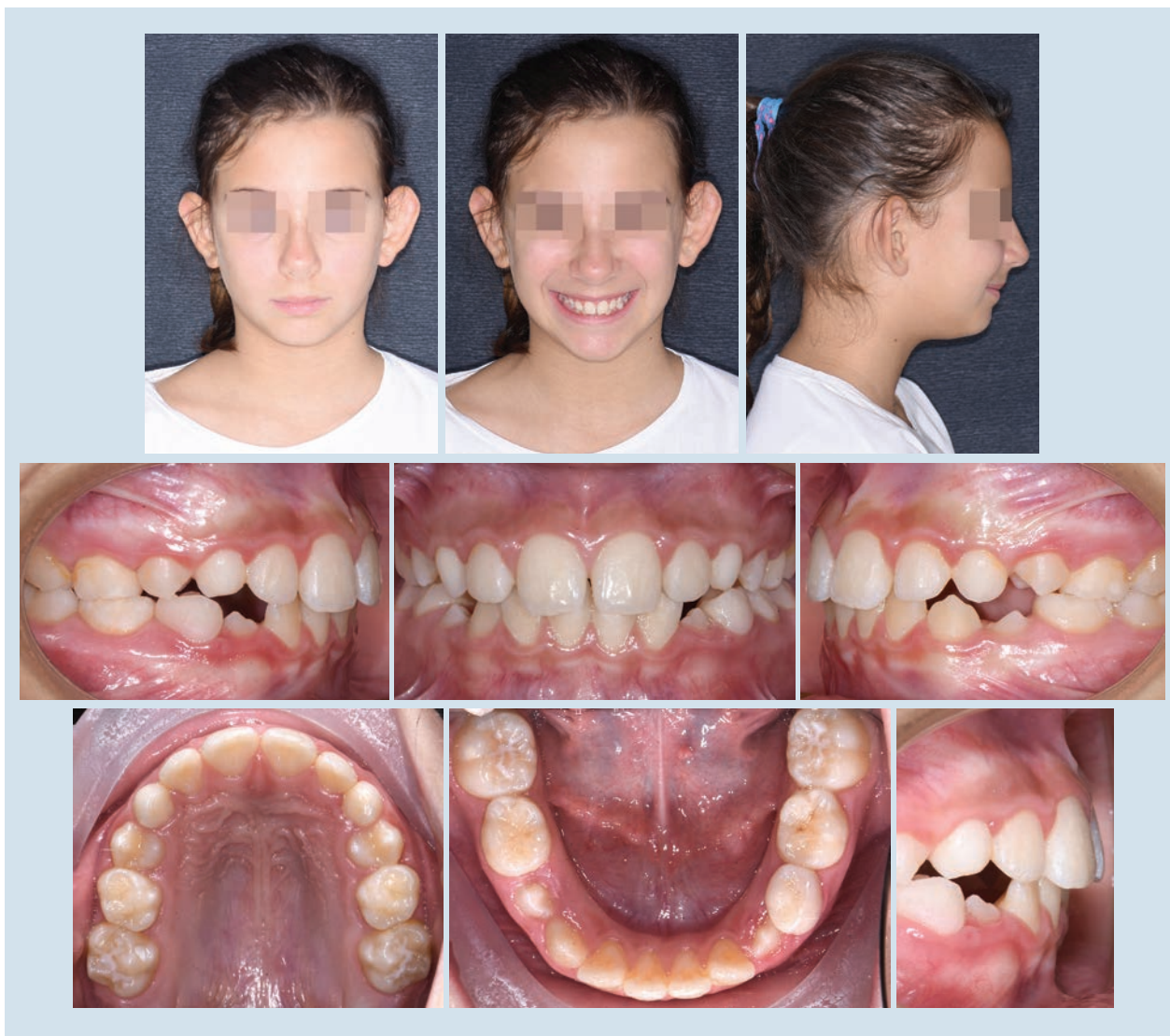

Fig. 8 - Foto del volto e intraorali post-trattamento

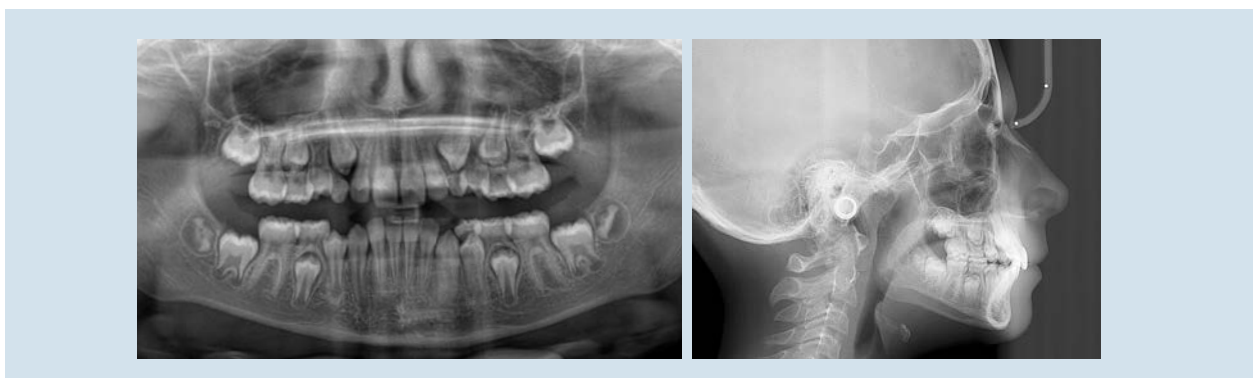


Fig. 9 - OPT e telerradiografia post-trattamento

## LA RICERCA

Recentemente è stato pubblicato uno studio allo scopo di valutare l'efficacia e l'efficienza del dispositivo customizzato in un campione di pazienti in età evolutiva (Lanteri V, Abate A, Maspero C, Farronato GP, Tessore E, Cagetti MG *Elastodonzia Customizzata In Eta' Evolutiva: Studio Pilota Dental Cadmos* ottobre 2021, Online first, DOI 10.19256/d.cadmos.2021.26)

La ricerca è stata effettuata sulla base di un campione, di n° 10 pazienti, in dentatura mista, di età compresa tra 8 e 12 anni. Tutti presentavano una classe II dentale, overjet aumentato e morso profondo medio/grave. Inoltre, tutti i pazienti considerati nello studio erano già stati trattati in precedenza con espansione mascellare, per pregresso morso incrociato mono o bilaterale.

Tutti i pazienti inclusi nello studio sono stati istruiti ad indossare l'elastomero per due ore durante il giorno e per tutte le ore del sonno.

Secondo il protocollo adottato per la ricerca, le due ore di impiego diurno possono essere discontinue. Durante queste il paziente viene invitato a serrare la mandibola, a intervalli di qualche minuto, allo scopo di potenziare gli effetti funzionali e ortodontici.

Data la struttura dell'apparecchio non è prevista alcuna attivazione e/o regolazione e pertanto il suo impiego non richiede una specifica perizia dell'operatore.

L'efficacia della cura dipende in gran parte dalla collaborazione del paziente, che deve essere costantemente rimotivato personalmente ed insieme ai suoi famigliari. Sotto questo aspetto, risulta di particolare rilievo per l'Ortodontista la seguente affermazione: "Abitualmente la compliance del paziente è ottima, data l'assoluta assenza di dolore; al più può essere percepita una sensazione di ingombro del cavo orale e di trazione sui denti, limitato alle prime fasi di trattamento".

Tra gli altri vantaggi riscontrati dagli Autori ricordiamo: facilità d'inserzione da parte del paziente, controllo visivo della corretta collocazione del dispositivo (trasparente), sicurezza d'impiego (materiale biocompatibile, impossibilità di ingestione involontaria), assenza di dolore, correzione controllata e predicibile.

Sulla base dei risultati clinici, sostenuti dai dati statistici, gli Autori concludono che l'elastomero customizzato oggetto dello studio può essere un'opzione di trattamento efficace per migliorare la discrepanza sagittale di classe II dentale, l'overjet e l'overbite nei bambini piccoli. Sono necessarie ulteriori ricerche per dimostrare l'eventuale presenza di componenti scheletriche delle correzioni cliniche e follow-up per valutare la stabilità dei risultati a lungo termine.

## CONCLUSIONI

L'elastodonzia ha conosciuto in anni recenti una rapida crescita che l'ha portata a ricoprire un ruolo significativo nell'ambito della moderna Ortodonzia. L'aumento costante dei casi trattati, così come il crescente numero di contributi scientifici, testimoniano dell'affidabilità della metodica.

Le ragioni del successo sono legate a molteplici fattori. Non ultimo tra questi lo sviluppo di nuovi materiali elastici, biocompatibili e sempre più resistenti nell'ambiente orale. Le procedure cliniche semplificate rischiano di trarre in inganno il neofita; vale la pena di ricordare che non può esistere una terapia efficace ed efficiente non preceduta da una accurata diagnosi e da un piano di trattamento individuale, che tenga conto delle molteplici caratteristiche ed esigenze personali dei pazienti. Altrettanto importante è sottolineare come i risultati dipendano da una collaborazione costante del paziente e dei suoi famigliari, che si è rivelata particolarmente efficace, grazie alle caratteristiche dell'apparecchio e al protocollo d'impiego considerato accettabile dalla quasi totalità dei pazienti.

A nostro avviso il contributo più utile e promettente deriva dalla "customizzazione" dell'elastomero che, mantenendo inalterata l'azione ortopedica-funzionale, introduce la possibilità di un controllo ortodontico mirato della dentatura. La tecnica inoltre si presta bene a trattamenti integrati con altre metodiche, più efficaci ed efficienti nel risolvere specifici aspetti delle malocclusioni, in particolare l'espansione mascellare e la distalizzazione molare. L'espansione, se prevista, deve di norma costituire il primo step della terapia, in quanto la sua correzione influenza indirettamente sia i rapporti verticali che sagittali dei mascellari. La distalizzazione molare, al fine di correggere importanti discrepanze sagittali, può costituire una fase indipendente del trattamento.

L'integrazione più significativa si realizza con la terapia miofunzionale, che si somma a quelle proprietà di correzione delle funzioni alterate, che fanno parte integrante delle modalità di azione degli elastomeri. L'igiene orale è uno dei punti di forza della terapia elastodontica, grazie alla possibilità di rimuovere il dispositivo per le comuni operazioni di detersione.

Fatte salve tutte le conoscenze e le precauzioni necessarie per intraprendere in sicurezza un trattamento ortodontico, le caratteristiche che abbiamo avuto modo di evidenziare ci permettono di concludere che l'Elastodonzia customizzata può occupare un ruolo molto significativo nell'ambito della moderna Ortognatodonzia.

## BIBLIOGRAFIA

1. Abate A, Cavagnetto D, Fama A, Maspero C, Farronato G. Relationship between Breastfeeding and Malocclusion: A Systematic Review of the Literature *Nutrients* 2020, 12, 3688.
2. Bergersen EO. Preventative eruption guidance in the 5 to 7 year old. *J Clin Ortho* 1995;29: 382-95.
3. Bergersen EO. Preventive and interceptive orthodontics in the mixed dentition with the myofunctional eruption guidance appliance: correction of crowding, spacing, rotations, crossbites and TMJ. *J Pedodont* 1988;12:386-414.
4. Biondi K, Lorusso P, Fastuca R, Mangano A, Zecca PA, Bosco M, Caprioglio A, Levrini L. Evaluation of masseter muscle in different vertical skeletal patterns in growing patients. *Eur J Paediatr Dent*. 2016 Mar;17(1):47-52. PMID: 26949239.
5. Bjork A.: The role of genetic and local environmental factors in normal and abnormal morphogenesis *Acta Morph. Neerl. Scand.*;10:48-58 1974.
6. Caprioglio D., Levrini A., Lanteri C., Caprioglio A., Levrini L.: *Ortodonzia Intercettiva Ed. Martina Bologna (Ed Italiana 2000 - English Ed. 2002).*
7. Cretella Lombardo E, Franchi L, Gastaldi G, Giuntini V, Lione R, Cozza P, Pavoni C. Development of a Prediction Model for Short-Term Success of Functional Treatment of Class II Malocclusion. *Int J Environ Res Public Health*. 2020 Jun 22;17(12):4473. doi: 10.3390/ijerph17124473.
8. Farronato G, Maspero C, Tartaglia GL, Farronato M, Lanteri V, AA vari Cefalometria a Fov Ridotto: *Ortognatodonzia: Mondostudio Edizioni*, 2019 ISBN 9788895700585.
9. Farronato GP, Lanteri V, Maspero C, Caprioglio A, Farronato M, Tartaglia G et alii *Elastodonzia Funzionale Integrata ALE Edizioni*, Gennaio 2021 (EAN: 9788894513967 ISBN: 8894513963).
10. Farronato GP. *Ortognatodonzia*. Milano: Edi. Ermes; 2013.
11. Favero L, Arreghini A, Caprioglio A. *La respirazione orale-terapia ortodontica e multidisciplinare Ed. Martina* 2010.
12. Garliner D. The current status of myofunctional therapy in dental medicine. *Int J Orthod* 1982 Mar;20(1):21-5.
13. Gianni E. *La nuova ortognatodonzia*, vol. 1-2. Padova: Piccin; 1980-1986.
14. Giuca MR, Pasini M, Pagano A, Mummolo S, Vanni A. Longitudinal study on a rehabilitative model for correction of atypical swallowing. *Eur J Paediatr Dent* 2008 Dec;9(4):170-4.
15. Grippaudo C, Paolantonio EG, Luzzi V, Manai A, La Torre G, Polimeni A. Orthodontic screening and treatment timing in preschoolers. *Clin Exp Dent Res*. 2019 Feb 10;5(1):59-66. doi: 10.1002/cre2.161. PMID: 30847234; PMCID: PMC6393042.
16. Idris G, Hajeer MY, Al-Jundi A Soft- and hard-tissue changes following treatment of Class II division 1 malocclusion with Activator versus Trainer: a randomized controlled trial. *European Journal of Orthodontics* (2019) 41:21-28.
17. Keski-Nisula K, Hernesniemi R, Heiskanen M et al. Orthodontic intervention in the early mixed dentition: a prospective, controlled study on the effects of the eruption guidance appliance. *Am J Orthod Dentofacial Orthop* 2008;133(2):254-60.
18. Koretsi D, Makou M, Pandis N Effect of orthodontic management and orofacial muscle training protocols on the correction of myofunctional and myoskeletal problems in developing dentition. A systematic review and meta-analysis. *Orthodontics and Craniofacial Research* 2018 21: 202-215.
19. Kyburz KS, Eliades T, Papageorgiou SN (2019) What effect does functional appliance treatment have on the temporomandibular joint? A systematic review with meta-analysis. *Progress Orthod* 20: 32.
20. Laganà G, Cozza P. Interceptive therapy with elastodontic appliance: case report. *Ann Stomatol* 2010 Jul-Dec; 1(3-4): 22-28.
21. Laino A., Savastano C., Di Mauro G., Petrazzuoli G., Lanteri C. *Prevenzione e Promozione della Salute Orale in Età Pediatrica: Bilancio di Salute Orale Orto-Pedodontico in Odontoiatria per il Pediatra Soc. Italiana di Pediatria Pacini ed.* 2007.
22. Lanteri C, Schindler O, Vernero I, Lanteri V, cap. *Relazione tra Ortodonzia, Foniatria e Logopedia in Terapia Miofunzionale Orofaciale di Levrini L. Ed. EDRA* 2019
23. Lanteri C., Lanteri V. cap. *Elementi di Ortodonzia in Deglutologia di Schindler O., Ruoppolo G., Schindler pag. 197- 233 Omega Ed. Torino* 2001.
24. Lanteri C., Vernero I., Lanteri V. *Malocclusioni e Logopedia, Educazione della bocca e correzione delle malocclusioni nell'età evolutiva. Martina, Bologna, 2009*
25. Lanteri C.: *Ortognatodonzia Edizioni Masson Milano* 2002.
26. Lanteri V, Abate A, Maspero C, Farronato GP, Tessore E, Cagetti MG *Elastodonzia Customizzata In Età Evolutiva: Studio Pilota Dental Cadmos ottobre 2021, Online first (Pre-print) DOI 10.19256/d. cadmos. 2021.26.*

27. Lanteri V. *Tesi di Specializzazione in Odontoiatria Pediatrica, Elastodonzia customizzata in età evolutiva: studio pilota - Università degli Studi di Milano Anno Accademico 2019/2020.*
28. Lanteri V., Tessore E, Nasce "ELLE", la nuova stella del firmamento Digital Leone *Bollettino di Informazioni Leone* 104:26-30 2019.
29. Leonardi R, Barbato E. Mandibular asymmetry treated with a modified activator appliance. *J Craniofac Surg.* 2007 Jul;18(4):939-43. doi:10.1097/scs.0b013e3180a77206. PMID: 17667690.
30. Levrini A, Favero L *I maestri dell'ortodonzia funzionale Quintessenza Ed.* 2003.
31. Levrini A. *Terapia miofunzionale. Rieducazione neuromuscolare integrata.* Milano: Masson; 1997.
32. Levrini A.: *Deglutizione atipica e mioterapia funzionale Mondo Ortod.* 3:1-25 1977.
33. Luzzi V, Guaragna M, Ierardo G, Saccucci M, Consoli G, Vestri AR, Polimeni A. Malocclusions and non-nutritive sucking habits: a preliminary study. *Prog Orthod.* 2011 Nov;12(2):114-8. Epub 2011 May 12.
34. Majorana, A., Bardellini, E., Amadori, F., Conti, G., Polimeni, A., 2015. Timetable for oral prevention in childhood developing dentition and oral habits: a current opinion. *Progress in Orthodontics* 16. doi:10.1186/s40510-015-0107-8.
35. Maspero C, Prevedello C, Giannini L, Galbiati G, Farronato G. Atypical swallowing: a review. *Minerva Stomatol.* 2014 Jun;63(6):217-27.
36. Moss ML, Salentijn L: *The primary role of functional matrices in facial growth, Am J Ortho,* 1969; 55:556-577.
37. Moss ML: *The functional matrix hypothesis revisited, Am J Orthod,* 1997;112:8-11, 221-226, 338-342, 410-417.
38. Myrland R, Dubland M, Keski-Nisula K, Kerosuo H (2015) One year treatment effects of the eruption guidance appliance in 7- to 8-year-old children: a randomized clinical trial. *European Journal of Orthodontics* 37: 128–134.
39. Papageorgiou SN, Koletsi D, Eliades T. What evidence exists for myofunctional therapy with prefabricated appliances? A systematic review with meta-analyses of randomised trials. *J Orthod.* 2019 Dec;46(4) 297-310.
40. Perillo L, Femiano A, Palumbo S, Contardo L, Perinetti G. Skeletal and dental effects produced by functional regulator-2 in pre-pubertal class II patients: a controlled study. *Prog Orthod.* 2013 26;14:18.
41. Perinetti G, Caprioglio A, Contardo L. Visual assessment of the cervical vertebral maturation stages: A study of diagnostic accuracy and repeatability. *Angle Orthod.* 2014 Nov;84(6):951-6.
42. Perinetti G, Sbardella V, Contardo L *Diagnostic reliability of the third finger phalanx maturation method in the identification of the mandibular growth peak Eur J Orth.* 2017 1;39(2):194-201.
43. Pintucci F, Maspero C, De Grazia MT, Angelino E, Marchio V, Farronato M, Lanteri V. Use of Clark's Twin Block for the treatment of Angle Class II Malocclusion during development: retrospective study based on literature data. *In press (2021) Int. Journal of Clinical Dentistry.*
44. Rollet D. *Réalités Cliniques* 2015. Vol. 26, n°2: pp. 117-129.
45. Rosa M, Quinzi V, Marzo G. Paediatric Orthodontics Part 1: Anterior open bite in the mixed dentition. *Eur J Paediatr Dent.* 2019 Mar;20(1):80-82. doi: 10.23804/ejpd.2019.20.01.15.
46. Silvestrini-Biavati A, Migliorati M, Demarzianni E, Tecco S, Silvestrini-Biavati P, Polimeni A, Saccucci M. Clinical association between teeth malocclusions, wrong posture and ocular convergence disorders: an epidemiological investigation on primary school children. *BMC Ped.* 2013. 23;13:12.
47. Wishney M, Darendeliler MA, Dalci O (2019) Myofunctional therapy and prefabricated functional appliances: an overview of the history and evidence. *Australian Dental Journ* 64: 135-144.

# fatto adòk



## L'elastomero customizzato

**Adòk** è il primo elastomero digitale realizzato **su misura**, capace di **risolvere le più comuni abitudini viziate**, **controllare l'eruzione dentale** e stimolare la crescita mandibolare dei giovani pazienti.





# Trattamento **adòk**

A differenza dei più comuni dispositivi preformati presenti in commercio, che sono offerti in poche misure standard, Adòk viene creato a partire dalle impronte dentali di ogni paziente. Questo, oltre a garantire il massimo comfort e una maggiore aderenza al trattamento, consente di integrare nel design del dispositivo la **pianificazione dei movimenti dentali da eseguire**.

Questa programmazione permetterà di ottenere una **vera e propria azione ortodontica e ortopedica** che, oltre ad essere una guida per la permuta, potrà influenzare la crescita dento-alveolare dei settori posteriori.

Tutto questo si traduce in un efficace intervento di **ortodonzia pediatrica intercettiva**, che influenzerà positivamente la salute del paziente, permettendo di correggere malocclusioni dentali e di influenzare la crescita scheletrica, controllare tridimensionalmente la posizione dei denti e risolvere disturbi miofunzionali, quali postura della lingua, deglutizione atipica e suzione del dito.

# Consulenza clinica **adòk**

Con Adòk avrai sempre a disposizione **uno specialista in ortodonzia con cui confrontarti** sui vari aspetti della terapia con l'elastomero: dalla fattibilità del trattamento, alla necessità di coinvolgere un logopedista nella terapia, al set up più indicato, fino agli esercizi più idonei da descrivere ad un determinato paziente.

# Personalizzazione **adòk**

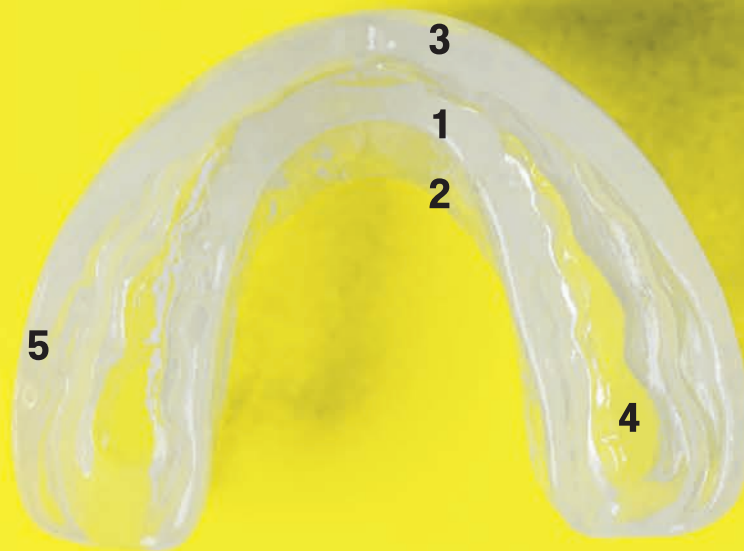
Adòk è custom-made, persino nell'aspetto!

Avrai infatti la possibilità di scegliere tra diverse opzioni colore per rendere il dispositivo più interessante così da ottenere la massima collaborazione del paziente.

- trasparente
- celeste
- verde
- rosa



# Caratteristiche tecniche



## 1. Indentazioni

Consentono di guidare l'eruzione dentale, controllare OVJ e OVB e favorire la centratura delle mediane.

## 2. Rampa Linguale

Stimola la lingua a posizionarsi in direzione dello spot palatino, evitando l'interposizione tra le arcate. Inoltre, potenzia e velocizza il trattamento logopedico per la deglutizione atipica la postura linguale bassa.

## 3. Scudi Vestibolari

Stimolano la muscolatura periorale e contrastano la respirazione orale. L'effetto lip bumper coadiuva il trattamento dell'ipertonicità del labbro inferiore.

## 4. Bite posteriori

In base all'orientamento reciproco delle docce inferiore e superiore possiamo ottenere un effetto di propulsione mandibolare o di stimolo alla crescita del mascellare. Grazie all'effetto bite posteriore la mandibola si libera e i condili si decomprimono.

## 5. Materiale

Adòk è costituito da un elastomero monoblocco, senza aggiunta o unione di parti: questo permette un'altissima resistenza alla rottura per sollecitazione eliminando il rischio di scollamenti.

É realizzato con un tecnopolimero atossico, anallergico, biocompatibile, flessibile e dalla grande memoria elastica.

# Perchè scegliere **adòk**

La **pianificazione digitale** di Adòk consente il controllo tridimensionale della posizione degli elementi permanenti anteriori, sia superiori che inferiori, favorendo inoltre l'espansione funzionale dell'arcata superiore fino a 4,0mm (2,0mm per lato).

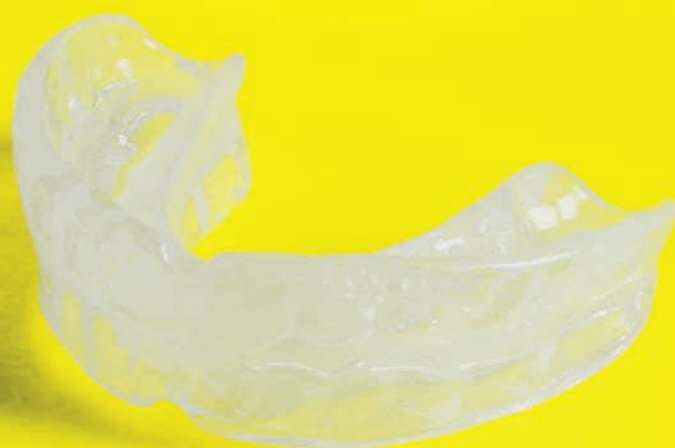Sarà possibile controllare, oltre alla vestibolarizzazione, palatalizzazione, mesializzazione e distalizzazione, intrusione ed estrusione, anche il torque e l'angolazione dei denti: uno specifico protocollo determinerà l'entità degli spostamenti in relazione alla risposta elastica di Adòk in modo da utilizzare **forze biologicamente calibrate**.

Adòk, in quanto realizzato su misura, è disegnato per essere in contatto con **tutta la dentatura** presente diversamente dai dispositivi preformati che spesso risultano non congruenti, evitando così la possibile involontaria estrusione degli elementi dentali distali non coinvolti, fattore che potrebbe portare ad un'apertura incontrollata del morso. La **particolare attenzione agli spessori delle flange** rende Adòk particolarmente confortevole ed assicura l'assenza di decubiti.

Infine, il dispositivo consente di **avanzare la mandibola** al fine di stimolare e influenzare, nei casi che lo consentono, la crescita del corpo e del ramo della mandibola.

Adòk può prevedere anche lo stimolo alla **rotazione della mandibola**: ciò risulta importante per favorire la centratura della linea mediana in relazione a quella dell'arcata superiore.

	Adòk	Elastomeri preformati
<b>Gestione e correzione delle abitudini viziate</b>	✓	✓
<b>Ergonomia e comfort</b>	✓	✗
<b>Copertura completa delle arcate</b>	✓	✗
<b>Allineamento controllato dei denti</b>	✓	✗
<b>Rotazione della mandibola</b>	✓	✗
<b>Avanzamento controllato della mandibola</b>	✓	✗
<b>Espansione dell'arcata superiore</b>	✓	✗



# Quali problematiche risolve

## In dentizione mista o decidua

- Abitudini viziate
- Morso profondo
- Overjet aumentato
- Morso aperto anteriore o laterale
- Cross bite solo dentali
- I classi e II classi nelle I e II divisioni
- III classi lievi con importanti fattori ambientali
- Retrusione mandibolare
- Ipodivergenza
- Ipodivergenza con tendenza di crescita in post rotazione per abitudine viziata
- Arcate contratte con endoinclinazione degli elementi per ipertono muscolare
- Necessità di cambiamento di torque, allineamento e chiusura diastemi del gruppo frontale

## In dentizione permanente

- Persistenza di abitudini viziate con rischio recidiva
- Supporto alle terapie logopediche in corso e loro consolidamento

# Tempistiche di utilizzo

## Trattamento diurno

Rinforzo miofunzionale + consapevolezza dell'abitudine nociva  
2 ORE anche non consecutive

## Trattamento notturno

Agisce sul cambiamento della postura linguale, la deglutizione e la respirazione  
Almeno 8 ORE consecutive

Adòk è un dispositivo medico su misura realizzato esclusivamente da **Digital Service Leone**.

Scopri di più su [www.dsleone.it](http://www.dsleone.it)

Seguici su



**Digital Service Leone S.r.l.**

Via Pratese 160/B, 50145 – Firenze  
+39 055 019901 – [info@dsleone.it](mailto:info@dsleone.it)  
[www.dsleone.it](http://www.dsleone.it)



Società del Gruppo



# 3DLeone Designer: digitalizzazione intuitiva, corretta ed efficace

Odt. Fabio Arnò\*, Dott.ssa Roberta Di Luccio\*\*, Dott. Antonio Manni\*\*\*

\**Founder e CEO TECNORT Ortodonzia di Fabio Arnò e C. Sasù*

\*\**Odontoiatra - Lecce*

\*\*\**Specialista in Ortognatodonzia - Racale (Lecce)*

## INTRODUZIONE

Nel ventennio dalla fine degli anni '80 all'inizio degli anni 2000, poche sono state le innovazioni in ambito Ortodontico. Le terapie venivano svolte a seconda delle scuole di pensiero, con dispositivi mobili di carattere prettamente funzionale, oppure con dispositivi fissi multibrackets o a bandaggio ridotto.

Nei primi anni 2000, la digitalizzazione è subentrata con prepotenza in campo Ortodontico, rivoluzionando il mondo dei Clinici e dei Tecnici. Inizialmente l'innovazione digitale riguardava prevalentemente gli allineatori invisibili, di seguito molti dei dispositivi Ortodontici, fino ad allora

realizzati in modalità analogica, sono entrati nei workflow digitali.

Da qualche anno stiamo assistendo ad un incremento di utilizzo delle tecniche ad ancoraggio scheletrico in unione a dispositivi dedicati, che, in alcuni casi, superano i limiti degli apparecchi espansivi ad appoggio totalmente dentale. In questo articolo presenteremo la progettazione e conseguente realizzazione di due disgiuntori rapidi su ancoraggio scheletrico Bone-Borne con workflow full digital, grazie all'utilizzo del software 3DLeone Designer.

La pianificazione dei TADs su due pazienti adulti è stata eseguita dal Dott. Antonio Manni ed i relativi dispositivi sono stati realizzati per conto del Dott. Antonio Manni e della Dott.ssa Roberta Di Luccio.

Per ciascun caso sono state affrontate le seguenti fasi:

## PRIMA FASE

- scansione intraorale e esame CBCT.

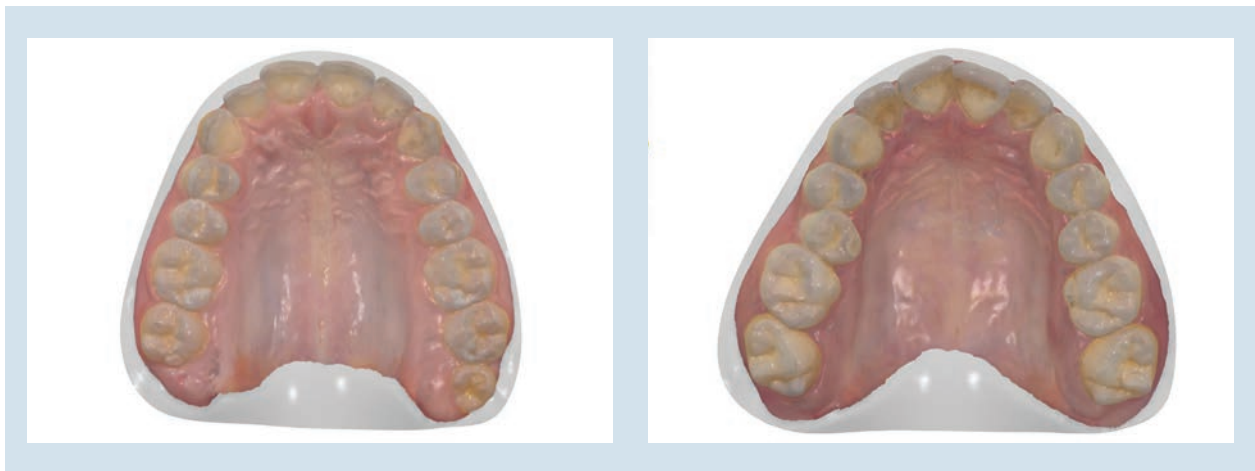


Fig. 1 - Caso n. 1

Fig. 2 - Caso n. 2

## SECONDA FASE

- matching tra il file stl della scansione intraorale ed i tessuti ossei da CBCT, così da ottenere le informazioni necessarie per la successiva pianificazione dei TADs.

## TERZA FASE

- pianificazione dei TADs da parte del Clinico.

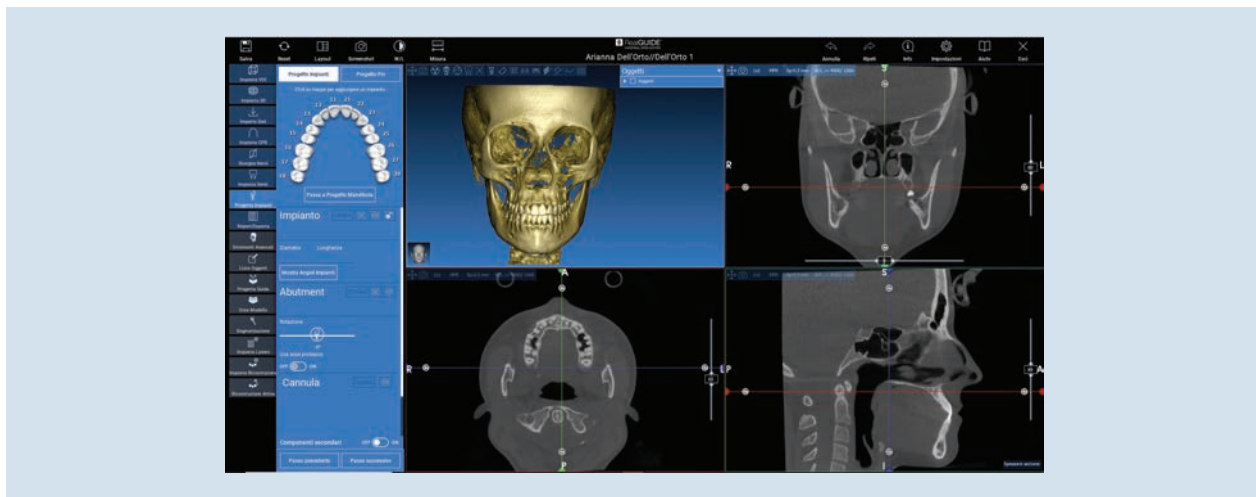
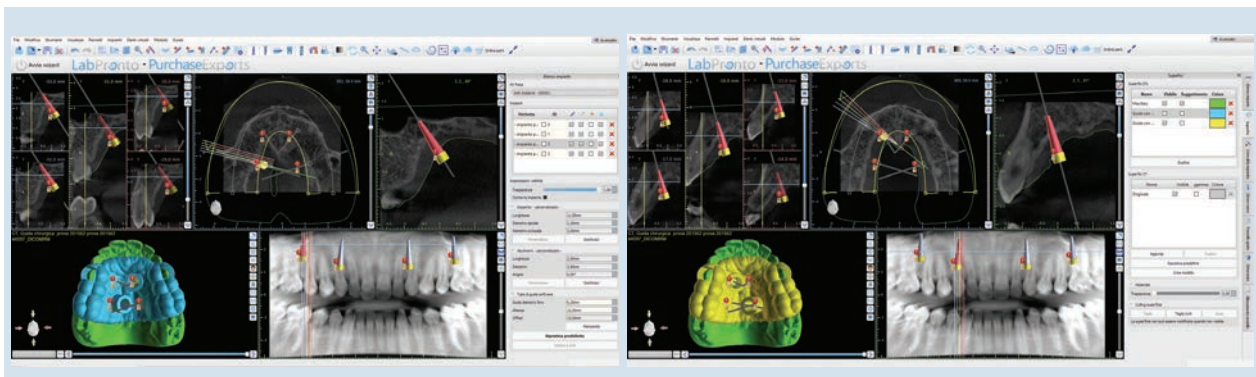
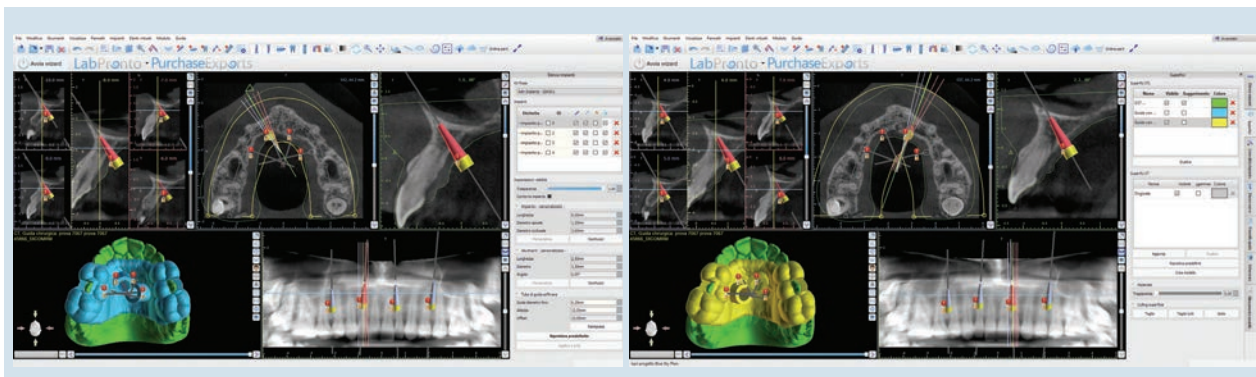


Fig. 3 - Visualizzazione della CBCT



Figg. 4, 5 - Caso n. 1



Figg. 6, 7 - Caso n. 2

Per questa procedura, il Clinico ha utilizzato un software specifico, che, oltre a permettere la pianificazione dei TADs, può sovrapporre file stl da scansioni intraorali alle CBCT ed, eventualmente, alle scansioni del volto. Il programma permette anche la realizzazione di set-up dentali, incluse le radici estrapolate dalla CBCT e realizzazione di mock-up e smile designer.




Fig. 8 - Dime posizionate sulla tavola di stampa

## QUARTA FASE

- a fronte della pianificazione dei TADs da parte del Clinico, è stato effettuato il disegno di due guide da stampare in 3D con resina biocompatibile.

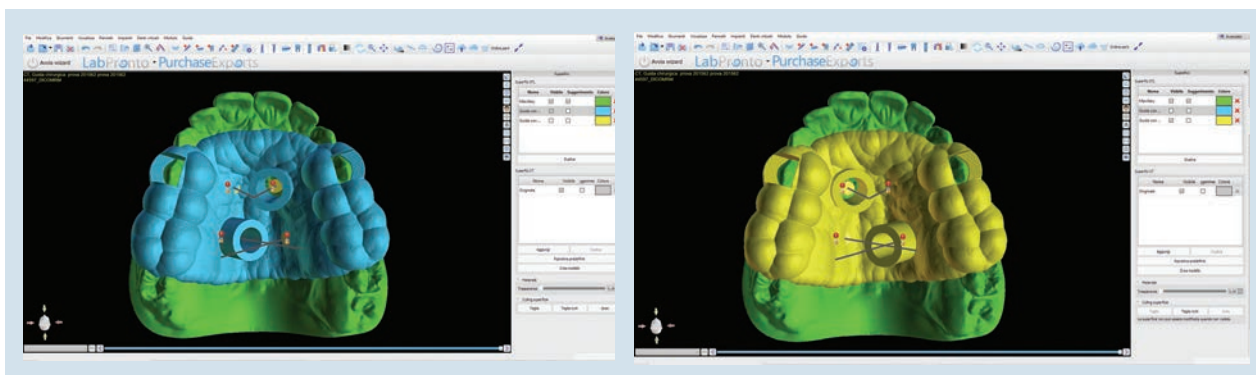


Fig. 9, 10 - Caso n. 1

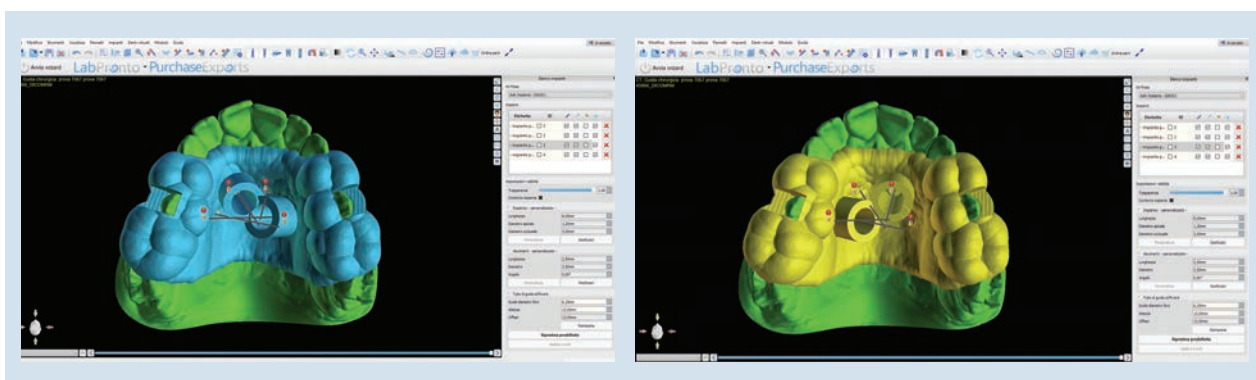


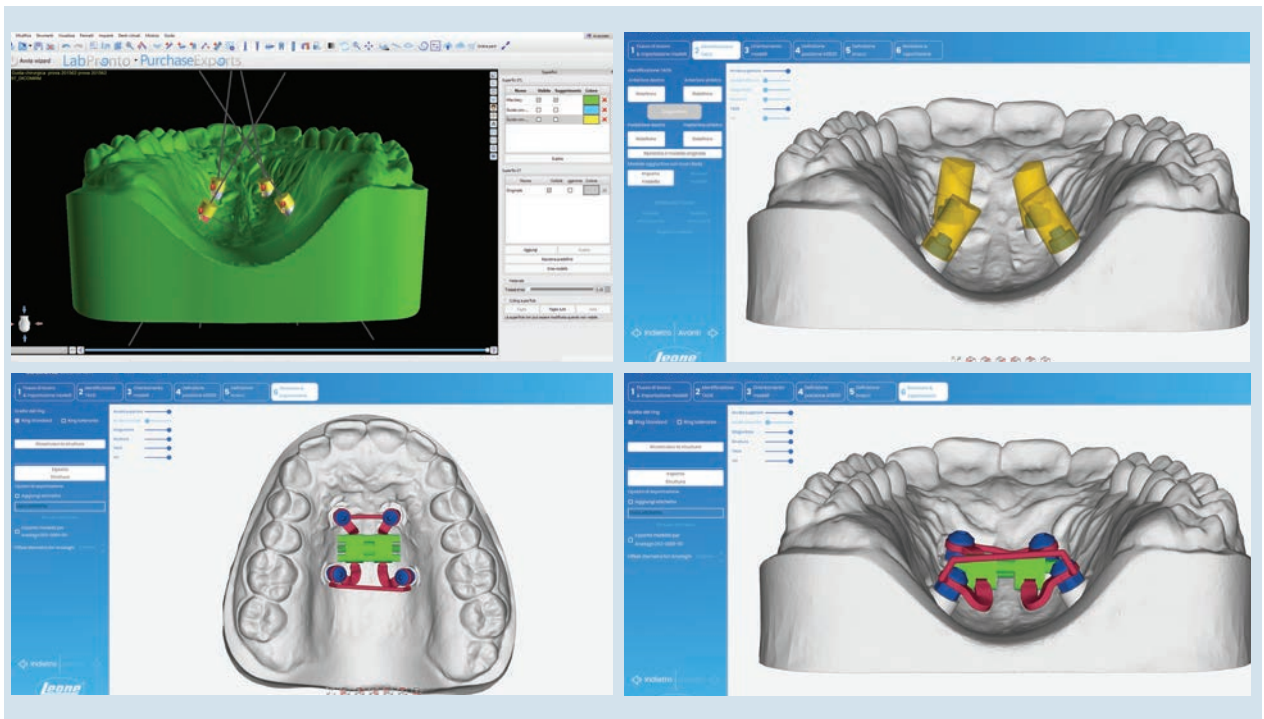
Fig. 11, 12 - Caso n. 2

Le dime sono state disegnate per permettere il massimo fitting ma con il minimo ingombro.

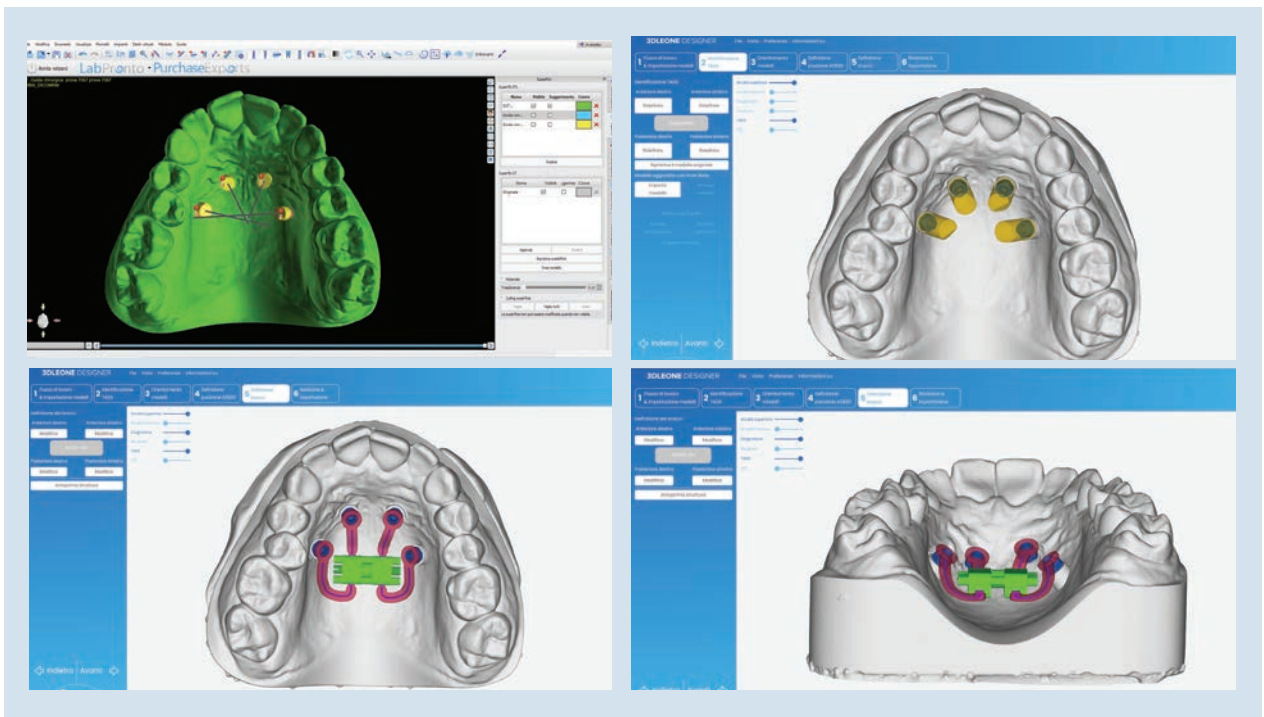
Sono state realizzate due dime per facilitare il Clinico nell'inserimento dei TADs, in particolare per evitare le interferenze tra le boccole dei due TADs anteriori, vista la loro vicinanza.

## QUINTA FASE

- in questa fase è stata progettata una struttura completamente customizzata ad ancoraggio totalmente scheletrico, con quattro TADs con l'utilizzo del software 3DLeone Designer, partendo da un file stl del modello con gli Scan Body Leone.



Figg. 13-16 - Caso n. 1



Figg. 17-20 - Caso n. 2



Nei primi step di progettazione, dopo l'importazione del file stl del modello, il software 3DLeone Designer ha permesso di allineare perfettamente gli Scan Body scansionati con quelli già presenti nella libreria del software; con un semplice click su ciascun Scan Body il software ha avviato delle elaborazioni automatiche che hanno portato ad un perfetto allineamento degli stessi e di conseguenza ad una perfetta posizione dei TADs virtuali. Dopo la successiva fase di orientamento dei modelli, nello step del posizionamento del disgiuntore A0630D (il più indicato per questa tipologia di disgiuntori), il software ha permesso di scegliere la misura ed ha proposto automaticamente una corretta posizione dell'espansore rispetto all'anatomia del paziente e rispetto ai TADs. I Ring (abutment) vengono immediatamente posizionati sulle teste dei TADs e per concludere la progettazione è bastato passare allo step della definizione dei bracci e procedere fino alla realizzazione dei collegamenti tra i Ring e le connessioni con il disgiuntore, letteralmente in pochi minuti.

Nell'ultimo step, il software 3DLeone Designer ha permesso di esportare il file stl dell'espansore customizzato, oltre al modello con già presenti i fori per gli analoghi.

Fino a qualche tempo fa gli espansori con TADs si realizzavano secondo una metodica analogica. Infatti, una volta ottenuto il modello in gesso con gli analoghi inseriti, si posizionavano manualmente gli abutment e successivamente il disgiuntore. Dopodichè era necessario modellare i bracci (fase che richiede esperienza) per collegarli agli abutment. Naturalmente, questo procedimento poteva comportare delle imprecisioni, vanificando il meticoloso lavoro svolto durante la precedente pianificazione del TADs.

Con il software 3DLeone Designer abbiamo semplificato la realizzazione digitale del dispositivo, rendendolo più preciso anche per l'utilizzo in one visit, oltre che risultare maggiormente confortevole per il paziente per la totale customizzazione del dispositivo.

## SESTA FASE

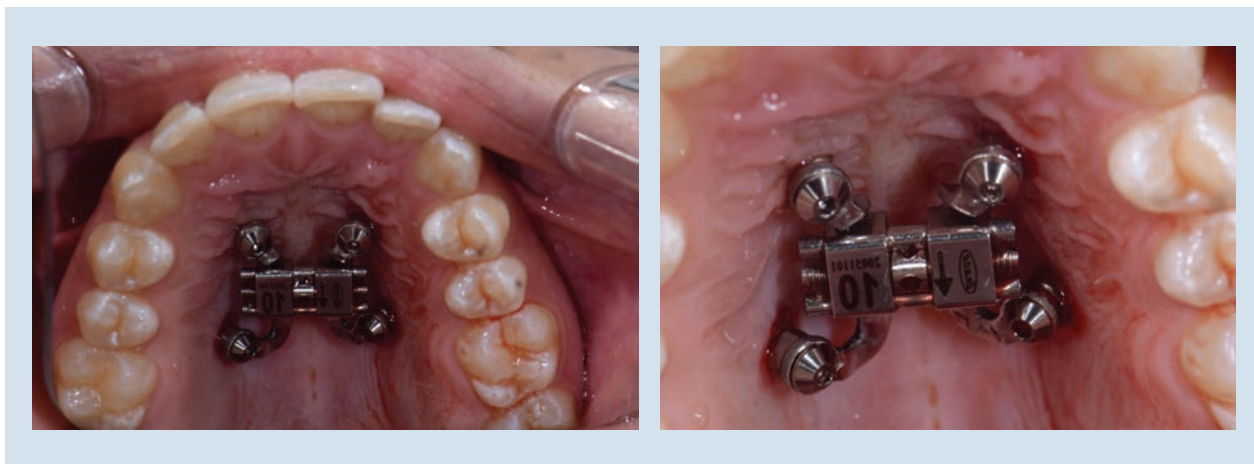
- la struttura customizzata progettata con il software 3DLeone Designer è stata successivamente realizzata in lega CoCr (Cromo Cobalto) con tecnica Laser Melting e provata sul modello con gli analoghi. Posizionare la struttura su modello ha consentito di verificare la perfetta correlazione tra teste degli analoghi ed i Ring ed una volta accertato il fitting, ho accoppiato la struttura al disgiuntore Leone A0630D tramite le apposite connessioni rettangolari e li ho uniti con saldatura laser.



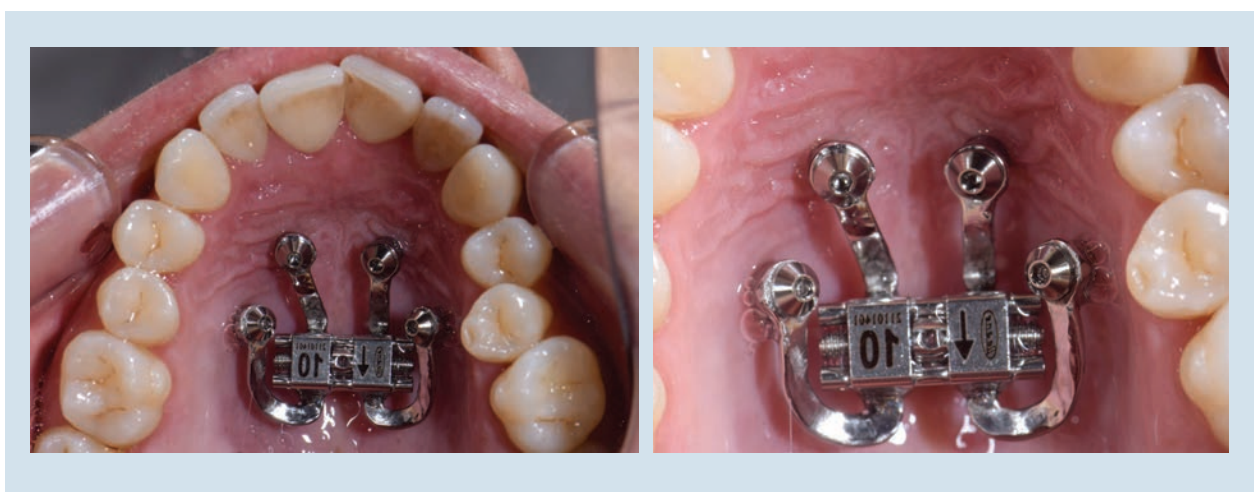
Fig. 21 - Caso n. 2

## SETTIMA FASE

- inserimento dei TADs su paziente con l'utilizzo delle dime da parte del Clinico, montaggio immediato dell'espansore customizzato e unione attraverso le viti di fissaggio.



Figg. 22, 23 - Caso n. 1



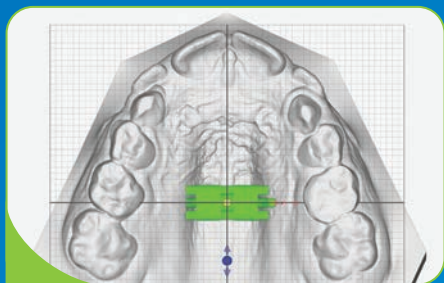
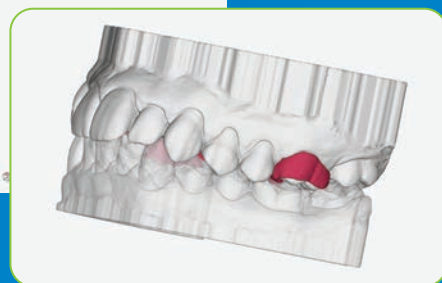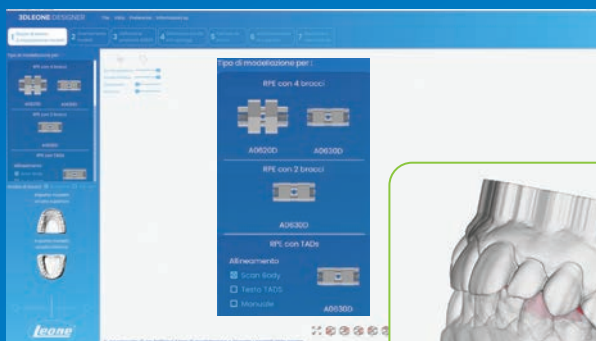Figg. 24, 25 - Caso n. 2

*Ringrazio sia i miei collaboratori che il Dott. Antonio Manni e la Dott.ssa Roberta Di Luccio per la fiducia ricevuta e la gentile concessione delle immagini, e Leone Spa per l'interesse dimostrato per la nostra attività.*

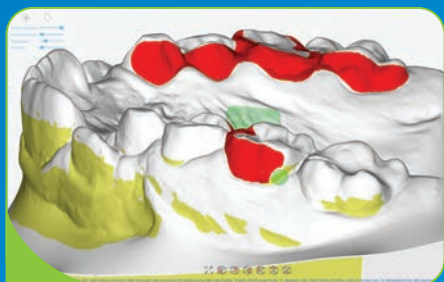
## Nuova versione **3DLEONE DESIGNER**

È disponibile una nuova versione del **3DLeone Designer**, la 2.0, che implementerà varie novità: nuovo aspetto, integrazioni di funzionalità e aggiunta di workflow.

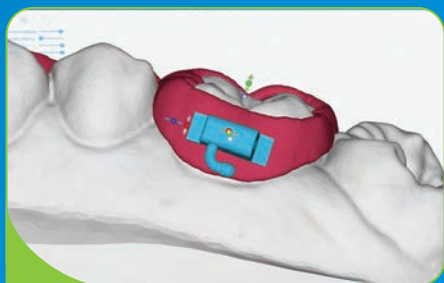
- L'aspetto della "home page" del software è rinnovato con l'aggiunta di **icone** che riportano le immagini degli espansori associati alla tipologia di dispositivi realizzabili con essi, questo per rendere più intuitiva la scelta del relativo workflow. Sono state aggiunte anche delle icone dell'arcata superiore ed inferiore, in modo da guidare il caricamento dei file provenienti dalle scansioni intraorali o dai modelli acquisiti in laboratorio.



- Tra le nuove funzionalità abbiamo aggiunto la possibilità di visualizzare, attivando un comando, una **griglia millimetrata** come ausilio per l'operatore al posizionamento del disgiuntore, rispetto a quanto proposto dal software di default.

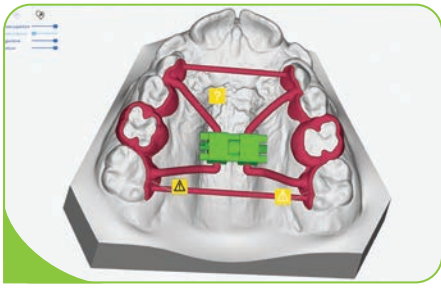


- Un'altra novità è relativa alla possibilità di visualizzare i **sottosquadri** del modello durante la fase di disegno della superficie delle bande e degli appoggi, in modo da permettere all'operatore di decidere se nella selezione comprendere o meno la zona di sottosquadro.

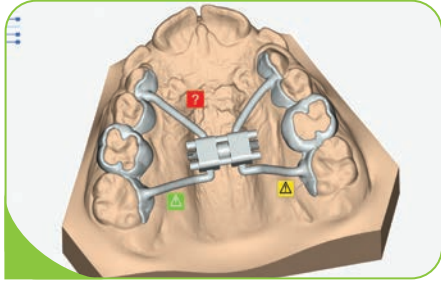


- Una funzione aggiuntiva è quella che permette di posizionare digitalmente dei **tubi singoli sulle bande**, che consentirà, in fase di esportazione del file stl, di realizzare automaticamente una banda con un alloggiamento corrispondente alla basetta del tubo, dove verrà posizionato senza errori il tubo che verrà successivamente saldato con il laser o una puntatrice.





- Sulla base di richieste degli utilizzatori, abbiamo aggiunto la possibilità di inserire delle **annotazioni**, nel caso fosse necessario, per comunicare avvisi o porre delle domande al Clinico, semplicemente con un click nella zona prescelta. Ovviamente queste note verranno visualizzate attraverso il Viewer, anch'esso aggiornato.




- Il **3DLeone Designer Viewer** è uno strumento gratuito per gestire al meglio la comunicazione tra Tecnico e Clinico: il file progetto (.3dl), contenente tutte le informazioni della progettazione eseguita dal laboratorio, potrà essere importato dal Clinico nel Viewer, consentendogli sia la visione dell'espansore progettato ma anche di altre informazioni, quali il nome del progettista, il codice e la misura del disgiuntore e le eventuali annotazioni che il Tecnico avrà inserito durante la progettazione.

- Per quanto concerne i workflow, abbiamo aggiunto una nuova possibilità di utilizzo del disgiuntore anatomico **A0630 CAD/CAM** che, ricordiamo, è contraddistinto da molteplici peculiarità:

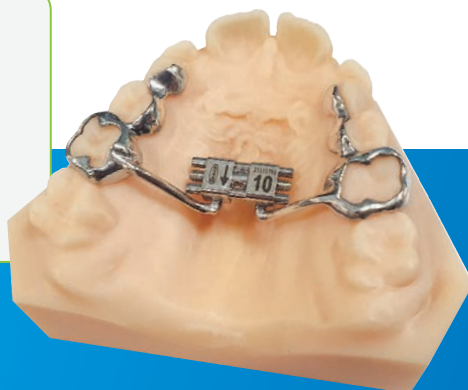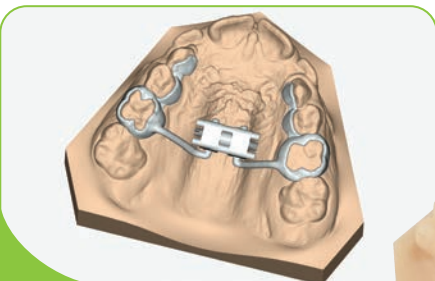
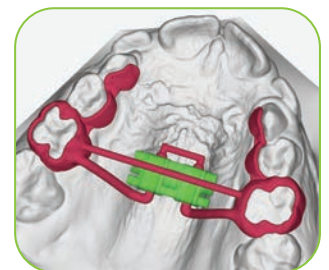
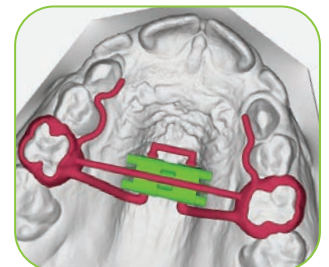
- il **design**, che permette un posizionamento più confortevole grazie al suo limitato ingombro
- la **resistenza**, grazie alla realizzazione in acciaio medico con elevate caratteristiche meccaniche e alle aumentate dimensioni della chiavetta e del foro di attivazione, risulta la più alta tra i disgiuntori presenti nel mercato
- le **ampie scanalature rettangolari** longitudinali consentono un perfetto accoppiamento con la struttura sinterizzata, rendendo integrali i corpi con i bracci customizzati.

Queste caratteristiche innovative lo rendono idoneo a molteplici applicazioni, dall'utilizzo in bocche particolarmente strette, sia in dentatura mista che permanente, come in unione con 2 o 4 TADs.



- Con il **3D Leone Designer 2.0** introduciamo l'opzione, quando si voglia realizzare un espansore ad appoggio dentale con il disgiuntore anatomico A0630 CAD/CAM, di utilizzare **solo i due bracci posteriori** che si collegheranno alle "connection", le porzioni rettangolari presenti all'interno delle scanalature dei corpi, senza disegnare i due bracci anteriori. In pratica il disgiuntore sarà munito di 2 bracci che si collegheranno alle bande e appoggi anatomici o, in alternativa a bracci rotondi.

Questo permette di ridurre ulteriormente l'ingombro dell'espansore con maggiore comfort del paziente senza perdere la stabilità e la forza espansiva caratteristiche di questo disgiuntore.



ATTIVA LA  
PROVA GRATUITA



# Trattamento combinato del deficit trasversale di arcata mediante integrazione sinergica di RPE, Leaf Expander® e allineatori dentali

Dott. Massimo D'Aversa

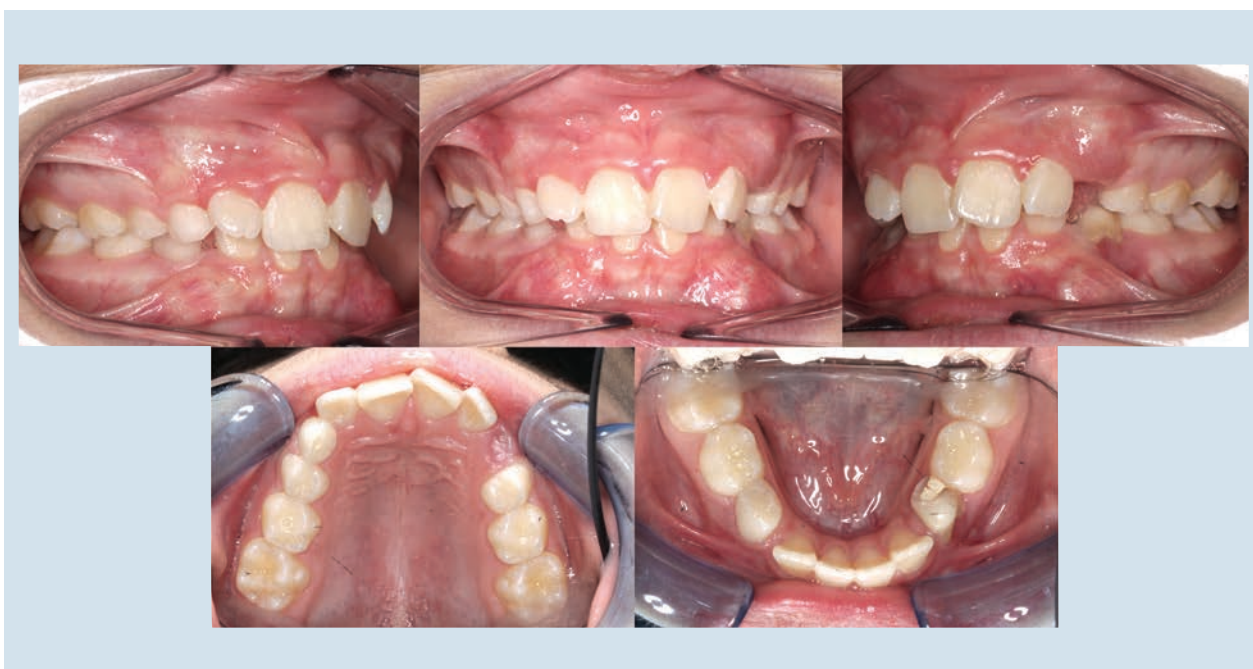*Libero professionista, Specialista in Ortognatodonzia*

## INTRODUZIONE

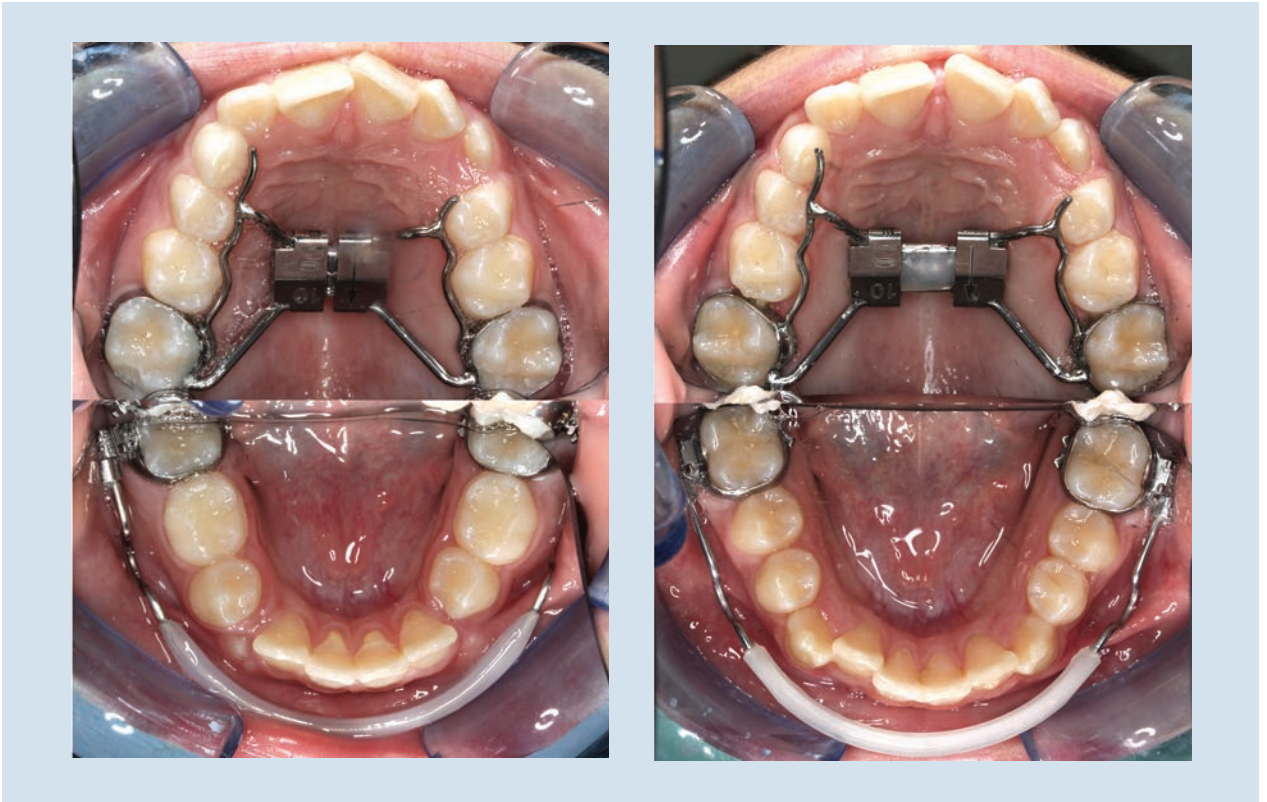
Il deficit trasversale del mascellare superiore rappresenta una delle condizioni cliniche più frequentemente osservate nei pazienti in età evolutiva. La letteratura riconosce la presenza di ipo sviluppo trasversale del mascellare in tutte le classi scheletriche con maggior incidenza nelle classi II e classi III. La sua intercettazione precoce e, successiva risoluzione, è di essenziale importanza nel favorire il recupero di un normale pattern di crescita scheletrica, migliorando non solo i rapporti occlusali ma allo stesso tempo anche la relazione scheletrica verticale e sagittale.

L'approccio terapeutico al deficit trasversale del mascellare in età evolutiva, in base all'evidenza scientifica, riconosce nel dispositivo espansore rapido il gold standard di trattamento in termini di predicibilità del risultato. Tuttavia, il solo intervento a carico dell'arcata mascellare non consente una altrettanto immediata risoluzione del deficit trasversale dell'arcata inferiore, spesso presente e conseguente al pregresso processo di adattamento alveolo-dentale in presenza di un ipo sviluppo dell'arcata antagonista.

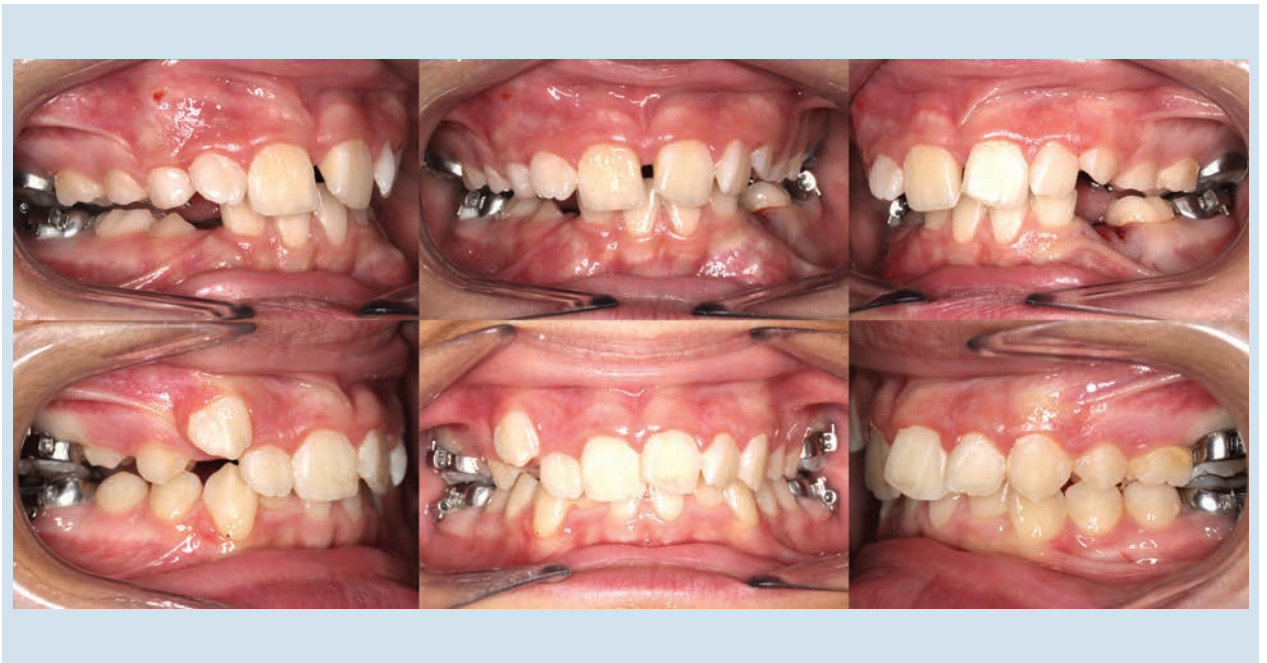Diversi approcci sono stati proposti per promuovere l'adeguamento funzionale dell'arcata inferiore, tra cui l'utilizzo di dispositivi rimovibili (placche tipo Schwarz, lip bumper) o dispositivi fissi multi brackets. Le immagini nelle figure 1-3 descrivono le fasi tipiche di trattamento sopradescritte.



*Fig. 1 - Affollamento in arcata mascellare ed assenza di spazio per la permuta dentale in arcata mandibolare, conseguente ad ipo sviluppo trasversale dell'arcata mascellare, associato a compenso alveolo dentale nell'arcata antagonista*



*Fig. 2 - Correzione del deficit trasversale mediante espansore rapido nell'arcata mascellare e lip bumper nell'arcata antagonista*



*Fig. 3 - Termine della permuta dentale con adeguamento della dimensione dell'arcata mandibolare nei confronti dell'arcata antagonista*

## CASO CLINICO

Il paziente B. L. di anni 8 e 9 mesi giunge alla nostra osservazione al fine di valutare l'affollamento dentale conseguente alla permuta degli incisivi decidui in entrambe le arcate. L'anamnesi generale, unitamente a quella specifica ortodontica, risultano entrambe negative. Il paziente non soffre di patologie respiratorie, non riferisce abitudini viziate che interessino il cavo orale e dimostra una buona simmetria sia extra che intra orale. Entrambe le arcate dentarie evidenziano un buon sviluppo, tuttavia insufficiente per accogliere adeguatamente la dentizione permanente. Lo studio cefalometrico evidenzia una bi retrusione delle ossa mascellare e mandibolare con angoli SNA pari a  $73,6^\circ$  e SNB pari a  $73,1^\circ$  in rapporto reciproco di classe I (ANB  $0,5^\circ$ ), accompagnata da una diminuzione significativa dell'altezza facciale inferiore, quantificabile in 2,1 mm.

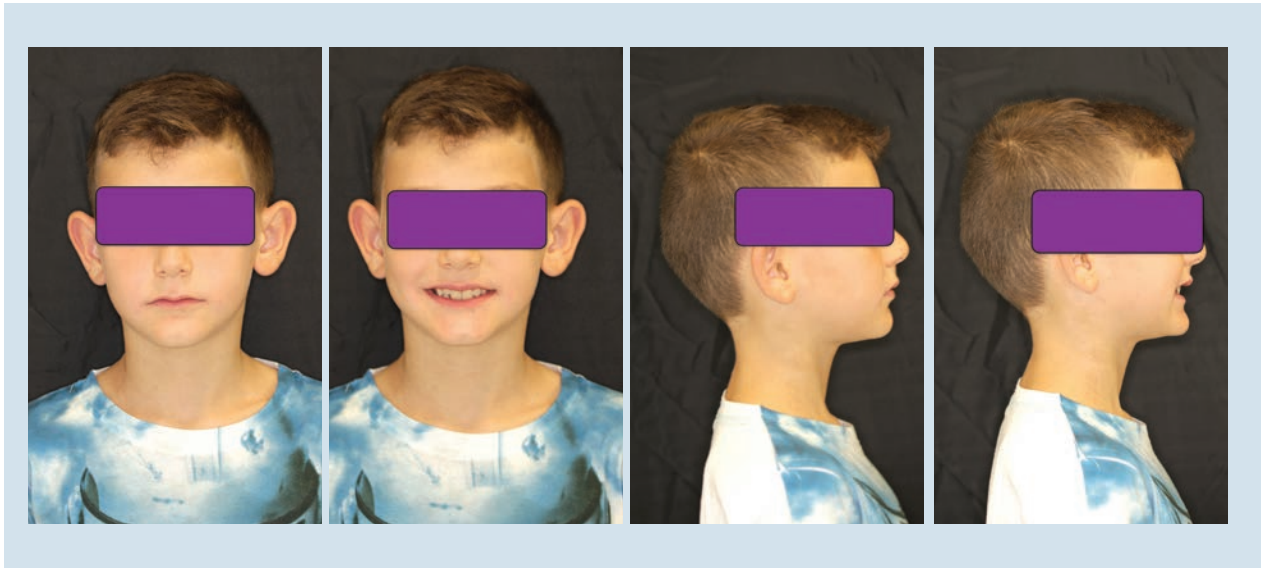

Fig. 4 - Fotografie extra orali pre trattamento

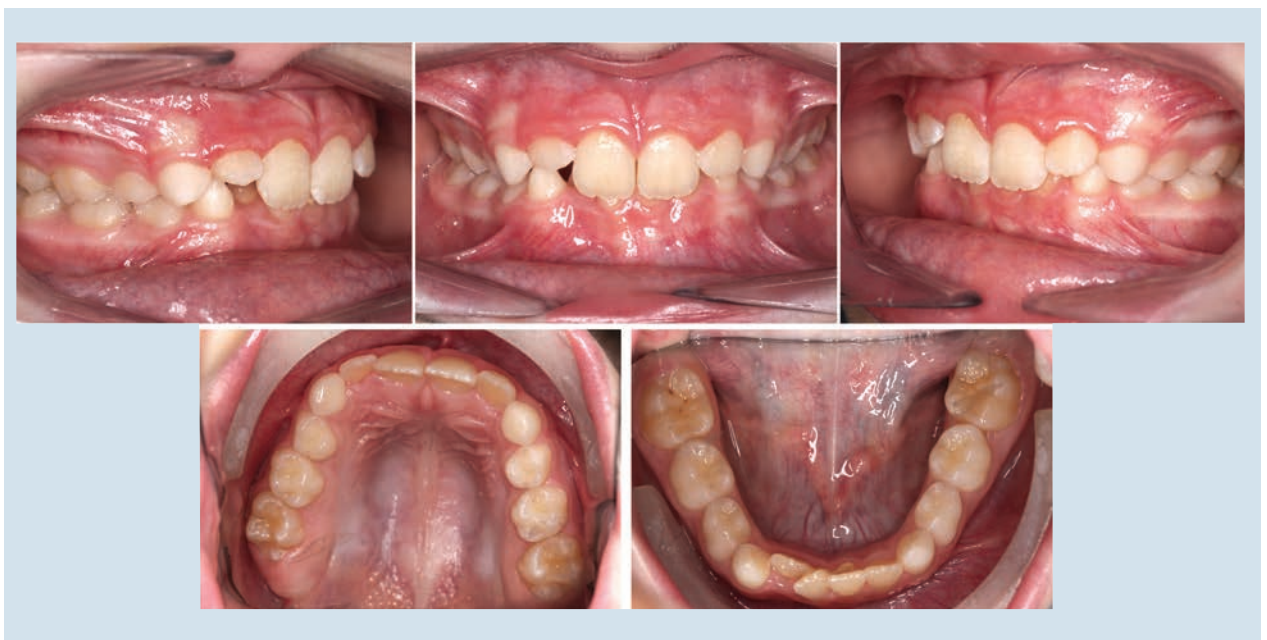

Fig. 5 - Fotografie intra orali pre trattamento

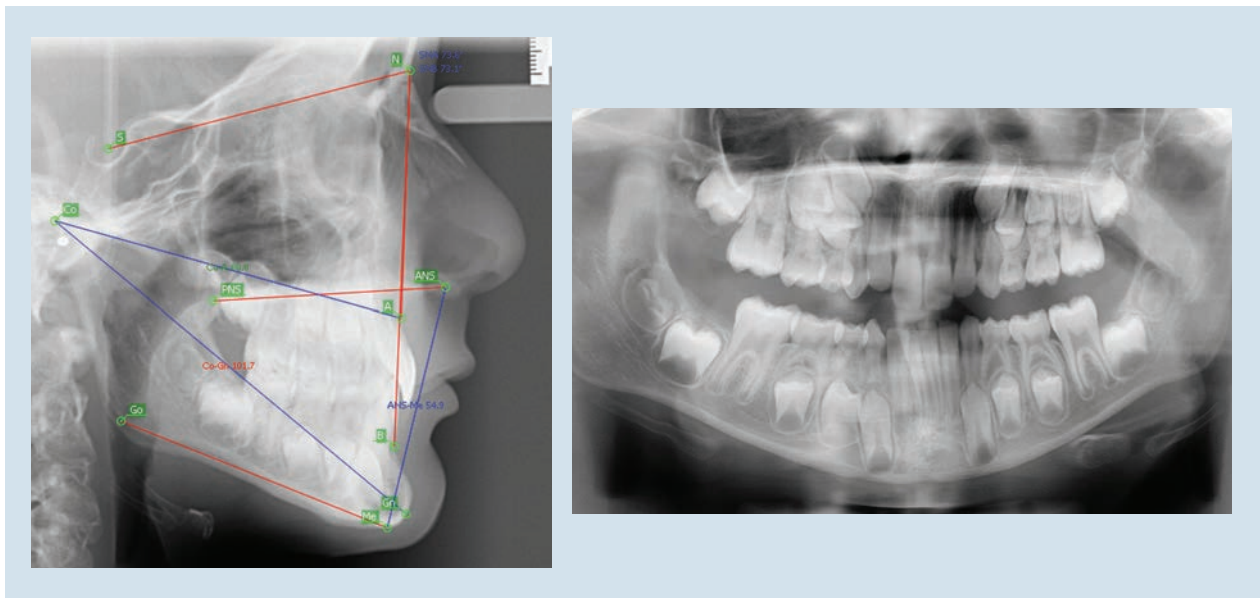


Fig. 6 - Esami radiologici pre trattamento

Il piano di trattamento intercettivo nello stato attuale di dentizione mista prevede la correzione iniziale del deficit trasversale presente nell'arcata mascellare, al fine di aumentare lo spazio disponibile per gli elementi permanenti già presenti e il successivo adeguamento dell'arcata mandibolare alla nuova forma dell'arcata antagonista. Successivamente si procederà alla normalizzazione della dimensione verticale ridotta del terzo facciale inferiore e al monitoraggio della permuta degli elementi decidui.

Un aumento della dimensione trasversale nell'arcata mascellare pari a 2 mm per lato, da realizzarsi mediante l'utilizzo di un dispositivo Leaf Expander® 450 mg 6 mm, è stato pianificato contemporaneamente sia alla risoluzione dell'affollamento dentale che all'adeguamento della forma dell'arcata mandibolare. L'attivazione del Leaf Expander® è stata coerente con il protocollo descritto in letteratura. Al fine di semplificare le procedure cliniche di cementazione del dispositivo, sono state realizzate digitalmente delle bande customizzate.

In merito alla gestione dell'arcata mandibolare, l'utilizzo di allineatori dentali Alleo® è stato preferito al lip bumper o alla placca di Schwarz, in virtù della possibilità di gestire contemporaneamente sia la discrepanza trasversale che l'affollamento dentale in minor tempo.

Allo scopo di garantire una maggiore precisione in questa seconda fase di trattamento, si è preferito procedere alla realizzazione di un setup digitale al termine della fase di espansione nell'arcata antagonista.

Il piano di trattamento digitale ha previsto l'impiego di 14 allineatori con cambio settimanale.

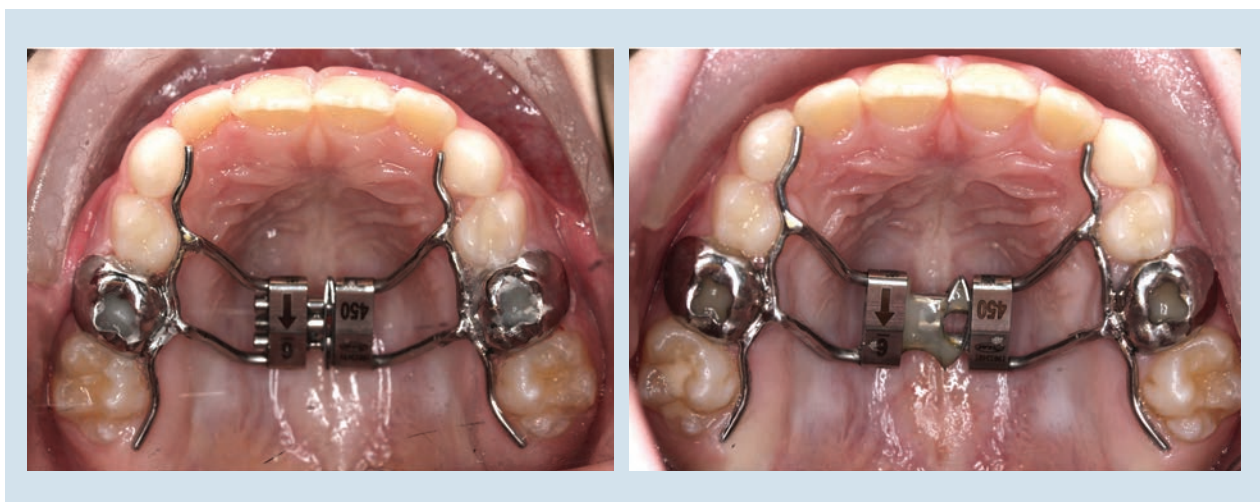


Fig. 7 - Correzione del deficit trasversale nell'arcata mascellare e conseguente miglioramento dell'affollamento dentale presente



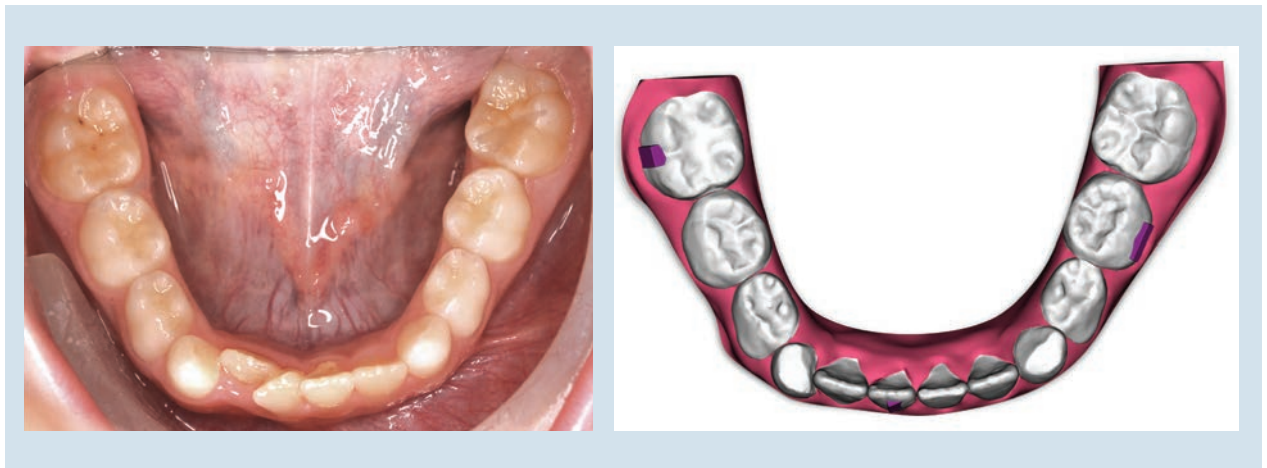

Fig. 8 - Pianificazione della correzione della forma di arcata mandibolare e risoluzione programmata dell'affollamento dentale attraverso 14 allineatori

Nel complesso la fase attiva di trattamento è stata di circa tre mesi per entrambe le arcate. Al termine di una fase di stabilizzazione di sei mesi, si è potuto procedere alla rimozione dei dispositivi presenti e alla successiva fase di correzione del morso profondo.

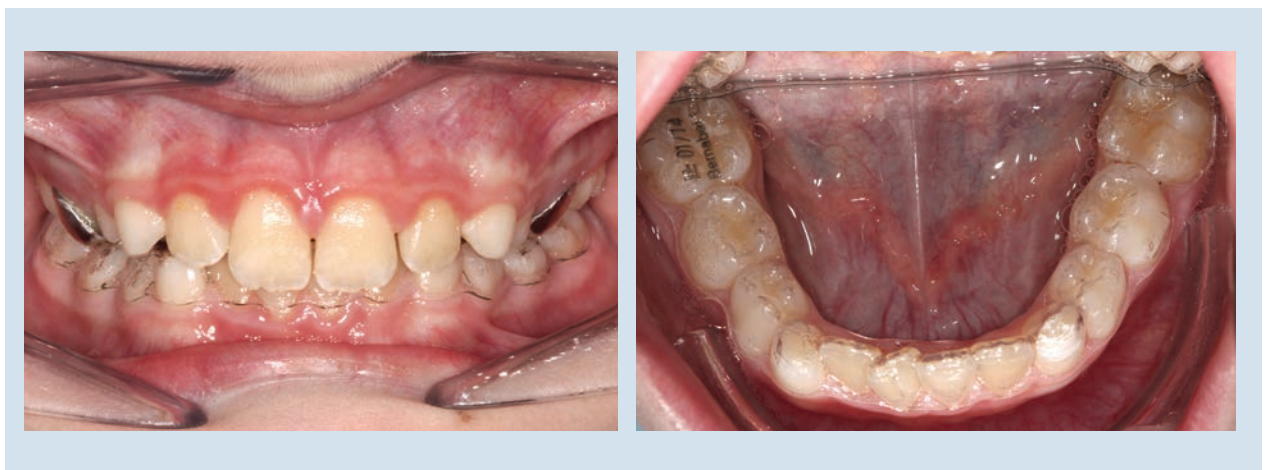

Fig. 9 - Termine della fase di correzione dell'arcata superiore ed inizio della correzione nell'arcata inferiore

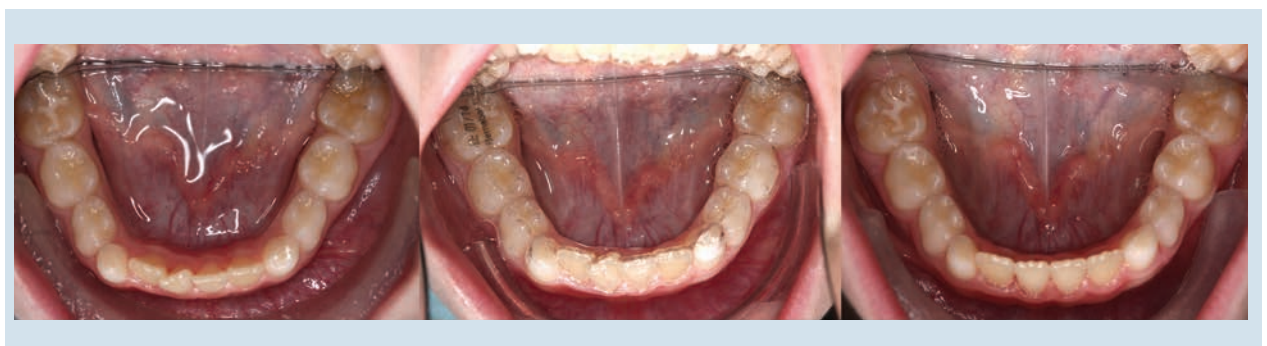

Fig. 10 - Correzione simultanea dell'affollamento dentale e della forma di arcata mediante allineatori Alleo®

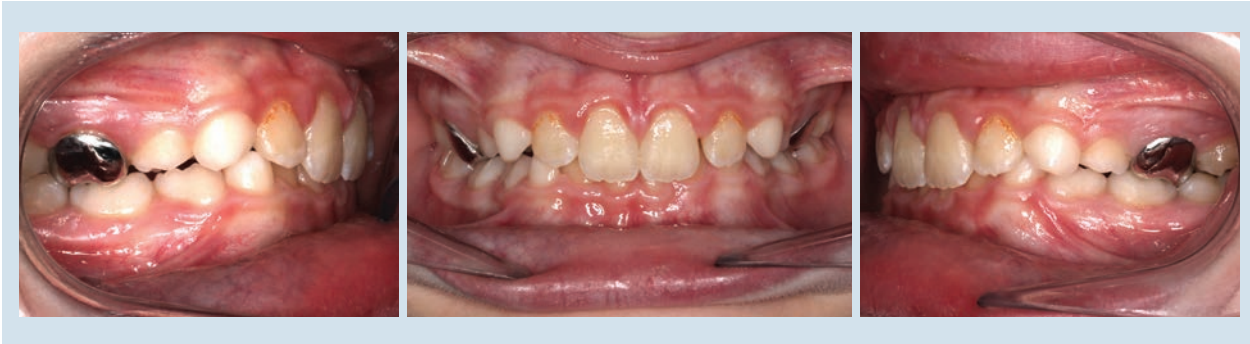

Fig. 11 - Fine fase attiva di trattamento prima della rimozione dei dispositivi

## CONCLUSIONI


L'utilizzo di allineatori dentali nell'arcata mandibolare, in sostituzione a dispositivi rimovibili come il lip bumper o la placca di Schwarz, si è rivelato particolarmente vantaggioso nell'adeguamento alveolo-dentale dell'arcata inferiore alla nuova forma di arcata post espansione del mascellare. Il comfort del paziente è nettamente superiore rispetto ad altri dispositivi in virtù del minor ingombro intra orale, facilitando la compliance e l'utilizzo per un numero più elevato di ore rispetto ad altri dispositivi mobili.

La possibilità di poter gestire contemporaneamente l'intera forma di arcata e la risoluzione di un eventuale affollamento dentale rappresenta il punto di forza di questa scelta. I tempi di trattamento risultano notevolmente ridotti rispetto all'utilizzo di un sistema multi brackets e inoltre l'incidenza di rottura del dispositivo è nulla, soprattutto in condizioni sfavorevoli come in presenza di morso profondo.

## BIBLIOGRAFIA

1. *Ortodonzia moderna*. Proffit WR e altri. 2020 Edra edizioni.
2. *Textbook of Orthodontics*. Bisbara S. 2001.
3. *Improving Class II malocclusion as a side-effect of rapid maxillary expansion: A prospective clinical study*. Guest SS; McNamara JA; Baccetti T; Franchi L. *American Association of Orthodontics*, 2010.
4. *A Prospective long-term study of the effects of rapid maxillary expansion in the early mixed dentition*. Geran RG; McNamara JA; Baccetti T; Franchi L; Shapiro LN.
5. *The leaf expander for non-compliance treatment in the mixed dentition*. Lanteri C; Beretta M; Lanteri V; Gianolio A; Cherchi C; Franchi L. *Journal of Clinical Orthodontics*, September 2016.

 Sintex




**Digital Ready Expansion**

Scopri di più:  
[www.dsleone.it](http://www.dsleone.it)



**Leone S.p.a. Ortodonzia e Implantologia**

Via P. a Quaracchi 50 | 50019 Sesto Fiorentino | Firenze | Italia | tel. 055.304401 | fax 055.374808 | [info@leone.it](mailto:info@leone.it) | [www.leone.it](http://www.leone.it)



# + SPAZIO - STRIPPING

**LA SOLUZIONE IBRIDA  
MOLTO + DI UN ALLINEATORE**