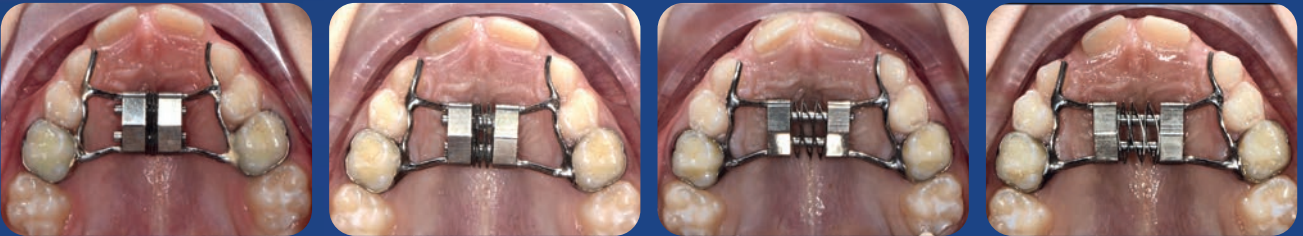

# BOLLETTINO

Bollettino di informazioni Leone



Per gentile concessione del Dr. Marco Beretta



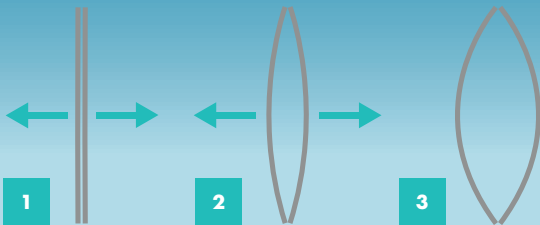
**LEAF SELF EXPANDER**  
L'ESPANSIONE MASCELLARE  
CONTEMPORANEA

# LEAF EXPANDER SERIES

BREVETTATO

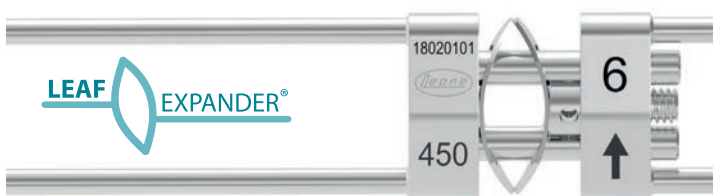- Completo controllo dell'espansione mascellare grazie alle forze calibrate e costanti rilasciate dalle molle **MEMORIA® LEAF**
- Compliance free:  
non è necessaria l'attivazione domiciliare
- Efficacia clinica documentata\*

SCHEMA DELL'AZIONE DELLE MOLLE A BALESTRA  
Nichel Titanio **MEMORIA®** DURANTE L'ESPANSIONE



Questi dispositivi presentano la stessa struttura di un espansore rapido con l'aggiunta di molle a balestra di Nichel Titanio **MEMORIA® LEAF**. L'azione biomeccanica di questi espansori è basata sulla superelasticità delle molle a balestra in Nichel Titanio, le quali rilasciano forze calibrate e costanti.

Grazie alle caratteristiche uniche di questi espansori non è necessaria la riattivazione giornaliera, e quindi domiciliare, dell'espansore. La riattivazione del **LEAF EXPANDER** viene eseguita da parte del clinico secondo il protocollo suggerito, mentre il modello **LEAF SELF EXPANDER** non necessita riattivazioni né domiciliari né in studio.



\* - Lanteri, C.; Beretta, M.; et al (2016). "The Leaf Expander for Non-Compliance Treatment in Mixed Dentition". *The Journal of Clinical Orthodontics*, Vol. 50.9.  
- Manzella, K.; Franchi, L.; Al-Jewair, T.; (2018). "Correction of Maxillary Transverse Deficiency in Growing Patients with Permanent Dentitions". *The Journal of Clinical Orthodontics*, Vol. 51.3.  
- Lanteri, C.; Lanteri, V.; et al (2017). "New Horizons of Maxillary Expansion in Interceptive Orthodontics". *Bollettino di Informazioni Leone*, Vol. 100. Translated from Italian.  
- Lanteri, V.; Gianolio, A.; Gualandi, G.; Beretta, M.; (2018). "Maxillary tridimensional changes after slow expansion with Leaf expander in a sample of growing patients: a pilot study". *European Journal of Pediatric Dentistry*, Vol. 19/1.



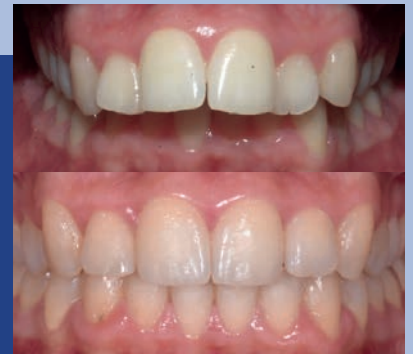Ortodonzia e Implantologia

# BOLLETTINO

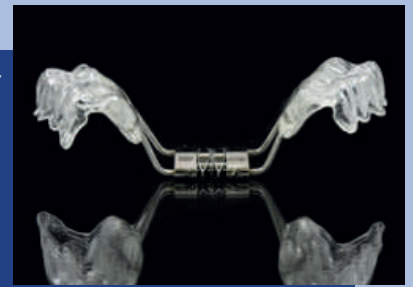DI INFORMAZIONI LEONE

- 5** CASE REPORT: camouflage di severa malocclusione di classe II I divisione, in paziente adulto con discrepanza trasversale del mascellare e retroposizione mandibolare.  
Trattamento con Leaf Expander.  
*Dott.ssa M. E. Grecolini, Dott.ssa V. Lanteri, Dott. L. Compagnucci*
- 18** Nuovi prodotti Leone
- 22** Combinare terapia ortopedica e ortodontica in terza Classe scheletrica: un caso clinico con MaXimo e maschera di Petit  
*Dott. G. Perinetti, Sig. P. Tonini, Sig. A. Bruno*
- 37** Webinar ISO 2020 - Ortodonzia digitale Il mondo ALLEO
- 38** Il Leaf Self Expander: espansione mascellare collaborazione ZERO  
*Dott. M. Beretta, Dott. A. Mangano, Dott. C. Lanteri, Dott. A. Gianolio, Dr.ssa C. Cherchi, Dott.ssa V. Lanteri*
- 47** ALLEO+: un nuovo dispositivo per l'espansione mascellare  
*Dr.ssa V. Lanteri*
- 63** Smart Orthodontics Learning Una storia di "formazione" e amicizia nel periodo del lock-down  
*Dott. A. Fortini*
- 68** Propulsore mandibolare rimovibile con Telescopic Advancer Leone  
*Odt. M. Luciani*

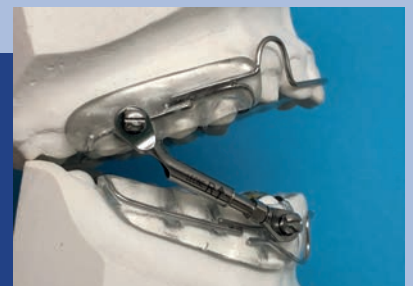5



47



68



S  
O  
M  
M  
A  
R  
I  
O

Tutti gli articoli pubblicati sul Bollettino di Informazioni Leone sono redatti sotto la responsabilità degli Autori. La pubblicazione o la ristampa degli articoli deve essere autorizzata per iscritto dall'editore.



**Ortodonzia e Implantologia**

LEONE S.p.A. - Via P. a Quaracchi, 50  
50019 Sesto Fiorentino (FI) ITALIA  
055.30441 info@leone.it www.leone.it

Gli articoli esprimono le opinioni degli autori e non impegnano la responsabilità legale della società Leone. Tutti i diritti sono riservati. È vietata la riproduzione in tutto o in parte con qualunque mezzo. La società Leone non si assume alcuna responsabilità circa l'impiego dei prodotti descritti in questa pubblicazione, i quali essendo destinati ad esclusivo uso ortodontico e implantologico, devono essere utilizzati unicamente da personale specializzato e legalmente abilitato che rimarrà unico responsabile della costruzione e della applicazione degli apparecchi ortodontici e delle protesi realizzati in tutto o in parte con i suddetti prodotti. Tutti i prodotti Leone sono progettati e costruiti per essere utilizzati una sola volta; dopo essere stati tolti dalla bocca del paziente, devono essere smaltiti nella maniera più idonea e secondo le leggi vigenti. La società Leone non si assume alcuna responsabilità circa possibili danni, lesioni o altro causati dalla riutilizzazione dei suoi prodotti. Questa pubblicazione è inviata a seguito di vostra richiesta. Ai sensi del Regolamento UE 2016/679 è vostro diritto richiedere la cessazione dell'invio e/o dell'aggiornamento dei dati in nostro possesso.

Spedizione gratuita

Progetto e realizzazione: Reparto Grafica Leone S.p.a.  
Stampa: ABC TIPOGRAFIA s.r.l. Calenzano, Firenze

IT-28-18/105



ISTITUTO STUDI  
ODONTOIATRICI

**Cultura Formazione Aggiornamento**

Dal 1982 punto di riferimento per l'attività odontoiatrica nazionale e internazionale



**Siamo  
pronti  
per ripartire!**

**In linea con le direttive ministeriali e con tutti gli accorgimenti necessari, stiamo riprogrammando l'attività formativa in aula.**

Per informazioni consultare le pagine corsi sul nostro sito [www.leone.it/iso](http://www.leone.it/iso)  
oppure contattare la **Segreteria ISO** tel. **055 304458** - [iso@leone.it](mailto:iso@leone.it)

Centro Formazione



# L'Italia che ci piace di più

A nessuno di noi era mai successo di affrontare un periodo come questo. La pandemia di coronavirus che si è scatenata nel mondo in questo inizio del 2020 è stato un evento inaspettato e devastante. Siamo tutti ancora increduli e frastornati da quanto è accaduto in questi mesi.

Come prima cosa esprimo il mio cordoglio e vicinanza a chi ha avuto lutti o ha lottato o sta lottando ancora contro il virus. La tutela della vita e della salute sono gli obiettivi prioritari che giustamente sono stati la guida delle scelte dei governi per affrontare l'emergenza. Le decisioni prese hanno influenzato la vita di tutti noi e la influenzeranno in futuro. Il lockdown "mondiale" di oltre due mesi è un avvenimento epocale e catastrofico e ancora è difficile poterne prevedere le conseguenze.

Durante questi giorni di quarantena la Leone non ha mai avuto l'obbligo di chiudere perché rientra nei codici Ateco autorizzati. La scelta aziendale però è stata di far stare a casa tutti i dipendenti (esclusi alcuni servizi essenziali per evadere gli ultimi ordini arrivati soprattutto dall'estero), le due settimane di marzo dopo il primo decreto del Presidente del Consiglio dei Ministri, in modo da diminuire le possibilità di contagio. Abbiamo da subito applicato tutte le norme di sicurezza emanate, cercando di interpretarle sempre nel modo più cautelativo possibile. Abbiamo effettuato le sanificazioni, i protocolli di igienizzazione, indossato i dispositivi e mantenuto in ogni reparto le distanze prescritte.

Per fronteggiare adeguatamente l'emergenza e per garantire allo stesso tempo l'operatività necessaria ad offrire il servizio ai nostri clienti, dal mese di aprile, solo circa un terzo dei lavoratori erano presenti quotidianamente nella nostra sede. Di settimana in settimana, ci siamo alternati per consentire a tutti di lavorare in sicurezza. Siamo stati lontani, ma ci siamo sentiti vicini ed uniti nell'affrontare l'allarme sanitario.

Inoltre dal primo giorno del lockdown abbiamo messo la bandiera italiana sul tetto della Leone. Il nostro Tricolore per farci forza e per mostrare al mondo che siamo orgogliosi di essere un'azienda italiana, che produce in Italia e che anche con le difficoltà, gli ostacoli, la farraginosità, l'incertezza dei sostegni e delle iniziative di aiuto per le imprese, che purtroppo in Italia ci troviamo ad affrontare, continua a credere che essere italiani abbia un gran valore.

Per questo infine abbiamo chiesto a tutti i nostri dipendenti di farsi una foto durante la quarantena vestiti con i colori verde, bianco e rosso per ricostruire insieme la nostra bandiera. Leone è fatta di persone. Persone che credono nell'Italia e nelle capacità, nella forza di volontà, nell'inventiva, nella genialità intrinseca nell'essere italiani e che con orgoglio si sentono parte dell'azienda Leone.

Con questa pagina voglio ringraziare tutti loro (compresi quelli che hanno preferito non comparire) che in questi due mesi di grosse difficoltà e preoccupazioni, mi hanno sostenuto con la loro disponibilità e forza d'animo, con la grinta e l'ingegnosità, la generosità e l'affetto che malgrado non fossimo tutti vicini come al solito ci ha fatto sentire sicuramente uniti.

Questa è la Leone e questa è **L'Italia che ci piace di più.**



# CASE REPORT:

## camouflage di severa malocclusione di classe II I divisione, in paziente adulto con discrepanza trasversale del mascellare e retroposizione mandibolare.

### Trattamento con Leaf Expander.

*Dott.ssa Maria Elena Grecolini - Specialista in Ortodonzia - Libera professionista*

*Dott.ssa Valentina Lanteri - PhD, Specialista in Ortodonzia, Università di Milano*

*Dott. Leonardo Compagnucci - Ortodontista - Libero professionista*

#### INTRODUZIONE

Le malocclusioni di classe II sono frequentemente rilevabili in tutte le classi di età. In base ai dati desunti dalla letteratura, la prevalenza delle malocclusioni di classe II ammonta al 19,56% a livello mondiale e al 33,51% a livello Europeo. Tra le caratteristiche cliniche patognomiche delle classi II, in uno studio di Tollaro et al. si rileva la presenza di un deficit trasversale mascellare da 3mm a 5mm, anche in assenza di cross bite. Considerando che il deficit trasversale mascellare nei pazienti con classe II non presenta la tendenza all'autocorrezione durante la crescita, si può ritenere che, in accordo con la maggior parte degli Autori (Vorgerik e Guest et al.), la sua correzione sia un obiettivo prioritario nella correzione precoce delle classi II.

#### DESCRIZIONE DEL CASO CLINICO

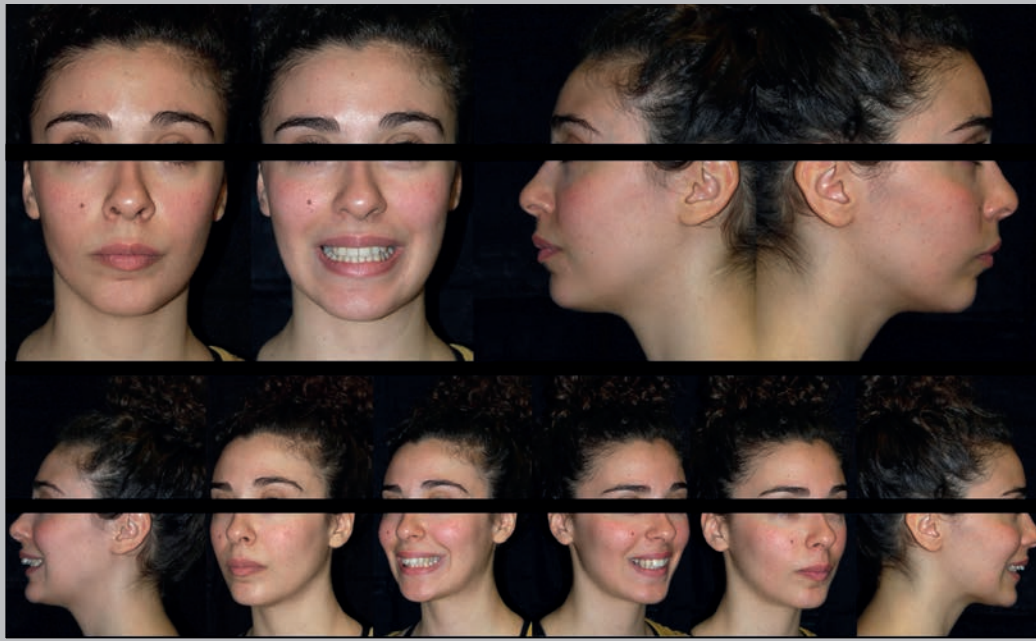La paziente di 22 anni si è presentata alla nostra attenzione con la specifica richiesta di migliorare l'aspetto del proprio sorriso. Dopo la valutazione diagnostica e l'esame delle varie opzioni terapeutiche, in considerazione del rifiuto opposto dalla paziente ad ogni ipotesi (no chirurgia, no estrazioni, no TADs, no stripping), non è rimasta altra possibilità che optare per una terapia di camouflage della malocclusione. La correzione trasversale del mascellare appariva prioritaria, anche al fine di favorire lo sblocco posturale e il conseguente avanzamento della mandibola, mentre un piccolo incremento della proclinazione degli incisivi inferiori avrebbe rappresentato un accettabile compromesso per la correzione dell'overjet e conclusione del caso.

L'ipotesi terapeutica prevedeva che l'espansione dento alveolare mascellare ottenuta mediante Leaf Expander, avrebbe favorito uno spontaneo avanzamento mandibolare, con correzione della retroposizione evidenziata dalla teleradiografia e dal quadro clinico, caratterizzato da tipica sintomatologia articolare e muscolare, accompagnata da emicranie ricorrenti.

L'arco linguale, in abbinamento ad elastici di classe II, avrebbe aiutato il raggiungimento della classe I dentale, minimizzando la proclinazione degli incisivi, peraltro necessaria al fine di riportare OVJ e OVB nel range di normalità.

#### ANALISI DELLA TESTA E DEL VOLTO

All'esame estetico la paziente presentava un aspetto gradevole, grazie alla presenza di labbra carnose ed alla buona consistenza dei tessuti facciali, che permettevano di mascherare in parte la malocclusione. Il viso ovale e simmetrico, appariva proporzionato nelle dimensioni auree dei terzi facciali. Il profilo era lievemente convesso con angolo naso-labiale di 101°. Solo in fase dinamica, specialmente durante il sorriso di profilo, si palesava l'inetetismo proprio della malocclusione (Fig. 1).



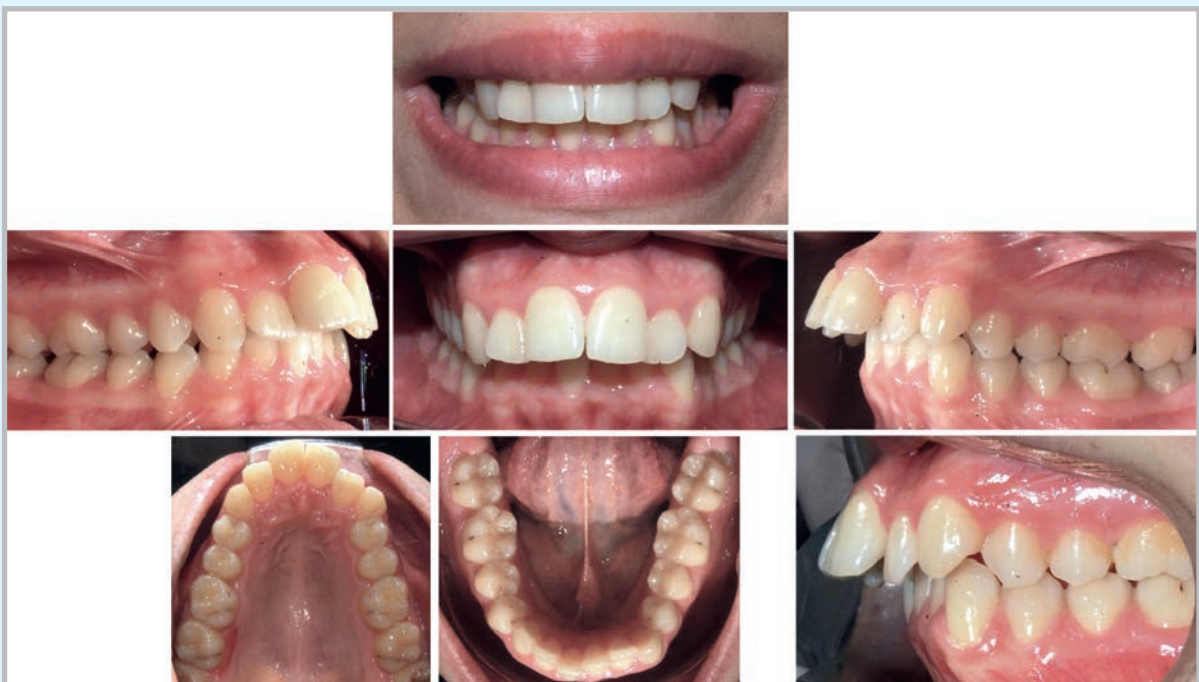*Fig. 1 - Foto del volto*

### ESAME FUNZIONALE

La paziente riferiva saltuari episodi di dolore all'ATM bilateralmente, assenza di clicks, frequenti dolori miofacciali ed emicranie. All'esame funzionale si rilevava l'assenza delle guide incisiva e canina.

### ESAME INTRAORALE

All'esame intraorale la paziente presentava un mascellare superiore contratto con cross-bite laterale a dx e rapporto testa a testa a sx. Era presente un quadro di classe II dentale, molare e canina da ambo i lati con affollamento anteriore sia superiore che inferiore e protrusione degli incisivi superiori. La curva di Spee si presentava accentuata e la curva di Wilson inversa (Fig. 2)



*Fig. 2 - Foto intraorali*

**ESAME DEI MODELLI**

**Arcata mascellare**

L'arcata presentava una discrepanza trasversale, con una forma "v shape"; Erano presenti in arcata tutti i denti da 18 a 28, si osservava affollamento anteriore con gli incisivi proclinati.

**Arcata mandibolare**

Erano presenti i denti da 37 a 47 con 38 in prossima eruzione. L'arcata era lievemente stretta ed i denti disallineati, con un lieve affollamento anteriore e con i molari inferiori linguo-inclinati.

**RAPPORTI OCCLUSALI SAGITTALI**

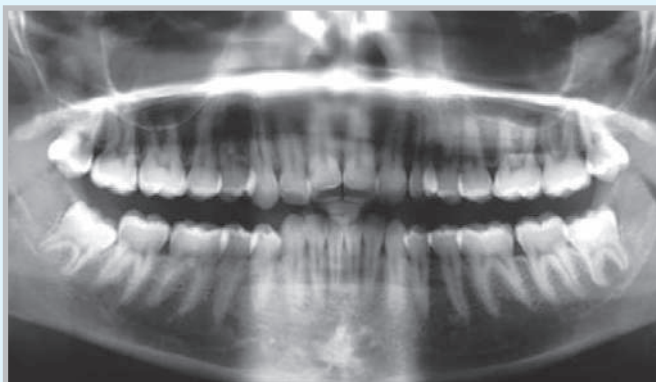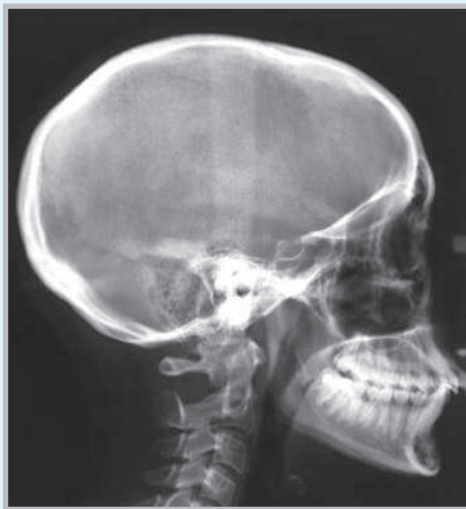Curva di Spee accentuata, classe II dentale molare e canina. OVJ aumentato.

**RAPPORTI OCCLUSALI VERTICALI**

OVB aumentato.

**RAPPORTI OCCLUSALI TRASVERSALI**

Discrepanza trasversale di ambedue i mascellari (Fig. 3)



Figg. 3a, b - Esami radiografici

**RAPPORTI SCHELETRICI SAGITTALI**

POSIZIONE DEL MASCELLARE S.N / A	82° +/- 3,5°	79°
POSIZIONE DELLA MANDIBOLA S.N / A	80° +/- 3,5°	71,5°
RELAZIONE INTER-MASCELLARE SAGITTALE A.N / B	2° +/- 2,5°	7,5°

**RAPPORTI SCHELETRICI VERTICALI**

INCLINAZIONE DEL MASCELLARE S.N / ANS.PNS	8° +/- 3,0°	11,5°
INCLINAZIONE DELLA MANDIBOLA S.N / Go.Gn	33° +/- 2,5°	39°
RELAZIONE INTER-MASCELLARE VERTICALE ANS.PNS / Go.Gn	25° +/- 6,0°	27,5°

**RAPPORTI DENTO-BASALI**

INCLINAZIONE INCISIVO SUPERIORE +1 / ANS.PNS	110° +/- 6,0°	122°
INCLINAZIONE INCISIVO INFERIORE -1 / Go.Gn	94° +/- 7,0°	101°
COMPENSAZIONE INCISIVO INFERIORE -1 / A.Pg (mm)	2 +/- 2 mm	- 10 mm

**RAPPORTI DENTALI**

OVERJET (mm)	3,5 +/- 2,5 mm	9,5 mm
OVERBITE (mm)	2,5 +/- 2,5 mm	4,5 mm
ANGOLO INTER-INCISIVO	132° +/- 6,0°	106°

Fig. 4 - Tabella riassuntiva dei valori cefalometrici dentali



CHIEF COMPLAINT
<ul style="list-style-type: none"> <li>• PROTRUSIONE DEI DENTI SUPERIORI SPECIALMENTE DI PROFILO</li> <li>• DENTI STORTI</li> <li>• ESCE SALIVA QUANDO PARLA</li> </ul>
PROBLEM LIST
<ul style="list-style-type: none"> <li>• 2 CLASSE SCHELETRICA E DENTALE PER MANDIBOLA RETROPOSIZIONATA</li> <li>• DISCREPANZA TRASVERSALE SUPERIORE</li> <li>• PRESENZA DI BUCCAL CORRIDORS</li> <li>• AFFOLLAMENTO ANTERIORE SUPERIORE ED INFERIORE</li> <li>• CURVA DI SPEE ALTERATA</li> <li>• CURVA DI WILSON ALTERATA</li> <li>• MOVIMENTI FUNZIONALI CON GUIDE ALTERATE</li> <li>• DOLORI ATM E MIOFACCIALI ED EMICRANIE</li> <li>• RUSSA DI NOTTE E RESPIRATORE ORALE NOTTURNO</li> <li>• LIEVE INCOMPETENZA LABIALE</li> <li>• IMPEGNO LABBRO INFERIORE FRA LE ARCATE</li> <li>• QUANDO PARLA ESCE SALIVA</li> </ul>

Tab. 1

## PIANO DI TRATTAMENTO

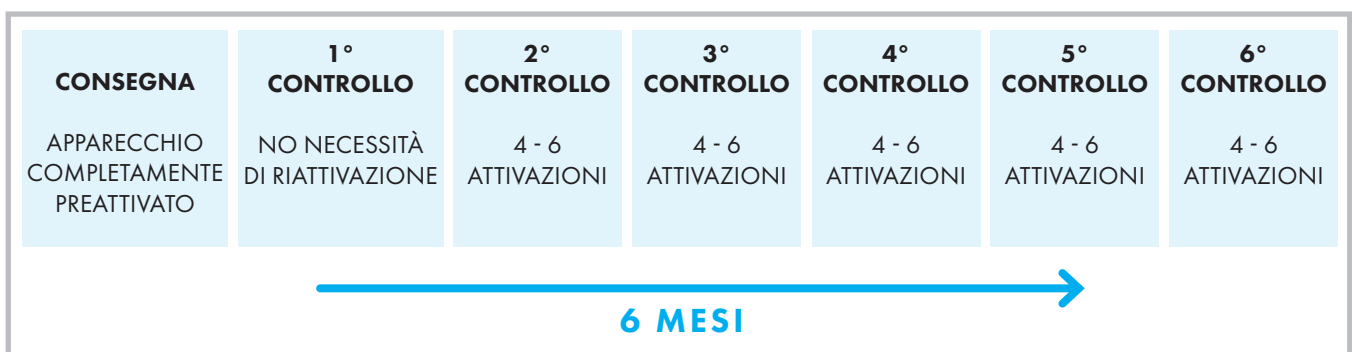Considerata la lista dei problemi alla luce della restrizione delle scelte terapeutiche imposte dalla paziente, non potevamo prescindere dall'esordire con l'espansione dell'arcata superiore.

Dovendo rinunciare a procedure come Sarpe o Marpe che avrebbero rappresentato una prima scelta chirurgica, e/o un approccio estrattivo alla malocclusione con eventuale ausilio di TADs, la decisione di utilizzare un Leaf Expander è stata una scelta obbligata. Per il nostro caso clinico abbiamo scelto il modello da 6 mm/900 gr.

Il dispositivo, in grado di effettuare un'espansione dento-alveolare mediante forze realmente continue e costanti, predeterminate per intensità e direzione, è stato attivato fino ad ottenere un incremento trasversale poco superiore ai 4 mm. La sua attivazione è stata ottenuta seguendo il protocollo in figura ed è stato mantenuto in arcata per un tempo totale di 7 mesi.

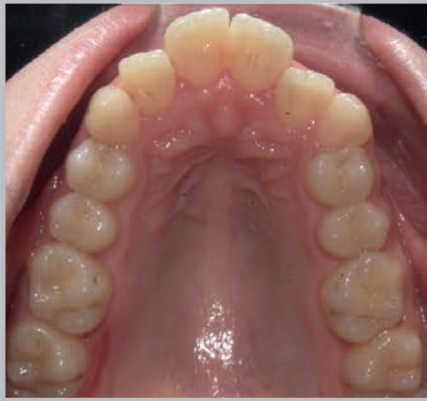Dopo aver effettuato l'espansione dell'arcata superiore ed il decompenso dei molari inferiori, ruotandoli buccalmente con un arco linguale attivo, si è proceduto ad applicare forze interarcate mediante elastici di classe II.

La posizione mandibolare ha risposto alla terapia secondo le attese (SNB da 71,5° a 74,5°), in misura sufficiente da permettere, sommata alla lieve proclinazione degli incisivi inferiori (105° rispetto al piano mandibolare), di portare a termine le correzioni programmate. Al fine di migliorare l'estetica globale del sorriso, si è proceduto, dopo la rimozione dell'apparecchiatura fissa, ad una rifinitura mediante recontouring delle parabole gengivali con l'ausilio del laser a diodo.

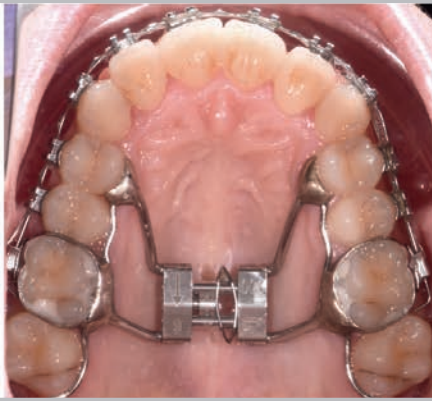

Tab. 2 - Protocollo di attivazione della vite Leaf nell'adulto

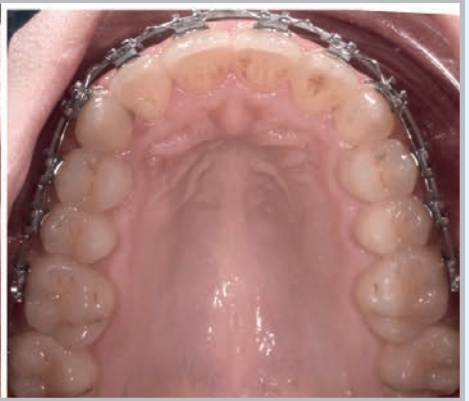### Utilizzo del Leaf Expander



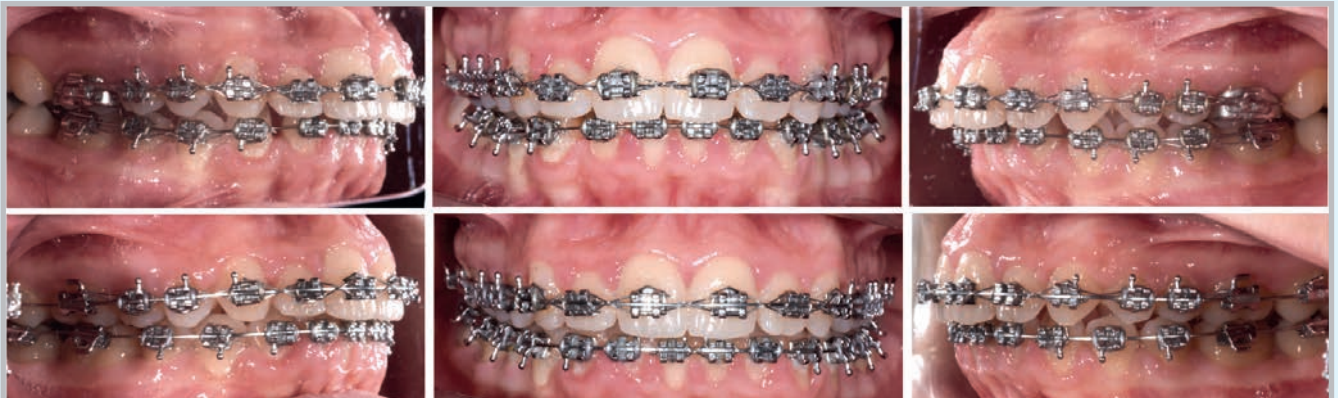*Fig. 5 - Giugno 2017*



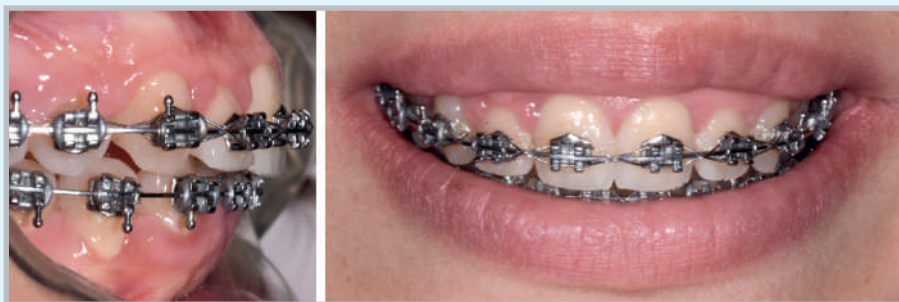
*Fig. 6 - Giugno 2018 (rimozione del Leaf)*



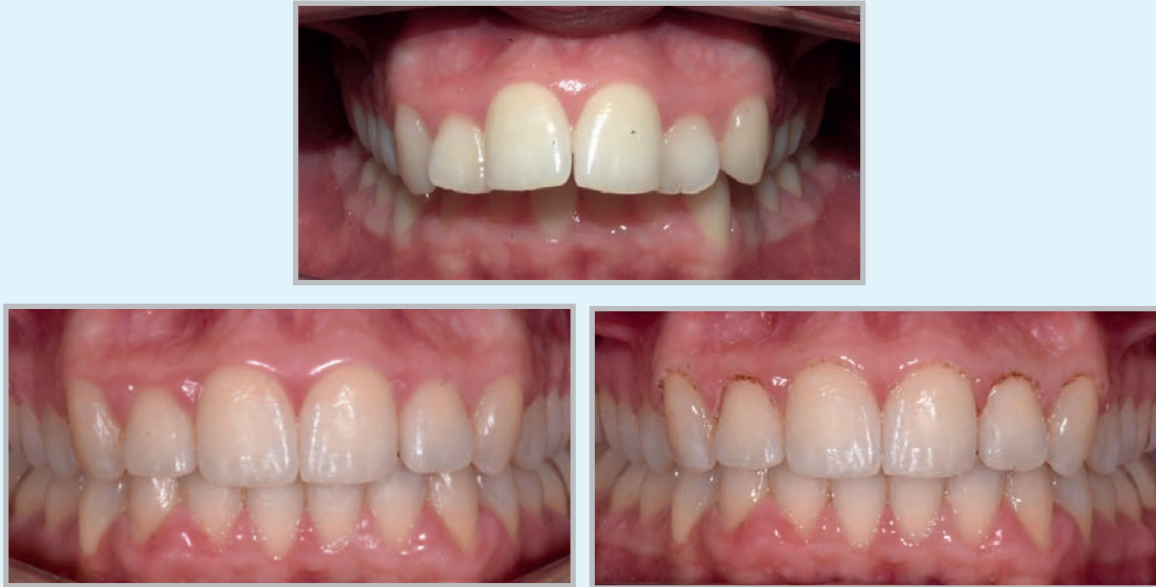*Fig. 7 - Settembre 2018*



*Fig. 8 - Gennaio 2018*



*Fig. 9 - Settembre 2018*



*Figg. 10a-c - Confronto pre e post trattamento*

## RISULTATI DELLA TERAPIA

### - SCHELETRICI

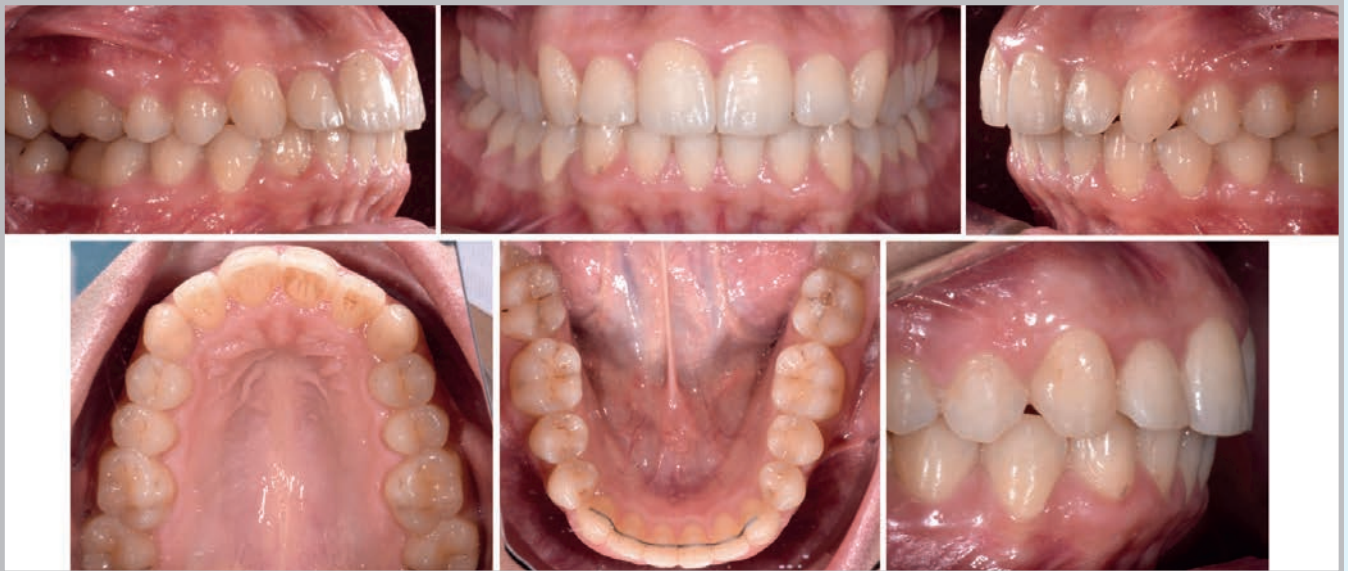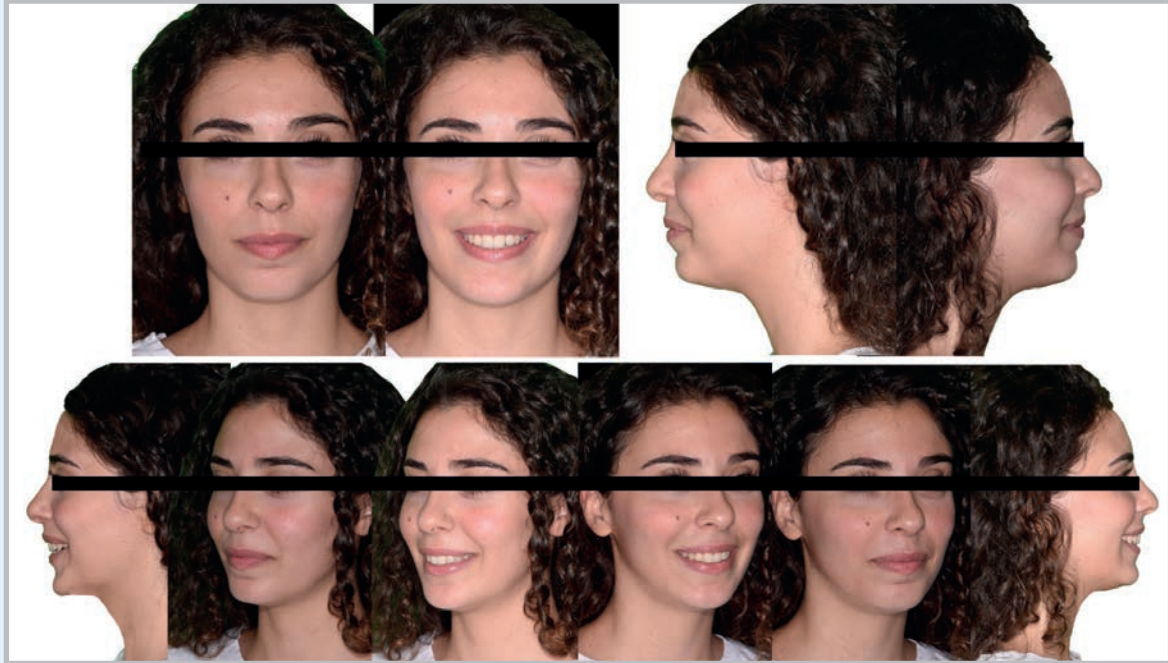
L'espansione del mascellare superiore ha permesso l'avanzamento spontaneo della mandibola, con correzione dell'angolo SNA pari a  $3^\circ$ . Questo ha permesso di riportare nel range di normalità l'OVJ che era uno degli inestetismi principali da correggere, insieme ai buccal corridors, migliorati grazie espansione dento-alveolari. La TAC CONE-BEAM effettuata a fine terapia ha dimostrato l'assenza di danni ossei corticali a livello delle radici vestibolari dei molari superiori che risultano ben posizionate all'interno della base ossea, con lo spazio del legamento parodontale ben conservato.

### - DENTALI

La sovrapposizione dei modelli digitali, ottenuti mediante scannerizzazione, mostra movimenti dentali in espansione nei settori laterali con buon controllo del tipping, la retroclinazione degli incisivi superiori, che sono stati riportati a  $105^\circ$  rispetto al piano mascellare e l'inclinazione compensatoria degli incisivi inferiori (IMPA da  $101^\circ$  a  $105^\circ$ ).

### - TESSUTI MOLLI

Le buone caratteristiche della pelle e della struttura delle labbra hanno consentito il notevole miglioramento estetico, sostenuto dal rimodellamento delle arcate e dal riposizionamento mandibolare. In dettaglio, le correzioni estetiche più significative sono rappresentate dalla eliminazione dell'eccesso di OVJ, dall'attenuazione dei buccal corridors e dalla modificazione dell'angolo naso-labiale ( $108^\circ$ ), donando alla paziente uno splendido sorriso ed un aspetto del viso molto armonioso e particolarmente gradevole.



*Figg. 11a, b - Foto del volto e intraorali a fine trattamento*

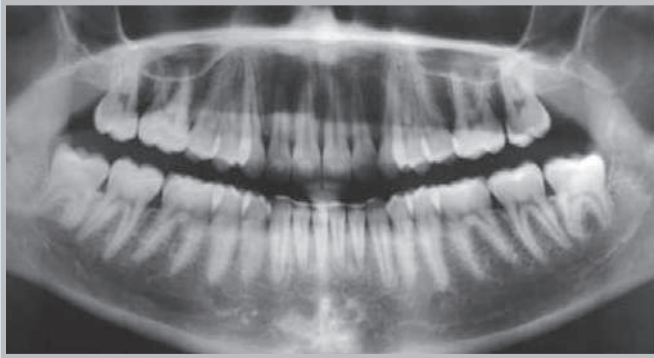
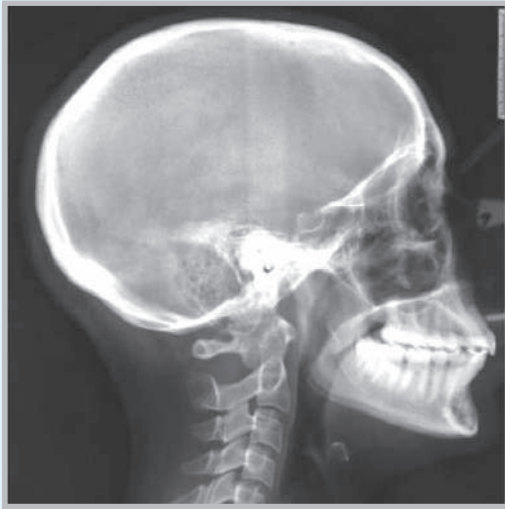
Fig. 12a, b - Esami radiografici finali

**RAPPORTI SCHELETRICI SAGITTALI**

POSIZIONE DEL MASCELLARE S.N / A	82° +/- 3,5°	79°	79°
POSIZIONE DELLA MANDIBOLA S.N / A	80° +/- 3,5°	71,5°	74,5°
RELAZIONE INTER-MASCELLARE SAGITTALE A.N / B	2° +/- 2,5°	7,5°	4,5°

**RAPPORTI SCHELETRICI VERTICALI**

INCLINAZIONE DEL MASCELLARE S.N / ANS.PNS	8° +/- 3,0°	11,5°	11,5°
INCLINAZIONE DELLA MANDIBOLA S.N / Go.Gn	33° +/- 2,5°	39°	38°
RELAZIONE INTER-MASCELLARE VERTICALE ANS.PNS / Go.Gn	25° +/- 6,0°	27,5°	26,5°

**RAPPORTI DENTO-BASALI**

INCLINAZIONE INCISIVO SUPERIORE +1 / ANS.PNS	110° +/- 6,0°	122°	105°
INCLINAZIONE INCISIVO INFERIORE -1 / Go.Gn	94° +/- 7,0°	101°	105°
COMPENSAZIONE INCISIVO INFERIORE -1 / A.Pg (mm)	2 +/- 2 mm	- 10 mm	- 4 mm

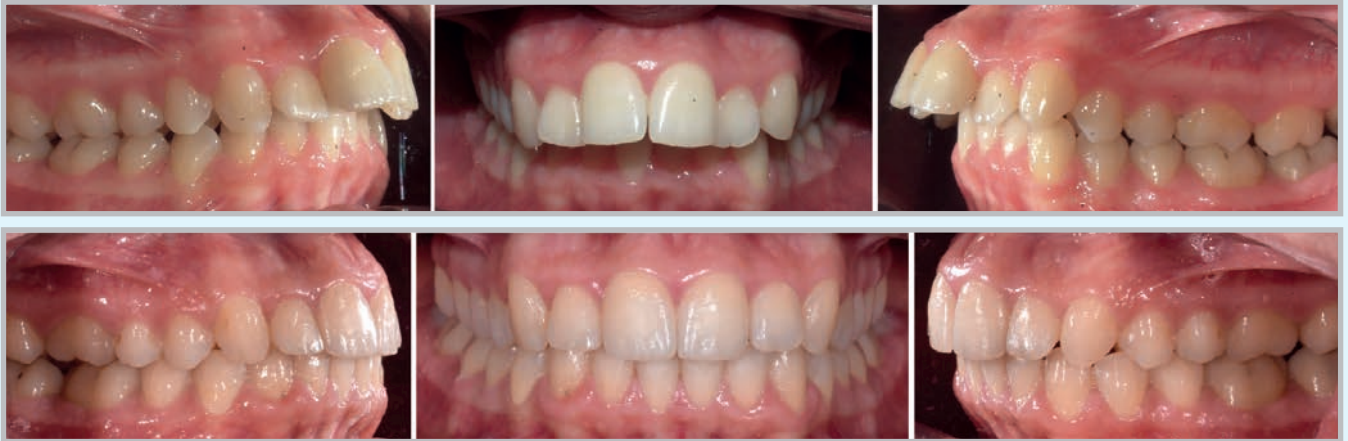**RAPPORTI DENTALI**

OVERJET (mm)	3,5 +/- 2,5 mm	9,5 mm	2,5 mm
OVERBITE (mm)	2,5 +/- 2,5 mm	4,5 mm	2 mm
ANGOLO INTER-INCISIVO	132° +/- 6,0°	106°	126°

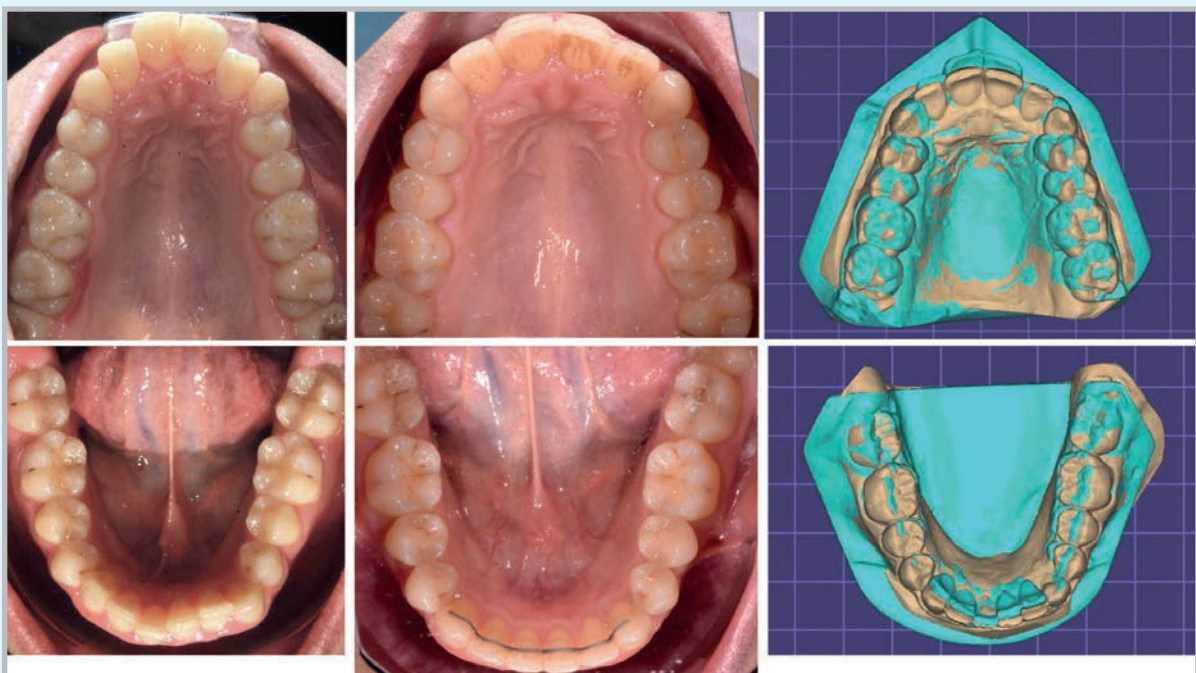
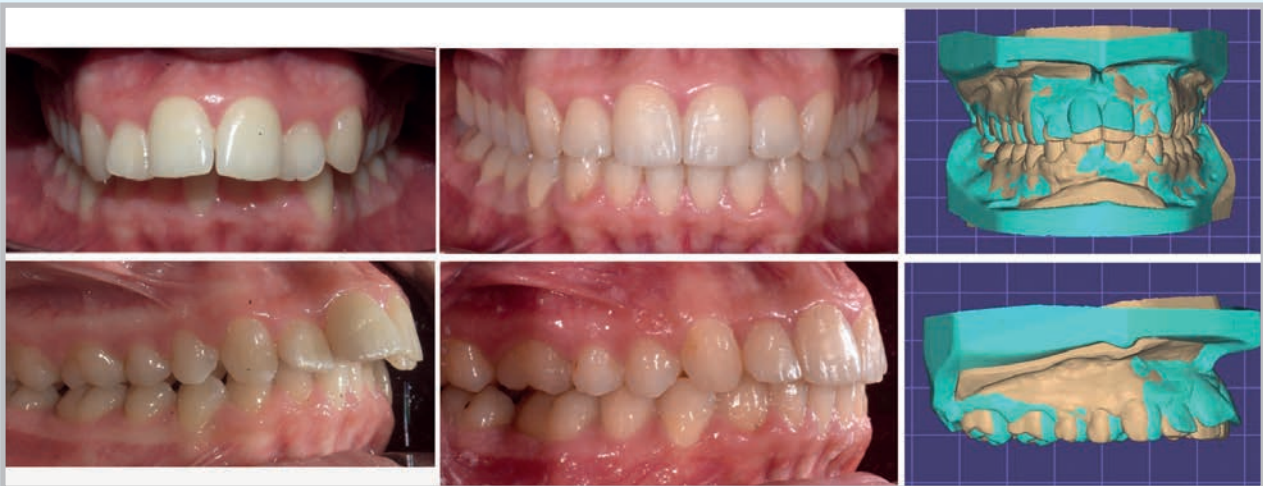Fig. 13 - Tabella riassuntiva dei valori cefalometrici dentali



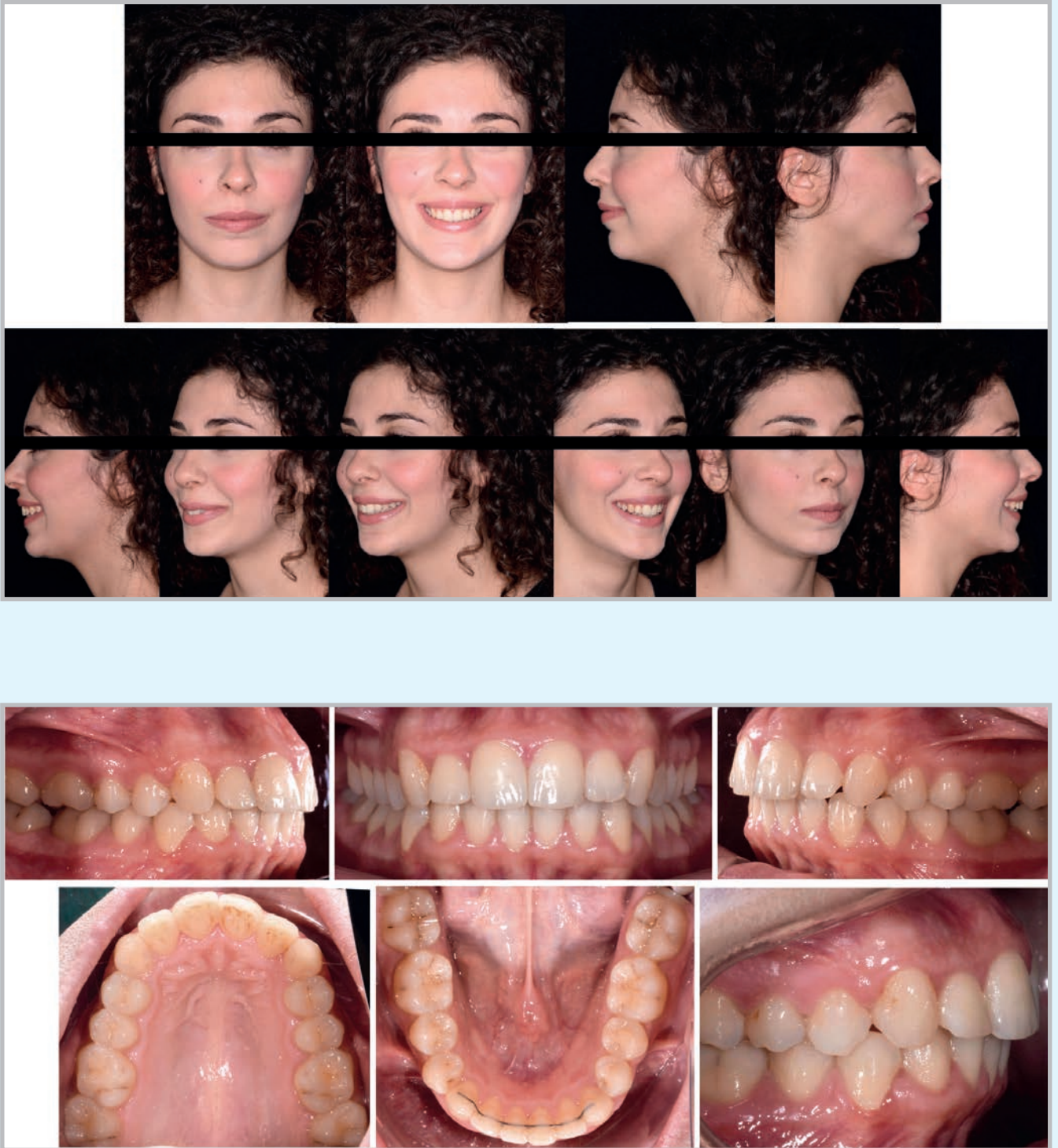Fig. 14 - Confronto foto del viso pre e post trattamento



*Figg. 15a, b - Confronto foto intraorali pre e post trattamento*



*Figg. 16a, b - Confronto foto intraorali pre e post trattamento*



*Figg. 17a, b - Foto del volto e intraorali ad 1 anno dalla fine della terapia*

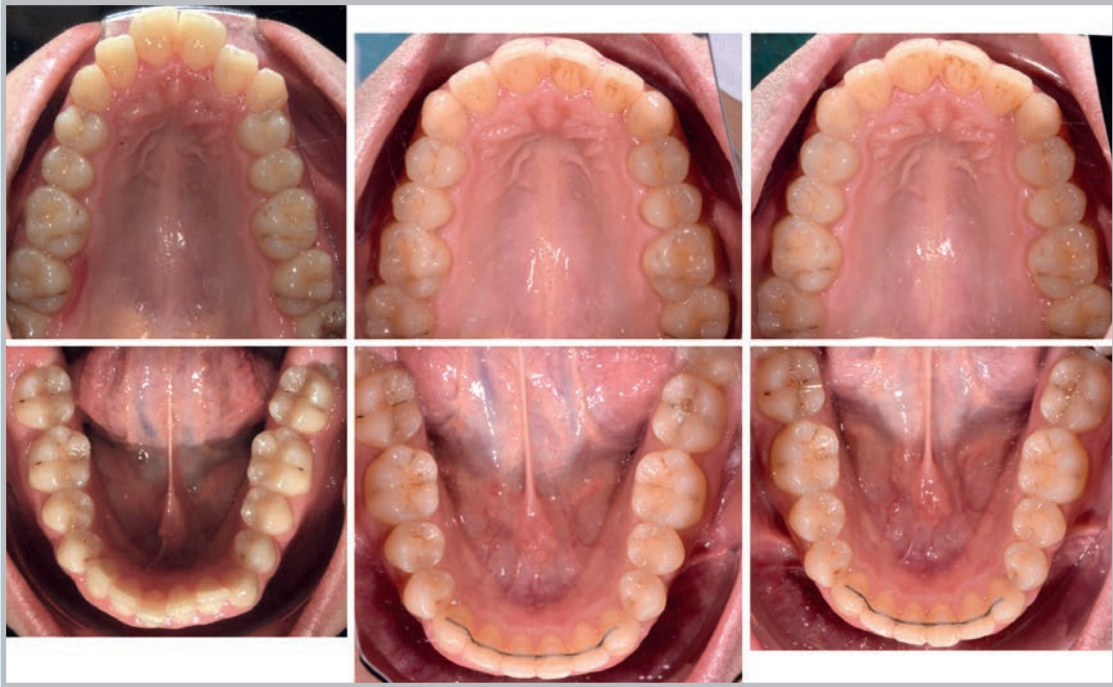


Fig. 18 - Confronto pre e post trattamento fine caso/controllo ad 1 anno

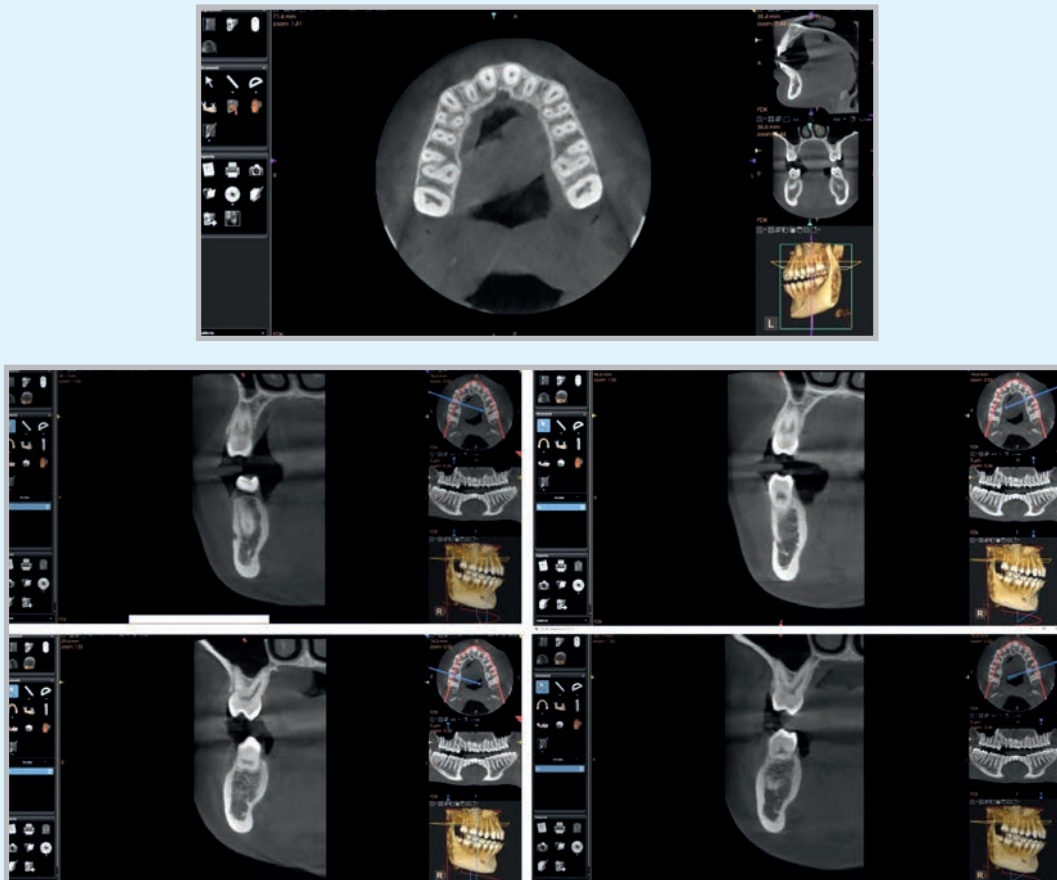


Fig. 19 - La TAC Cone-Beam effettuata a fine terapia ha dimostrato l'assenza di danni ossei corticali a livello delle radici vestibolari dei molari superiori che risultano ben posizionate all'interno della base ossea, con lo spazio del legamento parodontale ben conservato.



## BIBLIOGRAFIA

- 1) Alhammadi Ms et al. *Global distribution of malocclusion traits: A systematic review. Dental Press J Orthod.* 2018 Nov-Dec; 23(6): 40.e1-40.e10.
- 2) Baccetti T, Franchi L, McNamara JA, Tollaro I. *Early dentofacial features of Class II malocclusion: A longitudinal study from the deciduous through the mixed dentition. Am J Orthod* 1997; 111:502-9
- 3) Beretta M, Lanteri C, Lanteri V, Cherchi C, Franchi L., Gianolio A, *Evolution of the leaf expander: a maxillary self expander, Journal of Clinical Orthodontics* May 2019 Volume 53, Issue 5
- 4) Gianolio A, Lanteri C, Lanteri V, Cherchi C *Un nuovo dispositivo per l'espansione del mascellare superiore: l'espansore riattivabile con molle a balestra in nichel-titanio Boll. Inf. Ortod.* 93: 2014
- 5) Grecolini ME, Casali A, Celli D, Mele G. *Utilizzo del Leaf Expander nel trattamento del deficit trasversale mascellare dell'adulto. Un caso clinico. Bollettino Inf Leone* 101/ giu 15-22.
- 6) Guest. S, McNamara J, Baccetti T, Franchi L; *Improving Class II Malocclusion as a side-Effect of rapid. Maxillary expansion:A prospective clinical Study. Am J Orthod* 2010;138: 58-91.
- 7) Helder Baldi Jacob et al. *A 3-D evaluation of transverse dentoalveolar changes and maxillary First Molar Root Length after Rapid or Slow Maxillary expansion in children. Dental Press J Orthod* 2019 Aug 1;24(3):79-87
- 8) Juliana da S.Pereira et al. *Evaluation of the rapid and slow maxillary expansion using cone-beam computed tomography: a randomized clinical trial. Dental Press J Orthod.* 2017 Mar-Apr;22(2):61-68
- 9) Lagraverre MO, Major PW, Flores-Mir C: *Skeletal and dental changes with fixed slow maxillary expansion treatment: a systematic review J Am Dent Assoc* 2005 136:194-199
- 10) Lanteri C, Beretta M, Lanteri v, Gianolio A, Cherchi C, Franchi L *The leaf Expander for non-compliance treatment in the mixed Dentition. J Clin Orthod.* 2016 Sep;50(9): 552-560
- 11) Lanteri V., *Cambiamenti tridimensionali del mascellare superiore dopo espansione con Leaf Expander® in un campione di pazienti in età evolutiva: Valutazione mediante sovrapposizione di modelli digitali e di CBCT Tesi di Dottorato di Ricerca in Scienze Odontostomatologiche Università di Milano, XXIX Ciclo, 2017*
- 12) Manzella K, Franchi L, Al-Jewair T, *Correction of Maxillary Transverse Deficiency in Growing Patients with Permanent Dentition Journal of Clinical Orthodontics, vol LII 3:148-156 2018*
- 13) Tollaro I, Baccetti T, Franchi L, Tanasescu C, *Role of posterior transverse inter arch discrepancy in Class II, Division 1 malocclusion during The mixed dentition. Am J Orthod* 1996;110: 417-22
- 14) Vargeviak K. *Morphogenetic evidence of muscle influence on dental archwidth. Am. J Ortod* 1979;76:21-8;.



La Leone S.p.A., da sempre attenta ai valori ambientali, negli ultimi anni ha implementato la propria comunicazione verso la sua clientela utilizzando i servizi on-line (e-mail, newsletter)

**Per continuare ad essere aggiornato e ricevere le nostre comunicazioni relative alle attività culturali, commerciali e didattiche ti invitiamo a compilare il form presente nel link**



[www.leone.it/servizi/newsletter.php](http://www.leone.it/servizi/newsletter.php)

## MADE IN ITALY

è un marchio che indica che un prodotto, di qualunque tipo esso sia, è stato interamente progettato, realizzato e confezionato in Italia. Ma "Made in Italy" non è solo un brand: è soprattutto una filosofia. Scegliere un prodotto italiano certificato significa comprare un qualcosa che ha tutto il sapore dell'Italia più bella, quella che si impegna seriamente, che sa valorizzare le proprie idee e che sostiene il lavoro e l'occupazione nel proprio territorio:

**L'ITALIA CHE CI PIACE DI PIÙ. PREMIATE IL LAVORO ITALIANO!**



**RIPARTI CON NOI, RIPARTI CON IL PRODOTTO ITALIANO**  
**ACQUISTA OGGI,**  
**PAGHI A GENNAIO 2021!**

(ORDINE MINIMO € 1.000 A VALORE DI LISTINO LEONE ORTODONZIA E IMPLANTOLOGIA)

**VALIDA FINO AL 31 AGOSTO 2020**

**SPEDIZIONE DIRETTA DAL NOSTRO MAGAZZINO.**

OFFERTA NON CUMULABILE CON ALTRE OFFERTE LEONE IN CORSO IN COLLABORAZIONE CON IL DEPOSITO DENTALE.

**LEONE S.p.a. Ortodonzia e Implantologia**

Via P. a Quaracchi, 50 • 50019 Sesto Fiorentino • Firenze • Tel. 055.30441 • Fax 055.374808

e-mail: [info@leone.it](mailto:info@leone.it) [www.leone.it](http://www.leone.it)

Ufficio Vendite Italia • Tel 055.3044600 • Fax 055.374808 • e-mail: [italia@leone.it](mailto:italia@leone.it)





Ortodonzia e Implantologia

## NUOVI PRODOTTI LEONE

### RPE FOR TADS CAD CAM EXPANDER

Grazie ad oltre 50 anni di esperienza nella fabbricazione di espansori rapidi, alla costante attenzione alle ultime innovazioni cliniche e tecnologiche recentemente adottate per ampliare le possibilità di espansione mascellare siamo orgogliosi di presentare:

- il nuovo **RPE rinforzato per TAD** che permette di fabbricare espansori rapidi totalmente customizzati, sia ad ancoraggio ibrido che completamente scheletrico;
- il nuovo **Espansore Rapido CAD CAM** la prima serie dedicata di espansori che può essere usata in un workflow completamente digitale.



### ESPANSORE PALATALE PER TADS

Presenta solo due bracci posteriori e 4 staffe dedicate per TAD che possono essere adattate all'anatomia del paziente e alla posizione dei TAD per poi essere saldate Laser sul corpo della vite in laboratorio.

La maggiore resistenza meccanica del disgiuntore consente di applicare forze elevate necessarie nella terapia MARPE anche in pazienti adulti.



Grazie alle staffe dedicate per TAD adattabili, è possibile personalizzare l'espansore rapido in base all'anatomia di ogni paziente, sia nel caso della procedura di posizionamento del tipo TADs-first che nel tipo TADs-last al fine di ottimizzare una distribuzione del carico di espansione sui TAD.


Disponibile uno strumento dedicato per la personalizzazione delle staffe per TAD.



### REF P0201-00

### STRUMENTO DI PIEGATURA PER TAD

Confezione da 1 pezzo - Euro 62,00



### Posizionamento accurato

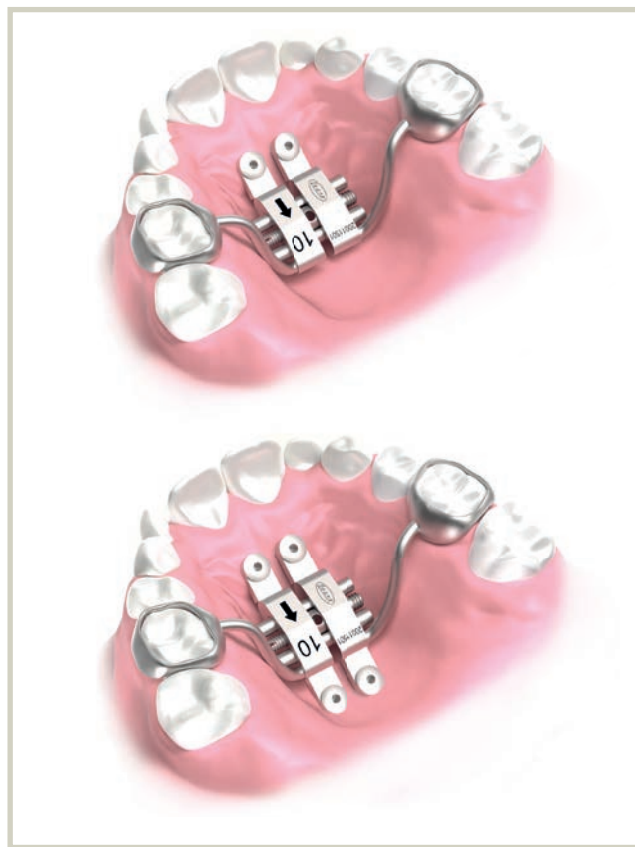
Secondo l'anatomia del paziente e orientamento delle staffe di fissaggio in base alla posizione dei TAD

### La resistenza meccanica

del disgiuntore risulta maggiore di 50kgf

Attivazione con l'apposita

### Chiavetta potenziata



Fornito con 4 staffe dedicate per TAD, 1 chiavetta di acciaio inossidabile, 1 chiavetta potenziata, snodata, con manico e istruzioni per il paziente per facilitare l'attivazione endorale domiciliare.

Confezioni da 1 pezzo e 4 staffe - Euro 38,80\*

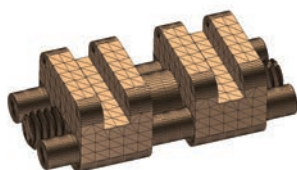
	11 mm	4 mm	bracci	corpo	fori da attivare per la max espansione consentita		
<b>201A0620-08</b>			1,5 mm	13 mm	8 mm	0,8 mm	40
<b>201A0620-10</b>			1,5 mm	15 mm	10 mm	0,8 mm	50
<b>201A0620-12</b>			1,5 mm	17 mm	12 mm	0,8 mm	60

## NUOVI PRODOTTI LEONE

**CAD·CAM**  
EXPANDER

DOMANDA DI BREVETTO DEPOSITATA

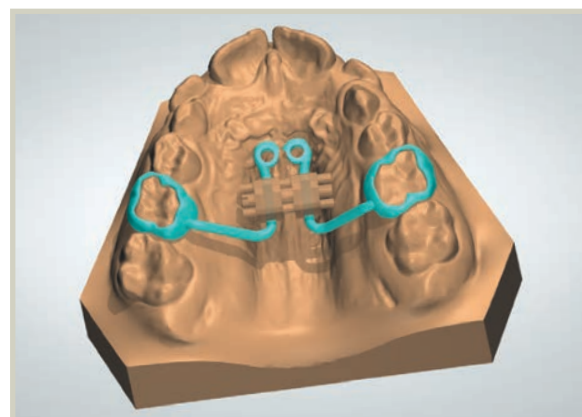
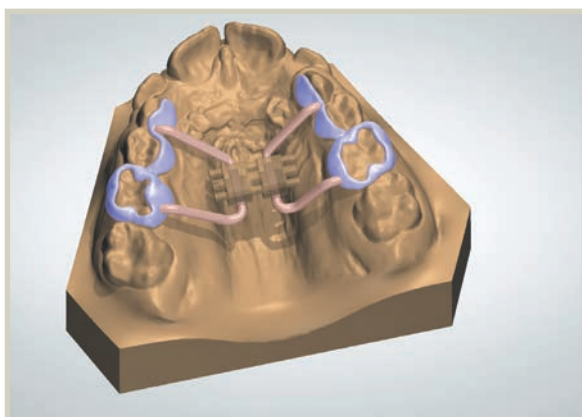
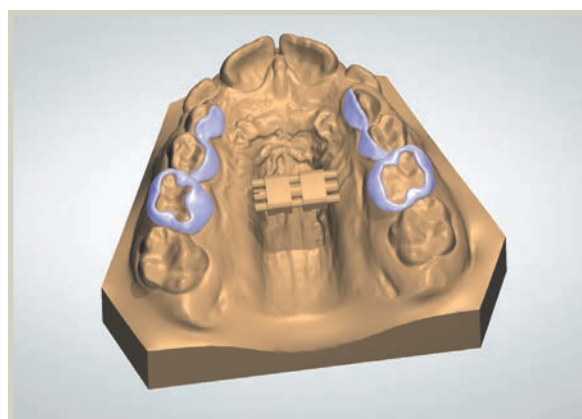
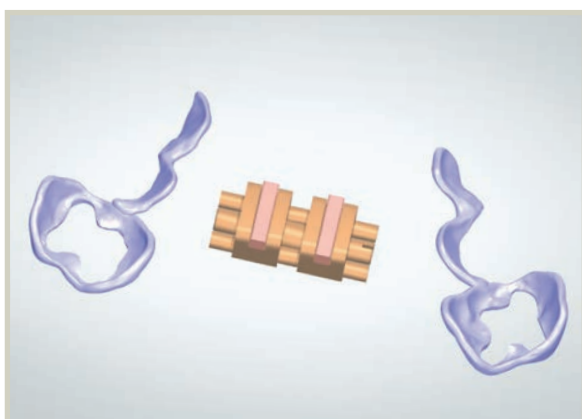
**LA PRIMA SERIE DI DISGIUNTORI**  
PROGETTATA APPOSITAMENTE PER UN **WORKFLOW**  
**COMPLETAMENTE DIGITALE**

**ESPANSORE ANATOMICO PER CAD CAM**

La serie di espansori CAD CAM sebbene ricordi un espansore standard è un dispositivo ottimizzato per questo particolare utilizzo: al posto dei bracci presenta slot squadrati che consentono un perfetto accoppiamento della struttura sinterizzata progettata digitalmente. Inoltre, la struttura rinforzata e le guide autocentranti ne permettono l'utilizzo nelle terapie MARPE anche in pazienti adulti.

La progettazione digitale dell'apparecchio introduce vantaggi significativi sia nella fabbricazione, in termini di tempo e costi, che clinicamente, in quanto assicura maggiore accuratezza rispetto ad altri metodi tradizionali e maggiore predicibilità dei risultati.

Interamente costruito in acciaio inossidabile biomedicale è levigato e senza sporgenze per un'igiene sicura. Sul corpo sono marcate laser la capacità espansiva, espressa in mm, le frecce indicanti la direzione di apertura e il numero di lotto.



### Altamente personalizzabile

Possono essere accuratamente fabbricati apparecchi ad ancoraggio dentale, ibrido (dentale e scheletrico) e completamente scheletrico

### Maggiore resistenza del dispositivo

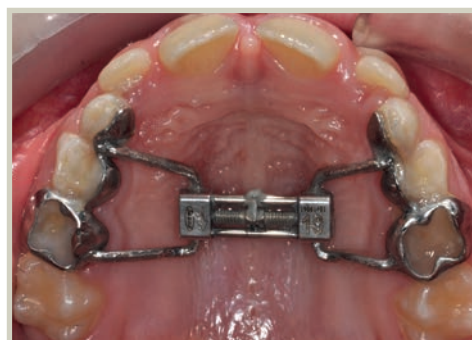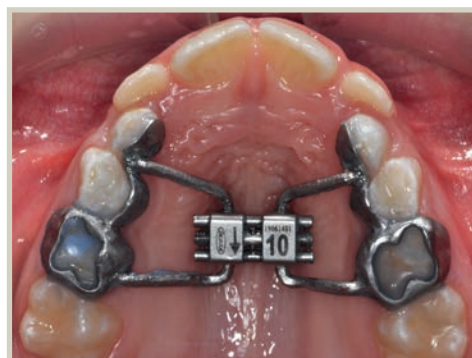
Il dispositivo resiste a più di 50kgf. Il materiale della vite maschio, di acciaio biomedicale, e le guide autocentranti lo rendono ideale anche per la tecnica MARPE

### Slot squadrati

Il corpo dell'espansore, presenta degli slot (alloggiamenti a sezione quadrata) per un perfetto accoppiamento con la struttura sinterizzata customizzata.

Sono disponibili file stl della vite, delle barre di connessione quadrate e linee guida per la fabbricazione

Attivazione con l'apposita **chiavetta potenziata**



Per gentile concessione del Prof. L. Franchi - Università degli Studi di Firenze

Fornito con 1 chiavetta di acciaio inossidabile, 1 chiavetta potenziata snodata con manico, e istruzioni per il paziente per facilitare l'attivazione endorale domiciliare.

Confezioni da 1 pezzo - Euro 29,40\*

6 mm		4,5 mm		corpo		fori da attivare per la max espansione consentita	
		<b>A0630-08D</b>	1,5x1,5mm	12 mm	8 mm	0,8 mm	40
		<b>A0630-10D</b>	1,5x1,5mm	14 mm	10 mm	0,8 mm	50
		<b>A0630-12D</b>	1,5x1,5mm	16 mm	12 mm	0,8 mm	60

\*Tutti i prezzi sono da intendersi IVA esclusa

# Combinare terapia ortopedica e ortodontica in terza Classe scheletrica: un caso clinico con MaXimo e maschera di Petit

*Dott. Giuseppe Perinetti - Libero professionista, Nocciano (PE) e Pordenone  
Sig. Paolo Tonini e Sig. Alex Bruno - Lab. Ortotec, Tricesimo (UD)  
Laboratorio ad elevata specializzazione ortodontica*



## INTRODUZIONE

La malocclusione di terza Classe in Europa ha una prevalenza di circa 3.5% nella dentatura mista e del 6.2% in quella permanente (Alhammadi e coll. 2018). La letteratura (Perinetti e coll. 2017a; Westwood e coll. 2003) suggerisce una terapia ortopedica in due fasi, la prima nel bambino in fase di crescita pre-puberale (dove gli effetti sarebbero maggiori sul mascellare) e una tardiva ma più breve nella fase ascendente del picco di crescita (dove gli effetti sarebbero principalmente sulla mandibola). Una recente revisione narrativa della letteratura (Zere e coll. 2018) è stata pubblicata circa tutte le principali modalità terapeutiche oggi possibili.

Nel presente caso clinico si riporta l'uso del distalizzatore MaXimo su miniviti palatali (Perinetti e coll. 2019) in associazione a una terapia ortopedica di terza Classe, il timing del quale è stato basato sul metodo della maturazione della falange media del terzo dito (metodo MPM). Tutti i dettagli del metodo MPM sono stati pubblicati in precedenza su riviste internazionali (Perinetti e coll. 2014; Perinetti e coll. 2017b) e su questo Bollettino (no. 103 Maggio 2019) (Perinetti e coll. 2016b). Il rationale per l'uso dell'ancoraggio palatale non è stato solo nella possibilità di distalizzare, ma anche di aumentare l'efficienza della terapia ortopedica con maschera. A questo riguardo una recente revisione della letteratura, che ha comparato gli effetti scheletrici e dentali di terapie ortopediche per terza Classe con e senza ancoraggio scheletrico, ha riportato migliori risultati clinici per le prime (Clemente e coll. 2018).

## CASO CLINICO

Il paziente AO di 7 anni e 8 mesi (Figg. 1, 2) si è presentato alla nostra osservazione con una terza Classe scheletrica in dentatura mista precoce associata a notevole contrazione palatale, morso crociato bilaterale con incisivi in rapporto di testa-a-testa (Fig. 2). Il paziente presentava una terza Classe scheletrica (Fig. 14A) di media entità (angolo ANB,  $-0,1^\circ$ ) in lieve iperdivergenza (angolo SN-GoGn,  $36,3^\circ$ ). Sebbene il valore di SNB fosse nella norma ( $78,0^\circ$ ), quello di SNA ( $77,9^\circ$ ) dimostrava un deficit sagittale del

mascellare superiore. Al contrario, i valori di A to Nperp e Pog to Nperp (rispettivamente di  $-0,4$  mm e  $+0,9$  mm) evidenziavano un eccesso di crescita mandibolare. Tenuto conto di tutti i valori cefalometrici la terza Classe è stata definita come la risultante di eccesso di crescita mandibolare e deficit di quella mascellare (Fig. 14A). Gli incisivi inferiori presentavano torque ridotto rispetto alla base ossea ( $80,4^\circ$  rispetto al piano mandibolare), mentre i superiori risultavano con torque nella norma ( $107,4^\circ$  rispetto al piano di Francoforte°). Alla OPT non si sono riscontrate anomalie degne di nota (non mostrato).

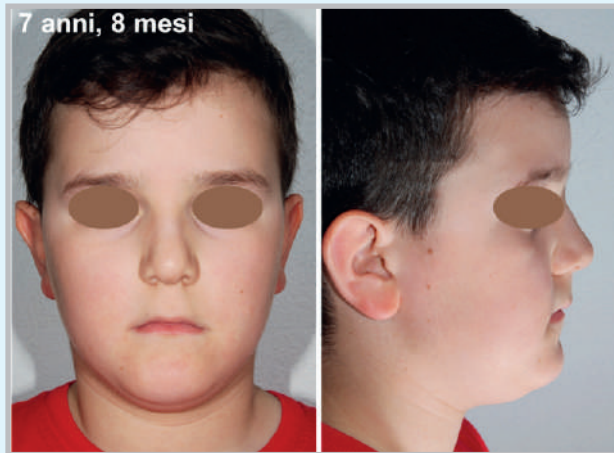


Fig. 1 - Foto extraorali del paziente a inizio terapia

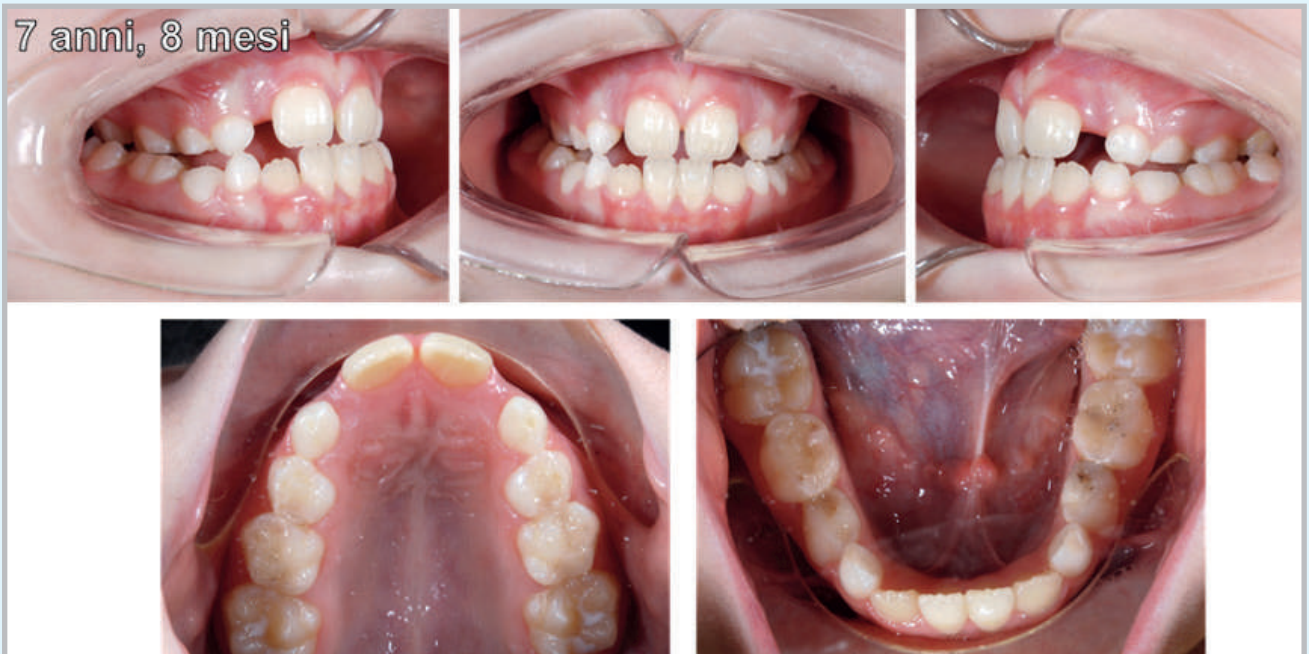

Fig. 2 - Foto intraorali del paziente a inizio terapia

Il caso, essendo una terza Classe scheletrica associata a contrazione trasversale del mascellare superiore trova una pianificazione ideale nella terapia di espansione ortopedica e trazione con maschera facciale (Westwood e coll. 2003) (Figg. 3A-C. Il timing di terapia risultava ottimale essendo il paziente in fase di dentatura mista precoce (pre-puberale) (Perinetti e coll. 2017a). Pertanto, è stato montato un espansore palatale rapido (Westwood e coll. 2003) con bande sui sestis (Fig. 3A) a cui è seguito un protocollo di 2 attivazioni al giorno per circa 2 settimane. L'espansore è stato costruito con vite

da 10 mm (Leone, A0630-10) e con ganci vestibolari per la trazione extraorale rinforzati da archi a cavaliere tra canini e primi molari decidui. La massima espansione è stata ottenuta dopo 2 mesi (Fig. 3B), quando si è passati alla trazione con Maschera di Petit (Fig. 3C). La forza degli elastici è stata di circa 500 grammi per lato (Masucci e coll. 2011) con l'indicazione di portarla alla notte e al pomeriggio. La direzione di trazione degli elastici è stata tenuta il più in basso possibile per limitare ante-rotazione del mascellare superiore (Tanne e coll. 1989).



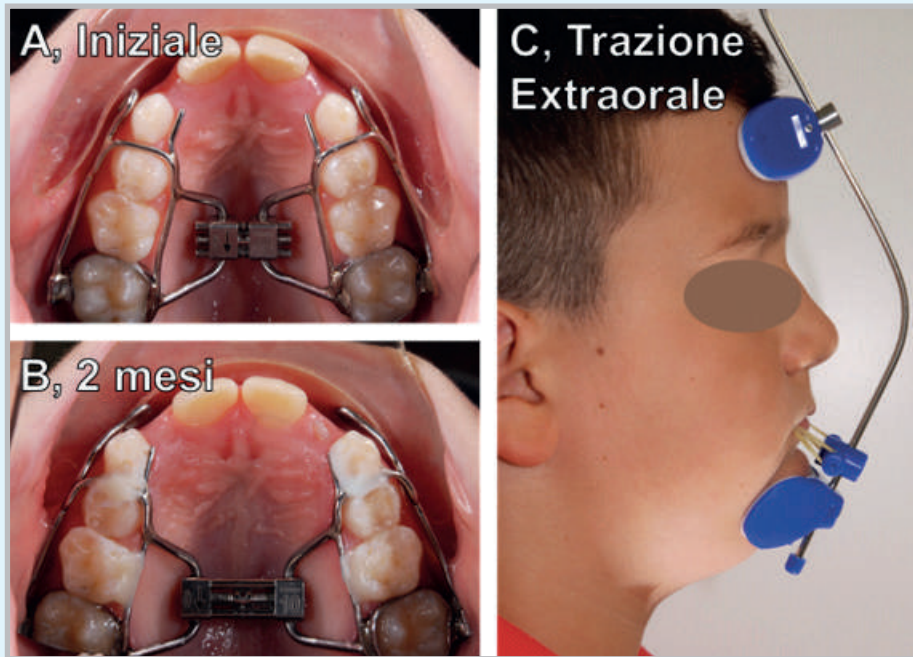


Fig. 3 - Terapia ortopedica di fase 1

La terapia con maschera è durata circa 20 mesi per un totale di 22 mesi di terapia considerando anche la fase iniziale con l'espansore. All'età di 9 anni e 11 mesi viene quindi fatta una nuova valutazione del caso (Figg. 4-6 e 14B). Sebbene il profilo cutaneo non fosse marcatamente di terza Classe scheletrica un lieve miglioramento è stato riscontrato (vedi figg. 1 e 4). Occlusalmente si presentava una dentatura mista tardiva con seconde Classi molari oltre la mezza cuspidate da entrambi i lati. I morsi crociati sono stati risolti. Pertanto, è stato consegnato un attivatore di retrazione come contenzione notturna (Fig. 5) per un altro anno. Dal punto di vista cefalometrico (Fig. 14B), si è notato un significativo aumento dell'angolo ANB che è passato da  $-0,1^\circ$  a  $+2,5^\circ$ . Inoltre,

la divergenza facciale totale (come angolo SN-GoGn) non ha presentato modifiche di rilievo clinico. La posizione del punto A rispetto al piano Nperp è avanzata da  $-0,4$  mm a  $+1,4$  mm, mentre per il Pog si è passati da  $+0,9$  mm a  $-0,3$  mm (vedi figg. 14A e 14B). Infine, dall'analisi occlusale tramite sovrapposizione regionale del mascellare si è notato come la seconda Classe dentale sia peggiorata con un avanzamento dei molari di  $2,1$  mm (Fig. 6). Tale effetto è stato riportato essere conseguente alla trazione con maschera (Ge e coll. 2012). Come conseguenza, si è avuta una riduzione dello spazio in arcata per i canini superiori con ancora erotti. Dalla OPT non si sono evidenziate anomalie, mentre i terzi molari non erano ancora visibili (Fig. 11A).

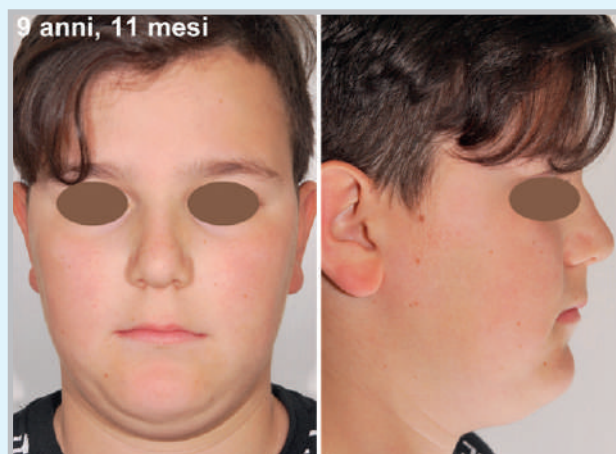

Fig. 4 - Foto extraorali del paziente dopo la terapia ortopedica di fase 1

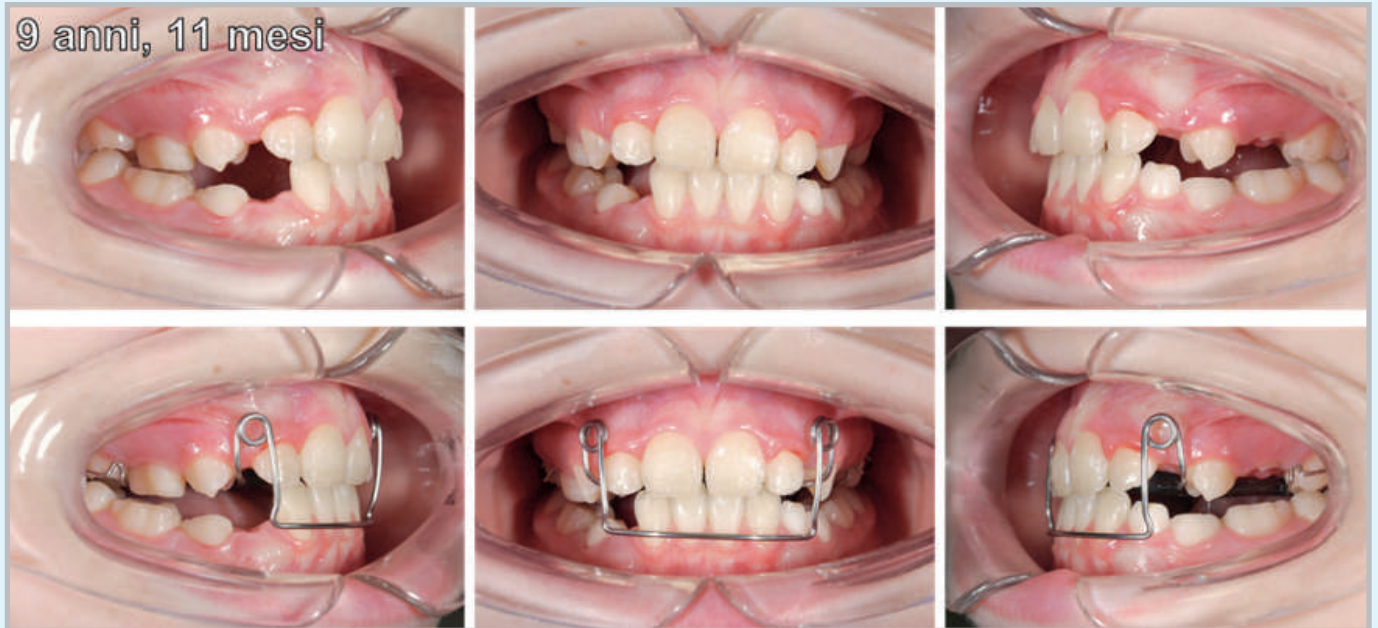

Fig. 5 - Foto intraorali del paziente dopo la terapia ortopedica di fase 1, con dettaglio dell'attivatore di retrazione

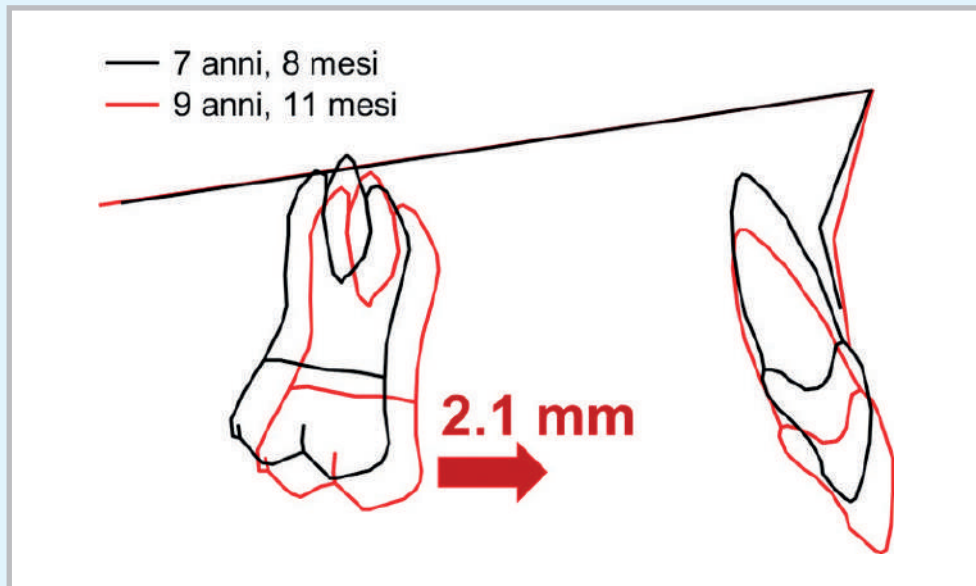


Fig. 6 - Sovrapposizione regionale mascellare prima (nero) e dopo (rosso) la terapia ortopedica di fase 1. Notare l'avanzamento molare

Il paziente è stato rivalutato a 11 anni e 8 mesi quando era ormai in dentatura permanente (Figg. 7, 13A e 14B) e prima di una nuova terapia ortopedica-ortodontica di fase 2. Le problematiche occlusali persistenti erano di vario tipo e includevano le seconde Classi dentali bilateralmente, deviazione a destra della linea mediana superiore e mancanza notevole di spazio per il canino superiore di destra non ancora erotto. Infine, sebbene non siano state riscontrate recidive di morsi crociati laterali, come descritto in letteratura per questi casi (Baccetti e coll. 2001), si è ripresentato ancora un moderato grado di compenso dentale anteriore. Infatti, la crescita di terza Classe tende a essere sfavorevole e la ricomparsa di uno scompenso occlusale rimane possibile durante la crescita e specie durante la pubertà (Westwood e coll. 2003). In questa rivalutazione del caso è stata eseguita anche una radiografia della

falange media del terzo dito (Perinetti e coll. 2017b) (Fig. 13A) per valutare il grado di maturazione scheletrica. In base al metodo MPM (Perinetti e coll. 2017b) gli stadi 1 e 2 (MPS1 e MPS2) sono da considerarsi pre-puberale, mentre il passaggio dallo stadio 2 al 3 (MPS3) corrisponde alla curva ascendente del picco di crescita (Fig. 12). Nonostante il paziente avesse 11 anni e 8 mesi si presentava ancora in fase di crescita prepuberale con uno stadio MPM tra 1 e 2, quindi ottimale per una seconda fase di terapia con maschera (Perinetti e coll. 2017a). Tenendo conto anche della necessità di dover ripristinare l'occlusione con riapertura dello spazio per il 13 non ancora erotto, si è optato per una terapia combinata ortodontica (per la distalizzazione all'arcata superiore) e ortopedica (trazione con maschera).

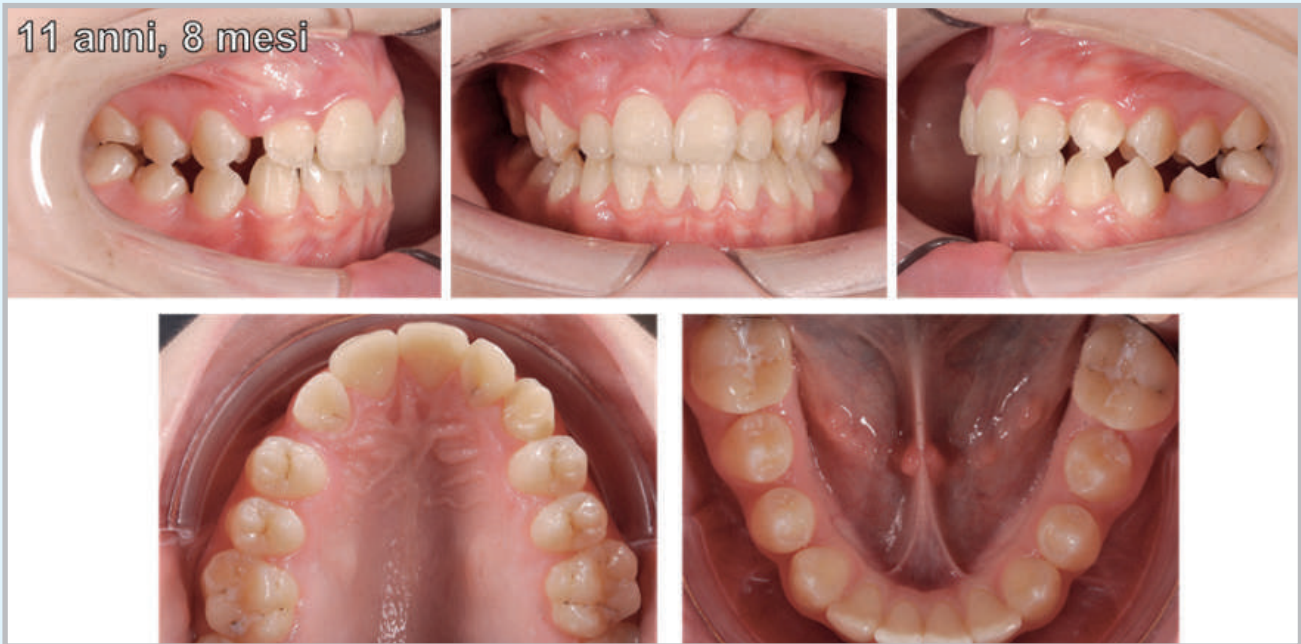

Fig. 7 - Foto intraorali del paziente prima della terapia ortopedica-ortodontica di fase 2

Si è deciso quindi di distalizzare con il dispositivo MaXimo (Leaf Expander Leone A2704-09) ancorato su due miniviti palatali (Fig. 8A). La prima fase è consistita nell'inserzione delle miniviti palatali controlaterali a livello della terza ruga palatina (o distalmente ai canini in assenza di affollamento) (Ludwig e coll. 2011). In questo caso le miniviti sono state di 9 mm di lunghezza (Nienkemper e coll. 2013). L'inserimento è stato eseguito tramite strumenti manuali in anestesia locale e senza foro pilota, essendo le miniviti

autofilettanti. Subito dopo l'inserzione è stato posizionato su ogni minivite il relativo abutment, che in questo caso è servito anche da copy per la presa dell'impronta (in silicone con putty e light, unica fase) come riportato in altro articolo (Perinetti e coll. 2016a). Il distalizzatore MaXimo presenta i due bracci posteriori della vite collegati alle bande sui primi molari e quelli anteriori collegati alle miniviti. In aggiunta, per questo caso sono stati saldati due ganci anteriori per la trazione extraorale (Fig. 8A).

Una volta applicato, il distalizzatore MaXimo è stato immediatamente attivato (Perinetti e coll. 2016a). Contestualmente al montaggio del MaXimo è stata consegnata una nuova Maschera di Petit (Fig. 8B) da utilizzare con le stesse modalità sopra riportate. Nei mesi successivi il MaXimo è stato mantenuto attivo girando la vite con una comune chiave da espansore. Dopo 10 mesi di

distalizzazione (Fig. 8C) è stato raggiunto il livello di distalizzazione richiesto e il MaXimo non è stato più attivato nel mentre il paziente ha continuato a portare la maschera di Petit. Durante questi mesi di terapia è stato eseguito un bonding di entrambe le arcate per allineare e riaprire lo spazio del 13 in tempo per l'eruzione spontanea (Fig. 8C).

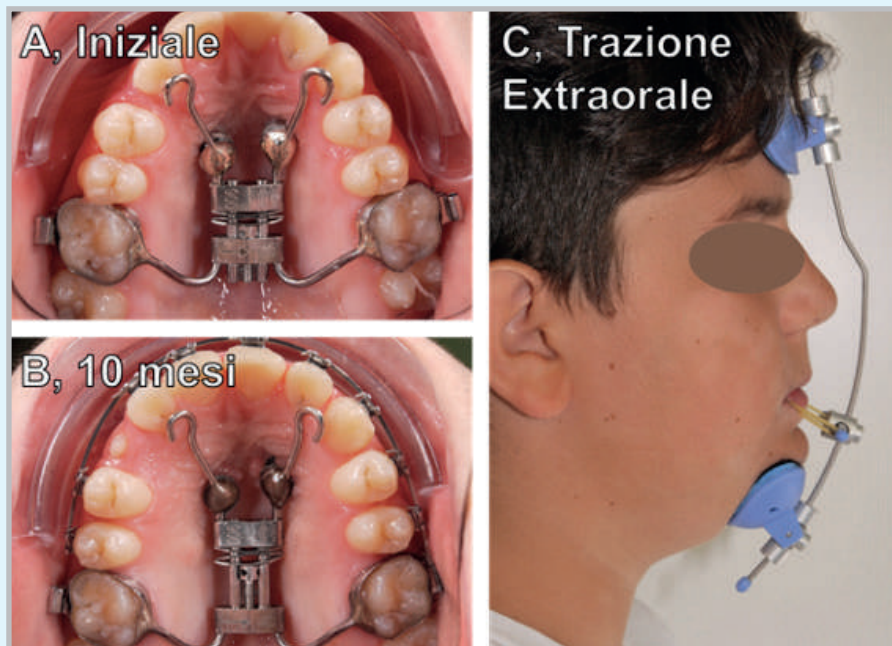


Fig. 8 - Terapia ortopedica-ortodontica di fase 2

Durante la fase di distalizzazione non sono stati riportati disagi o sintomi degni di rilievo da parte del paziente e il mantenimento dell'igiene è stato ottimale e di facile gestione. Oltretutto, la distalizzazione dell'arcata superiore è stata associata al drifting distale dei premolari (Grec e coll. 2013) che ha ridotto ulteriormente i tempi di terapia (Fig. 8C). Dopo 13 mesi di terapia è stata eseguita una nuova radiografia della falange media del terzo dito, notando una fase di maturazione scheletrica (MPS3) nel pieno del picco di crescita (Fig. 13B).

A questo punto è stata sospesa la terapia con maschera che non dovrebbe essere prolungata oltre il picco di crescita (Westwood e coll. 2003). Il MaXimo è stato anch'esso rimosso (Fig. 9) e la terapia è proseguita con la sola apparecchiatura vestibolare. Tubi diretti sono stati bondati sui sestri superiori mentre le arcate presentavano già un buon allineamento e ingranaggio di prima Classe. Le fasi successive hanno riguardato la finitura del caso con il centramento delle linee mediane.

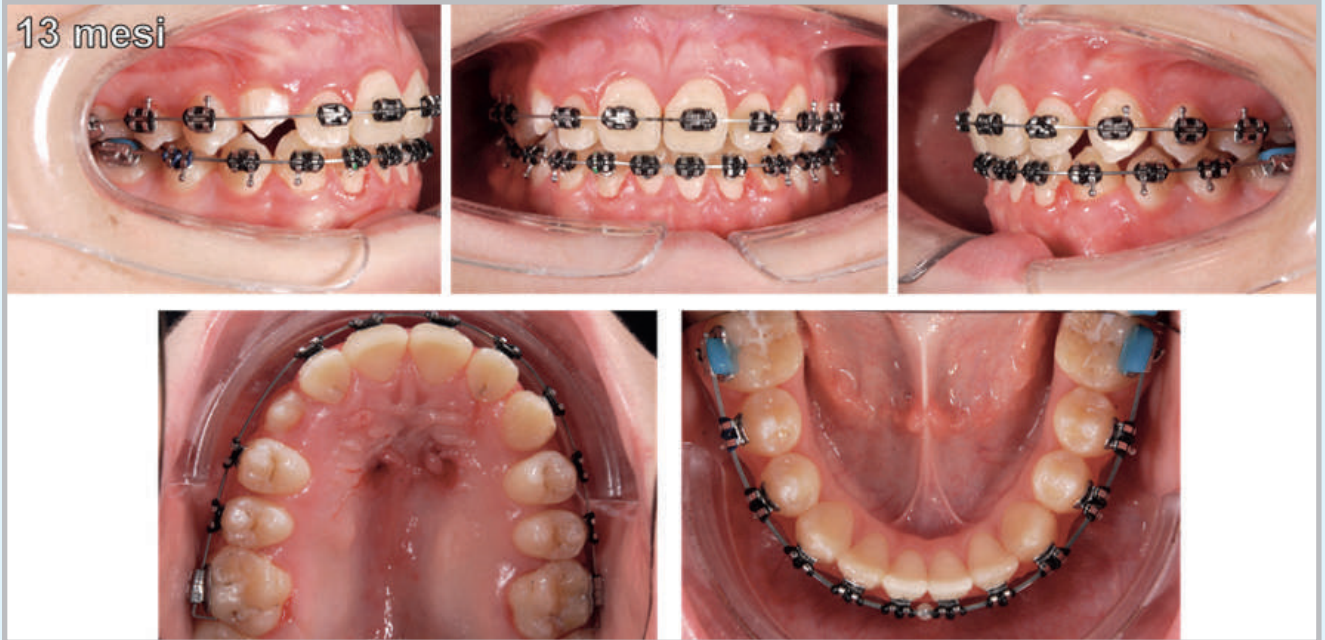


Fig. 9 - Andamento della terapia ortopedica-ortodontica di fase 2 nel momento della rimozione del MaXimo e interruzione della trazione extra-orale

La terapia di fase 2 si è conclusa dopo 22 mesi complessivi con ottenimento delle prime Classi dentali, buon allineamento e ingranaggio (Fig. 10). Delle placche termoplastiche sono state consegnate come contenzione notturna. Alla OPT (Fig. 11) si è riscontrato un buon parallelismo delle radici senza effetti collaterali come riassorbimenti ossei o radicolari. Da notare la posizione degli ottavi superiori di cui dovrà essere seguito l'esito per alcuni anni. Le foto extra-orali hanno evidenziato un buon profilo (Fig. 15). Dal punto di vista cefalometrico (Figg. 14C e 14B), si è notato un ulteriore aumento dell'angolo ANB che è passato da  $+2,5^\circ$  (7 anni, 8 mesi) a  $+3,1^\circ$ . Inoltre, la divergenza facciale totale (come angolo SN-GoGn) ha presentato solo un modesto aumento (rispetto a 9 anni e 11 mesi), quindi di scarso rilievo clinico. La posizione del punto A rispetto al piano Nperp è avanzata da  $+1,4$  mm (9 anni,

11 mesi) a  $+2,7$  mm, mentre per il Pog si è passati da  $+0,3$  mm (9 anni, 11 mesi) a  $+0,8$  mm. La risoluzione della seconda Classe dentale è risultata ben evidente anche da questa analisi (vedi figg. 14B e 14C). Infine, le sovrapposizioni cefalometriche regionali mandibolare e mascellare sul piano di Francoforte (Fig. 16) hanno evidenziato una modesta post-rotazione mandibolare (SN-GoGn aumentato di  $1,2^\circ$ ) e un'ante-rotazione mascellare (Liu e coll. 2015; Vaughn e coll. 2005). Sebbene tali fenomeni siano stati riportati in letteratura come effetti collaterali della terapia ortopedica per terza Classe con trazione extra-orale (Baik 1995; Vaughn e coll. 2005), tali aumenti sono stati contenuti, probabilmente in conseguenza della direzione di trazione in basso degli elastici extra-orali (Tanne e coll. 1989).

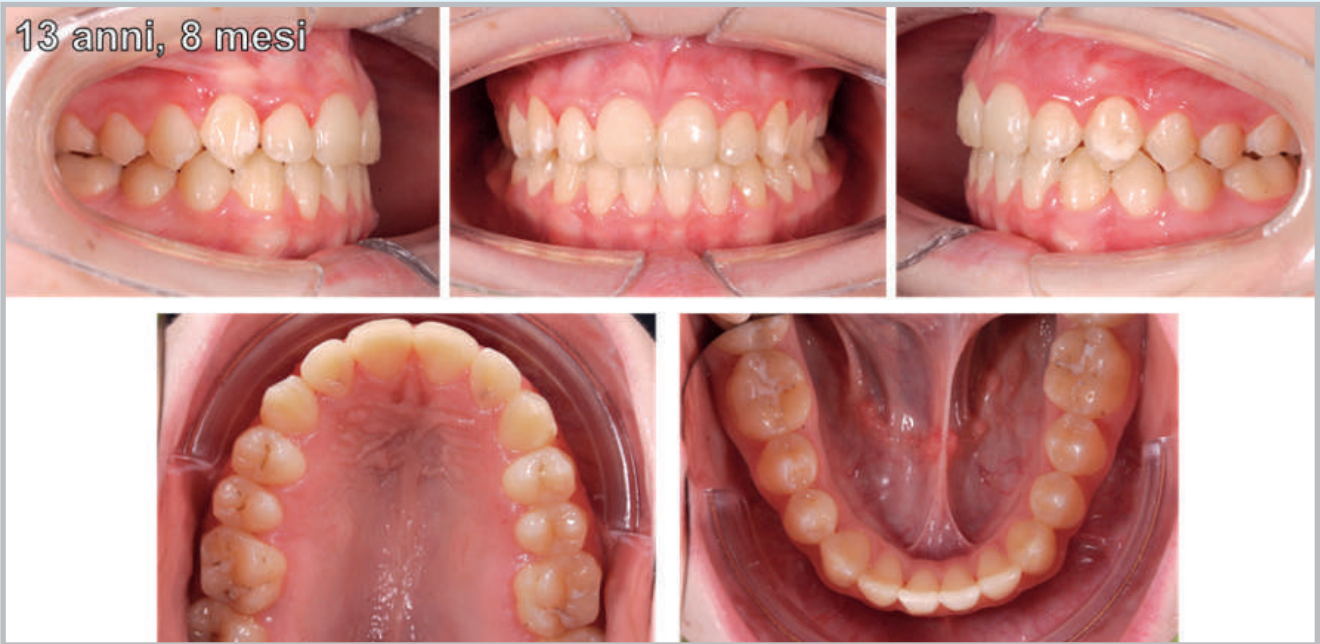

Fig. 10 - Foto intraorali del paziente dopo la terapia ortopedica-ortodontica di fase 2

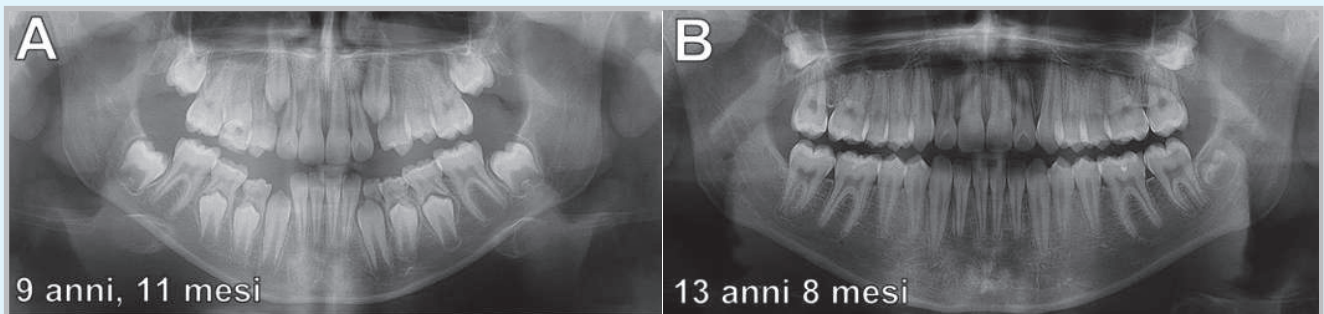


Fig. 11 - Ortopanoramiche dopo la terapia di fase 1 (A) e di fase 2 (B)

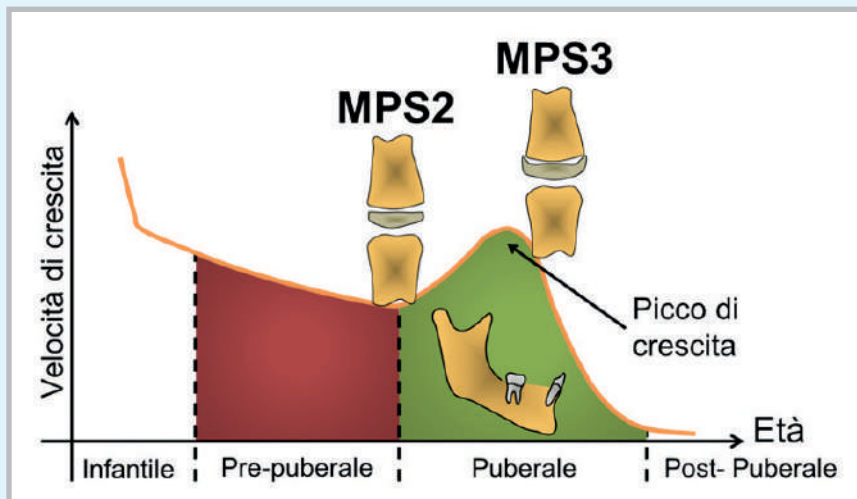


Fig. 12 - Diagramma della velocità di crescita in base alle diverse fasi di maturazione con relativi stadi MPM

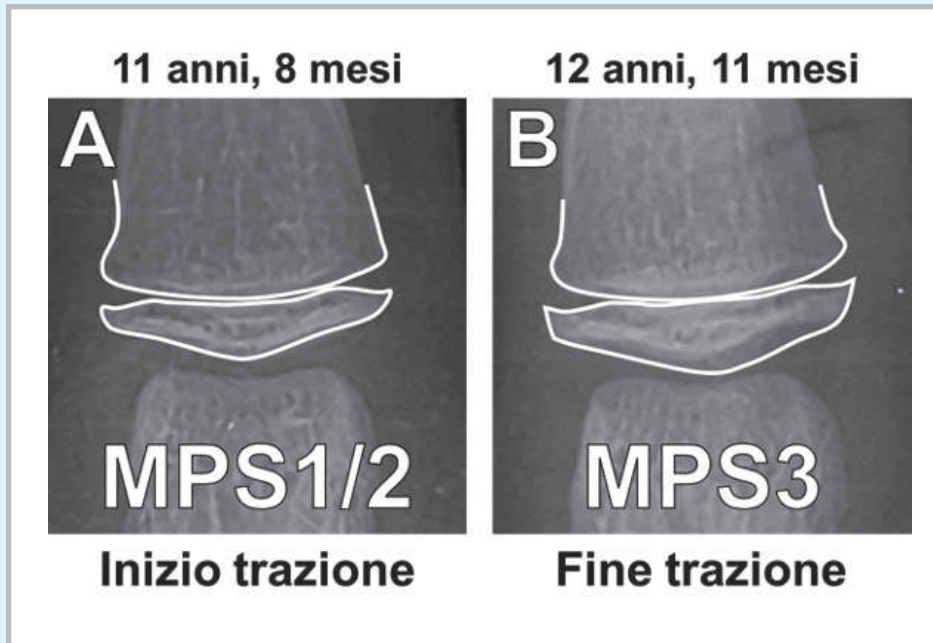


Fig. 13 - Stadi MPM del paziente prima della terapia ortopedica-ortodontica di fase 2 (A) e alla fine della trazione extra-orale (B)

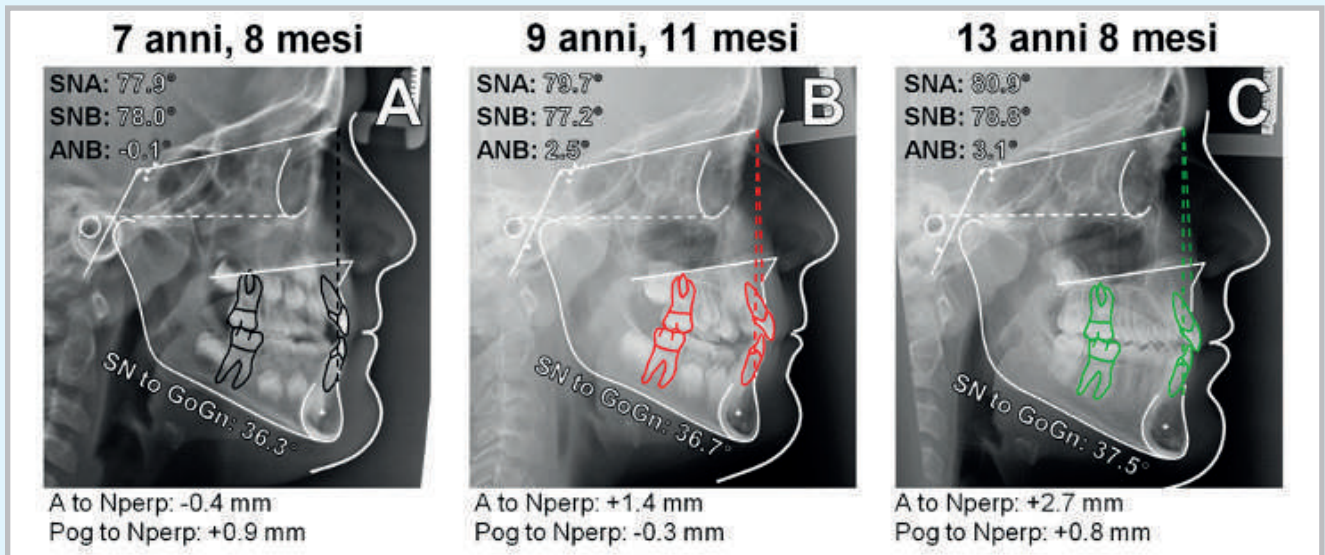


Fig. 14 - Analisi cefalometriche del paziente prima (A) e dopo (B) la terapia di fase 1 e dopo la terapia di fase 2 (C)

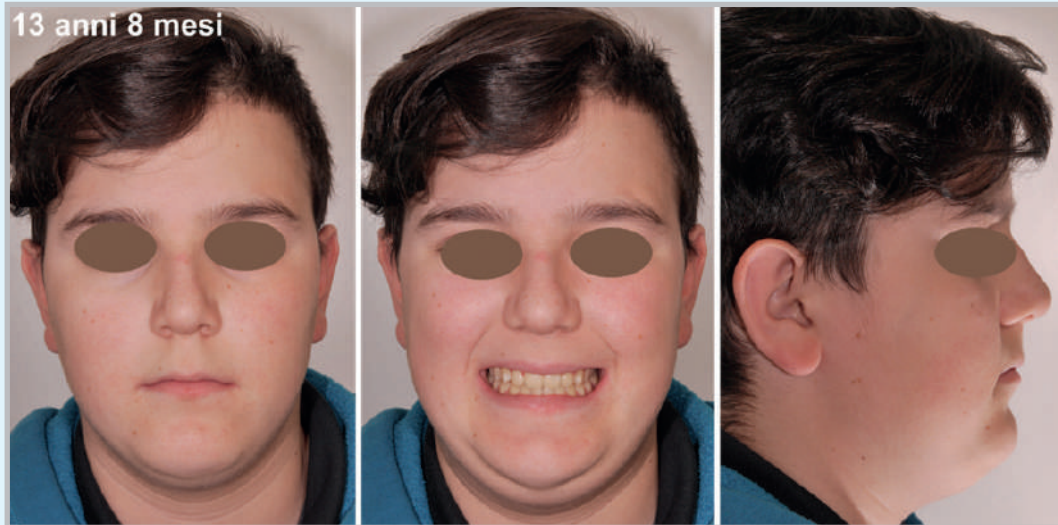

Fig. 15 - Foto extraorali del paziente dopo la terapia ortopedica-ortodontica di fase 2

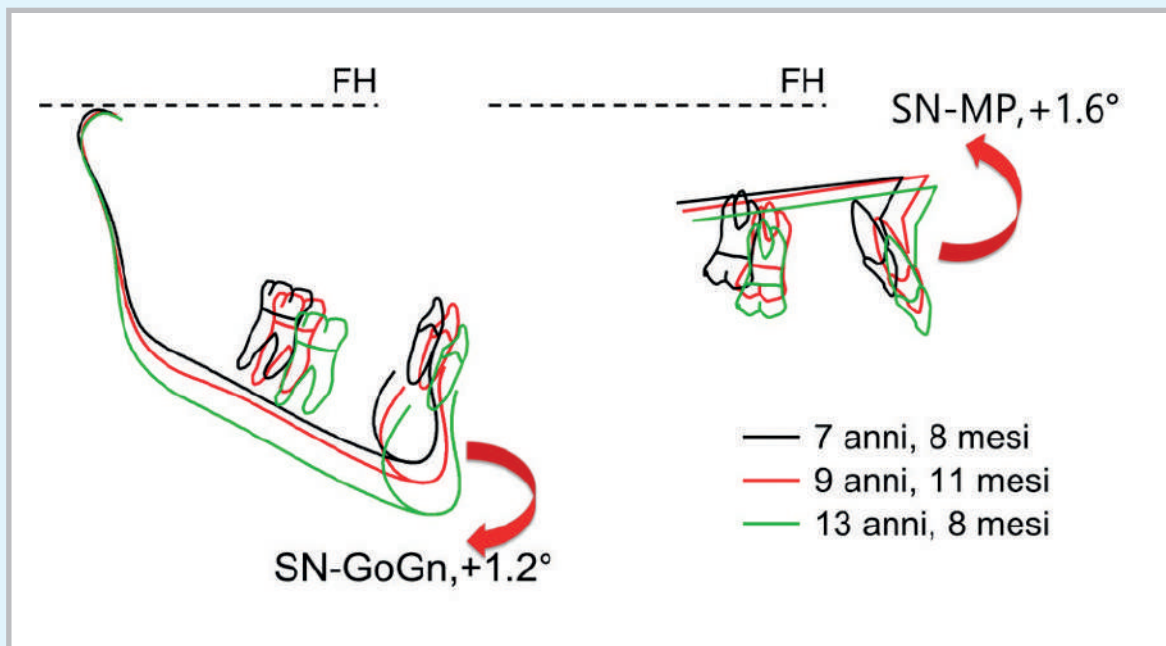


Fig. 16 - Sovrapposizioni regionali mandibolare e mascellare del paziente prima (nero) e dopo (rosso) la terapia di fase 1 e dopo la terapia di fase 2 (verde)



## BIBLIOGRAFIA

- Alhammadi MS, Halboub E, Fayed MS, Labib A, El-Saaidi C. (2018) Global distribution of malocclusion traits: A systematic review. *Dental press journal of orthodontics* 23:40 e41-40 e10.
- Baccetti T, Franchi L, Cameron CG, McNamara JA, Jr. (2001) Treatment timing for rapid maxillary expansion. *Angle Orthod* 71:343-350.
- Baik HS. (1995) Clinical results of the maxillary protraction in Korean children. *Am J Orthod Dentofacial Orthop* 108:583-592.
- Clemente R, Contardo L, Greco C, Di Lenarda R, Perinetti G. (2018) Class III Treatment with Skeletal and Dental Anchorage: A Review of Comparative Effects. *Biomed Res Int* 2018:7946019.
- Ge YS, Liu J, Chen L, Han JL, Guo X. (2012) Dentofacial effects of two facemask therapies for maxillary protraction. *Angle Orthod* 82:1083-1091.
- Grec RH, Janson G, Branco NC, Moura-Grec PG, Patel MP, Castanha Henriques JF. (2013) Intraoral distalizer effects with conventional and skeletal anchorage: a meta-analysis. *Am J Orthod Dentofacial Orthop* 143:602-615.
- Liu W, Zhou Y, Wang X, Liu D, Zhou S. (2015) Effect of maxillary protraction with alternating rapid palatal expansion and constriction vs expansion alone in maxillary retrusive patients: a single-center, randomized controlled trial. *Am J Orthod Dentofacial Orthop* 148:641-651.
- Ludwig B, Glasl B, Bowman SJ, Wilmes B, Kinzinger GS, Lisson JA. (2011) Anatomical guidelines for miniscrew insertion: palatal sites. *J Clin Orthod* 45:433-441.
- Masucci C, Franchi L, Defraia E, Mucedero M, Cozza P, Baccetti T. (2011) Stability of rapid maxillary expansion and facemask therapy: a long-term controlled study. *Am J Orthod Dentofacial Orthop* 140:493-500.
- Nienkemper M, Wilmes B, Pauls A, Drescher D. (2013) Impact of mini-implant length on stability at the initial healing period: a controlled clinical study. *Head Face Med* 9:30.
- Perinetti G, Bruno A, Tonini P. (2019) Maxillary distalization by a rearrangement of the Leaf Expander® screw combined with palatal miniscrews: A case report on the MaXimo Appliance. *South Eur J Orthod Dentofac Res* 6:40-44.
- Perinetti G, Dal Borgo B, Contardo L, Tonini P, Bruno A. (2016a) MaXimo: un nuovo distalizzatore intraorale ancorato su miniviti palatali. *Bollettino di Informazione Leone* 98:54-62.
- Perinetti G, Favaretto N, Villani A, Di Mauro E, Contardo L. (2016b) Un semplice metodo di valutazione della maturazione scheletrica secondo la Scuola di Specializzazione di Trieste. *Bollettino di Informazione Leone* 96:12-15.
- Perinetti G, Franchi L, Contardo L. (2017a) Determination of timing of functional and interceptive orthodontic treatment: A critical approach to growth indicators. *JWFO* 6:93-97.
- Perinetti G, Perillo L, Franchi L, Di Lenarda R, Contardo L. (2014) Maturation of the middle phalanx of the third finger and cervical vertebrae: a comparative and diagnostic agreement study. *Orthod Craniofac Res* 17:270-279.
- Perinetti G, Sbardella V, Contardo L. (2017b) Diagnostic reliability of the third finger middle phalanx maturation (MPM) method in the identification of the mandibular growth peak. *Eur J Orthod* 39:194-201.
- Tanne K, Hiraga J, Sakuda M. (1989) Effects of directions of maxillary protraction forces on biomechanical changes in craniofacial complex. *Eur J Orthod* 11:382-391.
- Vaughn GA, Mason B, Moon HB, Turley PK. (2005) The effects of maxillary protraction therapy with or without rapid palatal expansion: a prospective, randomized clinical trial. *Am J Orthod Dentofacial Orthop* 128:299-309.
- Westwood PV, McNamara JA, Jr., Baccetti T, Franchi L, Sarver DM. (2003) Long-term effects of Class III treatment with rapid maxillary expansion and facemask therapy followed by fixed appliances. *Am J Orthod Dentofacial Orthop* 123:306-320.
- Zere E, Chaudhari PK, Sharan J, Dhingra K, Tiwari N. (2018) Developing Class III malocclusions: challenges and solutions. *Clinical, Cosmetic and Investigational Dentistry* 10:99-116.

# Complici del tuo Sorriso.

ALLEO è l'**allineatore ortodontico** capace di esprimere al meglio la professionalità dei Clinici ed assicurare un maggiore coinvolgimento dei Pazienti nell'aderenza al trattamento.



**ALLEO**<sup>®</sup>



# Una partnership inedita nel settore dentale

Il nostro DNA digitale trae origine dall'esperienza di ricerca portata avanti nell'ultimo decennio dalla Leone e si arricchisce di nuovi servizi di supporto IT grazie alla partecipazione di **Adiacent by Var Group**, azienda leader nella trasformazione digitale. Dalla ricerca su modellazione 3D, materiali, processi e metodi digitali, nasce un dispositivo con un servizio integrato all'avanguardia: alleato di tutti i protagonisti del trattamento. Grazie alla nostra Piattaforma e ViewALLEO creati in collaborazione con esperti clinici, ALLEO coordina i diversi momenti del trattamento e mette in contatto DSL, clinici, laboratori partner e pazienti in un ecosistema che collabora, cresce e si sviluppa insieme.

## DSL

Connettere e supportare i clinici ed i laboratori è sempre stato un approccio molto naturale per Leone. Questa attitudine nasce ben prima dell'accezione digitale che siamo abituati a dare oggi alla parola "connessione" che prima di tutto vuol dire unire, creare rete. I DSLAB, si occuperanno dello sviluppo e controllo delle impronte e del supporto esteso al Clinico, mentre DSL si occuperà della progettualità: ovvero il set-up e la produzione.

**Scopri i nostri laboratori partner DSLAB sul sito [www.dsleone.it](http://www.dsleone.it).**

**ALLEO®**

# Perché un Clinico dovrebbe preferire ALLEO

ALLEO non è solo un allineatore ma è una filosofia che riunisce più tecniche e servizi: non siamo infatti un'azienda che produce unicamente allineatori e questo ci permette, in collaborazione con il Clinico e con i laboratori partner DSLAB, di trovare veramente la soluzione più efficace ed efficiente in termini di tipologia e tempistica di trattamento. A ciò si aggiunge ALLEO+, un dispositivo ibrido che unisce i vantaggi di un allineatore ad un meccanismo di espansione mascellare con HYBRID MODE EXPANDER appositamente disegnato e brevettato che permette di ridurre lo stripping ed il numero di mascherine.

## Formazione

Anche in DSL portiamo avanti la grande tradizione didattica firmata ISO, Centro Formazione Leone, con un programma completo di corsi dedicati alle nostre soluzioni digitali per un'ortodonzia moderna ed aggiornata. Con i nostri partners stiamo inoltre organizzando delle giornate evento sul territorio per presentare ALLEO in ogni suo dettaglio!

**[www.dsleone.it](http://www.dsleone.it)**

# Come richiedere ALLEO

## Login

Registrati gratuitamente  
alla Piattaforma DSL  
tramite il sito  
[www.dsleone.it](http://www.dsleone.it)



## Nuovo caso

Inserisci i dati del Paziente,  
la diagnosi e invia le  
impronte o le scansioni  
intraorali



## Impronte

Il DSLAB sviluppa,  
valuta e carica le impronte  
sulla piattaforma DSL



## Studio del caso

Seguendo le indicazioni  
cliniche, DSL elabora  
il piano di trattamento



## Validazione

Valuta la proposta grazie al  
visualizzatore ViewALLEO,  
indica eventuali modifiche e  
valida il piano terapeutico



## Produzione

DSL produce gli allineatori  
previsti dal piano e li invia  
all'indirizzo dello studio



## Trattamento

Consegna al Paziente  
il primo set di allineatori  
ALLEO e la Smile Box



**ALLEO** è il primo brand di Digital Service Leone, start up nata dall'esperienza della Società Leone, che vuole supportare ortodontisti ed odontoiatri con prodotti e strumenti ad alto contenuto digitale.



[WWW.DSLEONE.IT/ALLEO](http://WWW.DSLEONE.IT/ALLEO)

seguici su  



DIGITAL  
SERVICE  
LEONE

Società del Gruppo

**Leone**<sup>®</sup>



## WEBINAR ISO 2020

### ORTODONZIA DIGITALE IL MONDO ALLEO

Seminari Live Gratuiti  
direttamente a casa tua

Per tutto il mese di Maggio, abbiamo organizzato una serie di appuntamenti in live streaming dedicati a tutti i clinici interessati all'ortodonzia digitale!

Insieme ai relatori ospiti ci siamo confrontati sulla biomeccanica degli allineatori, di dispositivi ibridi e strumenti digitali a supporto per la gestione dei pazienti, ponendo particolare attenzione sulle caratteristiche e le funzionalità offerte dall'ortodonzia digitale, ma anche sulle loro potenzialità in questa fase in cui le attività degli studi sono state riorganizzate e ripensate.



L'ortodonzia invisibile nella Fase 2: le soluzioni e i servizi ALLEO

**Dott. Massimiliano CIARAVOLO**

La biomeccanica degli allineatori ottimizzata  
per l'utilizzo nel contesto attuale

**Dott. Massimo D'AVERSA**



Approccio ibrido e intercettivo come integrazione  
al trattamento con allineatori

**Dott.ssa Valentina LANTERI**



**Non sei riuscito a partecipare?  
Nessun problema!  
Scopri come rivederli su  
[www.dsleone.it/replay](http://www.dsleone.it/replay)**



# Il Leaf Self Expander: espansione mascellare collaborazione ZERO

Dott. Matteo Beretta, Dott. Alessandro Mangano, Dott. Claudio Lanteri,  
Dott. Alessandro Gianolio, Dott.ssa Claudia Cherchi, Dott.ssa Valentina Lanteri  
Specialisti in Ortognatodonzia

## INTRODUZIONE


Il deficit trasversale del mascellare superiore è una componente molto frequente delle malocclusioni, sia dentali che scheletriche, generalmente accompagnata da cross bite posteriore, latero-deviazione mandibolare e/o da affollamento. La frequenza del crossbite nella popolazione può variare dal 6 al 30%.<sup>1-2</sup> La possibilità che si verifichi un'autocorrezione spontanea del difetto in caso di cessazione dei fattori eziologici, quali alcune abitudini viziate, sono piuttosto ridotte (da 0% a 9%).<sup>3-4</sup> È ben noto invece che la possibilità di realizzare l'espansione delle basi ossee mascellari diminuisce con il crescere dell'età.<sup>5</sup> Ne consegue la necessità di una accurata valutazione diagnostica precoce che permetta di classificare i pazienti in base alla tipologia di deficit mascellare che li caratterizza e di applicare quindi i protocolli clinici più appropriati.<sup>6</sup> Molti autori, nell'arco di decenni, hanno sviluppato apparecchi per l'espansione mascellare, differenti per caratteristiche tecniche e meccaniche, per l'ammontare dell'espansione ottenibile e per tipologia delle modificazioni prodotte (ortodontiche – ortopediche – miste).<sup>7-8</sup> Tutte le tecniche hanno in comune l'applicazione di forze che agiscono in senso vestibolare sui denti pilastro,<sup>9-10</sup> in grado di determinare sui mascellari reazioni morfologiche le cui caratteristiche sono legate principalmente a tre fattori:

- età del paziente (età evolutiva o fine crescita)
- tipo di forza applicata (leggera = ortodontica o pesante = ortopedica)
- tempo di applicazione della forza (continua – discontinua – intermittente).


Negli ultimi tempi la nostra attenzione si è focalizzata sulle modalità di azione e sull'efficacia clinica dell'espansore preattivato con molle a balestra in nichel titanio Memoria, denominato *Leaf Self Expander*,<sup>11</sup> nato dalla evoluzione del concetto su cui si basa il *Leaf Expander*.<sup>12-16</sup> La capacità di espansione del mascellare nei trattamenti precoci si è dimostrata sovrapponibile a quella ottenibile con la R.E.P.<sup>17-18</sup> Il nuovo dispositivo, progettato e costruito su misura individuale, permette di realizzare l'espansione del mascellare, mediante rimodellamento dento-alveolare, con forze leggere e continue, predeterminate per intensità, direzione, e con ammontare dello spostamento predicibile. *La principale caratteristica innovativa consiste nella abolizione di qualsiasi necessità di attivazione, sia ambulatoriale che domiciliare.*

## CARATTERISTICHE TECNICHE DEL LEAF SELF EXPANDER

Il *Leaf Self Expander* è costituito da una struttura metallica in acciaio Cr-Co, dotato di 2 doppie balestre in Nichel-Titanio preattivate (6 mm di espansione) e separate da uno stabilizzatore centrale (Figg. 1a, b) o 3 doppie molle a balestra (9 mm di espansione) (Figg. 2a, b), il cui differente spessore determina la forza di 450 o 900 gr. La molla a balestra in nichel titanio, compressa durante la costruzione in laboratorio, in fase di disattivazione recupera le sue dimensioni, determinando un'espansione calibrata dell'arcata superiore. Dal punto di vista meccanico il Self Expander si differenzia nettamente da tutti i vari dispositivi in ortodonzia fissa attualmente in uso, in grado di determinare espansione mascellare lenta, quali ad esempio la barra di Gosgharian, il Quad-Helix di Ricketts o il Ni-Ti Expander.



Figg. 1a, b - Leaf Self Expander da 6 mm preattivato e a fine espansione



Figg. 2a, b - Leaf Self Expander da 9 mm preattivato e a fine espansione

Il Self Expander riunisce alcune caratteristiche che possiamo considerare ottimali per un apparecchio ortodontico di espansione fisso, specie in età pediatrica:

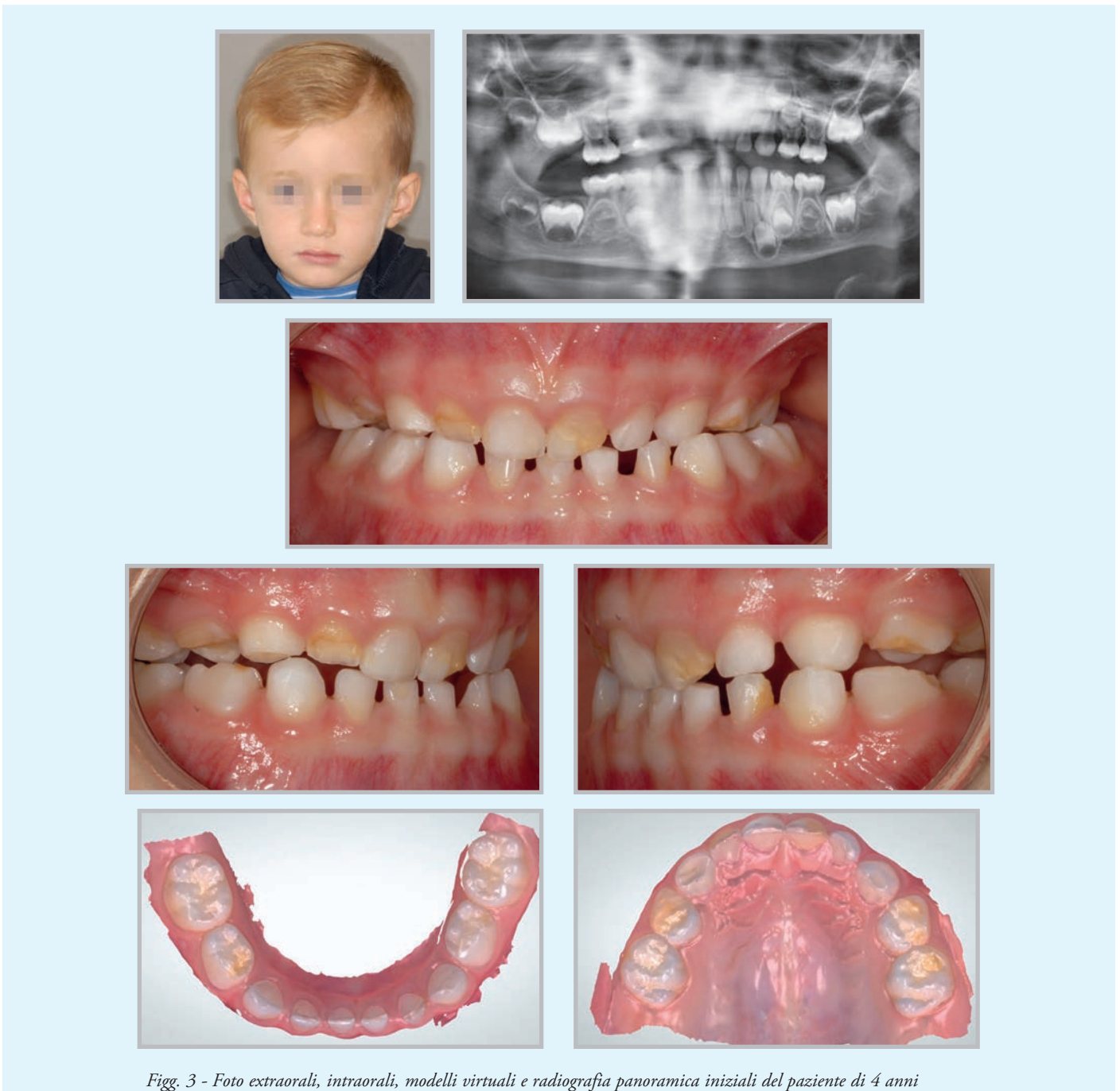
- nessuna necessità di riattivazione
- comfort durante tutte le fasi di espansione
- assenza di rischio di iper espansione.

Il dispositivo è disponibile con viti di 4 tipologie a seconda delle necessità cliniche:

- 6 mm 450 gr
- 6 mm 900 gr
- 9 mm 450 gr
- 9 mm 900 gr

### ESEMPIO CLINICO

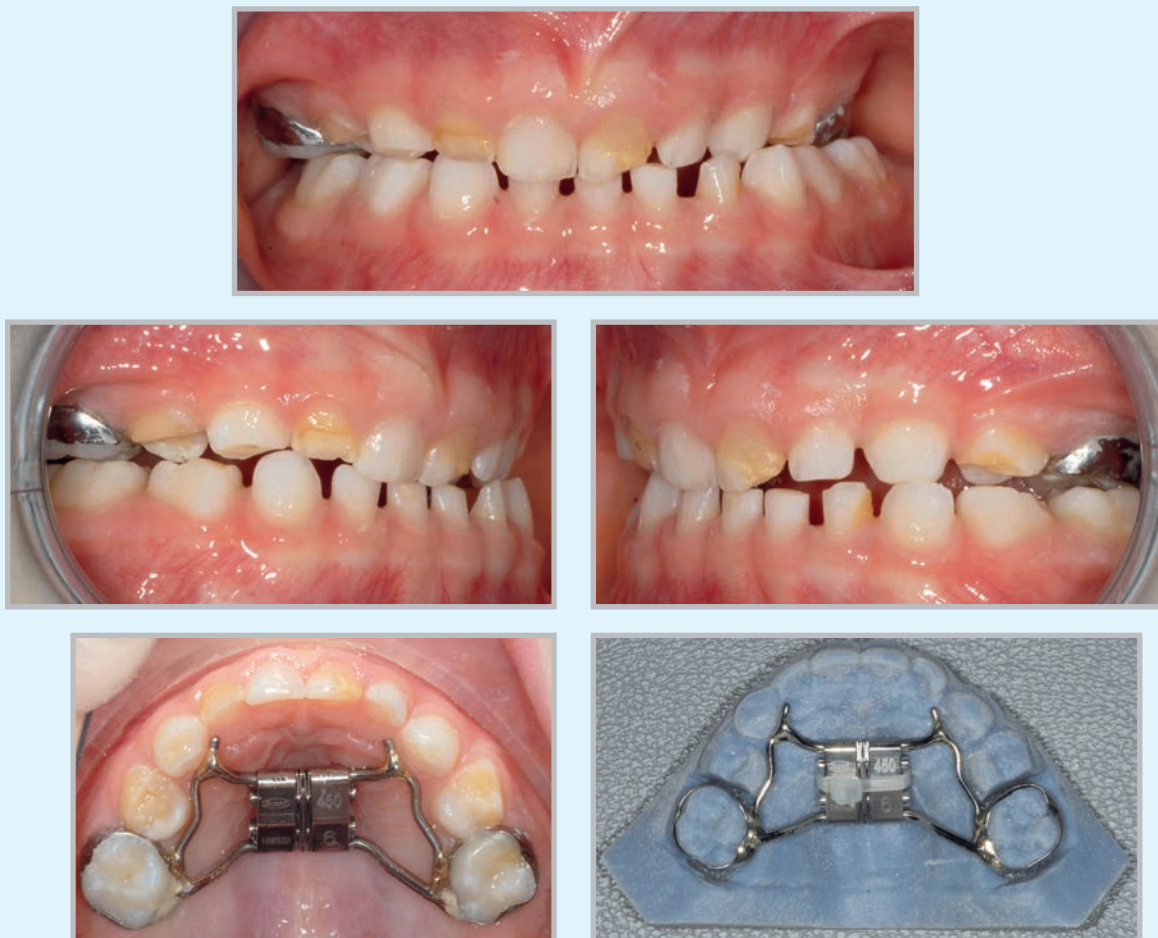
Bambino di 4 anni, in dentatura completamente decidua, caratterizzata da displasia dello smalto in assenza di sensibilità accentuata, presentava contrazione del mascellare superiore, morso incrociato e laterodeviazione mandibolare sinistra con asimmetria facciale funzionale (Figg. 3).



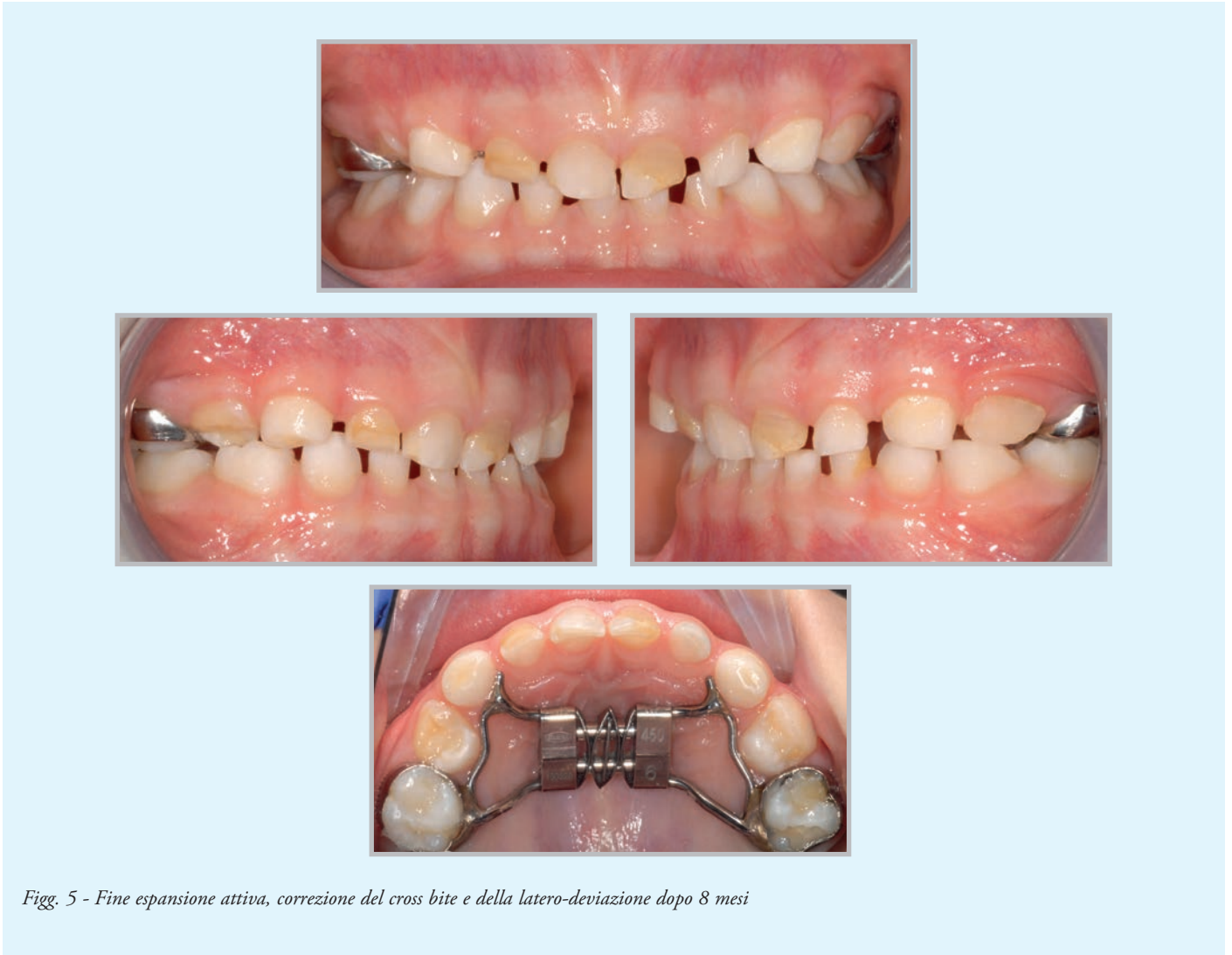Figg. 3 - Foto extraorali, intraorali, modelli virtuali e radiografia panoramica iniziali del paziente di 4 anni



È stato applicato un Leaf Self Expander da 6 mm e 450 gr con bande sui secondi molari decidui<sup>19-20</sup> e appoggi estesi ai canini da latte (Figg. 4), costruito in laboratorio su misura individuale, utilizzando le impronte iniziali delle arcate dentali rilevate mediante scanner intraorale. Dopo 8 mesi l'espansione è stata completata, il cross bite è stato risolto e la deviazione mandibolare si è spontaneamente corretta (Figg. 5). Il Self Expander è stato lasciato in sede ancora per 4 mesi (tot. 12) per consolidare i risultati raggiunti.

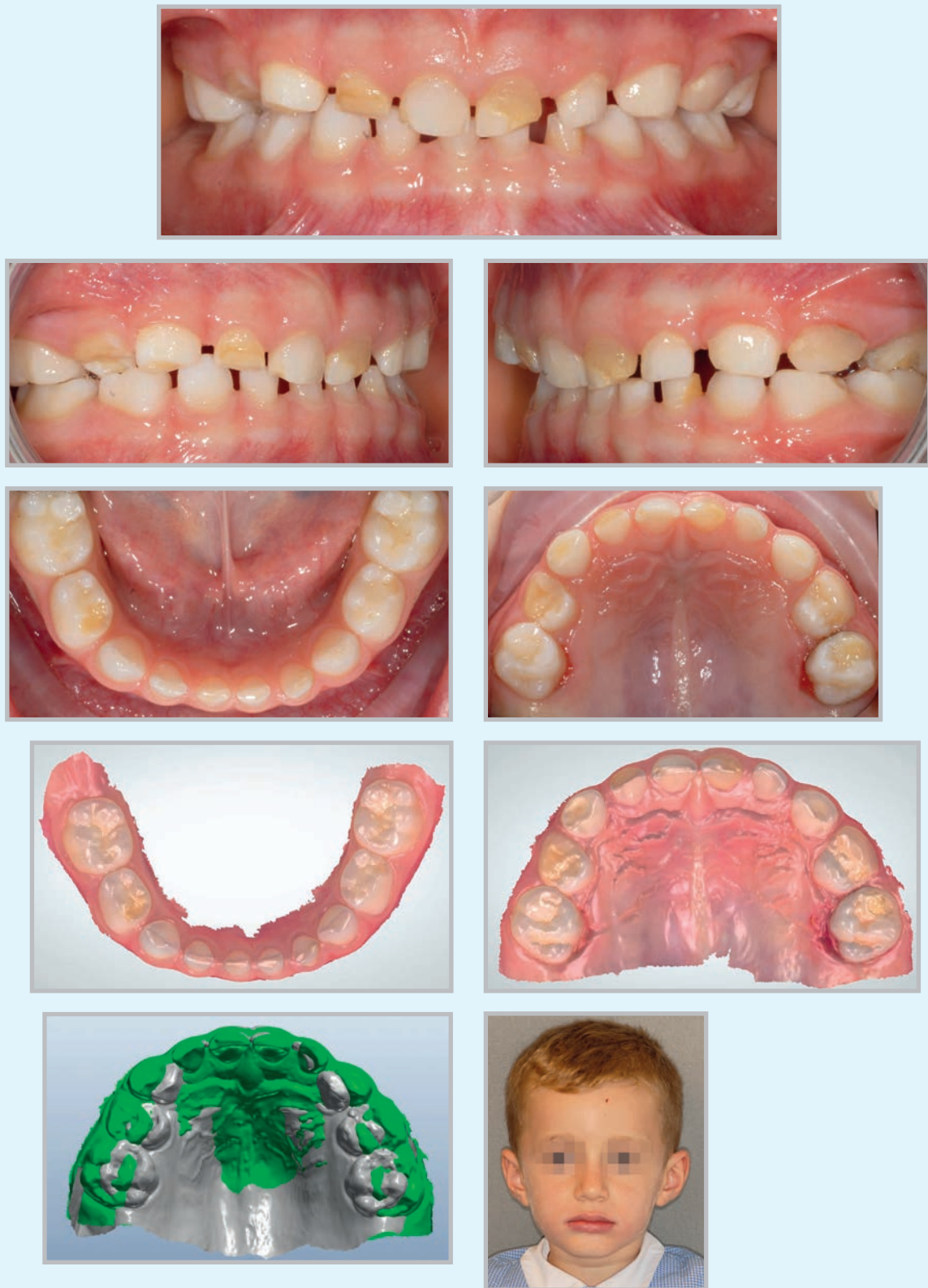


*Figg. 4 - Leaf Self Expander 6 mm 450 gr preattivato mediante fascetta sul modellino stampato e applicato in cavo orale*

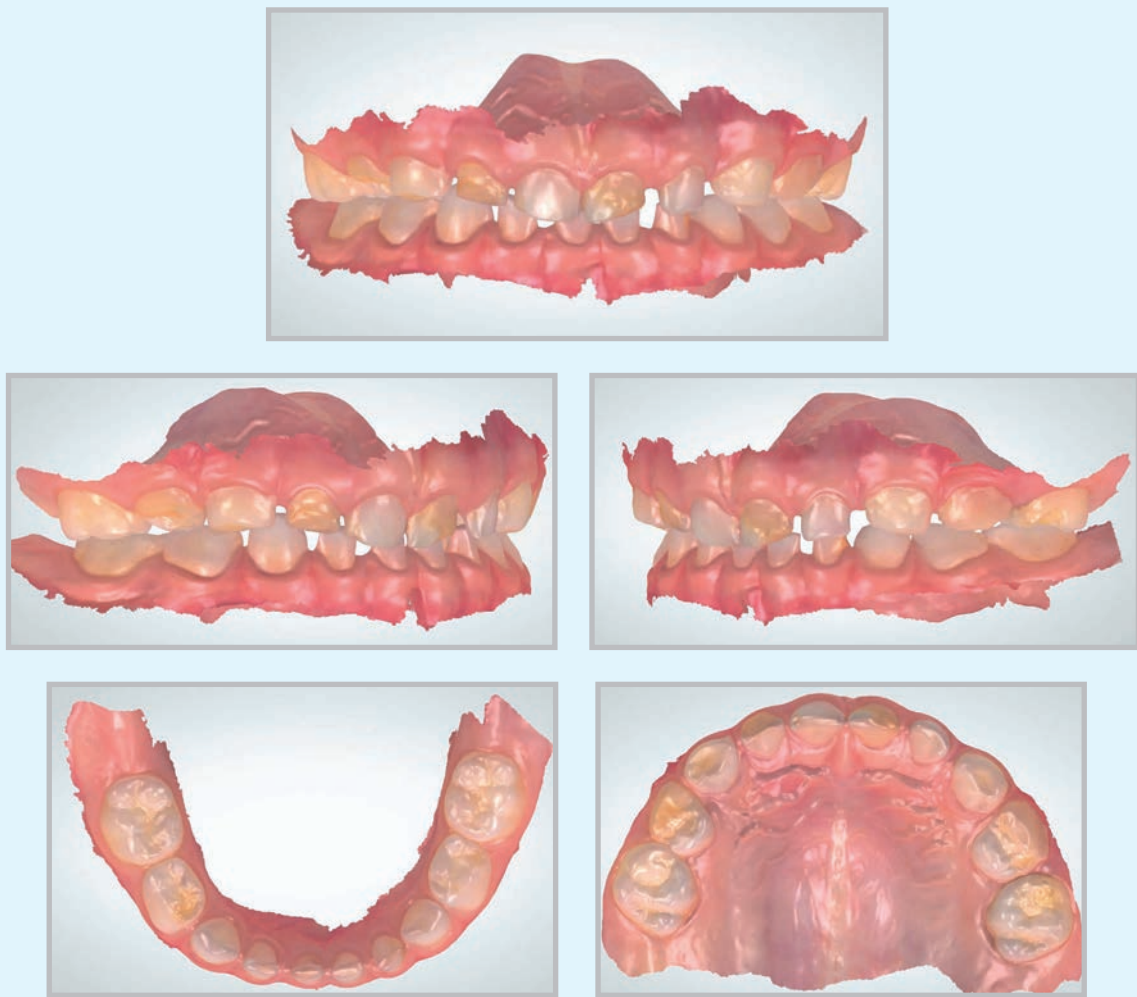


*Figg. 5 - Fine espansione attiva, correzione del cross bite e della latero-deviazione dopo 8 mesi*

Poiché la vite non è bloccata in alcun modo, la sua flessibilità può facilitare il miglior adattamento possibile della arcata mandibolare (Figg. 6). Ad ogni appuntamento di controllo, programmati ogni 6 settimane, sono stati semplicemente effettuati trattamenti remineralizzanti dei denti decidui displasici e rilevate le fotografie intraorali. I risultati sono rimasti perfettamente stabili a 6 mesi dalla rimozione del Self Expander (Figg. 7).



*Fig. 6 - Foto extraorali, intraorali, modelli virtuali e sovrapposizioni delle arcate superiori di fine trattamento dopo 12 mesi*



*Figg. 7 - Follow up con modelli virtuali dopo 6 mesi dalla fine del trattamento*

## CONCLUSIONI

Molti studi hanno evidenziato significativi cambiamenti nei diametri trasversi mascellari ed effetti ortopedici quando si agisce precocemente, con forze leggere, su suture ancora attive. I risultati clinici ottenuti comprovano l'efficacia, l'efficienza e la facilità di impiego del Leaf Self Expander nella correzione dei deficit mascellari trasversali nel paziente in crescita, con modalità che prescindono dalla collaborazione del paziente, in condizioni di massimo comfort e con caratteristiche che possono ottimizzare al massimo l'ergonomia clinica, specie nella gestione dei piccoli pazienti.

## BIBLIOGRAFIA

1. Ferro R, Besostri A, Olivieri A, Quinzi V, Scibetta D: Prevalence of cross-bite in a sample of Italian preschoolers - *Eur J Paediatr Dent*. 2016 Dec;17(4):307-309
2. Tausche E, Luck O, Harzer W. Prevalence of malocclusions in the early mixed dentition and orthodontic treatment need. *Eur J Orthod* 2004;26:237-44.
3. Kecik D, Kocadereli I, Saatci I. Evaluation of the treatment changes of functional posterior crossbite in the mixed dentition. *Am J Orthod Dentofacial Orthop* 2007;131:202-15.
4. Lippold C, Stamm T, Meyer U, Vègh A, Moiseenko T, Danesh G. Early treatment of posterior crossbite - a randomised clinical trial. *Trials* 2013;14:20.
5. Geran RG, McNamara JA Jr, Baccetti T, Franchi L, Shapiro LM. A prospective long-term study on the effects of rapid maxillary expansion in the early mixed dentition. *Am J Orthod Dentofac Orthop* 2006;129:631-40.
6. Grassia V, D'Apuzzo F, Jamilian A, Femiano F, Favero L, Perillo L.: Comparison between rapid and mixed maxillary expansion through an assessment of arch changes on dental casts. *Prog Orthod*. 2015;16:20
7. Cossellu G, Farronato G, Nicotera O, Biagi R: Transverse maxillary deficit and its influence on the cervical vertebrae maturation index. *Europ J Paed Dent* 17/2:147-150 2016
8. Leonardi R, Sicurezza E, Cutrena A, Barbato E.: Early post-treatment changes of circumaxillary sutures in young patients treated with rapid maxillary expansion. *Angle Orthod*. 2011 Jan;81(1):36-41
9. Martina R, Cioffi I, Farella M, Leone P, Manzo P, Matarese G, Nucera R, Cordasco G.: Transverse changes determined by rapid and slow maxillary expansion—a low-dose CT-based randomized controlled trial, *Orthod. Craniofac. Res.* 15:159-168, 2012.
10. Perillo L, De Rosa A, Iaselli F, Fabrizia D'Apuzzo F, Grassia V, Cappabianca S: Comparison between rapid and mixed maxillary expansion through an assessment of dento-skeletal effects on posteroanterior cephalometry. *Progress in Orthodontics* 2014 15:46
11. Beretta M, Lanteri C, Lanteri V, Cherchi C, Franchi L, Gianolio A. Evolution of the Leaf Expander: A Maxillary Self Expander. *J Clin Orthod* 2019; 53:260-266.
12. Mobrìci P, Beretta M et al. Dental and skeletal modifications in adult patients treated with Slow Maxillary Expander. *Mondo Ortodontico* (2012), <http://dx.doi.org/10.1016/j.mor.2012.04.003>
13. Gianolio A, Lanteri V, Chierchi C. Rapid and slow maxillary expansion: a postero-anterior cephalometric study. *Europ J of Paediatric Dent* Vol 15/4-2014: 415-18
14. Lanteri C., Beretta M., Lanteri V., Gianolio A., Cherchi C., Franchi L.: The Leaf Expander for no compliance treatment in the mixed dentition. *Journ Clin Orthod* Vol 50:09: 552-560; 2016
15. Lanteri V., Gianolio A., Gualandi G., Beretta M.: Maxillary tridimensional changes after slow expansion with leaf expander in a sample of growing patients: a pilot study. *Europ J of Paediatric Dent* Vol 19/1-2018: 29-34.
16. Manzella, K.; Franchi, L.; and Al-Jewair, T.: Correction of Maxillary Transverse Deficiency in Growing Patients with Permanent Dentitions. *Journ Clin Orthod* Vol 52:03: 148-156; 2018
17. Di Ventura A, Lanteri V, Farronato GP, Gaffuri F, Beretta M, Lanteri C, Cossellu G Three-dimensional evaluation of rapid maxillary expansion anchored to the primary molars: direct effects on maxillary arch and spontaneous mandibular response. *European Journal of Paediatric Dentistry* 20/1: 38-42 2019
18. Lanteri V, Cossellu G, Gianolio A, Beretta M, Lanteri C, Cherchi C, Farronato G. Comparison between RME, SME and Leaf Expander in growing patients: a retrospective postero-anterior cephalometric study. *Eur J Paediatr Dent*. 2018 Sep;19(3):199-204.
19. Mutinelli S, Manfredi M, Guiducci A, Denotti G, Cozzani M: Anchorage onto deciduous teeth: effectiveness of early rapid maxillary expansion in increasing dental arch dimension and improving anterior crowding. *Prog Orthod* 2015;16:22
20. Rosa M, Lucchi P, Manti G, Caprioglio A: Rapid Palatal Expansion in the absence of posterior cross-bite to intercept maxillary incisor crowding in the mixed dentition: a CBCT evaluation of spontaneous changes of untouched permanent molars *Eur Journ Paediatric Dent* vol. 17/4-2016: 286,294

# + SPAZIO - STRIPPING

LA SOLUZIONE IBRIDA  
MOLTO + DI UN ALLINEATORE

**ALLEO<sup>+</sup>** HYBRID  
MODE



Società del Gruppo



# ALLEO<sup>+</sup> HYBRID MODE

## Cosa è ALLEO+?

È un dispositivo ibrido rimovibile composto da un HYBRID MODE EXPANDER appositamente disegnato e brevettato da Leone S.p.A., unito a docce occlusali elastiche e trasparenti.

ALLEO+ è utilizzabile sia come terapia estetica di espansione dentoalveolare mascellare che come dispositivo di pre-trattamento con allineatori.

Grazie all'azione delle balestre in nichel-titanio presenti nell'HYBRID MODE EXPANDER esercita una pressione costante sui quadranti posteriori, che porta ad una espansione controllata con guadagno di spazio in arcata. Quindi consente di **diminuire, o persino eliminare, lo stripping e anche di ridurre il numero di allineatori complessivi.**

## Perché utilizzare ALLEO+?

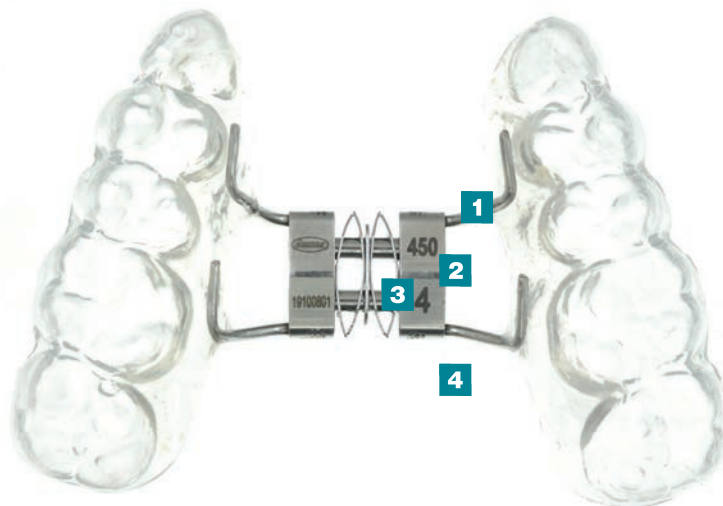
**Espandere l'arcata ottenendo spazio.**

**Ridurre o eliminare la necessità di fare stripping.**

**Ridurre il numero di allineatori da utilizzare nella successiva terapia.**

**Verificare l'attitudine del paziente ad una terapia con dispositivi rimovibili.**

**Ottenere i migliori risultati possibili in tempi accettabili.**



## Caratteristiche tecniche

### Hybrid Mode Expander

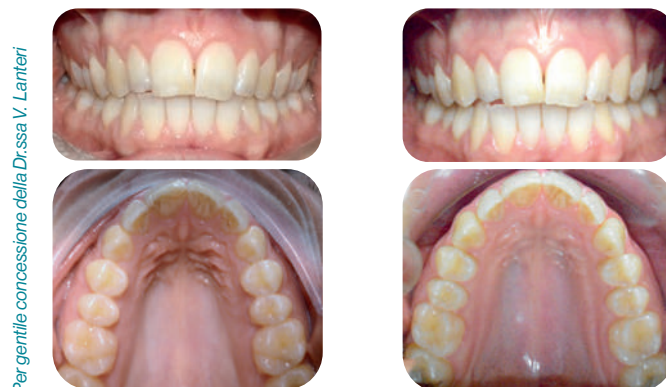**è nato specificatamente per realizzare ALLEO+**

- 1- I bracci hanno 1,1 mm di diametro per minimizzare l'ingombro pur assicurando la corretta trasmissione della forza espansiva
- 2- Il meccanismo interno è appositamente progettato per favorire una facile rimozione-applicazione del dispositivo da parte del paziente
- 3- Le balestre, grazie al disegno esclusivo dell'HYBRID MODE EXPANDER, hanno un comportamento superelastico puro, che assicura il rilascio di una pressione costante di 450 gr sui denti posteriori
- 4- L'espansione massima è di 4 mm da cui può derivare un aumento del perimetro d'arcata fino a 2 mm

## Caso Clinico

**Camilla - 27 anni**  
Prima classe dentale.

Morso contratto posteriormente.  
Morso aperto anteriore



Per gentile concessione della Dr.ssa V. Lanteri

APRILE 2019

OTTOBRE 2019

ALLEO+ è un Dispositivo medico su misura realizzato esclusivamente da Digital Service Leone.

ALLEO+ è un brand della gamma di allineatori ALLEO.

Scopri di più su [www.dsleone.it](http://www.dsleone.it)

 **DIGITAL SERVICE LEONE**

Società del Gruppo

 **Leone**

**Digital Service Leone S.r.l.**

Via Pratese 160/B  
50145 - Firenze  
+39 055 019901  
info@dsleone.it  
www.dsleone.it

Seguici su



# ALLEO+: un nuovo dispositivo per l'espansione mascellare

Valentina Lanteri

DDS, MS, Specialist in Orthodontics, PhD, PostDoc Researcher - Università di Milano

*Sintesi della Relazione "Trasversal first: Hybrid Leaf Aligner" tenuta al VI Congresso SIALIGN Napoli, 26 Novembre 2019*

Perché il tema del deficit trasversale del mascellare è così spesso al centro dei dibattiti ortodontici? Non solo, anche in letteratura ritroviamo costantemente la conferma che il deficit mascellare è uno dei problemi occlusali più frequenti, caratterizzato da alta prevalenza e scarsa capacità di autocorrezione. L'autocorrezione del morso incrociato è un evento davvero raro che si realizza soltanto in età evolutiva, in circostanze circoscritte come la permuta di denti decidui in morso incrociato che dia luogo ad eruzione dei corrispondenti permanenti in posizione favorevole o, in caso di contrazione mascellare da abitudine viziata, l'autoespansione del palato che può seguire la cessazione del fattore eziologico.

Anche nell'adulto la prevalenza della discrepanza trasversale è molto significativa. Circa il 30% dei pazienti ortodontici adulti presenta deficit mascellare con cross- bite posteriore.

Mentre molti Autori sostengono che il trattamento di scelta di questi casi consista nell'espansione rapida chirurgicamente assistita, numerosi altri hanno riportato buoni risultati con l'espansione non chirurgica, in modo particolare dopo l'introduzione delle tecniche di ancoraggio scheletrico. Altri ancora, come Proffit e White, confermano che il 30% dei pazienti adulti presenta discrepanza trasversale ma sostengono che l'espansione mascellare mediante osteotomia segmentaria si è dimostrata ampiamente instabile.

Per quanto riguarda il trattamento dei pazienti in età evolutiva non ci sono dubbi: al primo posto della gerarchia ortodontica si pone la

correzione del problema trasversale. Il Ministero della Salute nelle Raccomandazioni cliniche del 2014, revisionate nel 2017, colloca il cross bite tra le priorità di trattamento con particolare riguardo alle forme complicate da shift mandibolare, affermando che:

- il trattamento della discrepanza trasversale può rappresentare una priorità rispetto ad altri problemi
- il trattamento della discrepanza trasversale può talvolta risolvere la discrepanza sagittale
- nei soggetti con deviazione mandibolare laterale, un trattamento precoce può prevenire l'evoluzione verso l'asimmetria scheletrica vera e propria.

Anche l'American Academy of Pediatric Dentistry, nelle Linee Guida edite nel 2014 si pronuncia sul tema, sostenendo che la correzione precoce dei crossbite posteriori unilaterali ha dimostrato di migliorare le condizioni funzionali, correggendo in modo significativo asimmetrie morfologiche e posizionali della mandibola.

Tra le diverse metodiche di documentata efficacia per l'espansione mascellare nei soggetti in crescita, ci soffermiamo brevemente sul Leaf Expander, un dispositivo che a prima vista è molto simile ad un espansore classico ma differisce sostanzialmente per caratteristiche biomeccaniche e modalità d'azione.

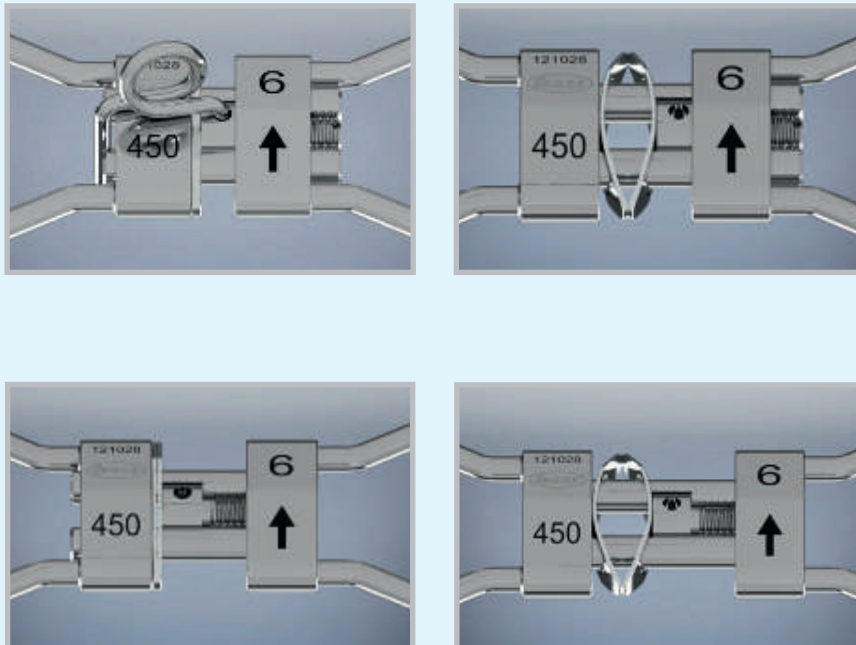
Per informazioni più dettagliate cfr *Bollettino di Informazioni Leone No. 100 – pag 15-28 – 2017.*



LEAF EXPANDER

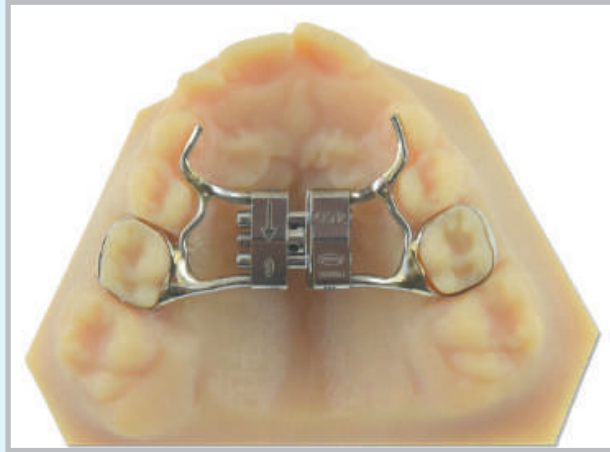

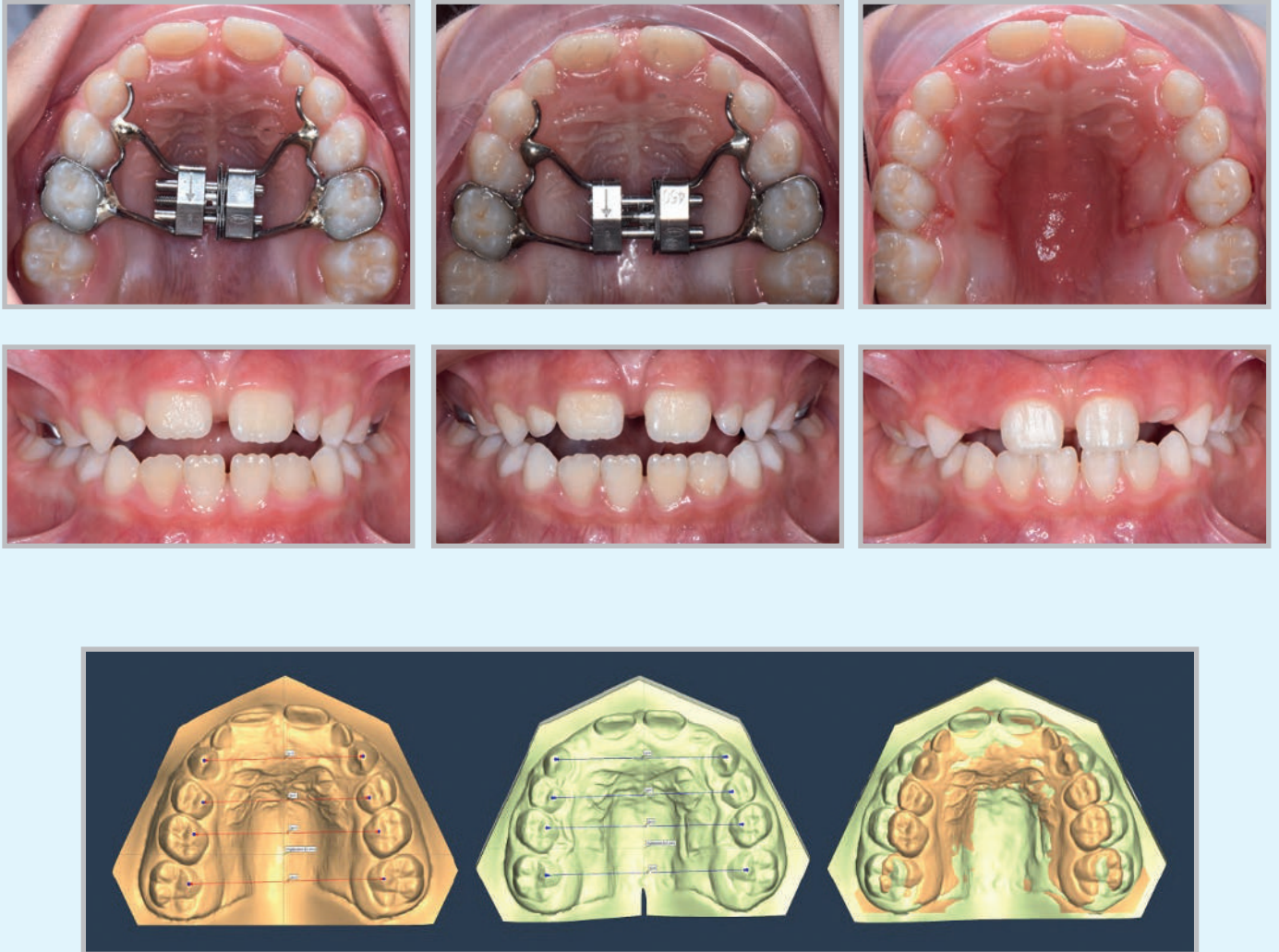Fig. 1 - Esempio di Leaf Expander con vite 6 mm/450gr



Figg. 2a-d - La prima attivazione (3 mm) avviene in laboratorio. Dopo la cementazione e la rimozione del pin di blocco del dispositivo si osserva la progressiva disattivazione delle molle. La riattivazione (3 mm) consiste nella ricompressione delle molle a balestra in nichel-titanio, normalmente frazionata in tre step da 1 mm (10 attivazioni per 3 sedute)

**CASO 1 - Anni 6, trattato con Leaf Expander**

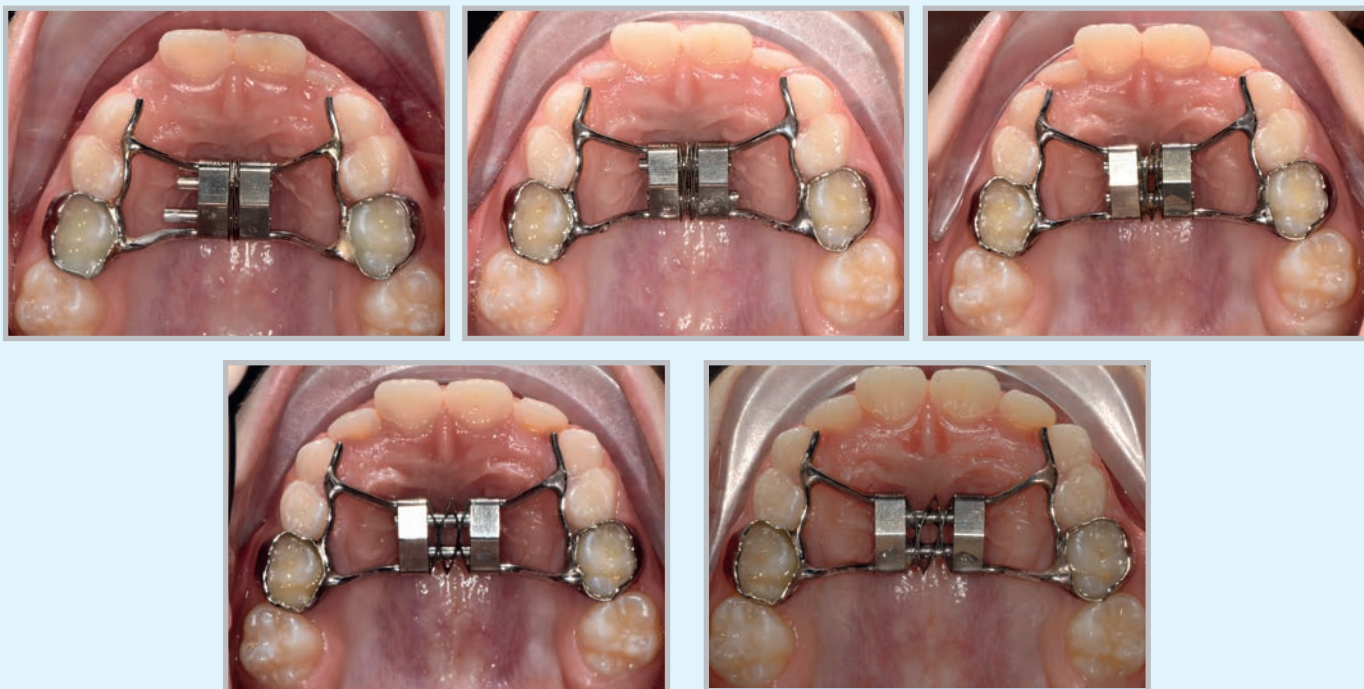
*Fig. 3 - Esempio clinico di espansione mascellare con Leaf Expander (6 mm/450gr), con bande sui secondi molari decidui. Il confronto tra i modelli digitali iniziali e finali e la loro sovrapposizione permettono di apprezzare l'ammontare dell'espansione mascellare, realizzata nell'arco di sei mesi circa, senza collaborazione e senza dolore*

**LEAF SELF EXPANDER**

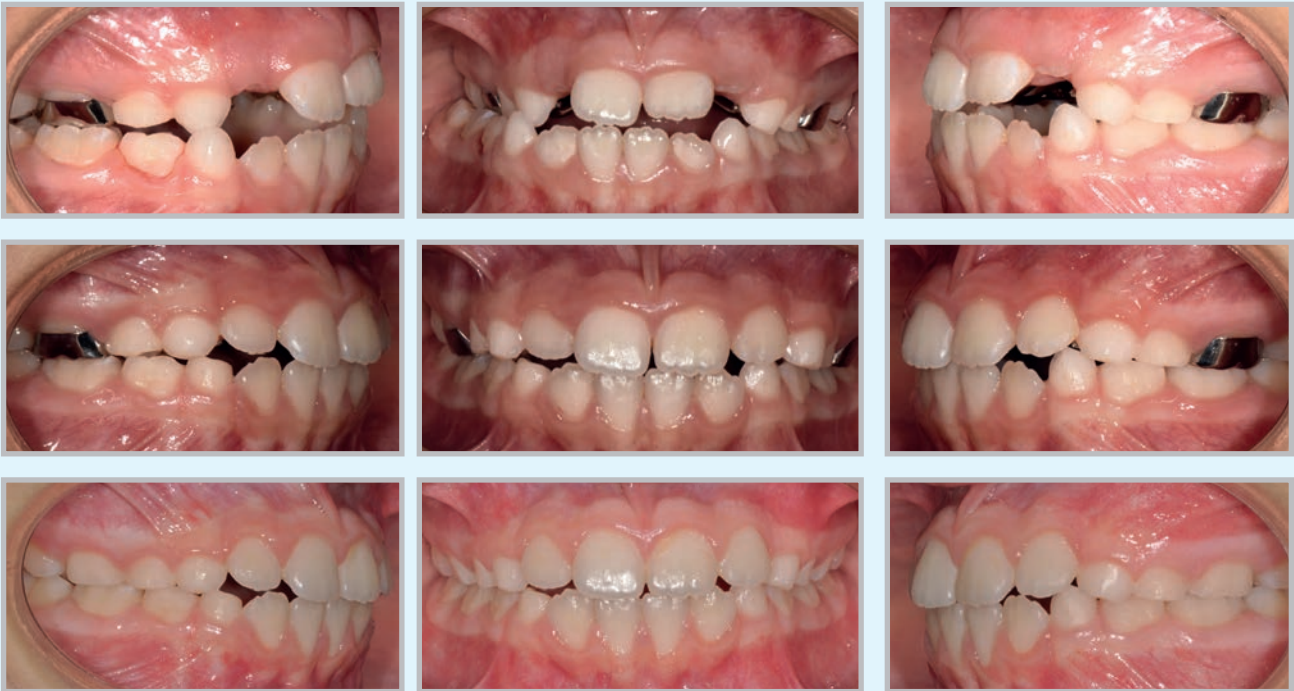

*Figg. 4a, b - L'evoluzione tecnologica ha portato alla messa a punto di un dispositivo completamente preattivato in laboratorio, il Leaf Self Expander. Dopo la cementazione e la rimozione del pin di blocco del dispositivo si osserva la progressiva e completa disattivazione delle molle a balestra in nichel-titanio, senza necessità di alcun tipo di intervento intraorale*

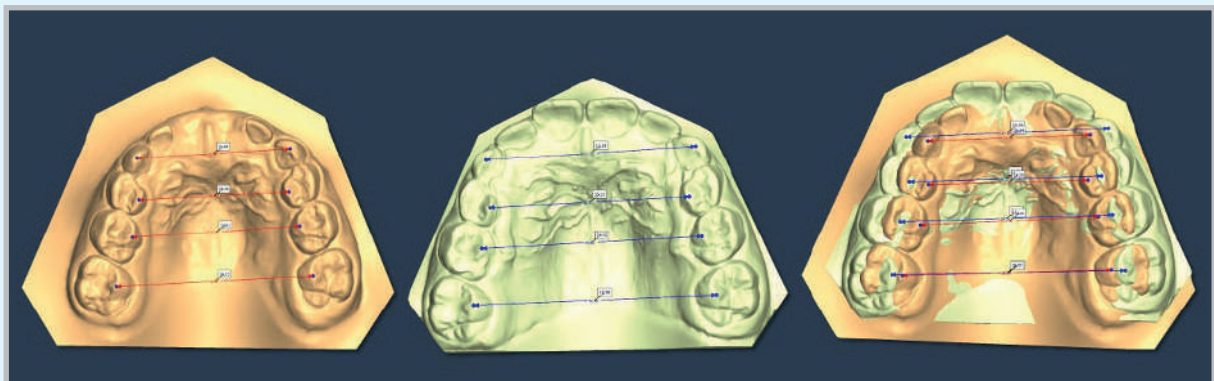
**CASO 2 - Anni 7, trattato con Leaf Self Expander**



*Figg. 5a-e - Esempio clinico di espansione mascellare con Leaf Self Expander (6 mm/450gr), con bande sui secondi molari decidui. Si osserva l'espansione mascellare per effetto della progressiva disattivazione delle balestre, senza necessità di riattivazione (Archivio Dr. Matteo Beretta)*



*Figg. 6a-i - Si osserva la correzione del cross bite, anche a livello dei molari permanenti, del tutto esclusi da ogni contatto con il dispositivo*



*Figg. 6l-n - Il confronto tra i modelli digitali iniziali e finali e la loro sovrapposizione permettono di apprezzare l'ammontare dell'espansione mascellare, realizzata nell'arco di sei mesi circa, senza riattivazioni, senza collaborazione e senza dolore*

Abbiamo visto come i dati della letteratura indichino in modo univoco un'alta prevalenza del deficit mascellare nei soggetti adulti. Anche per questa fascia di età le metodiche ortodontiche, con o senza integrazione chirurgica, messe a punto per affrontare il problema sono molteplici. Tra questi, anche il Leaf Expander viene utilizzato con buoni risultati. In anni recenti, crescenti aspettative dei clinici e dei pazienti si sono orientate verso il mondo degli allineatori. L'Industria ha investito molte risorse intellettuali ed economiche,

contribuendo al definitivo affermarsi della metodica. Anche la Digital Service Leone è stata protagonista di questo processo sviluppando la sua linea ALLEO (Bollettino di Informazioni Leone no. 104 Ottobre 2019). Una interessante conferma di questo trend la ritroviamo nel sondaggio eseguito dalla prestigiosa rivista Journal Clinical Orthodontics, tra i suoi lettori, dal quale risulta che l'ortodonzia con allineatori si colloca al secondo posto tra le innovazioni più significative degli ultimi 25 anni.

Un'altra definitiva conferma deriva dagli orientamenti delle più significative Società scientifiche che dedicano al tema degli allineatori i loro eventi congressuali più significativi, tra cui ricordiamo il 50° Congresso Internazionale SIDO, e che hanno contribuito a delineare un Consensus su indicazioni e limiti degli allineatori, anche riguardo lo specifico aspetto dell'espansione mascellare.

Oggi, grazie alla casistica raccolta e valutata con criteri scientifici, incominciamo a disporre di una mole di dati sufficienti a guidare le nostre scelte cliniche in modo più consapevole, rendendo i risultati sempre più prevedibili e predicibili.

In estrema sintesi, le valutazioni generali che si possono trarre sono le seguenti:

- si rilevano differenze statisticamente significative tra le posizioni dei denti previste e raggiunte, soprattutto nei settori posteriori;
- l'espansione molare può non realizzarsi completamente in quanto il clin-check tende a sovrastimarla;
- il torque molare è difficile da ottenere nella misura programmata (prevalenza del tipping);
- la rotazione dei denti arrotondati risulta spesso incompleta;
- il controllo verticale degli incisivi può presentare variazioni significative rispetto al clin-check.

In conclusione, sebbene le metodiche basate su allineatori siano generalmente in grado di raggiungere le posizioni previste dei

denti, con elevata precisione nei casi non estrattivi, i risultati effettivi possono differire da quelli programmati. Ad oggi i punti critici universalmente evidenziati riguardano in modo specifico la predicibilità e l'entità di alcuni movimenti. L'espansione del mascellare superiore è mediamente pari al 72.8% rispetto alla programmazione e in termini lineari la predicibilità viene indicata intorno al valore di 2 mm. La conoscenza di queste discrepanze consente all'Ortodontista di rendere più attendibile il piano di trattamento virtuale, introducendo compensazioni mirate e di entità adeguata, incrementando così l'efficacia e l'efficienza della terapia, eventualmente mediante un approccio "ibrido".

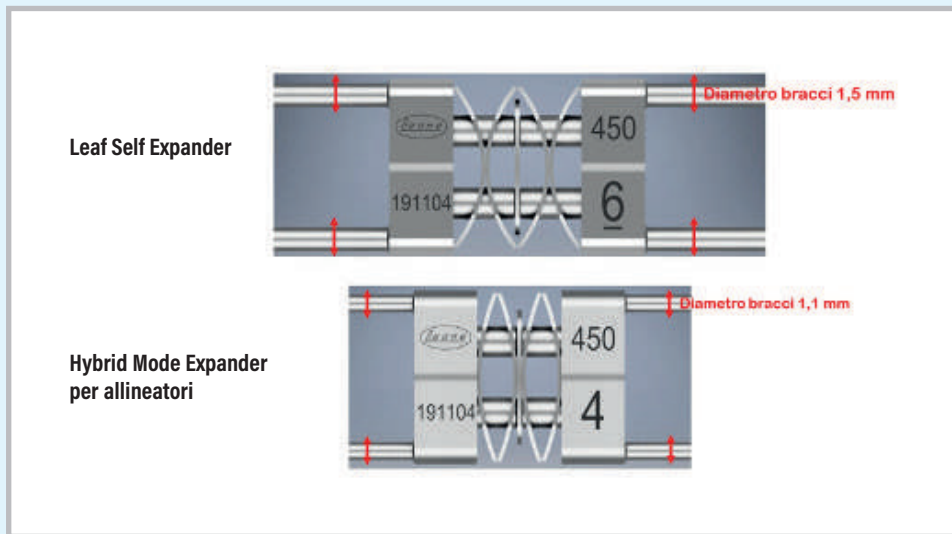
#### DISPOSITIVO PER ALLEO+

Il dispositivo per ALLEO+ nasce dalla sintesi dei due percorsi di ricerca: espansione mascellare con forze leggere e ortodonzia con allineatori. Il nuovo dispositivo (patent pending), è costituito dalla parte centrale, metallica, rappresentata dalle molle e dai bracci e dalle parti laterali costituite da due docce polietileniche custom made. Dal punto di vista biomeccanico la forza prodotta dalle molle in nichel titanio è leggera e continua (450 gr). Dal punto di vista clinico, il nuovo dispositivo, in quanto rimovibile, genera forze intermittenti

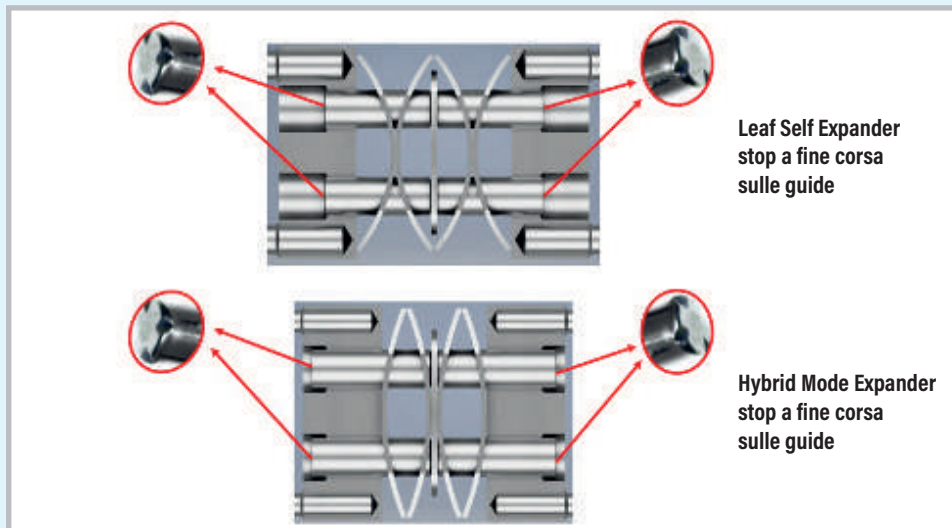
#### HYBRID MODE EXPANDER



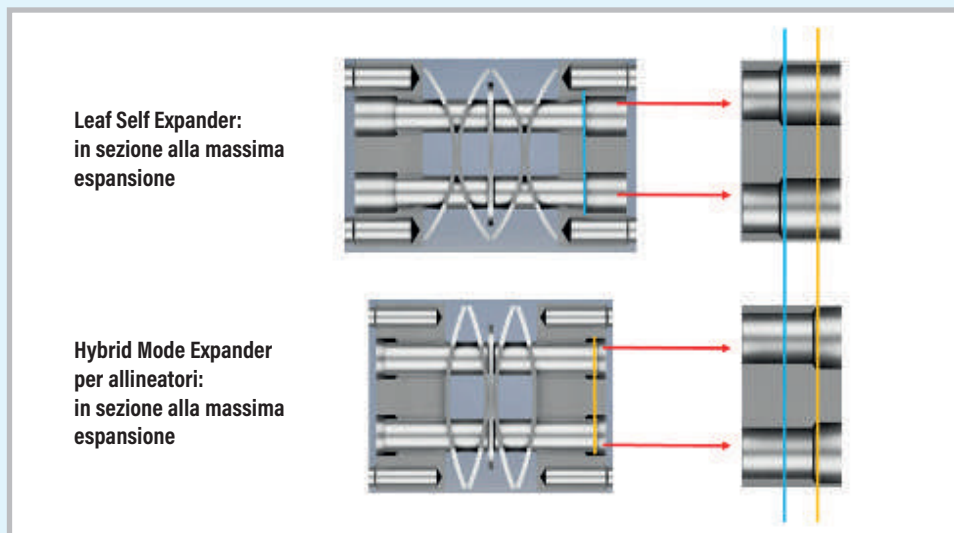
*Figg. 7a, b - Dal punto di vista tecnologico è stato messo a punto un dispositivo specifico, Hybrid Mode Expander, completamente preattivato. L'applicazione è intermittente ma le forze sono leggere, continue e predeterminate per intensità e direzione*



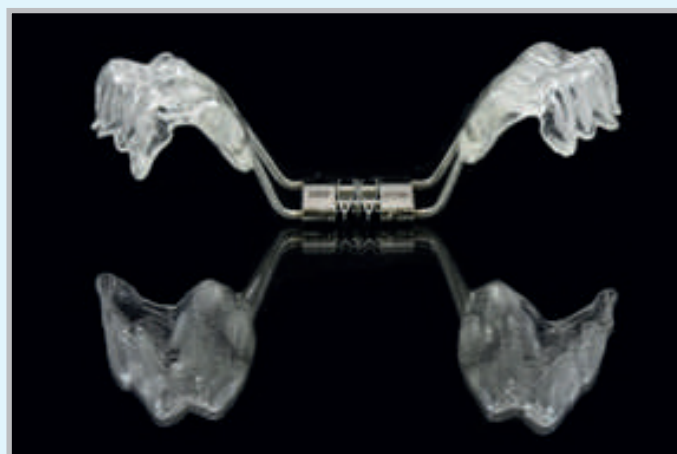*Figg. 8a, b - Tra le caratteristiche tecniche che differenziano Alleo+ dal Leaf Self Expander osserviamo la riduzione del diametro dei bracci laterali, per maggior comfort del paziente*



*Figg. 9a, b - Il controllo del movimento, assicurato dalle guide metalliche, è maggiore perché il dispositivo è rimovibile e quindi più sollecitato rispetto al dispositivo fisso*



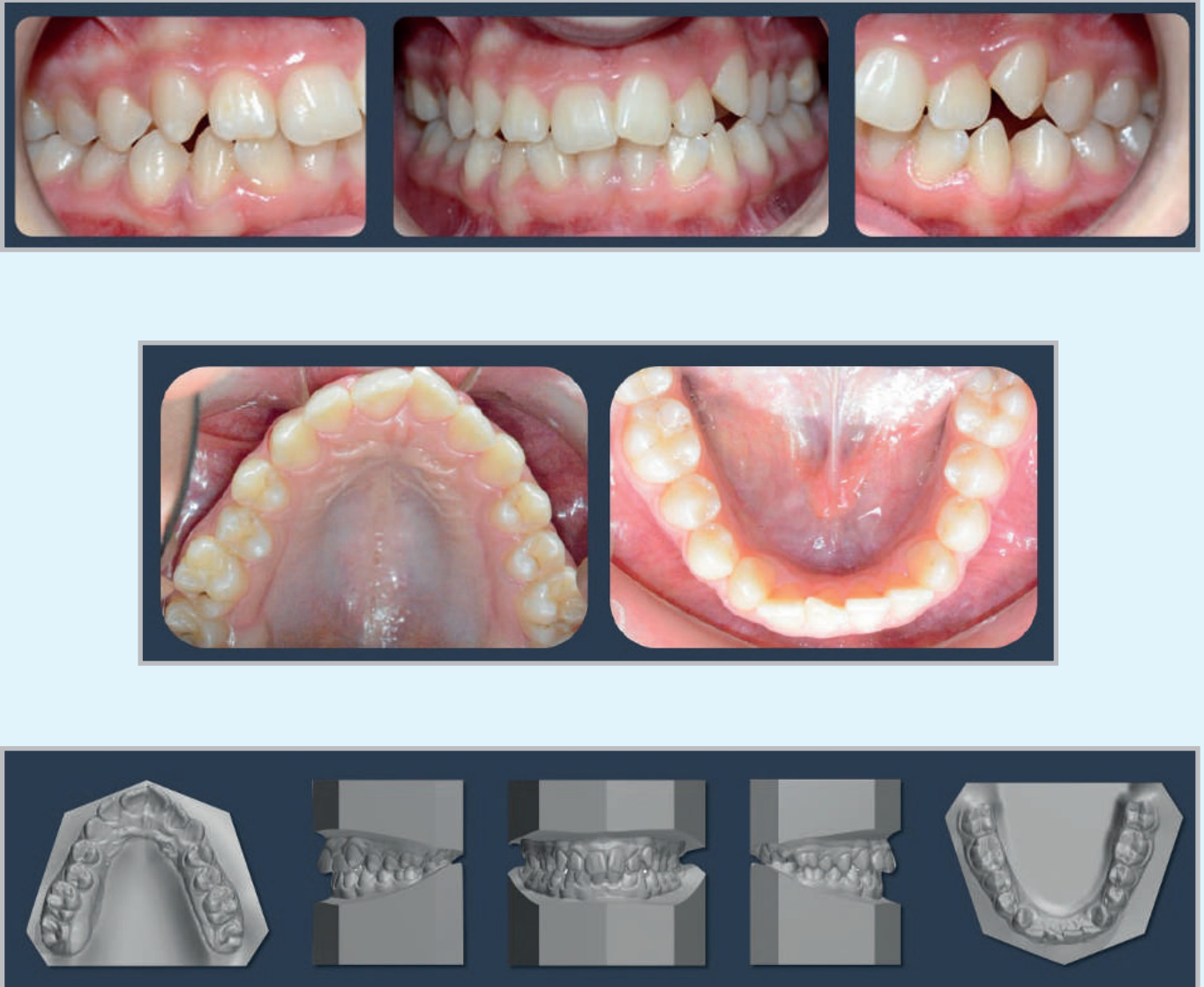*Fig. 10a, b - Le balestre presentano sempre una parziale compressione, in modo che la forza espressa non risulti mai azzerata*



*Fig. 11 - Esempio di Alleo+, presenta una parte centrale, attiva, rappresentata dalle molle in nichel-titanio e dai bracci, collegata alle parti laterali, costituite da due docce polietileniche custom made*

**CASO 3 - Anni 13, trattato con ALLEO+**

Esempio clinico di lieve mascellare a fine crescita con distopia 2.3.



*Figg. 12a-l - Documentazione fotografica e modelli digitali pre-trattamento*



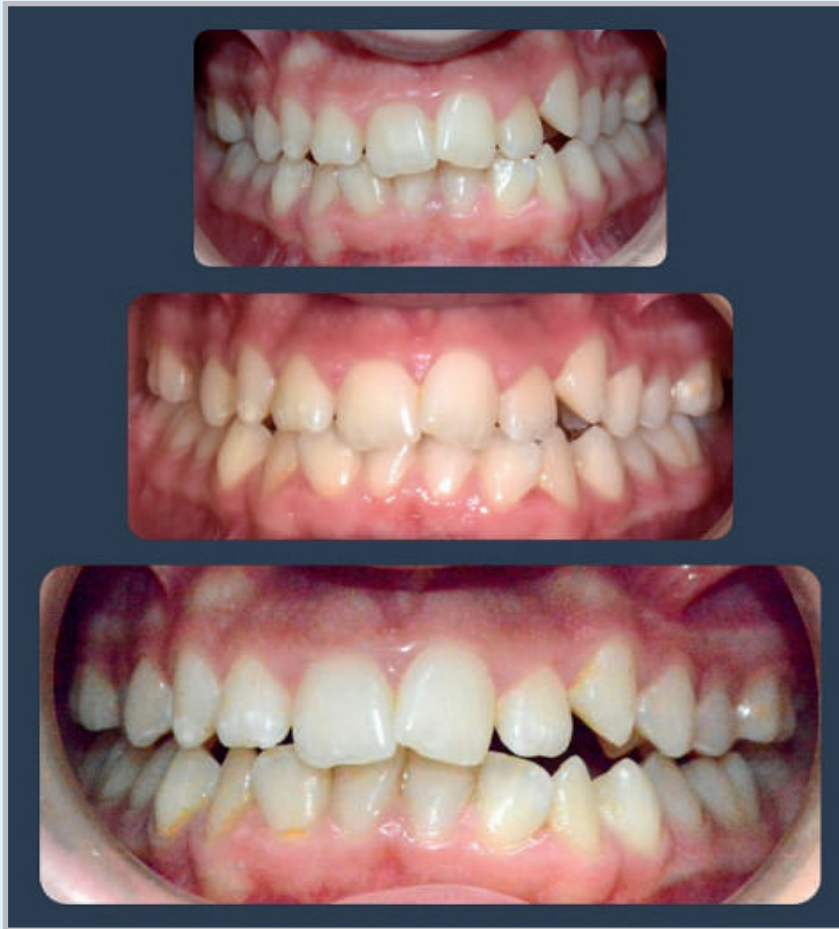

Fig. 13a-c - Evoluzione dell'espansione mascellare ottenuta in 3 mesi di trattamento con Alleo+

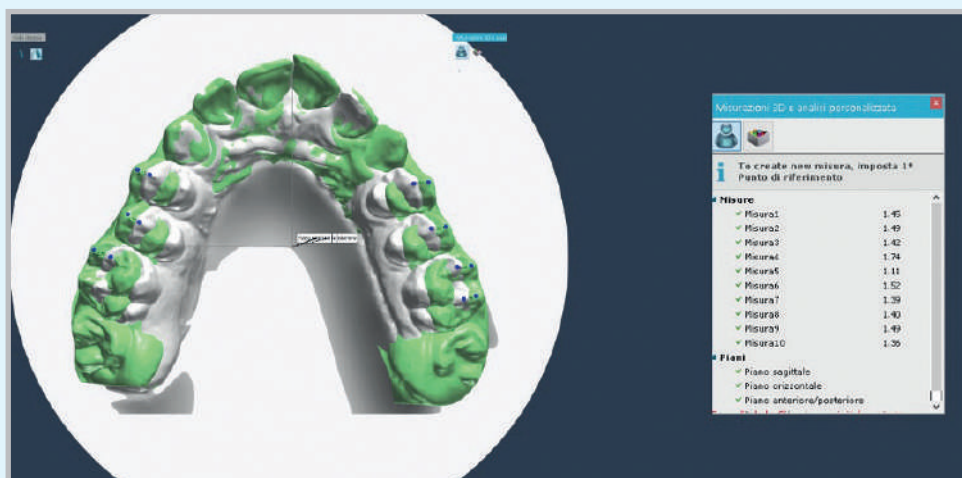
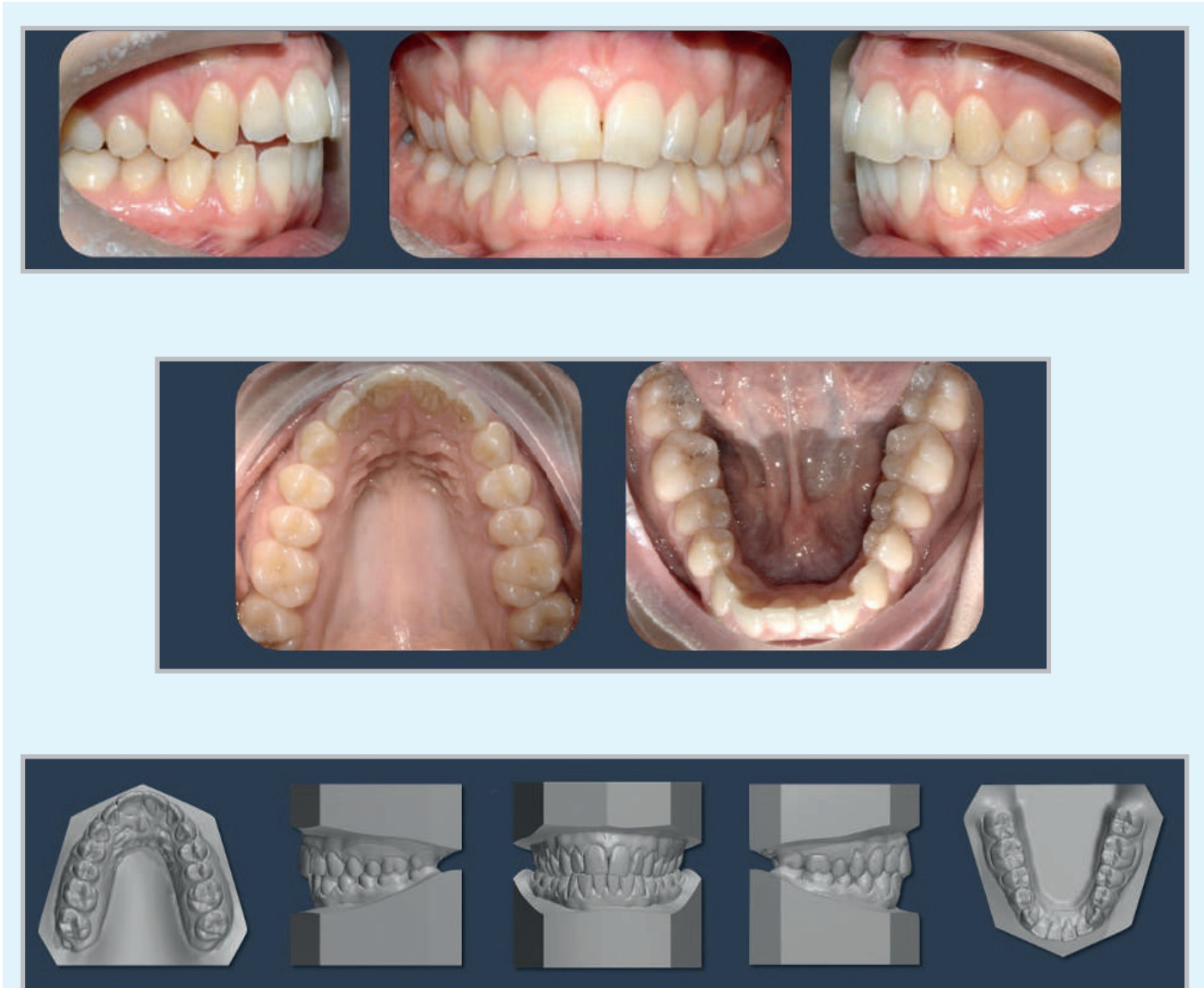

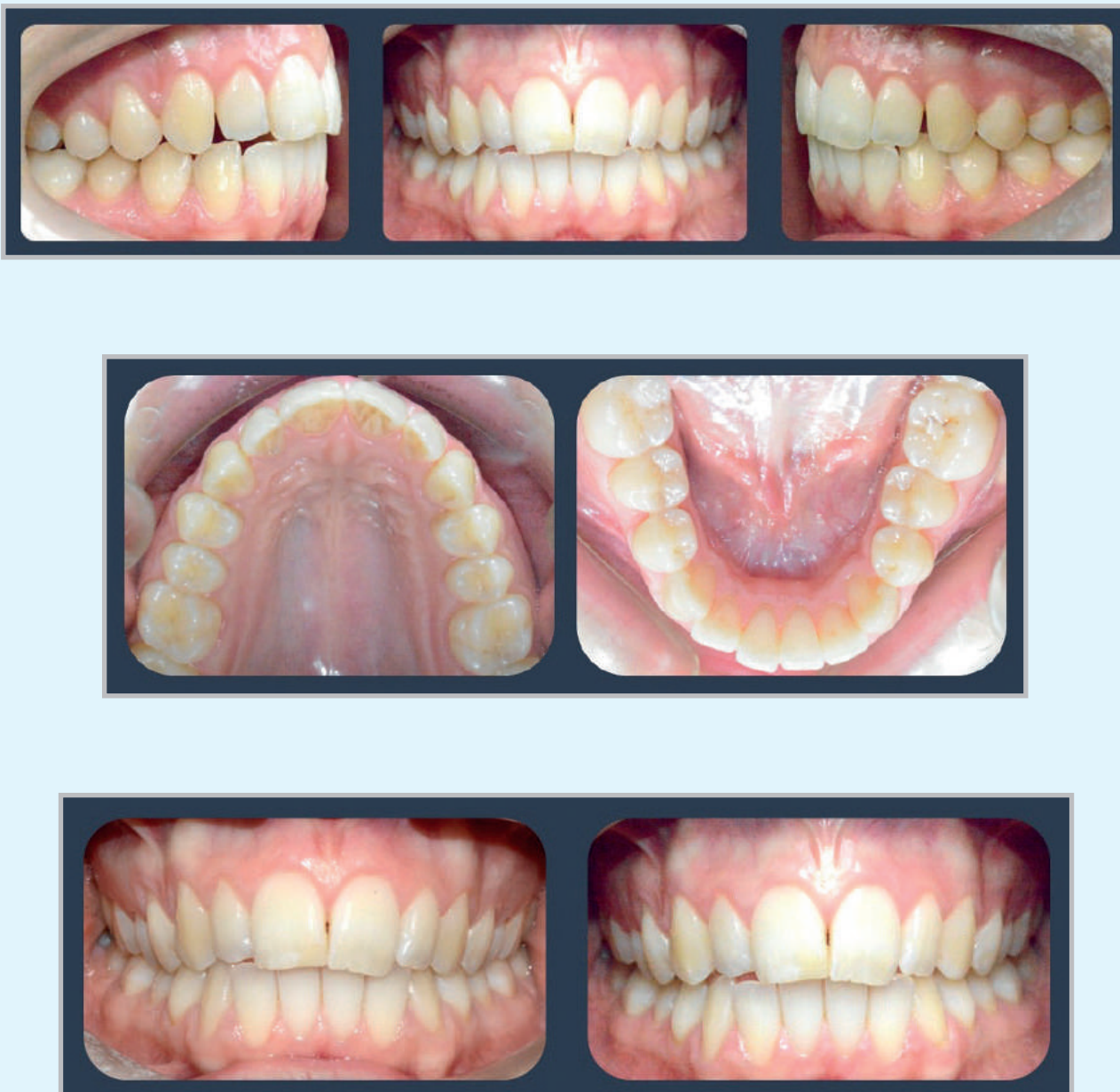Fig. 14 - Le sovrapposizioni dei modelli 3D, iniziali e finali, dimostrano l'ammontare dell'espansione mascellare realizzata

**CASO 4 - Anni 27, trattato con ALLEO+**

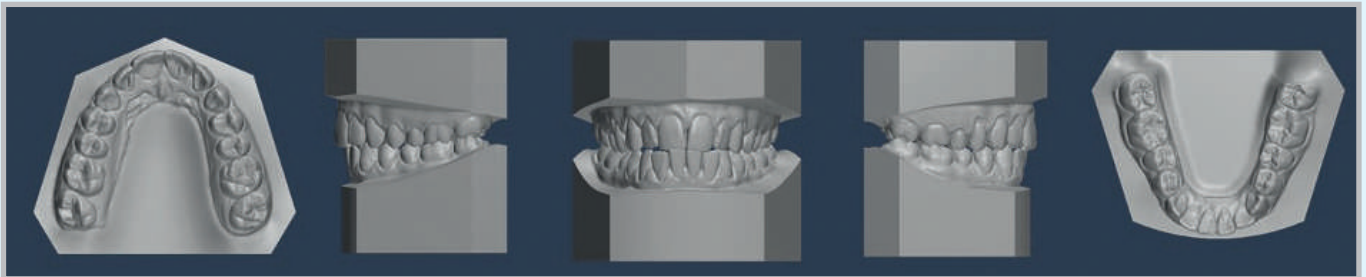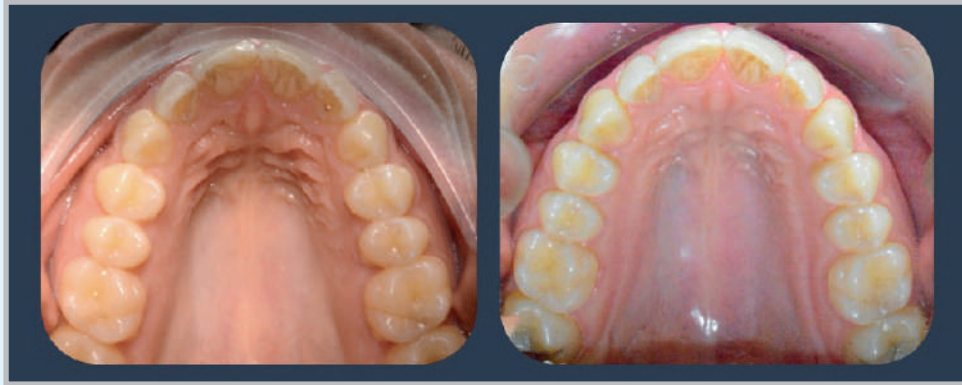Esempio clinico di lieve deficit mascellare in soggetto adulto.



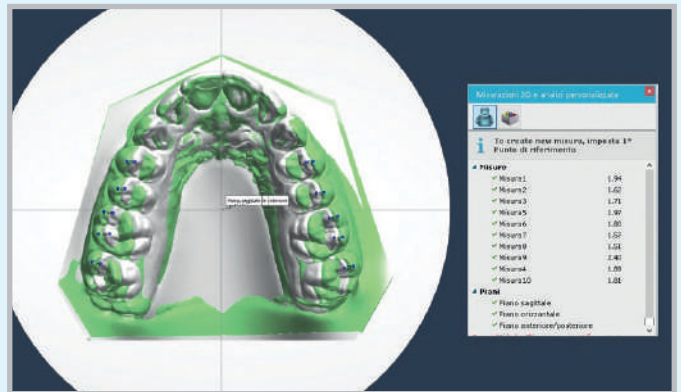
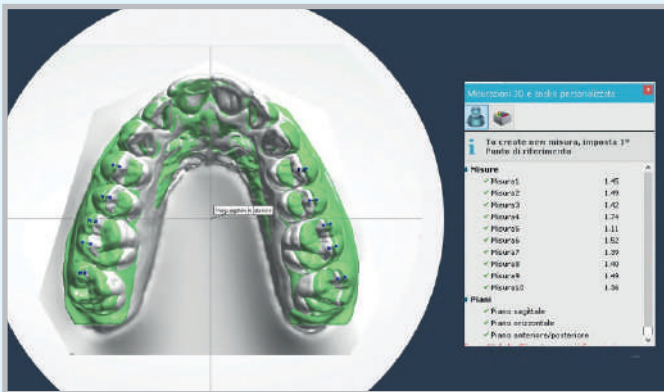
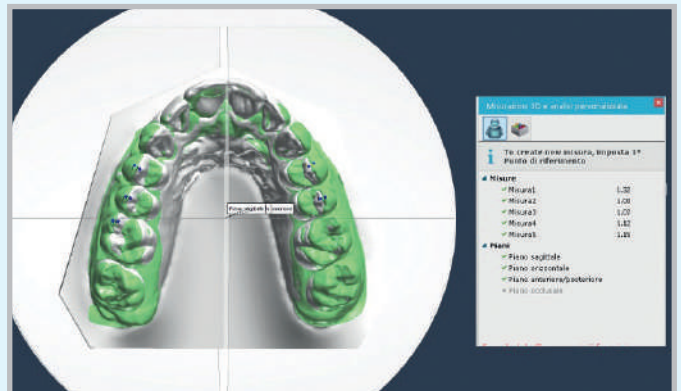
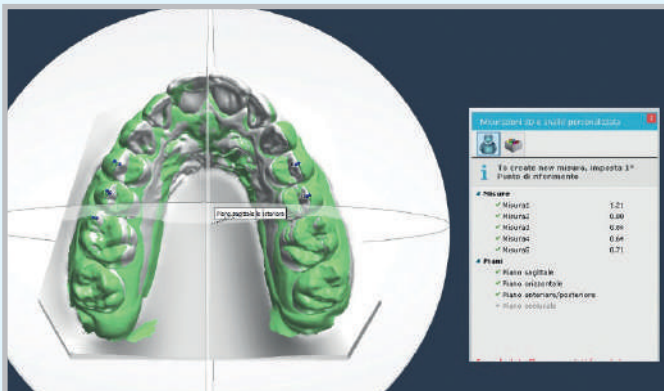
*Fig. 15a-l - Documentazione fotografica e modelli digitali pre-trattamento*



*Figg. 16a-e - Evoluzione dell'espansione mascellare ottenuta in 3 mesi di trattamento con Alleo+*



Figg. 17a-g - Espansione mascellare ottenuta in 3 mesi di trattamento con Alleo+



Figg. 18a-c - Le sovrapposizioni dei modelli 3D, iniziali e finali, dimostrano l'ammontare dell'espansione mascellare realizzata con Alleo+

## CONCLUSIONI

Il nuovo dispositivo per Alleo+ si è dimostrato un valido sussidio nel trattamento del deficit mascellare in soggetti a fine crescita, efficace e ben tollerato. Come tutti i dispositivi rimovibili, il risultato clinico dipende strettamente dalla collaborazione del paziente.

Le prime osservazioni incoraggiano a proseguire la ricerca, incrementando anche la casistica, allo scopo di definire in modo sempre più preciso le indicazioni e la predicibilità del metodo.

## BIBLIOGRAFIA

- Beretta M., Lanteri C., Lanteri V., Cherchi C., Franchi L., Gianolio A, *Evolution of the leaf expander: a maxillary self expander*, *Journal of Clinical Orthodontics* May 2019 Volume 53, Issue 5
- Beretta M., Lanteri C., Lanteri V., Gianolio A., *Langsame maxilläre expansion mithilfe des leaf expanders* *Kieferorthopädie* 06.04.2018
- Cossellu G, Lanteri V, Lioni R, Ugolini A, Cozza P, Farronato M, *Efficacy of ketoprofen lysine salt and paracetamol/acetaminophen to reduce pain during rapid maxillary expansion: a randomized controlled clinical trial* doi: 10.1111/ipd.12428 *International Journal of Paediatric Dentistry* 2019 Jan;29(1):58-65
- Farronato GP, Cordasco G, Farronato D, Esposito L, Briguglio E. *The transverse sagittal maxillary expander* *J Clin Orthod* 2007Jul;41(7):387-91
- Gianolio A, Lanteri V, Cherchi C, *Rapid and slow maxillary expansion: a postero-anterior cephalometric study* *European Journal of Paediatric Dentistry* Vol 15/4, 2014
- Gianolio A., Lanteri C., Lanteri V., Cherchi C. *A new device for calibrated maxillary expansion* *Ortho News* Vol 1/38 pag.1-10 2015
- Gianolio A., Lanteri C., Lanteri V., Cherchi C. *Un nuovo dispositivo per l'espansione lenta del mascellare superiore: l'espansore riattivabile con molle a balestra in nichel-titanio* *Boll. Inform. Ortod.* 93:2014
- Lagravere MO, Major PW, Flores-Mir C: *Skeletal and dental changes with fixed slow maxillary expansion treatment: a systematic review* *J Am Dent Assoc* 2005 136:194-199
- Lanteri C, Gianolio A, Beretta M, Cherchi C, Lanteri V, *Espansione mascellare senza collaborazione: un caso esemplificativo* *Italian Dental Journal* ISSN 1970-7428 ottobre 2018
- Lanteri C, Lanteri V, Gianolio A, Beretta M Cherchi C. *Neue möglichkeiten der maxillären expansion in der interzeptiven kieferorthopädie* *www.kn-aktuell.de Wissenschaft & Praxis* vol 14 n 4 2019
- Lanteri C, Lanteri V, Gianolio A, Beretta M, Cherchi C, *Leaf Expander: la nouvelle expansion maxillaire en orthodontie interceptive* *Ortho Autrement* 1:4-12 2018
- Lanteri C, Lanteri V, Gianolio A, Beretta M, Cherchi C, *Leaf Expander® I nuovi orizzonti dell'espansione mascellare in ortodonzia intercettiva* *Bollettino di Informazioni Leone* 100:17-28 2017
- Lanteri C., Lanteri V., Beretta M., Gianolio A., *Procedura clinica di espansione del mascellare superiore: un caso esemplificativo* *Italian Dental Journal* ISSN 1970-7428 ottobre 2016
- Lanteri C., Lanteri V., Gianolio A., Beretta M., Cherchi C, *Espansione del mascellare superiore con il Leaf Expander* *Dental Tribune – Anno XII n°6 pag. 20-21* Giugno 2016
- Lanteri C., Lanteri V., Gianolio A., Beretta M., Cherchi C. *Leaf Expander® new horizons of maxillary expansion in interceptive orthodontics* *Ortho News USA* 40:1-10 2018
- Lanteri C., Lanteri V., Gianolio A., Beretta M., Cherchi C., Franchi L., *A new way for no compliance palatal expansion: the Leaf Expander* *Journal of Clinical Orthod.* volume 50: number 09: 552-560 2016
- Lanteri V, Angelino E., Beretta M., Gianolio A., Farronato GP, Lanteri C, *Leaf Expander: nuevos horizontes de la Expansión Maxilar en Ortodonzia Intercettiva* . ISSN: 1698-7624 *Rev Esp Ortod.* 2018;48(2):053-061
- Lanteri V, Caravita R, Farronato GP, Lanteri C, Cossellu G, *The efficacy of orthodontic treatments for anterior crowding with invisalign compared with fixed appliances using the peer assessment rating index* *Quintessence International* 2018;49 (7) 581-587
- Lanteri V., *Cambiamenti tridimensionali del mascellare superiore dopo espansione con Leaf Expander® in un campione di pazienti in età evolutiva: Valutazione mediante sovrapposizione di modelli digitali e di CBCT* *Tesi di Dottorato di Ricerca in Scienze Odontostomatologiche Università di Milano, XXIX Ciclo, 2017*
- Lanteri V., Gianolio A., Beretta M., Cossellu G; Farronato GP *Comparison between RME, SME and LEAF EXPANDER in growing patients : a retrospective postero-anterior cephalometric study* *European Journal of Paediatric Dentistry* 19/3: 199-204 2018
- Lanteri V., Tessore E, *NASCE “ELLE”, LA NUOVA STELLA DEL FIRMAMENTO* *Digital LEONE Bollettino Informaz. Ortod.* Leone n°104, 2019
- Lanteri V; Beretta M., Gianolio A., Cossellu G; Farronato GP *Maxillary tridimensional changes after slow expansion with Leaf Expander in a sample of growing patients: a pilot study.* *European Journ Paediatric Dentistry* 19/1: 263-268 2018
- Manzella K, Franchi L, Al-Jewair T, *Correction of Maxillary Transverse Deficiency in Growing Patients with Permanent Dentition* *Journal of Clinical Orthodontics*, vol LII 3:148-156 2018
- Maspero C., Gaffuri F, Castro I.O, Lanteri V, Ugolini A, Farronato M, *Correlation between torque variation and alveolar bone remodeling after orthodontic treatment: a CBCT analysis:* *Dec 2019 Materials.* 2019; 12(24):4225
- Ugolini A, Cossellu G, Farronato M, Silvestrini Biavati A, Lanteri V, *A multicenter, prospective, randomized trial of pain and discomfort during*

**SENZA RUSSARE**



**SENSIBILIZZARE I PAZIENTI SULLA SINDROME OSA  
E PROMUOVERE LA TUA PROFESSIONALITÀ.**

## **ENTRA NEL TEAM SENZA RUSSARE**

*Potrai beneficiare di una serie di servizi pensati in esclusiva per te e per il tuo studio*

*Per informazioni contatta il nostro Ufficio Marketing: [clienti@leone.it](mailto:clienti@leone.it)*

*"Ridi e il mondo riderà con te.  
Russa e dormirai da solo."  
(Anthony Burgess)*



Ortodonzia e Implantologia

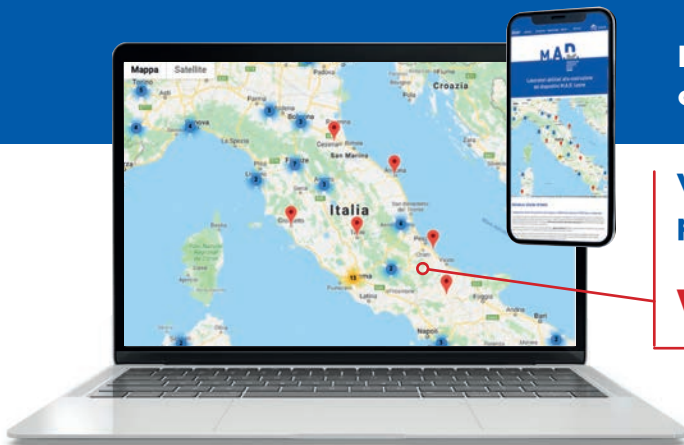
**LEONE S.p.a. Ortodonzia e Implantologia**

Via P. a Quaracchi, 50 - 50019 Sesto Fiorentino • Firenze Tel. 055.30441 • e-mail: [info@leone.it](mailto:info@leone.it) • [www.leone.it](http://www.leone.it)

# M.A.D.

MANDIBULAR  
ADVANCER  
DEVICE  
SERIES

## LABORATORI ABILITATI ALLA COSTRUZIONE DEI DISPOSITIVI M.A.D. LEONE

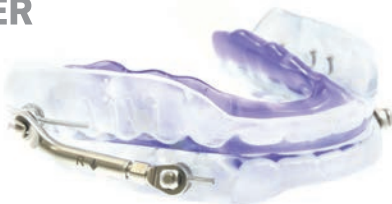

I dispositivi ideali nei pazienti roncopatici  
o affetti da sindrome OSA lieve-moderata

Visita il nostro sito  
per trovare il Laboratorio più vicino a te:

**[WWW.LEONE.IT/MAD-LOCATOR](http://WWW.LEONE.IT/MAD-LOCATOR)**

BREVETTATO  
**TELESCOPIC  
ADVANCER**



BREVETTATO  
**FORWARD!**



Questi dispositivi sono apparecchiature endorali per uso notturno che, spingendo la mandibola in avanti, possono curare il russamento agendo direttamente sul meccanismo che lo produce. I dispositivi MAD sono anche usati nella terapia delle apnee notturne (OSA) in quanto possono risolvere le ostruzione delle vie aeree posteriori ristabilendo la capacità respiratoria durante il sonno.

Questa è la nostra proposta nel rispetto delle richieste di ogni clinico specialista:

**efficacia del dispositivo, elevati standard di sicurezza, stabilità e comfort per il paziente.**

## REGALA SOGNI D'ORO

# Smart Orthodontics Learning

## Una storia di “formazione” e amicizia nel periodo del lock-down

*Dott. Arturo Fortini  
Libero professionista a Firenze*

Il 15 marzo 2020, a pochi giorni dalla partenza del lockdown in Italia, Arturo Fortini e Alvisè Caburlotto hanno creato il gruppo Facebook “Smart Orthodontic Learning” (Figg. 1a, b).



*Figg. 1a, b*

Il primo post di presentazione e invito spiegava: “Cari amici purtroppo la terribile emergenza sanitaria che ha colpito il nostro Paese ci sta impedendo di poter svolgere le nostre normali attività cliniche, ma anche di poter usufruire delle varie attività didattiche che ognuno di noi si era programmato per poter continuare il proprio aggiornamento professionale.”

Ovviamente ognuno deve fare la sua parte per cercare di contenere e limitare al massimo qualsiasi forma di ulteriore aggravamento della situazione già critica.

Abbiamo pensato quindi di iniziare da subito una serie articolata di “lezioni a distanza”, di vario argomento e durata, che, nella nostra intenzione, si terranno QUOTIDIANAMENTE e che ci possano tenere in contatto, utilizzando così in maniera anche proficua il tempo di cui in genere non disponiamo.”

È stato infatti proprio un impegno quotidiano, senza pause di sabati o domeniche o di Pasqua, proprio per non lasciare nessuno nella solitudine di questa chiusura forzata.



Sono stati organizzati **49 webinar**, per oltre **50 ore di didattica** durante i quali si sono alternati ben **39 relatori**, che con enorme disponibilità e amicizia, hanno condiviso la loro cultura con la comunità creata (Figg. 2 a, b).

RELATORI	ARGOMENTO
ARTURO FORTINI	LE REPLICHE ANATOMICHE 3D : IL MONDO VIRTUALE TORNA REALE
ALVISE CABURLOTTO	STRIPPING : LINEE GUIDA E PROTOCOLLI OPERATIVI
VALENTINA LANTERI	TRASVERSAL FIRST HYBRID : LEAF ALIGNER
CIRO PISANO	QUAD HELIX E BARRA PALATINA
MASSIMO D'AVERSA	ALIGNERS : TIP & TRICKS
FAVIO GIUNTOLI	GESTIONE DEL TORQUE NEI CASI COMPLESSI
FRANCESCO FAVA	PSEUDO CLASSE III : IDEE CLINICHE PER APPROCCIO MINI-INVASIVO
GIOVANNI FAVARA	IL FLUSSO DIGITALE IN ORTODONZIA
ELIO BOSCHETTI	ANOMALIE DI FORMA E AGENESIE DEGLI INCISIVI LATERALI
MARIANO ZOCCHÉ	IL TWIN-BLOCK RIVISITATO
FREDERICK BERARDINELLI	PRINCIPI ESTRATTIVI CON ALLINEATORI
PAOLO TONINI - ALEX BRUNO	ANCORAGGIO SCHELETRICO: TRASFERIMENTO DEI DATI DALLO STUDIO AL LABORATORIO
LUIS HUANCA	GIOIE E DOLORI DELLA CONTENZIONE FISSA
GABRIELE FLORIA	ORTODONZIA LINGUALE INDIVIDUALIZZATA
DANIEL CELLI	ESTRAZIONI vs NO ESTRAZIONI : CASI CLINICI
GIUSEPPE PERINETTI	TWIN-BLOCK E CLASSE II SCHELETRICA: SCELTA DEL PAZIENTE E GESTIONE CLINICA
FRANCESCA MILANO	IL RUOLO DELL'ODONTOIATRA NELLA TERAPIA DEL RUSSAMENTO E DELLE APNEE OSTRUTTIVE
MICHELE TUGNOLI	WEB & SOCIAL PER L'ORTODONZIA
CLAUDIO FRONTALI	II CLASSI : UN FUNZIONALE DAL PASSATO AL FUTURO
LORENZ MOSER, FABIO GIUNTOLI, CESARE LUZI, GUIDO FICHERA, DANIEL CELLI	<b>ROUND TABLE LA CONTENZIONE</b>
DANIELE MANFREDINI	LINEE GUIDA IADR SUI DISORDINI TEMPOROMANDIBOLARI
ARTURO FORTINI	ANCORAGGIO IN TECNICA STRAIGHT-WIRE
ACHILLE FARINA	ALLINEATORI ORTODONTICI TRASPARENTI: CARATTERISTICHE ED INNOVAZIONI
CIRO PISANO	ANALISI DEI PUNTI CRITICI DEGLI APPARECCHI

DANIELA LUPINI	QUANDO L'ANCORAGGIO SCHELETRICO FA LA DIFFERENZA
PAOLO CARLETTI	HERBST 2.0 : CRITICITA' E SOLUZIONI
CLAUDIA NOTARISTEFANO	ANCORAGGIO SCHELETRICO PALATALE : PROGETTAZIONE E STRATEGIE CLINICHE IN DENTIZIONE MISTA
ALVISE CABURLOTTO	CONFRONTO TRA UNA TECNICA DIGITALE DI BANDAGGIO INDIRECTO E LA METODICA TRADIZIONALE
GIANLUIGI FIORILLO	MANAGEMENT ORTODONTICO DEI PAZIENTI SOTTOPOSTI A SURGERY FIRST
ALVISE CABURLOTTO-MARIANO ZOCCHÉ	CONFRONTO TRA UNA TECNICA DIGITALE DI BANDAGGIO INDIRECTO E LA METODICA TRADIZIONALE
EMANUELE PAOLETTI	ANCORAGGIO SCHELETRICO NEL MONDO DIGITALE : UN APPROCCIO 3D
ISABELLA GOZZI	MIH : DALLA DIAGNOSI ALLA TERAPIA
GIOVANNI FAVARA	ELASTOMERI IN 3D
ELENA GRECOLINI	IL LEAF EXPANDER NEL TRATTAMENTO DEL PAZIENTE ADULTO
ELIO BOSCHETTI	TECNICHE ADESIVE PER LA FINALIZZAZIONE ESTETICA DEL CASO ORTODONTICO
GIUSEPPE PERINETTI	TWIN-BLOCK E SECONDA CLASSE SCHELETRICA: SCELTA DEL PAZIENTE E PROCEDURE CLINICHE 2a parte
TIZIANO CAPRARA	LA NUOVA ODONTOIATRIA DOPO IL COVID-19 : DPI E PROCEDURE CLINICHE. COSA POTREBBE CAMBIARE
ALESSANDRO AVECONE	L'INTRUSIONE DENTO-ALVEOLARE MASCELLARE POSTERIORE CON ANCORAGGIO SCHELETRICO INFRA-ZIGOMATICO
PAOLO TONINI	ANCORAGGIO PALATALE IN LABORATORIO : I SISTEMI DI CONTROLLO DELLA VERTICALITA'
GIORGIO GAROFALO	PROTOCOLLI STRAIGHT-WIRE PREDICIBILI ED EFFICIENTI PER IL CONTROLLO DELLE CLASSI II
ARTURO FORTINI, FRANCESCO ZALLIO LILLO D'AMICO, ACHILLE FARINA FRANCESCA MILANO, GIUSEPPE PERINETTI	<b>ROUND TABLE L'ORTODONZIA POST COVID-19 PUNTI DI VISTA DI ORTODONTISTI PER ORTODONTISTI</b>
MASSIMILIANO CIARAVOLO	LA POSTUROLOGIA NELLA ODONTOIATRIA MODERNA: SINERGIE OPERATIVE
ENRICA TESSORE	EARLY TREATMENT E ABITUDINI VIZIATE
DANIELE MANFREDINI	ATM, OCCLUSIONE DENTALE E POSTURA CORPOREA. FACCIAMO CHIAREZZA
ARTURO FORTINI	2020 : LA NUOVA SEQUENZA DI ARCHI IN TECNICA STEP

**RELATORI TOTALE = 39**

Figg. 2a, b

Siamo particolarmente felici del fatto che, in questi giorni di condivisione, **i partecipanti totali sono stati oltre 18.000**. Oggi "Smart Orthodontics Learning **conta più di 3000 iscritti** (Fig. 3) ed è fonte quotidiana di condivisione: dai file di consenso informato, a protocolli operativi a webinar.

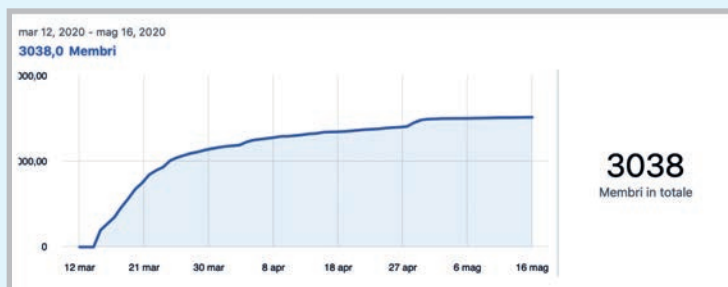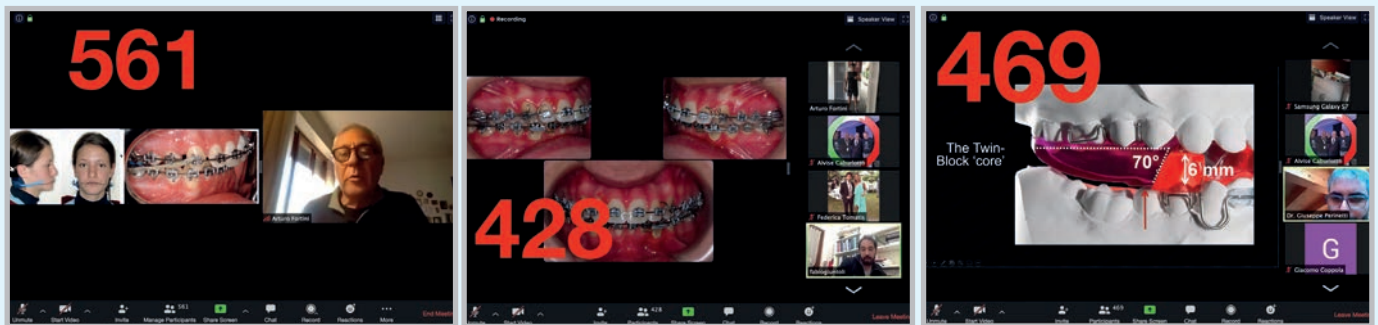


Fig. 3

È interessante che la distribuzione geografica, oltre evidentemente l'Italia, è diffusa un po' dovunque nel mondo, dagli Stati Uniti, alla Francia, Germania, Spagna fino ai paesi più remoti.

Organizzare i webinar e ricordare i Relatori, scegliere gli argomenti, e gestire gli svolgimenti delle conferenze, è stato un lavoro entusiasmante, che ci ha permesso di stare a contatto con tanti amici, ma che ci ha, d'altra parte, impegnati praticamente a tempo pieno durante le giornate.

Tutte le giornate hanno avuto grande seguito tanto che, come moderatori, spesso abbiamo dovuto concludere "a forza" le serate, tante erano le domande dei partecipanti rivolte ai vari Relatori! (Figg. 4 a-c).



Figg. 4a-c

Alvise ha ideato una formula di presentazione della serata e di ringraziamento per il Relatore di turno che è stata molto apprezzata per la sua grafica (Fig. 5)

Sono state organizzate due interessantissime Tavole Rotonde di argomento molto "caldo" quali la Ortodonzia post Covid-19 e la Finitura ortodontica, alle quali hanno partecipato come "discussant" grandi professionisti (nonché amici) che hanno portato un contributo veramente importante, soprattutto per consigliare i più giovani (Fig. 6).



Fig. 5

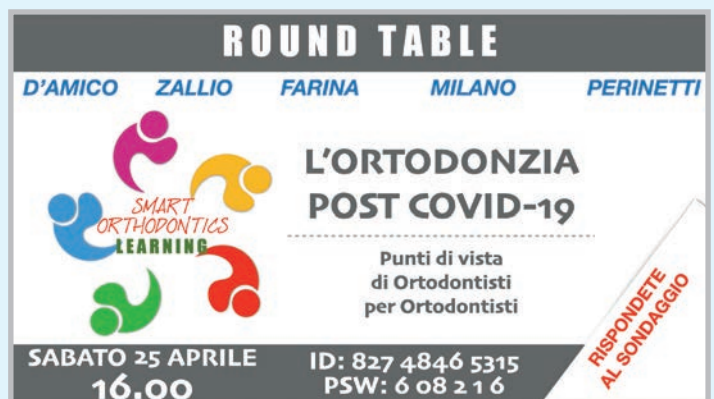

Fig. 6

Le due Round Table sono state la occasione anche per indire un sondaggio tra gli iscritti al gruppo, che ci ha permesso di approfondire quali sono i pareri sul futuro prossimo della professione, sui metodi di trattamento che utilizzeremo, sulle modalità di riorganizzazione della nostra pratica quotidiana (Fig. 7).

La seconda Round table è stata utilissima per vedere le preferenze degli Ortodontisti riguardo ai mezzi e modi di fare Contenzione (Fig. 8).

**ROUND TABLE**

**L'ORTODONZIA POST COVID-19**

ATTENZIONE: SIETE PREGATI DI RISPONDERE A TUTTE E 10 LE DOMANDE

1. PENSATE CHE LA VOSTRA ATTIVITA' PROFESSIONALE SARA' COME PRIMA
2. PENSATE CHE CI SARA' UN CALO SIGNIFICATIVO DI LAVORO; IN CHE PERCENTUALE
3. DI QUANTO AUMENTERANNO IN % I NOSTRI COSTI
4. SARA' GIUSTIFICATO MODIFICARE IL NOSTRO TARIFFARIO VISTO L'AUMENTO DELLE SPESE
5. QUANTI PAZIENTI POTREMO VEDERE IN UNA GIORNATA ( O QUANTI PER POSTAZIONE)
6. PENSATE CHE LE TIPOLOGIE DEI TRATTAMENTI CAMBIERANNO IN MODO DA TENERE MENO POSSIBILE IL PAZIENTE AL RIUNITO
7. INDICATE COSA DIVENTERA' PIU UTILIZZATO PER RIDURRE TEMPI, COSTI, E FAR FRONTE ALLE MINORI POSSIBILITA' ECONOMICHE DEI PAZIENTI:
8. NUOVI COMPORTAMENTI PER IL FINISHING ?
9. IN VISTA DELLE SPESE CRESCENTI PENSATE SIA UTILE CREARE DEI GRUPPI DI ACQUISTO?
10. NUOVI COMPORTAMENTI NELLA DISCUSSIONE DEI PIANI DI TRATTAMENTO ?

Fig. 7

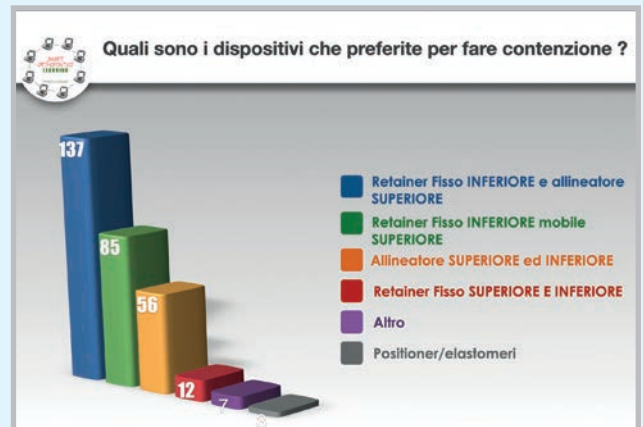


Fig. 8

Domenica 3 Maggio abbiamo poi avuto il piacere di condividere la lecture del grande amico Jay Bowman, che ci ha fatto il regalo di esporci la stessa presentazione che pochi giorni prima aveva tenuto per i soci della Angle East e della Angle Europe Society (Fig. 9).



Fig. 9

Da pochi giorni tutti noi abbiamo potuto riprendere le nostre attività.

Gli incontri giornalieri sono quindi terminati, ma il gruppo continua e continuerà a diffondere, per quanto possibile, cultura ortodontica.

Abbiamo ideato quindi un appuntamento fisso del giovedì sera: “Orthodontic Open Space” (Fig. 10a).

È stato pensato come uno spazio di condivisione assoluta, dove si “chiaccherà” in tono assolutamente informale, senza una relazione predeterminata, ma soltanto la voglia di condividere pensieri, riflessioni, trucchi e suggerimenti vari, dove i più “esperti” avranno il piacere di dare una mano a chi è più giovane della professione.

E poi...perché no, anche dibattere e magari litigare un pò!

Ogni giovedì verrà proposto un argomento (anche su suggerimento e richiesta del gruppo). I primi due giovedì hanno avuto come argomento la Contenzione e la Gestione delle Agenesie dei Laterali (Fig. 10b).

Fig. 10a

Fig. 10b

Io e Alvisè siamo veramente felici e orgogliosi di aver creato dal nulla e in poco tempo una struttura così importante e numerosa. Speriamo di poter sempre migliorare anche con l'aiuto di tutti.

# Propulsore mandibolare rimovibile con Telescopic Advancer Leone

Odt. *Monica Luciani*  
Laboratorio ZOCHELAB - Verona



La “retrusione mandibolare” è una anomalia scheletrica diffusamente riscontrata in soggetti che presentano la mandibola poco sviluppata e in posizione arretrata rispetto al mascellare superiore.

Il trattamento di questi pazienti prevede solitamente l'utilizzo di apparecchiature ortopedico-funzionali chiamate “propulsori mandibolari”, dispositivi che agiscono forzando il sistema neuromuscolare ad assumere una posizione in avanti della mandibola stimolandone la crescita, che avviene soprattutto in corrispondenza della parte posteriore del condilo, per apposizione cellulare.

La terapia agisce principalmente sulla struttura ossea perciò, per essere efficace, va eseguita prima del picco di crescita puberale del paziente (in media 11-12 anni per le femmine e 12-13 anni per i maschi), trascorso tale periodo l'effetto dell'apparecchio ortopedico-funzionale sarà nullo.

I propulsori mandibolari possono essere rimovibili o fissi:

- rimovibili: si classificano in attivatori (Andresen, Bionator, Twin Block, ecc.) ed in dispositivi funzionali (Fränkel, Equiplan di Planas, Apparecchi di Simoes, ecc), devono essere portati almeno 14 ore al giorno e richiedono perciò grande collaborazione da parte del paziente;
- fissi: funzionano tramite un meccanismo a cerniera costituito da un sistema pistone/cilindro applicato da entrambi i lati dell'arcata, unito a due unità di ancoraggio composte da due corone metalliche (o bande laser melting) applicate ai primi molari e ai primi premolari solidarizzate da una barra di connessione, il più conosciuto è l'apparecchio di Herbst ma esistono numerosi sistemi che si avvalgono di bielle da applicare direttamente all'arco dell'apparecchiatura fissa; i propulsori mandibolari fissi non richiedono collaborazione del paziente ed agiscono 24 ore su 24, ovviamente data la costante sollecitazione, aumenta la possibilità di rottura o distacco del dispositivo.

Esistono in commercio diversi tipi di bielle con vari sistemi di attivazione e alcuni di essi sono stati concepiti per essere applicati a dispositivi mobili, ma la presenza di molle o cilindretti di attivazione sfilabili e di pistoni e cilindri separabili rendono il propulsore mobile con cerniere poco gradito al paziente che è costretto a riassemble il dispositivo ogni volta che lo deve inserire in bocca.

Il propulsore mandibolare che qui presentiamo è realizzato con Telescopic Advancer Leone (Fig. 1), che nasce come cerniera per dispositivi anti-russamento ma che si presta in modo ottimale allo scopo prefissato, avvalendosi di bielle non separabili e di un'attivazione telescopica a dado.

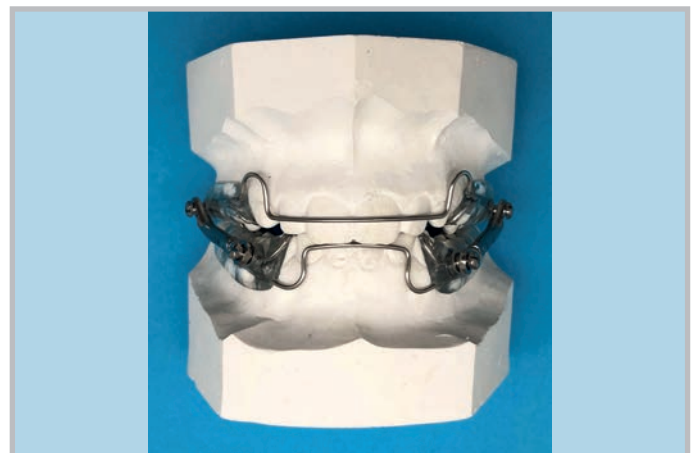


Fig. 1

## COSTRUZIONE DEL PROPULSORE MANDIBOLARE RIMOVIBILE CON TELESCOPIC ADVANCER LEONE

Materiale necessario (Fig. 2):

- Kit Telescopic Advancer: 4 viti di ancoraggio, 2 bielle e una chiave per avvitamento e attivazione
- filo Crozat 0,9 mm
- 8 ganci a pallina
- 1 vite d'espansione POP Leone
- 1 vite d'espansione media Leone
- resina



Fig. 2

Per la realizzazione del propulsore sono indispensabili le impronte delle arcate superiore ed inferiore estese fino ai fornici ed un morso di costruzione con chiusura in avanzamento (I Classe o incisivi in testa a testa).

Si realizzano modelli in gesso III Classe o 3D che vengono posti in occlusione avanzata e, con l'ausilio delle bielle, si segnano i punti in cui andranno collocate le viti d'ancoraggio (Fig. 3).



Fig. 3

Ai braccetti delle 4 viti d'ancoraggio vengono saldati dei prolungamenti in filo 0,9 mm Crozat per permettere la realizzazione di strutture di sostegno per le bielle (Fig. 4).




Fig. 4

Partendo dall'arcata superiore, si realizza la struttura posizionando le viti a livello delle superfici vestibolo-distali dei primi molari e si modella il filo passante mesialmente ai primi premolari e distalmente ai secondi molari (Fig. 5); palatalmente si formano delle ritenzioni.

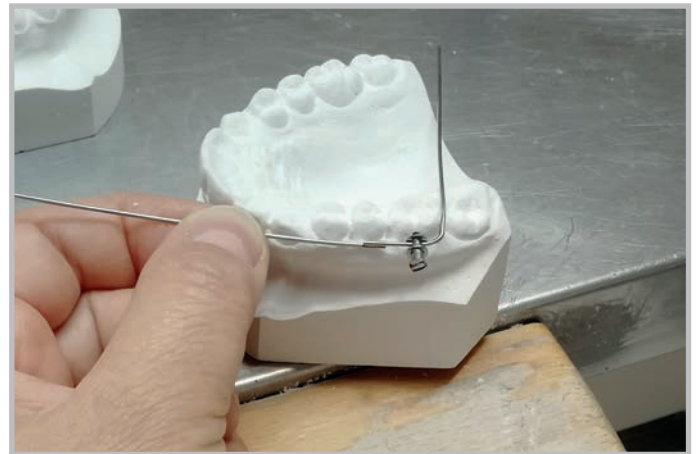

Fig. 5

Vengono poi piegati dei ganci a pallina, mesiali e distali ai secondi premolari, per rendere stabile il dispositivo e si realizza un arco vestibolare che viene saldato alla struttura di sostegno. Si stende uno strato di isolante gesso-resina sul modello e si posiziona la vite d'espansione sulla sutura palatina, poi tutti i fili modellati vengono bloccati con cera collante (Fig. 6). Si boxano le zone da resinare con della cera morbida in fili e con la stessa si proteggono le viti d'ancoraggio (Fig. 7).

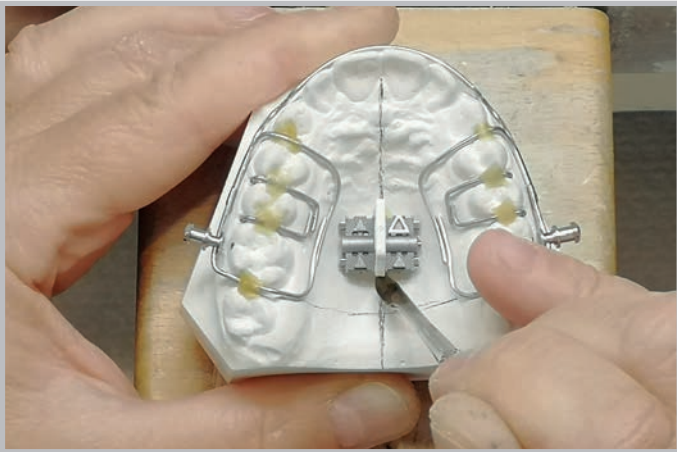

Fig. 6



Fig. 7

Si procede con la resinatura a spruzzo del palato e della zona alveolo-vestibolare dal primo premolare al secondo molare; si polimerizza e si termina con la rifinitura (Fig. 8) prestando particolare attenzione ai bordi vestibolari che devono essere arrotondati e lisci per non provocare lesioni alle mucose.

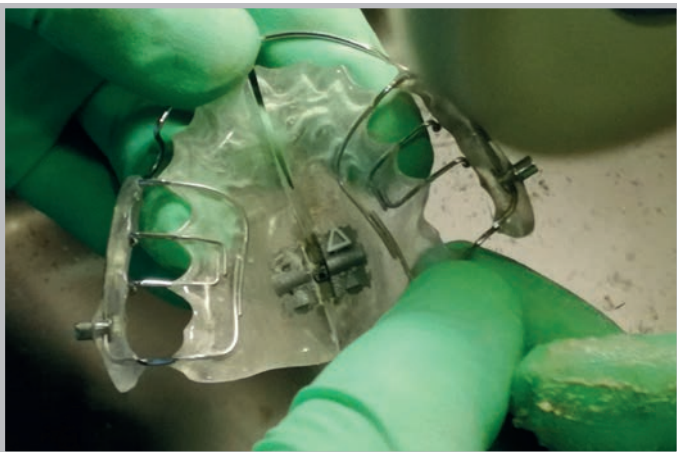

Fig. 8

Ora si montano in articolatore i modelli, si applica il manufatto realizzato sul modello superiore, e si fissano momentaneamente le bielle per misurare il collocamento delle viti d'ancoraggio inferiori (Fig. 9), che devono essere parallele alle superiori per agevolare i movimenti di lateralità.




Fig. 9

Si realizza, quindi, la struttura inferiore posizionando le viti d'ancoraggio a livello delle superfici vestibolo-distali dei canini e si modella il filo passante distalmente ai molari e mesialmente ai canini; lingualmente si piega il filo per formare le ritenzioni e anche nell'arcata inferiore si piegano ganci a pallina mesiali e distali ai secondi premolari. Si procede con l'isolamento, il bloccaggio dei fili con cera collante e della vite d'espansione.

Si realizza poi un arco vestibolare inferiore che viene fissato al modello con cera collante (Fig. 10). Si procede poi, come nel superiore, con il boxaggio, la resinatura che si estenderà nella zona linguale e alveolo-vestibolare dal canino al secondo molare (Fig. 11), la polimerizzazione in pentola e, per finire, la lucidatura.

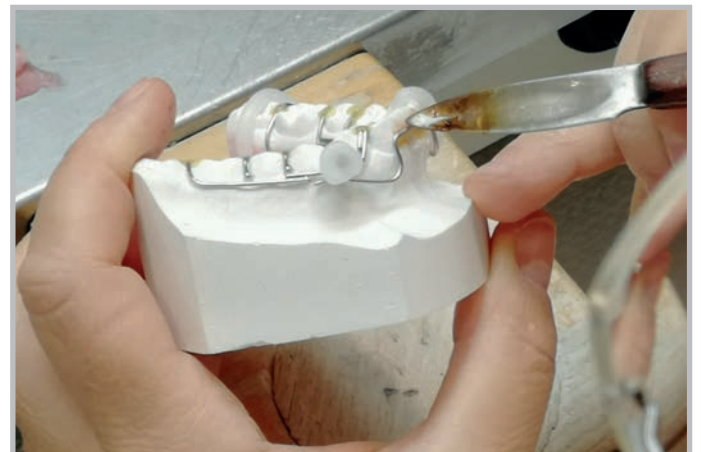

Fig. 10




Fig. 11




Fig. 14

Otteniamo così una placca superiore ed una inferiore (Figg. 12 e 13) che devono essere solidarizzate per ottenere il propulsore mandibolare perciò si montano definitivamente le bielle, avvitando le viti con l'apposita chiave (Fig. 14) utilizzata anche per attivare, all'occorrenza, il sistema telescopico.

Il manufatto finale sarà costituito da due placche unite da un sistema a cerniera in grado di garantire l'avanzamento mandibolare in modo semplice e non invasivo (Figg. 15 e 16).

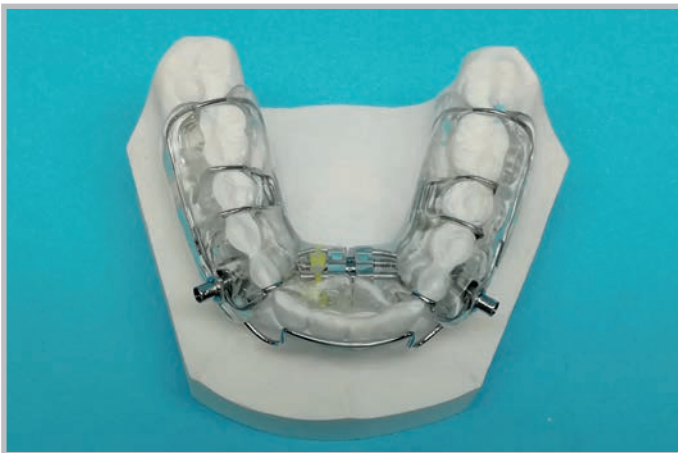

Fig. 12

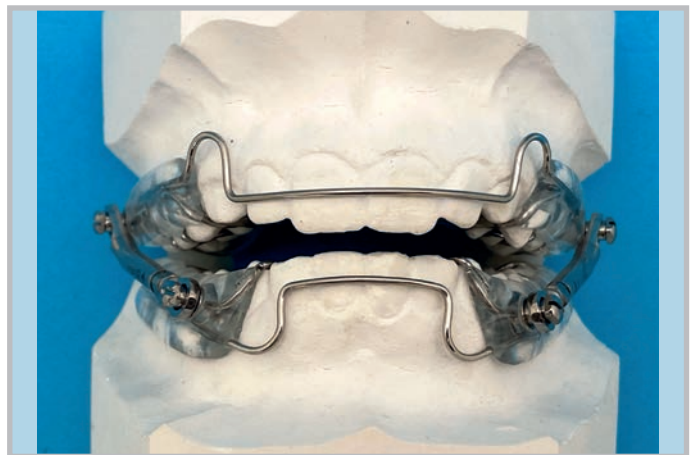

Fig. 15

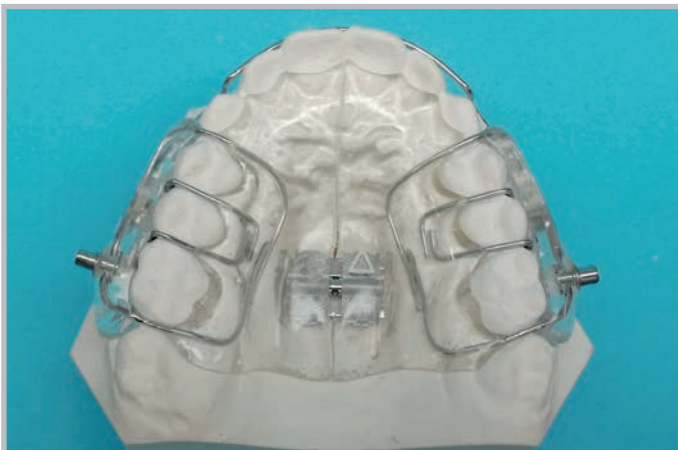

Fig. 13

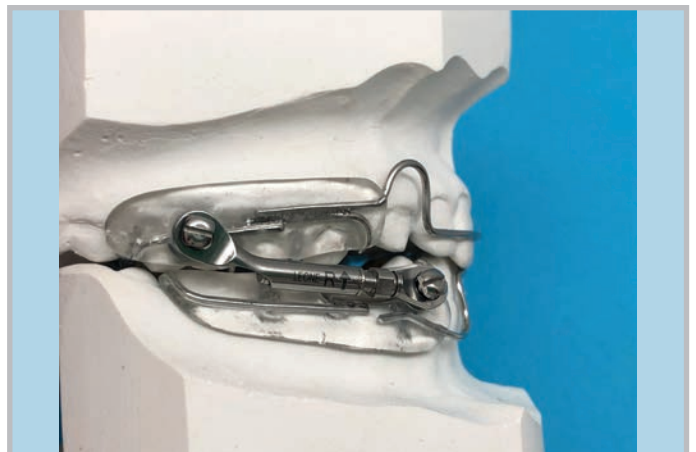

Fig. 16



## CONCLUSIONI

Il propulsore mandibolare rimovibile presentato è un dispositivo versatile in quanto si può realizzare con altri tipi di viti e ganci, è leggero, ben tollerato ed ha il vantaggio di lasciare spazio alla lingua e permettere ampi movimenti di lateralità e di apertura (Figg. 17 e 18) che non limitano la fonazione, ciò consente di prolungarne l'utilizzo diurno e aumentarne conseguentemente l'efficacia.

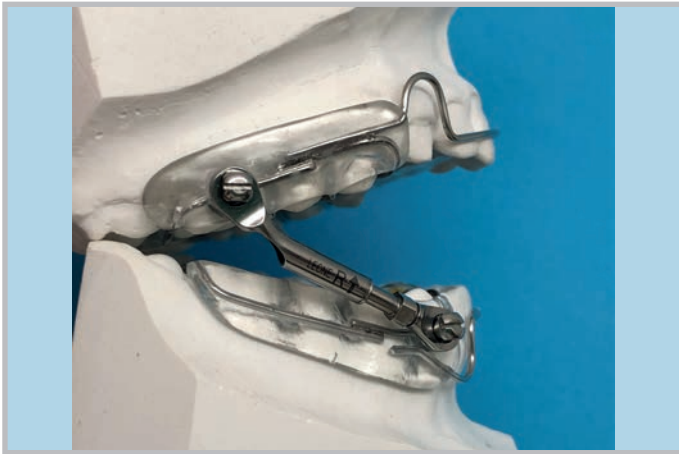

Fig. 17

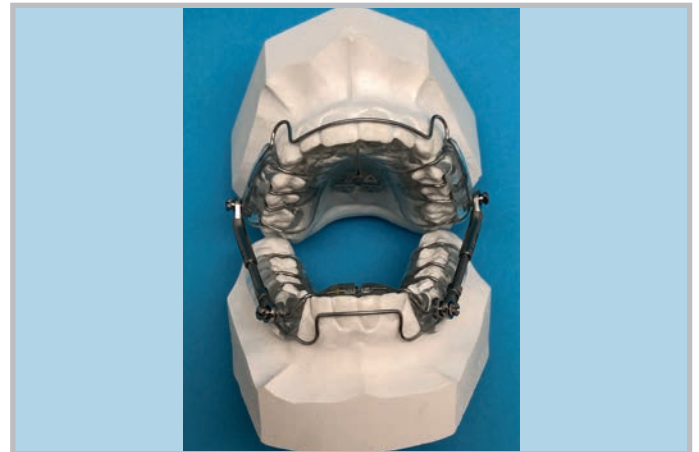

Fig. 18

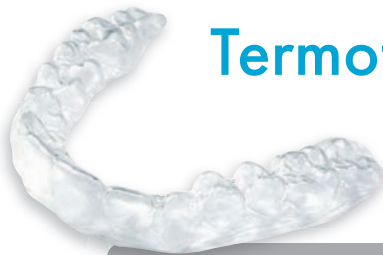## BIBLIOGRAFIA

“Ortopedia orofacciale con il regolatore di funzione “Dott. R. Fränkel  
 “I propulsori mandibolari” Dr. A. Lo Giudice  
 “Dispositivi Leone per roncopatie OSAS: Forward e Telescopic Advancer Leone” Odt. M. Zocche

## Materiale

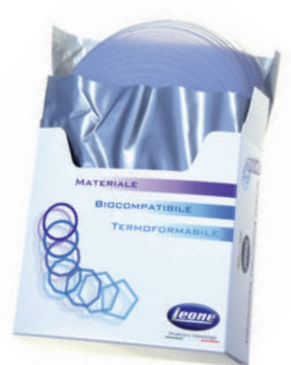## Biocompatibile

## Termoformabile



### DISCHI e PLACCHE TERMOFORMABILI

Ø 120mm	Ø 125mm	125x125mm	spessore	conf.
R7001-05	R7002-05	R7013-05	0,5 mm	25 pz
R7001-08	R7002-08	R7013-08	0,8 mm	25 pz
R7001-10	R7002-10	R7013-10	1,0 mm	25 pz
R7001-15	R7002-15	R7013-15	1,5 mm	15 pz
R7001-20	R7002-20	R7013-20	2,0 mm	10 pz



Ortodonzia e Implantologia

Ufficio vendite Italia

tel. 055.3044600 fax 055.374808

italia@leone.it www.leone.it



## Mission

Siamo un gruppo di laboratori italiani **SPECIALIZZATI in ORTODONZIA** selezionato e scelto dalla Leone S.p.A., autorizzati in esclusiva all'uso del marchio "Leolab Leone".

La nostra collaborazione con Leone è rivolta al raggiungimento di elevati standard di eccellenza in:

- ✓ RICERCA
- ✓ INNOVAZIONE
- ✓ QUALITÀ

## Perché sceglierci

Grazie all'esperienza acquisita nel corso degli anni, siamo in grado di offrire **SOLUZIONI in TEMPI MOLTO RAPIDI**, la nostra presenza radicata sul territorio dà agli ortodontisti la possibilità di avere sempre a disposizione un laboratorio di riferimento con il quale confrontarsi e trovare una collaborazione **ALTAMENTE QUALIFICATA**. Il nostro aggiornamento continuo nelle metodiche di lavorazione e sui nuovi materiali fa sì che i nostri laboratori siano all'**AVANGUARDIA** nei processi produttivi legati anche alle **NUOVE TECNOLOGIE DIGITALI**.



ABRUZZO

**ORTHOFAN**  
tel. 0861.917421  
info@orthofan.com



CAMPANIA

**PISANO s.r.l.**  
tel. 081.5462107  
laboratorio@ciropisano.com



EMILIA ROMAGNA

**NORMOCCLUSION s.n.c.**  
tel. 051.371732  
ortodontia@normocclusion.it



FRIULI VENEZIA GIULIA

**ORTOTEC**  
tel. 0432.852008  
info@ortotec.it



LAZIO

**ORTHOROMA s.n.c.**  
tel. 06.7806013  
info@orthoroma.it



LAZIO

**ORTHOCLASS**  
tel. 06.88521526  
christiansdoja@hotmail.com



LIGURIA

**FORNOLAB**  
**di Manuel Gaeta**  
tel. 348.3988577  
lab.forno@gmail.com



LOMBARDIA

**ITALORTO**  
tel. 035.261989  
info@italorto.com



MARCHE

**IL LABORATORIO**  
**ORTODONTICO**  
tel. 071.204857  
info@ilaboratoriortodontico.com



PIEMONTE

**ORTOTEC s.n.c.**  
tel. 011.9598697  
ortotec@ortotec.info



SARDEGNA

**ORTODONZIA &**  
**ORTODONZIA**  
tel. 079.236468  
info@ortodonziaortodontia.it



SICILIA

**LTO.ORTODONZIA**  
tel. 0922.26456  
lto.ortodontia@gmail.com



TOSCANA

**FIRENZE ORTODONZIA**  
tel. 055.374871  
info@firenzeortodontia.it



VENETO

**ZOCHELAB**  
tel. 0444.571880  
info@zocchelab.com



Ortodonzia e Implantologia



**L'ITALIA CHE CI PIACE DI PIÙ**



**Leone S.p.a. Ortodonzia e Implantologia**

Via P. a Quaracchi 50 | 50019 Sesto Fiorentino | Firenze | Italia | tel. 055.304401 | fax 055.374808 | info@leone.it | www.leone.it