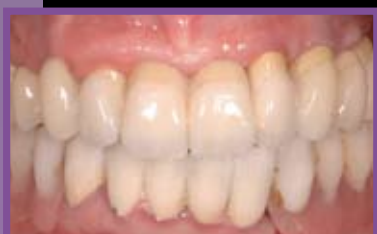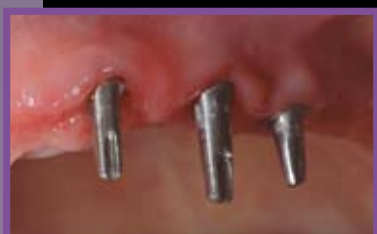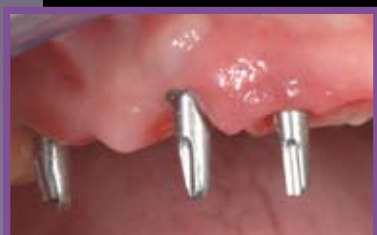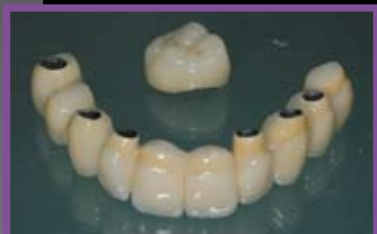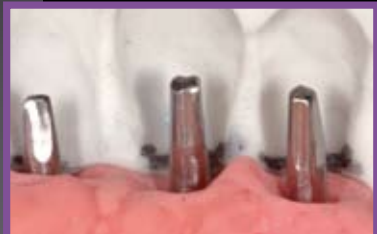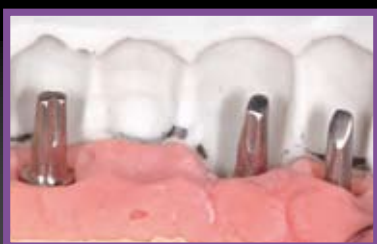


EXACONE

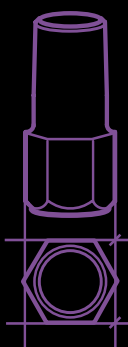
News

Leone

IL BOLLETTINO DEL SISTEMA IMPLANTARE LEONE



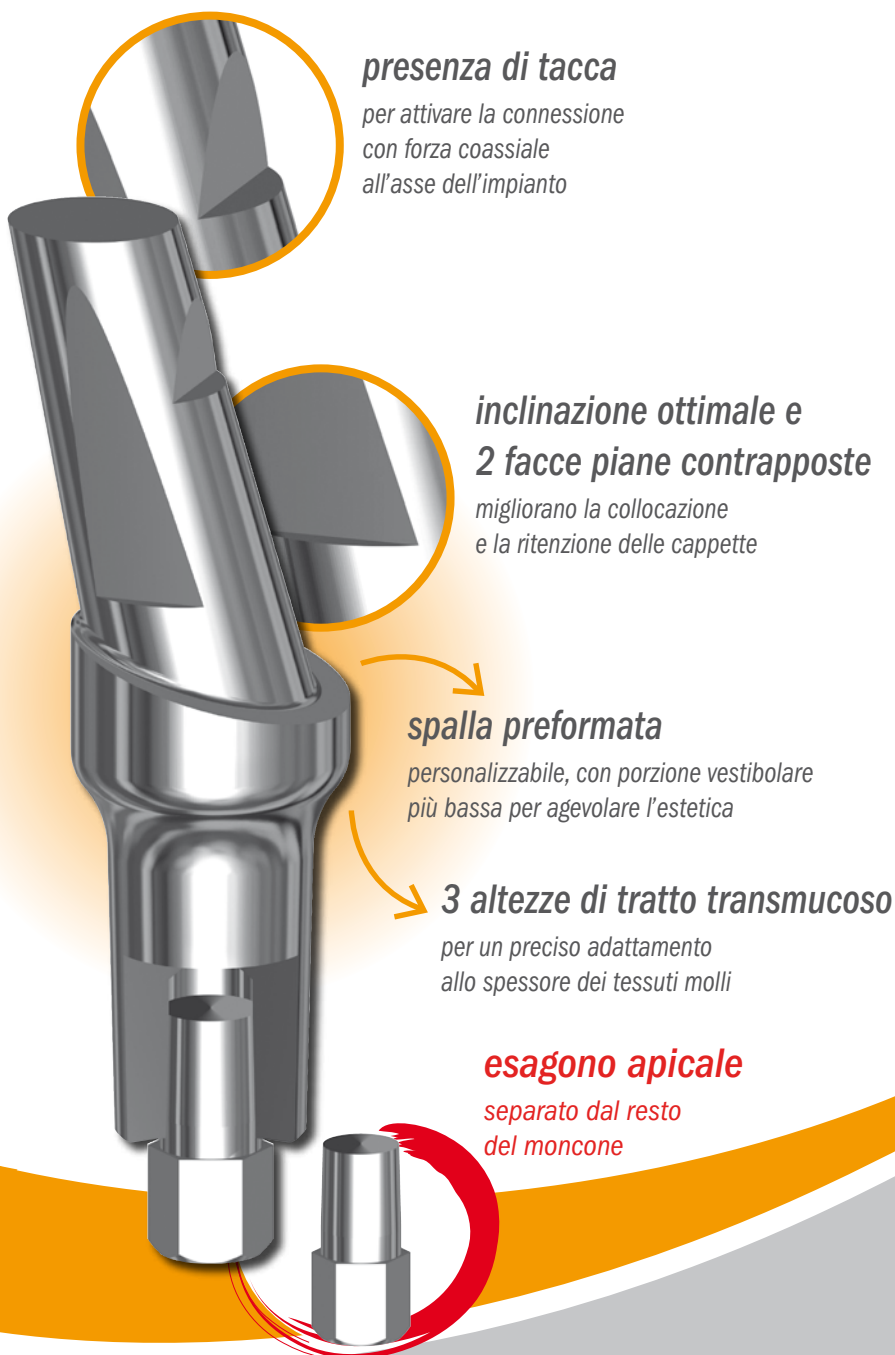360°



L'efficienza
della semplicità

monconi anatomici EXACONE™

PER FACILITARE
LA FINALIZZAZIONE PROTESICA
IN LABORATORIO E IN STUDIO



presenza di tacca
per attivare la connessione
con forza coassiale
all'asse dell'impianto

**inclinazione ottimale e
2 facce piane contrapposte**
migliorano la collocazione
e la ritenzione delle cappette

spalla preformata
personalizzabile, con porzione vestibolare
più bassa per agevolare l'estetica

3 altezze di tratto transmucoso
per un preciso adattamento
allo spessore dei tessuti molli

esagono apicale
separato dal resto
del moncone

L'innovazione principale,
protetta da un brevetto interna-
zionale, risiede nella realizzazione
dell'**esagono apicale**
staccato dal resto
del moncone:

ciò consente un posizionamento
libero a 360° sul modello
e rende semplice il recupero
di disparallelismi, sfruttando
al meglio la forma anatomica
dei monconi. Successivamente,
attivando la connessione
autobloccante conica tra
l'esagono e il moncone, il pilastro
risulterà solidale con l'esagono
orientato nella posizione prescelta
e guiderà il clinico nel
posizionamento sul paziente
con la massima precisione.



Ortodonzia e Implantologia

www.leone.it

*L'efficienza
della semplicità!*

Settanta anni dedicati all'odontoiatria

La nostra società, la Leone, è certamente fra le più vecchie aziende operanti in Italia ed in Europa nel settore del materiale odontoiatrico. Nata nel 1934, a seguito della trasformazione di una piccola officina che produceva oggetti in argento, con l'avvento dell'acciaio inossidabile, cominciò la produzione di capsule ed altri accessori per la protesi dentale. Negli anni, tre generazioni si sono succedute dedicandosi esclusivamente a questo settore, prima con prodotti per la protesi dentale, poi per l'ortodonzia e quindi per l'implantologia. Cosa significa tutto questo? che nei nostri geni, nei geni di tutto il nostro personale, che di generazione in generazione è cresciuto con noi, sono oggi più di 140 tecnici specializzati, la conoscenza del prodotto odontoiatrico è radicata fortemente.

Tutti noi conosciamo l'odontotecnica, come si produce una protesi, l'odontoiatria, l'anatomia, la funzione masticatoria.

Passo dopo passo, in questi oltre settanta anni di vita, abbiamo seguito tutta l'evoluzione avvenuta nel nostro settore. Quando negli anni '60 capimmo che la prevenzione passava attraverso l'ortodonzia, primi in Italia, fabbricammo prodotti ortodontici Italiani, le prime viti in acciaio inossidabile, il primo espansore rapido, l'unico dispositivo ortopedico che in 40 anni è stato da noi prodotto ed applicato ad oltre tre milioni di pazienti nel mondo. Poi l'ortodonzia di scuola Americana: attacchi, bande, archi, ecc. ecc. ci portarono ad esportare nel mondo intero la nostra produzione. Nel 1999 decidemmo, dopo attenti studi, di fare un nuovo "progetto implantologia". Già molte aziende nate dal niente presentavano prodotti implantologici ma, a nostro avviso, senza una conoscenza approfondita delle necessità protesiche né tanto meno della semplicità di costruzione e della sicurezza terapeutica. Da meccanici, e con profonda conoscenza delle tecniche e delle necessità del medico e dell'odontotecnico, dopo uno studio approfondito, dopo interviste, studi di fattibilità, presentammo il nostro impianto.

Al progetto parteciparono i nostri tecnici, i nostri consulenti medici, in primis il Dott. Leonardo Targetti che forte della sua lunga esperienza ci corresse e noi, a nostra volta, lo convincemmo delle nostre idee meccaniche. Nacque così l'Exacone™. Non una copia come le decine di case nostre concorrenti stavano facendo. Non un impianto con i piedi d'argilla, pensiamo alla vitina da occhialeria che connette il moncone alla fixture che ancora oggi fa dannare medici e pazienti. Nacque qualcosa di diverso, di stabile, di eccezionalmente pratico: una fixture a vite (tipo Straumann), un moncone a connessione conica (cono Morse) che in ortopedia da oltre 25 anni è usato per la connessione del femore artificiale all'anca. Per tutto il resto ci aiutò la nostra tradizione di meccanica al top, di precisione, di pulizia, di dedizione.

Oggi a distanza di 10 anni dal primitivo progetto, decine di migliaia di impianti sono stati impiegati e i risultati sul paziente sono attestati da decine di lavori scientifici pubblicati su riviste Italiane e del resto del mondo.

L'ultimo successo è stato all'IDS di Colonia nel mese di marzo, dove la presentazione dell'Impianto Exacone™ Leone ha ottenuto ancora una volta un successo enorme. La qualità, la semplicità, i risultati terapeutici, il prezzo, lo hanno fatto considerare uno fra i migliori impianti presenti oggi sul mercato.

Ma la nostra azienda non si è dedicata solo al prodotto, negli ultimi dieci anni si è dedicata all'insegnamento di come eseguire gli interventi implantologici. L'Istituto Studi Odontoiatrici, la nostra divisione scientifica, organizza settimanalmente corsi pratici in sale appositamente attrezzate dove si può apprendere come fare una diagnosi e la manualità per applicare un impianto.

In conclusione, il successo di un impianto come l'Exacone™ Leone è dovuto alla conoscenza, all'impegno, alla collaborazione di un gruppo di tecnici e clinici, ecco perché in questi anni si è costituito l'Exacone™ Team al quale partecipano fattivamente quindici Medici Chirurghi che hanno prodotto lavori scientifici di forte impatto che dimostrano, senza ombra di dubbio, la capacità dell'impianto Leone di integrarsi nei tessuti molli e duri. Si osserva, dopo oltre quattro anni dall'applicazione dell'impianto, che le complicanze protesiche risultano azzerate fino a farci dire che sono meno dello 0,7%.

Quindi, scegliendo l'impianto Exacone™ Leone avrete non un "pezzo" di titanio più o meno informe ma un SISTEMA implantologico forte di conoscenze, tradizione, risultati indiscutibili e predicibili.

A distanza di molti anni i pazienti vi saranno riconoscenti della vostra scelta.

Alessandro Pozzi

Dott. Stefano Stura

Facilità a 360°

Parole chiave

edentulia totale, due fasi, implantologia protesicamente guidata, condizionamento dei tessuti molli, ceramica pressata, monconi anatomici Exacone™ 360°

pag. 4

Pubblicazioni scientifiche sul Sistema Implantare Exacone™

pag. 12

Dott. Renato Turrini, Sig. Massimiliano Mattei

Protesi completa inferiore su barra fresata con chiavistelli

Parole chiave

edentulia totale inferiore, due fasi, overdenture, barra, chiavistelli, elettro-erosione

pag. 14

Corsi di implantologia

pag. 22

Aggiornamento prodotti Leone

pag. 25

Dott. Pasquale Paone, Sig. Giampaolo Rossi

Piano di trattamento complesso ed impianto singolo in cresta alveolare con insufficiente diametro trasverso

Parole chiave

edentulia singola, fase unica, impronta, analogia dente naturale, zirconia, CAD/CAM

pag. 26

Ing. Sara Savasta

Fattori determinanti i benefici dei risultati clinici della connessione Exacone™

pag. 32

Dott.ssa Irene Frezzato, Dott. Alberto Frezzato

Approccio multidisciplinare nella sostituzione dell'elemento dentale singolo in zona a valenza estetica

Parole chiave

edentulia singola, eruzione forzata, post-estrattivo immediato, carico immediato, zona estetica, provvisorio, condizionamento tessuti molli, estetica

pag. 38

Dott. Marino Miccini

Valutazione clinica degli impianti Exacone™: 1451 impianti inseriti in 5 anni

pag. 44

Dott. Leonardo Palazzo, Dott. Mario Sessa, Dott.ssa Nicoletta Sansone, Dott. Salvatore Belcastro, Dott. Fulvio Floridi, Dott. Mario Guerra

Posizionamento degli impianti nel settore anteriore del mascellare superiore

Parole chiave

sella edentula, zona estetica, due fasi, G.B.R.

pag. 46

Gli articoli esprimono le opinioni degli autori e non impegnano la responsabilità legale della società Leone. Tutti i diritti sono riservati. È vietata la riproduzione in tutto o in parte con qualunque mezzo. La società Leone non si assume alcuna responsabilità circa l'impiego dei prodotti descritti in questa pubblicazione, i quali essendo destinati ad esclusivo uso implantologico, devono essere utilizzati unicamente da personale specializzato e legalmente abilitato che rimarrà unico responsabile della costruzione e della applicazione delle protesi realizzate in tutto o in parte con i suddetti prodotti. Tutti i prodotti Leone sono progettati e costruiti per essere utilizzati una sola volta; dopo essere stati tolti dalla bocca del paziente, devono essere smaltiti nella maniera più idonea e secondo le leggi vigenti. La società Leone non si assume alcuna responsabilità circa possibili danni, lesioni o altro causati dalla riutilizzazione dei suoi prodotti. Questa pubblicazione è inviata a seguito di vostra richiesta: l'indirizzo in nostro possesso sarà utilizzato anche per l'invio di altre proposte commerciali. Ai sensi del D. Lgs 196/2003 è vostro diritto richiedere la cessazione dell'invio e/o dell'aggiornamento dei dati in nostro possesso.

Spedizione gratuita

Progetto e realizzazione: Reparto Grafica Leone S.p.a - Stampa: ABC TIPOGRAFIA s.r.l. Sesto Fiorentino

IT-18-08/08



Ortodonzia e Implantologia

LEONE S.p.A.

Via P. a Quaracchi, 50 - 50019 Sesto Fiorentino (FI)

Tel. 055.30.441 – Fax 055.37.48.08

e-mail: info@leone.it – www.leone.it

Facilità a 360°

Ho conosciuto il dott. Stura circa due anni fa in quanto partecipante ad un mio corso presso la sede della Leone. Le sue stimolanti domande e il suo vivo interesse mostrarono fin dall'inizio che aveva maturato una significativa conoscenza implantare con le più importanti metodiche grazie ad anni di contatto diretto con un professionista di grande cultura ed esperienza clinica. Durante la tradizionale cena del secondo giorno di corso mi spiegò che era davanti ad una scelta professionale importante: doveva decidere quale sistema implantare utilizzare nella sua pratica privata e che la sua curiosità lo aveva portato a considerare la nostra sistemica per la particolarità della connessione che gli era sembrata semplice ed affidabile. Alla fine dei quattro giorni di corso, al di là dei saluti di rito, mi rimase l'impressione di aver incontrato un altro collega che avrebbe avuto benefici dall'aver conosciuto il sistema Exacone™ grazie anche all'apertura mentale e al pragmatismo della gioventù. Recentemente, durante un aggiornamento Exacone™, ho incontrato Stefano e lui, oltre a riportarmi della sua soddisfazione riguardo l'impianto, mi ha mostrato delle immagini di un caso complesso risolto con pochi passaggi operativi e con un'impressionante qualità estetica e funzionale. È stato spontaneo chiedergli di documentare tutti i passaggi con un breve commento per condividere la sua esperienza a dimostrazione che l'unione di capacità intellettuale e clinica con un dispositivo semplice e predicibile come l'impianto Exacone™ porta a benefici sia per il team odontoiatrico che per il paziente.

Leonardo Targetti

Dott. Stefano Stura

Libero professionista a lesi (An)

La paziente di 58 anni, si presenta in studio lamentando problemi estetici e di mobilità del manufatto protesico superiore. Ad una prima visita, avvalorata successivamente da una radiografia OPT (fig. 1), si evidenziarono problemi di origine parodontale endodontica e cariosa, solamente il 1.6 era in buone condizioni (figg. 2-4). La paziente aveva espresso il desiderio di essere riabilitata con una protesi fissa, senza dover sottoporsi a dei trattamenti molto lunghi ed invasivi. La prima fase è stata la bonifica dell'arcata con l'estrazione dei residui radicalari, il riempimento degli alveoli con del biomateriale (Fisiograf Gel) e la trasformazione del suo vecchio lavoro in una protesi parziale rimovibile.

A due mesi dalle estrazioni, pronti per l'intervento, si è studiata l'anatomia del mascellare e fatto realizzare dal tecnico una dima chirurgica a supporto dentale e mucoso, sulla base della ceratura di diagnosi, che ci permettesse in fase operatoria di poter scegliere in maniera arbitraria, dove posizionare gli impianti a seconda degli spessori ossei residui, tenendo in considerazione l'ingombro protesico futuro (figg. 5-10).

Si è eseguito un lembo a spessore totale centrocrestale da 1.6 a 2.6, trovando un parodonto molto spesso e una cresta abbastanza riassorbita in senso sagittale, che però non ci ha impedito di posizionare, leggermente sottocresta in maniera protesicamente guidata, tre impianti da 3.3x12 mm, due da 3.3x10 mm e uno da 4.1x10 mm. Tutti gli impianti avevano un'ottima stabilità primaria calcolata tramite inserimento a manipolo con micromotore all'incirca intorno ai 35 Newton; posizionati i tappi di chiusura li abbiamo sommersi per quattro mesi (figg. 11-17).

Alla riapertura (fig. 18), valutata la stabilità degli impianti e posizionati i tappi di guarigione (fig. 19), la paziente veniva controllata settimanalmente per valutare lo stato di guarigione dei tessuti e scegliere il momento opportuno per il rilevamento delle impronte; manovra eseguita con estrema velocità e con la possibilità di rilevare contestualmente anche elementi dentali rispetto alle tecniche avviate (fig. 20).

Dopo aver realizzato il modello master, veniva confezionato un vallo di articolazione per la registrazione dalla dimensione verticale e successivamente inseriti i modelli in articolatore a valori medi (figg. 21-22). Dalla ceratura diagnostica in precedenza eseguita (fig. 23), abbiamo realizzato delle mascherine in silicone, che ci hanno guidato per la scelta dei monconi e la successiva fresatura degli stessi (figg. 24-26), fase molto semplificata dai nuovi monconi 360° (figg. 27, 28), visto la facilità per l'ottenimento del parallelismo tra gli stessi e già anatomicamente preparati.

Dopo questa fase, sullo stesso modello, abbiamo eseguito il provvisorio condizionando i tessuti molli con un profilo d'emergenza deciso dall'anatomia coronale, verificato successivamente in bocca e trasferito tramite l'aggiunta di una particolare cera sulla struttura eseguita in monofusione del lavoro protesico definitivo, replicando l'esatto profilo di emergenza dato ai provvisori (fig. 29).

Dopo circa tre mesi dall'inserimento del provvisorio implantosupportato (fig. 30), siamo arrivati ad ottenere una buona festonatura e un'ottima salute dei tessuti peri-implantari. A questo punto abbiamo provato la struttura definitiva (fig. 31) e, verificata la congruenza sui monconi e il sostegno dei tessuti, abbiamo rilevato l'impronta di posizione e contestualmente la preparazione di 1.6 per la realizzazione di una corona singola in metallo ceramica (fig. 32).

Con la realizzazione del secondo modello, abbiamo portato a completamento il caso, eseguendo la ceramica con la tecnica press-to-metal. Tale tecnica ci ha permesso di mantenere la stessa anatomia e occlusione decisa sul provvisorio, andando a ottimizzare il colore scelto tramite tecnica di pittura nei settori posteriori e stratificazione individuale nel settore anteriore (figg. 33-44). Sicuri della pianificazione del caso abbiamo immediatamente eseguito la cottura di autolucenza e consegnato il lavoro alla paziente che finalmente ha potuto riottenere il piacere di sorridere (figg. 45-52).

Parole chiave

edentulia totale, due fasi, implantologia protesicamente guidata, condizionamento dei tessuti molli, ceramica pressata, monconi anatomici Exacone™ 360°

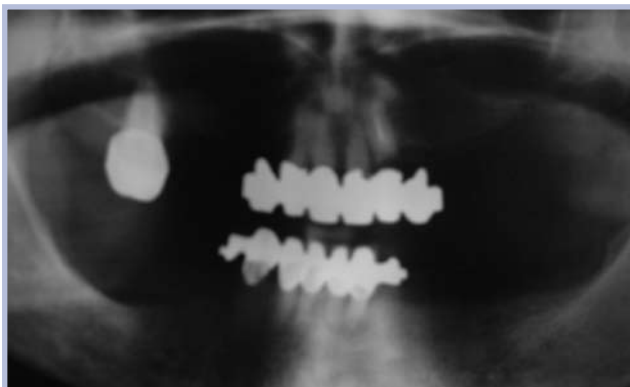

Fig. 1

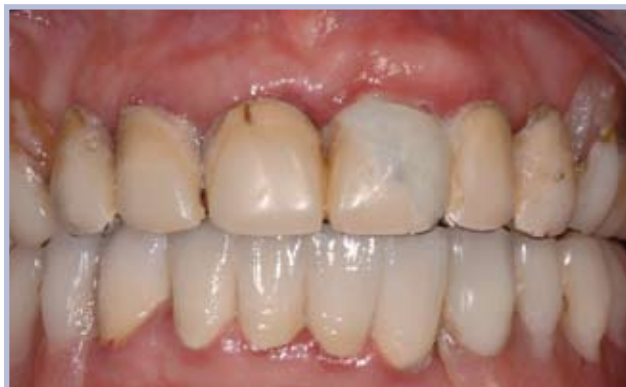

Fig. 2

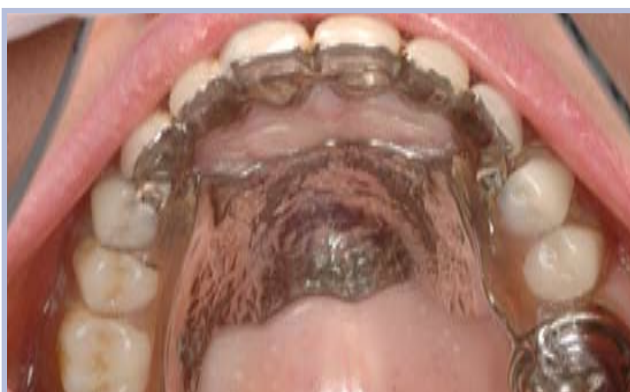

Fig. 3

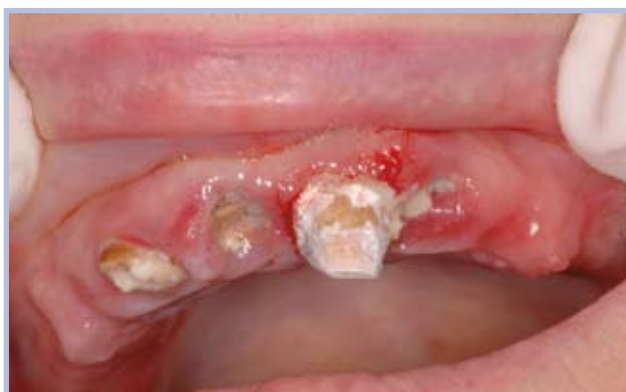

Fig. 4

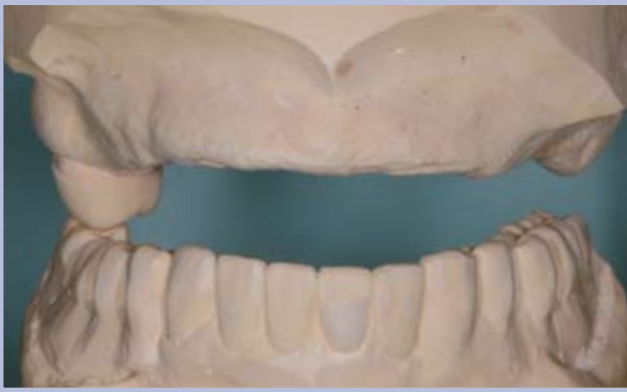

Fig. 5

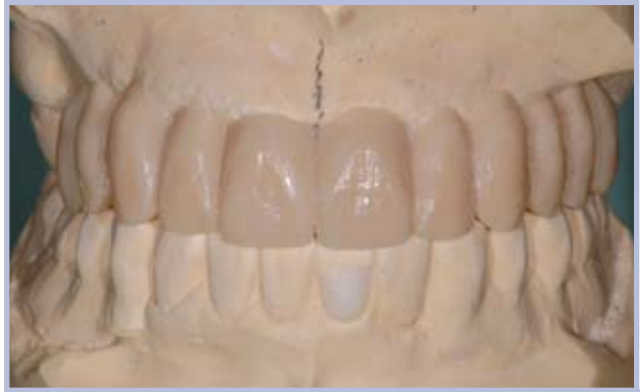

Fig. 6

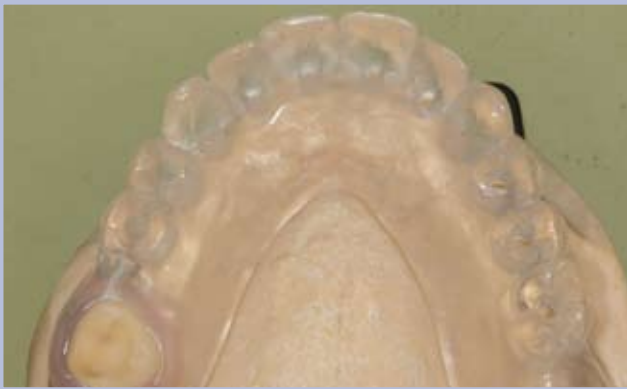

Fig. 7

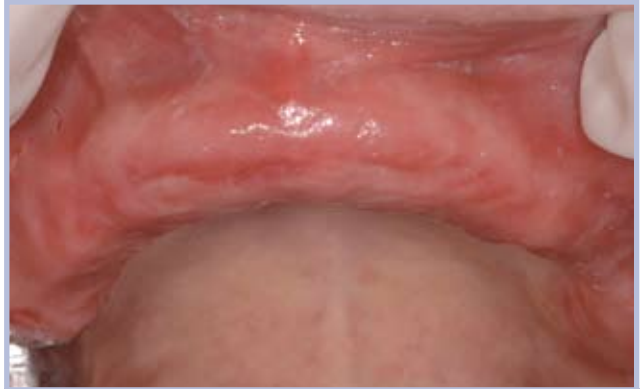

Fig. 8

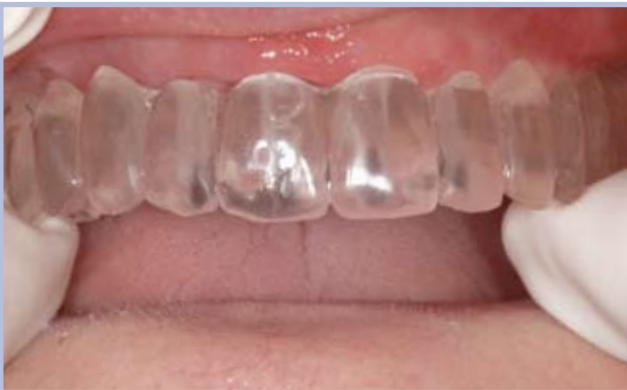

Fig. 9

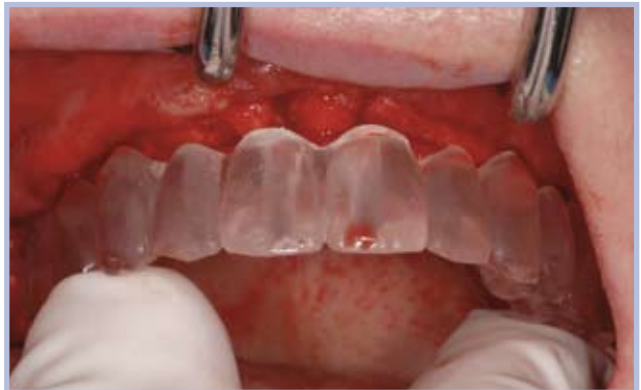

Fig. 10

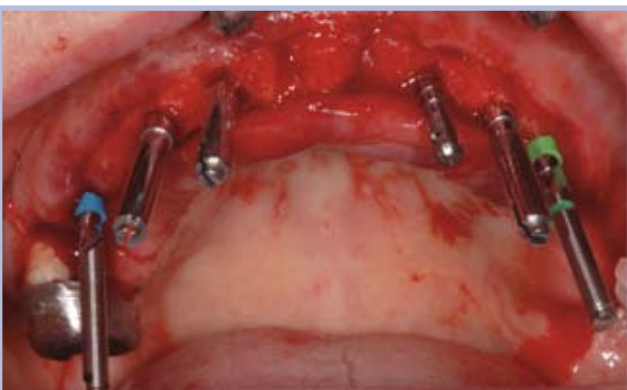

Fig. 11

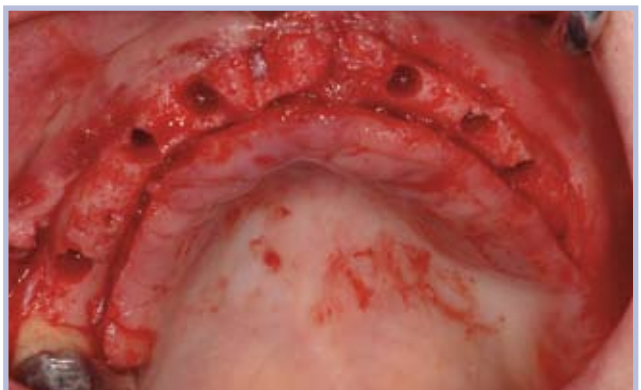

Fig. 12



Fig. 13

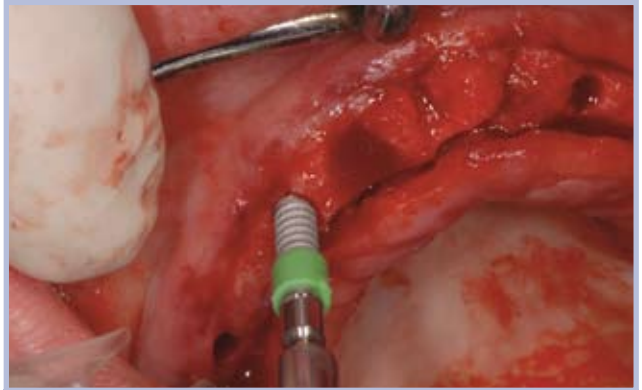


Fig. 14

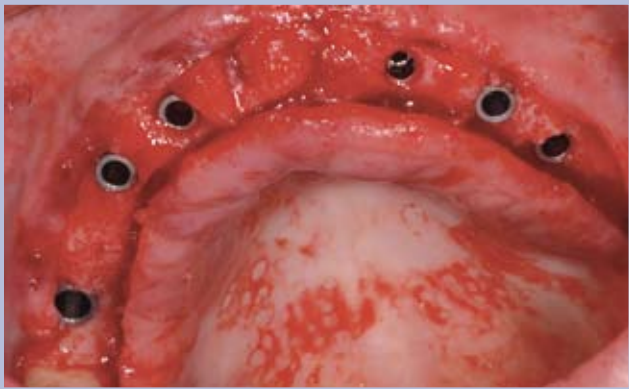

Fig. 15

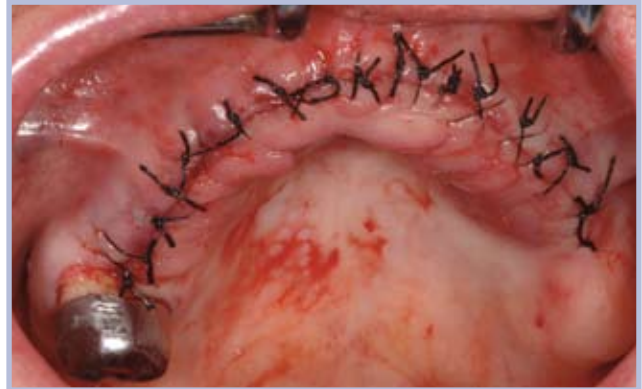

Fig. 16

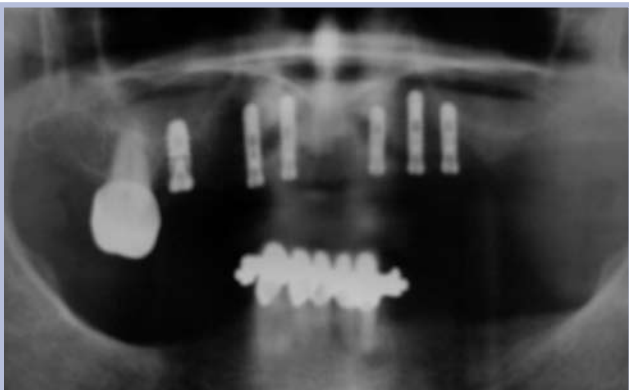


Fig. 17

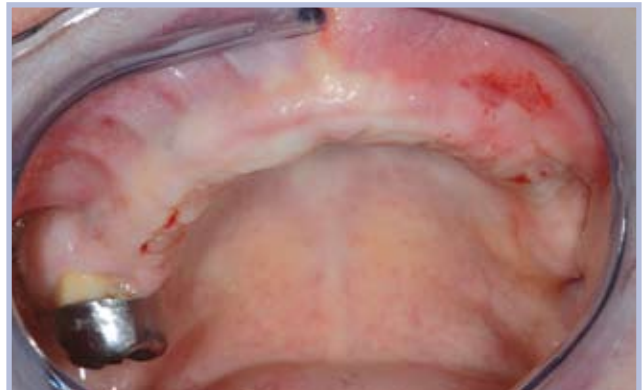


Fig. 18

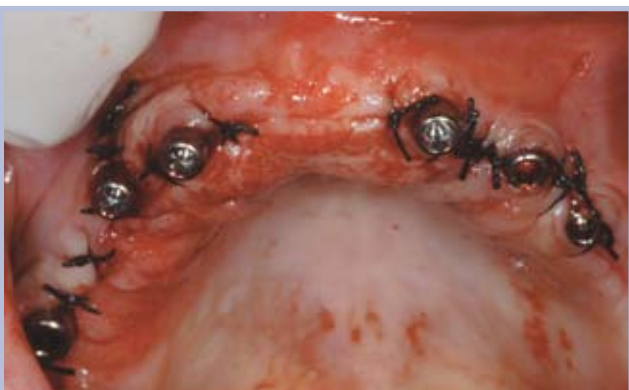

Fig. 19

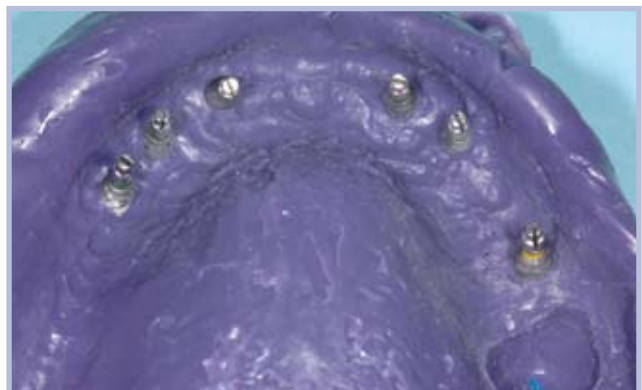

Fig. 20

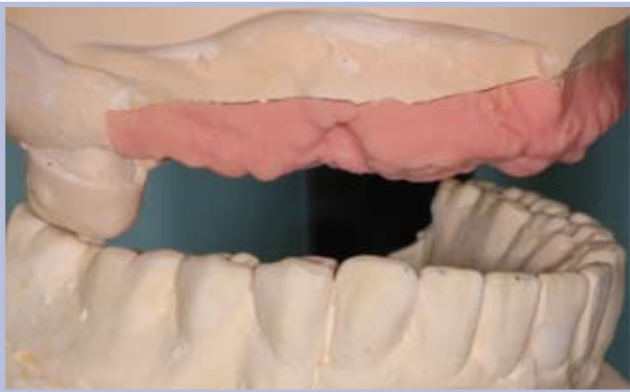

Fig. 21

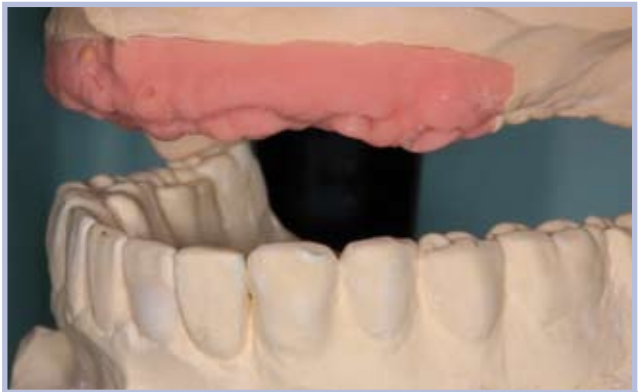

Fig. 22

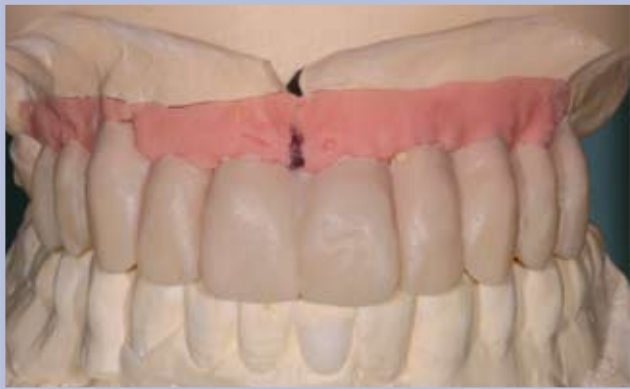


Fig. 23

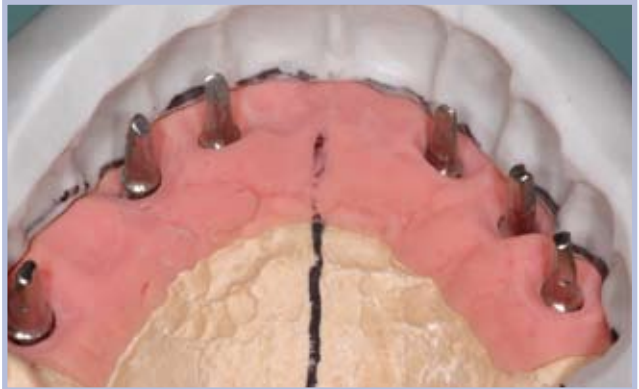

Fig. 24

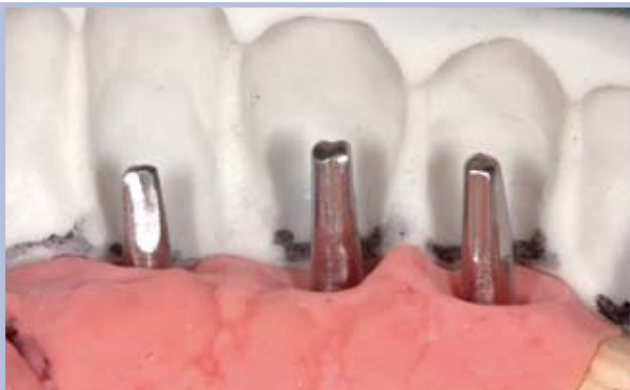

Fig. 25

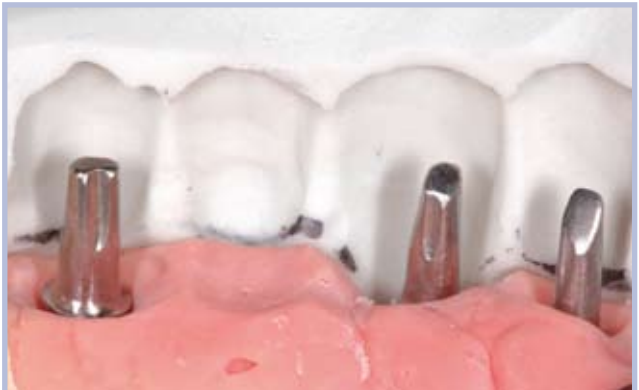

Fig. 26



Fig. 27



Fig. 28

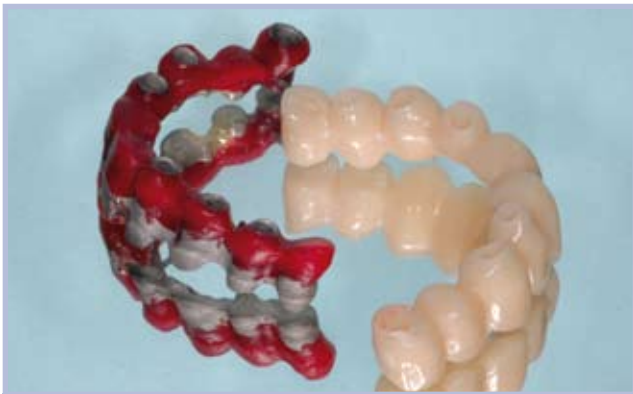

Fig. 29

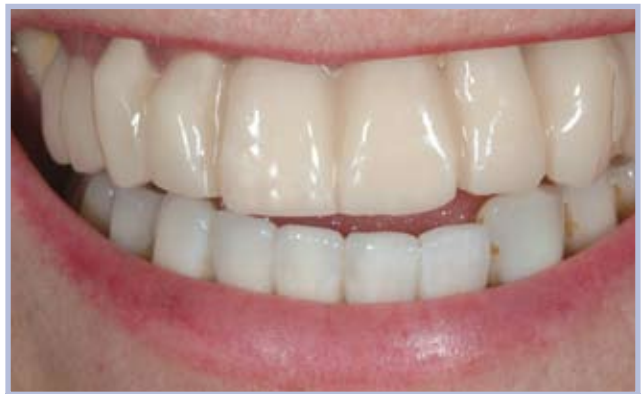

Fig. 30

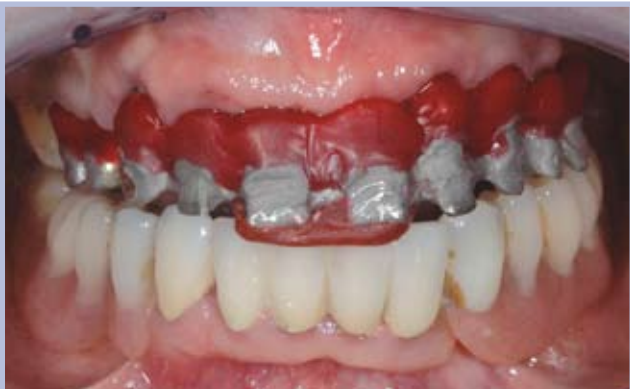

Fig. 31

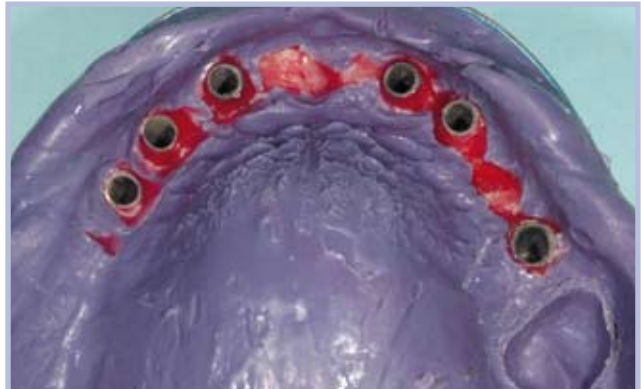

Fig. 32

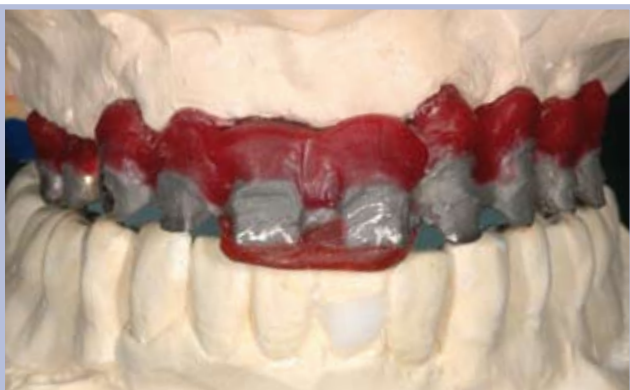

Fig. 33

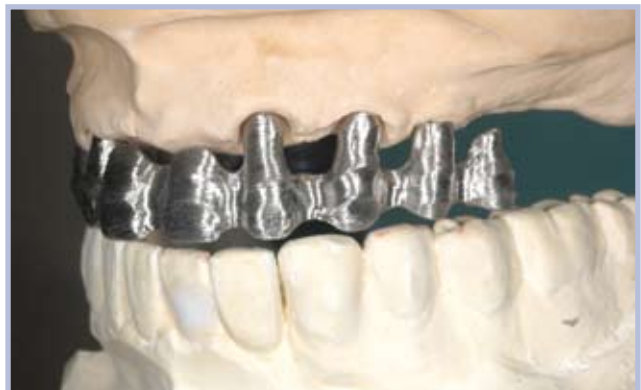

Fig. 34

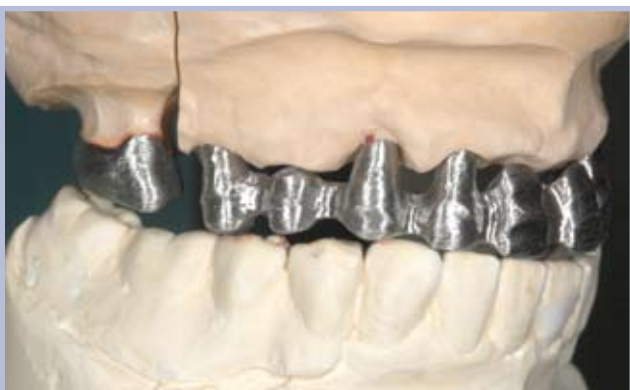

Fig. 35

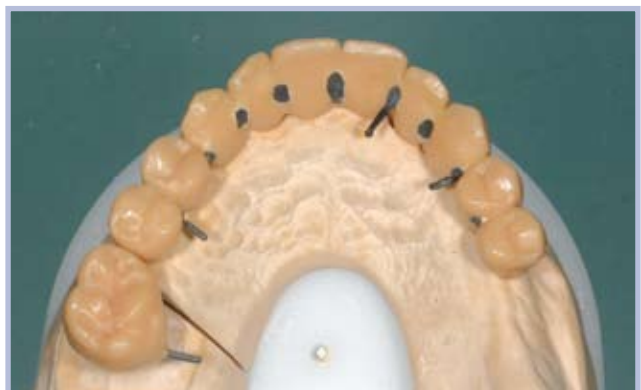


Fig. 36

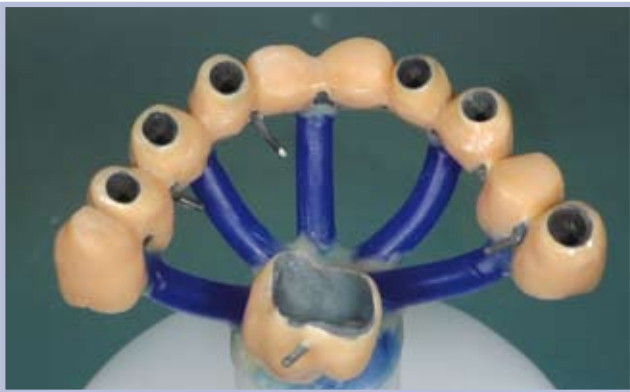

Fig. 37

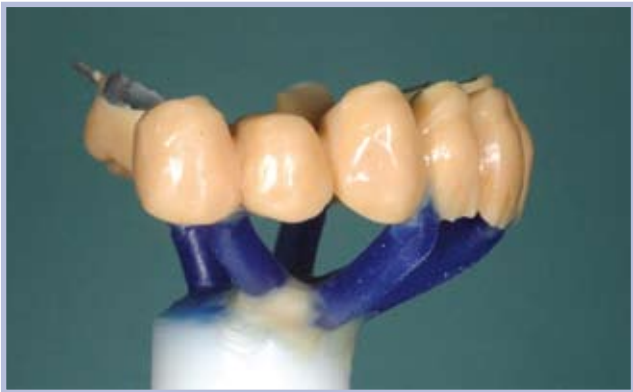

Fig. 38

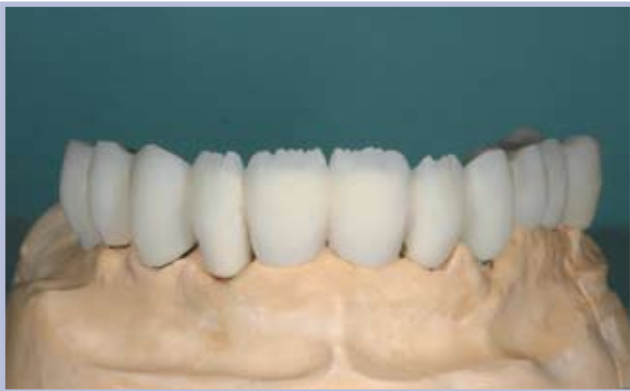

Fig. 39

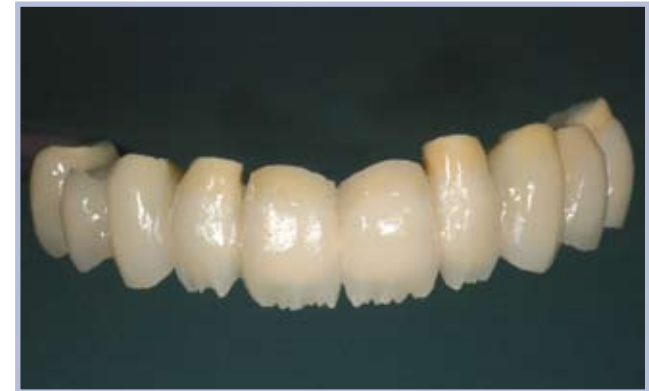

Fig. 40

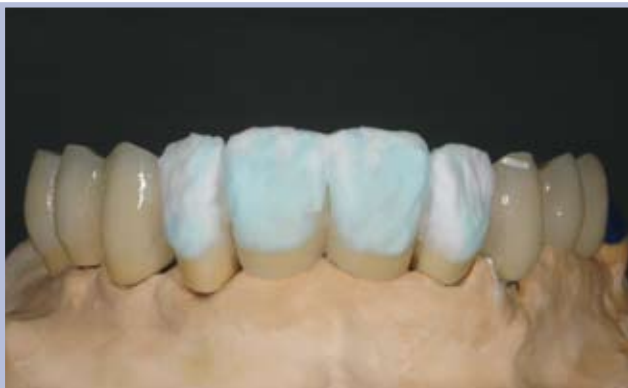

Fig. 41

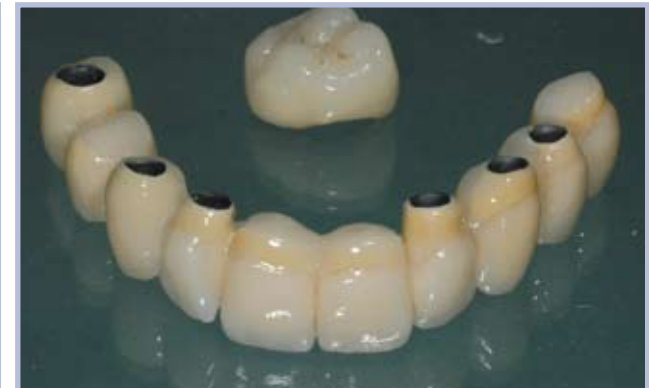

Fig. 42

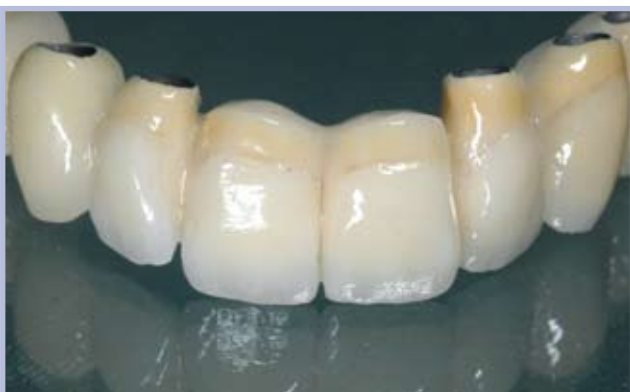

Fig. 43

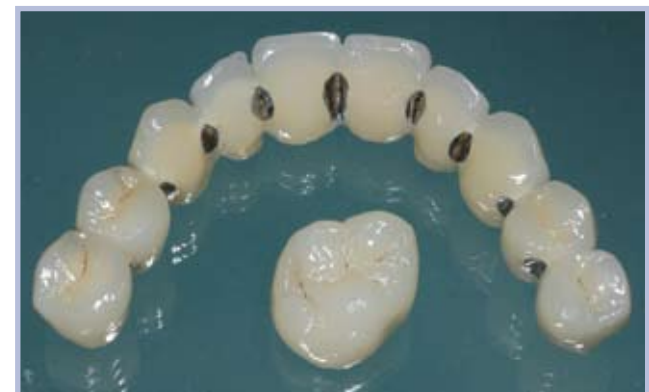

Fig. 44

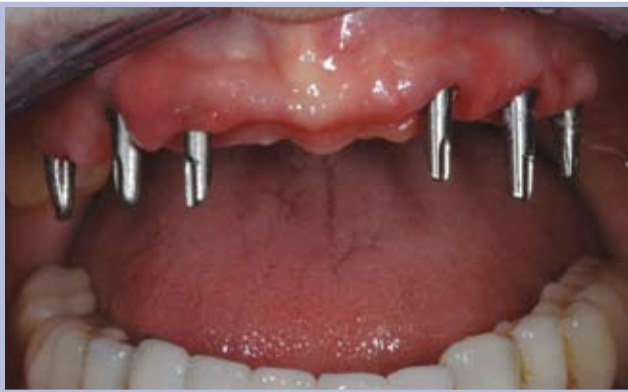

Fig. 45 - Visione dei monconi prima della cementazione

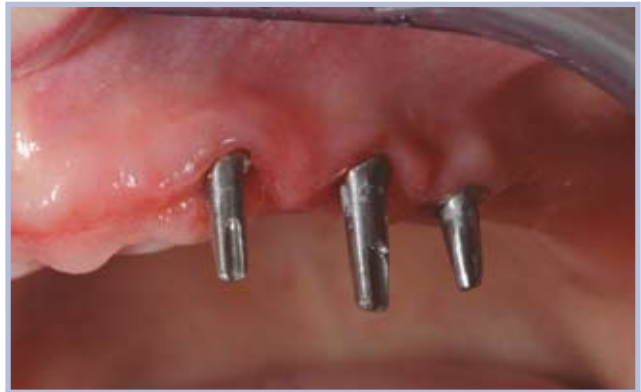

Fig. 46 - Visione dei monconi prima della cementazione

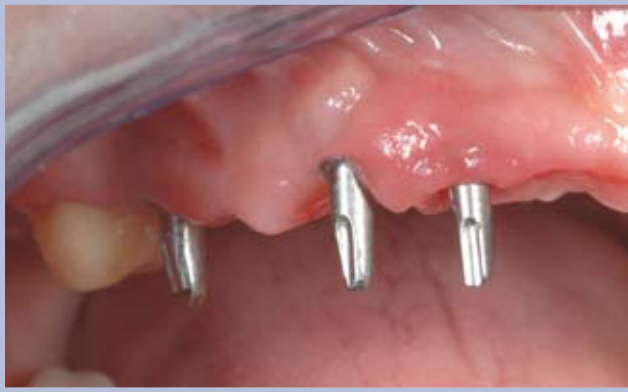

Fig. 47 - Visione dei monconi prima della cementazione

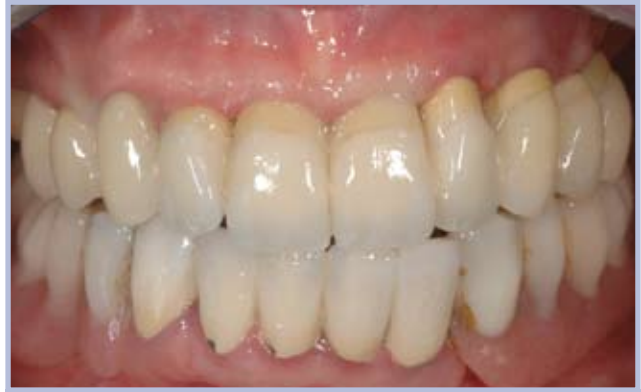

Fig. 48 - Visione del lavoro definitivo appena cementato

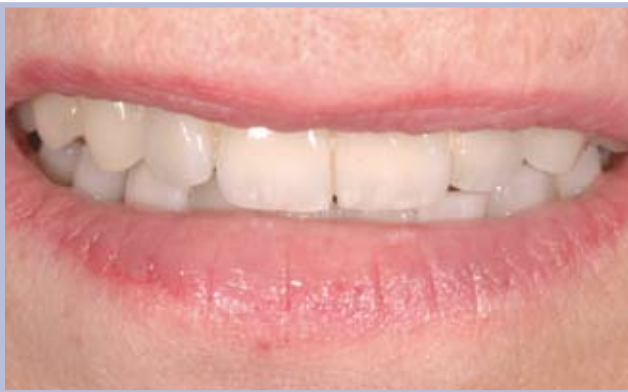

Fig. 49 - Visione del lavoro definitivo appena cementato

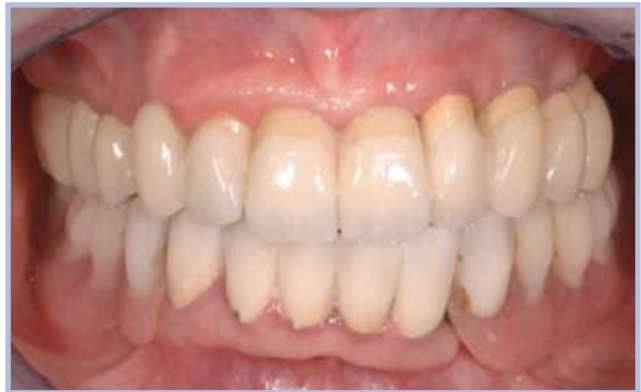

Fig. 50 - Controllo a 1 mese dalla cementazione del lavoro definitivo

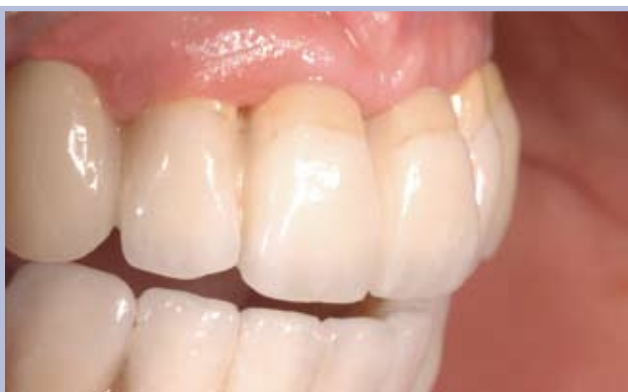

Fig. 51 - Controllo a 1 mese dalla cementazione del lavoro definitivo

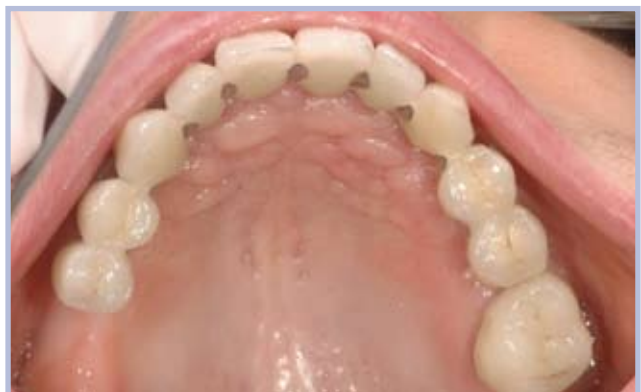

Fig. 52 - Controllo a 1 mese dalla cementazione del lavoro definitivo



PUBBLICAZIONI SCIENTIFICHE sul Sistema Implantare **EXACONE™**



CONNESSIONI MONCONE-IMPIANTO: BIOLOGIA E BIOMECCANICA

Mangano C, Mangano F, Montini S
Dental Cadmos 2004; 9:21-35



SOLUZIONI PER IL CONDIZIONAMENTO DEI TESSUTI MOLLI PERI-IMPLANTARI

Targetti L, Meli R, Esquiaga H
Quintessenza Internazionale 2005; 1:65-75



TECNICA CHIRURGICA MONO O BIFASE: BASI SCIENTIFICHE ED APPLICAZIONI CLINICHE

Belcastro S, Cerquiglini B, Staffolani N, Guerra M
Quintessenza Internazionale 2005; 4:17-25



CORONE SINGOLE SU MOLARI E PREMOLARI SUPPORTATE DA IMPIANTI LARGHI CON CONNESSIONE CONOMETRICA

Mangano C, Montini S, Mangano F
Il Dentista Moderno 2005 Ott; 8:53-64



LITTLE SINUS LIFTING NELLE PROCEDURE CHIRURGICHE IMPLANTARI

Palazzo L, Guerra M, Belcastro S, Mannarino MR, Rossi C
Doctor Os 2006 Giu; 17(6):599-607



EFFECT OF TITANIUM SURFACE ROUGHNESS ON HUMAN OSTEOBLAST PROLIFERATION AND GENE EXPRESSION IN VITRO

Marinucci L, Balloni S, Becchetti E, Belcastro S, Guerra M, Calvitti M, Lilli C,
Calvi EM, Locci P
Int J Oral Maxillofac Implants 2006; 21:719-725



STUDIO CLINICO SU 91 PAZIENTI IMPLANTOPROTESIZZATI CON UN SISTEMA IMPLANTARE A CONNESSIONE CONOMETRICA

De Frenza G, Cantore S, Ballini A, Lomuscio N, Grassi FR
Implantologia Orale 2007; 1:38-42



AGGIORNAMENTI CONTINUI
SUL NOSTRO SITO
www.leone.it
ALLA SEZIONE "Servizi"



GBR IN TECNICA MONOFASICA: UN'OPZIONE POSSIBILE

Targetti L, Meli R, Bacherini M
Quintessenza Internazionale 2007; 3:7-12



IMPIANTI A CONNESSIONE CONOMETRICA AUTOBLOCCANTE – STUDIO CLINICO

Guerra M, Belcastro S, Palazzo L, Mannarino MR
Dental Cadmos 2007; 6:49-54



CHIRURGIA MINIMAMENTE INVASIVA NELLA SOSTITUZIONE IMPLANTO-PROTESICA DELL'ELEMENTO DENTALE SINGOLO

Frezzato A, Frezzato E, Tocchio C, Targetti L
Il Dentista Moderno 2008 Giu; 6:48-58



OVERDENTURE STABILIZZATE CON BARRA SU IMPIANTI A CONNESSIONE CONOMETRICA

Mangano C, Montini S, Mangano F, De Franco M, Nava V, Masnata R, Goisis M
Dental Cadmos 2008 Set; 76(7):17-31



IL SISTEMA IMPLANTARE EXACONE™. CARATTERISTICHE INNOVATIVE E RISULTATI CLINICI.

Scommegna G
Quintessenza Internazionale, Speciale Implantologia 2008, 5 bis: 99-108



IMPIANTI A CONNESSIONE CONOMETRICA NEL RIALZO DEL SENO MASCELLARE: STUDIO PROSPETTICO SU 227 IMPIANTI

Mangano C, Mangano F, Montini S, Mangano A, La Colla L
Implantologia 2008; 2:59-71



SINGLE TOOTH MORSE TAPER CONNECTION IMPLANTS AFTER 1-YEAR OF FUNCTIONAL LOADING. A MULTICENTER STUDY ON 302 PATIENTS

Mangano C et al
Eur J Oral Implant 2008; 4:305-315



PROSPECTIVE CLINICAL EVALUATION OF 1920 MORSE TAPER CONNECTION IMPLANTS

Mangano C, Mangano F, Piattelli A, Mangano A, La Colla L
Clin Oral Implants Res 2009; 20:254-261

Protesi completa inferiore su barra fresata con chiavistelli

Dott. Renato Turrini
Libero professionista a Massarosa (LU)

Sig. Massimiliano Mattei
Titolare del Laboratorio Tecnodent – Viareggio (LU)

Paziente femminile di 65 anni.

Alla prima visita (fig. 1) la paziente si presentava con edentulia completa inferiore e portatrice di protesi, mentre nel superiore era presente un bloccaggio in ceramica.

Il desiderio era quello di avere una maggiore stabilità contro il dislocamento della protesi e quindi una maggiore sicurezza in tutti i rapporti sociali.

La paziente in un primo momento preferiva una protesi fissa come nel superiore, ma, non potendo inserire degli impianti nei settori posteriori per una forte atrofia, si consigliava una protesi completa supportata da impianti con barra fresata.

Questa soluzione garantisce un ottimo risultato nel tempo ed è quella che si avvicina di più ad una protesi fissa, soprattutto per quanto riguarda l'eliminazione del dislocamento che rappresentava la richiesta principale della paziente.

A causa di un forte riassorbimento osseo si richiedevano OPT (fig. 2) e Dentalscan; si eseguiva una ceratura diagnostica per ottenere una dima radiologica, al fine di valutare il posizionamento implantare e di trasformarla, successivamente, in dima chirurgica (fig. 3). Dopo aver analizzato l'iter diagnostico per poter garantire una buona tenuta della nuova protesi si optava per un intervento chirurgico con l'inserimento di 4 impianti in zona interforaminale.

La fase chirurgica veniva eseguita previo posizionamento della dima con lembo a spessore totale (fig. 4). Con la fresa pilota si eseguivano i fori precedentemente stabiliti dalla dima chirurgica, facendo particolare attenzione a non surriscaldare l'osso e a non creare traumi eccessivi.

Nel quadrante di dx non si trovava nessuna difficoltà nel posizionamento implantare (fig. 5), mentre nel quadrante di sx durante l'alesaggio si rilevava un osso più rarefatto a causa delle precedenti estrazioni (figg. 6, 7).

In questa fase si era costretti a variare l'inclinazione spostandosi più lingualmente, come se si fosse di fronte a un alveolo post-estrattivo. In questo modo si veniva a creare uno spazio vuoto tra l'impianto e la parete ossea vestibolare, in cui il coagulo e il riempitivo potessero dar luogo ad una rigenerazione ossea (figg. 8, 9).

Si è pertanto recuperato l'osso fresato (fig. 10), che veniva messo a contatto con la superficie implantare insieme a del biomateriale, in modo da ottimizzare la chiusura del gap; si ricopriva poi il tutto con una membrana riassorbibile (fig. 11).

Tutto questo per ridurre al minimo il rischio di una perdita ossea vestibolare e per avere una rigenerazione ossea completa.

Gli impianti usati erano di diametro 4,1 mm con lunghezza 10 mm (fig. 12) e venivano posizionati al livello sotto-crestale con tappi di chiusura (fig. 13).

La mucosa era posizionata al di sopra degli impianti con sutura a punti staccati e al paziente veniva adattata e condizionata la protesi esistente (figg. 14, 15).

Dopo un periodo di attesa di 3 mesi si procedeva alla costruzione di una protesi completa inferiore supportata da una barra fresata con sovrastruttura scheletrica con relativi perni frizionanti e due chiavistelli.

Il rilevamento dell'impronta avveniva con materiali monofase e, come di consueto, utilizzando un portaimpronta individuale in resina.

Si assemblavano gli analoghi da laboratorio e si colava l'impronta dopo averla boxata.

Tramite una base di registrazione in resina si rilevava la dimensione verticale per poi procedere al montaggio dei denti con relativa prova estetica e funzionale in bocca (figg. 16-18).

Venivano eseguite delle mascherine in silicone, che hanno il compito di facilitare il calcolo del volume della barra e, quindi, la costruzione della stessa (figg. 19, 20).

La scelta dei componenti protesici viene effettuata utilizzando un kit di pianificazione, molto utile, in materiale plastico autoclavabile. Per questo lavoro sono stati scelti 3 monconi per barra diritti e 1 moncone inclinato a 15° per sopperire al disparallelismo (figg. 21, 22).

Sopra i monconi venivano posizionate delle cappette auree per barra che saranno successivamente fissate agli stessi con viti di connessione. Su queste cappette veniva modellata della resina per la costruzione della barra con l'ausilio della mascherina in silicone (fig. 23).

A questo punto si calcolava la lunghezza delle estensioni implantari. Successivamente si fresava a 2° la barra in resina, si separava con un disco fine per togliere le tensioni da polimerizzazione, quindi, si ricopriva con del cianacrilato da pattern resina.

Si imperniava con barra stabilizzatrice sezionata e si fondeva in lega aurea con durezza Vickers HV=250. Di solito si esegue la fusione con lega CrCo avente durezza Vickers HV=320, ma in questo caso si è fatto una variante.

Dopo averla rifinita e rettificata, si provava la barra in bocca e si controllava il fitting tra la barra e gli impianti.

In seguito all'esito positivo della prova si procedeva alla realizzazione della sovrastruttura in CrCo e, con la metodica elettro-erosiva, si preparavano le coulisse sulla barra primaria con dei perni guida da 0,9 mm, che poi saranno saldati al plasma in un secondo momento. Con il solito metodo venivano preparati, sempre sulla barra primaria, gli alloggiamenti dei chiavistelli (figg. 24-30).

Provata la secondaria in bocca e controllato il graduale frizionamento tra primaria e sovrastruttura (fig. 31), si andava a terminare il lavoro rimontando i denti con l'aiuto della mascherina in silicone, si opacizzava la struttura secondaria (figg. 32, 33) e si metteva in muffola per la futura zeppatura della resina.

Una volta avvenuta la polimerizzazione e lasciata raffreddare la struttura, si procedeva allo smuffolamento con controllo occlusale e funzionale sull'articolatore.

La protesi veniva rifinita con frese in tungsteno, lucidata con pomice fine fluida e venivano passate con micromotore a basso numero di giri delle paste brillantanti al banco. Infine, la protesi veniva immersa insieme alla barra primaria in ultrasuoni e poi disinfettata con soluzioni specifiche per renderla pronta per la consegna (figg. 34-41).

Indicazioni: per non dover incorrere in un sovraccarico degli impianti si consiglia il ribasamento delle selle edentule ogni 12 mesi.

Parole chiave

edentulia totale inferiore, due fasi, overdenture, barra, chiavistelli, elettro-erosione

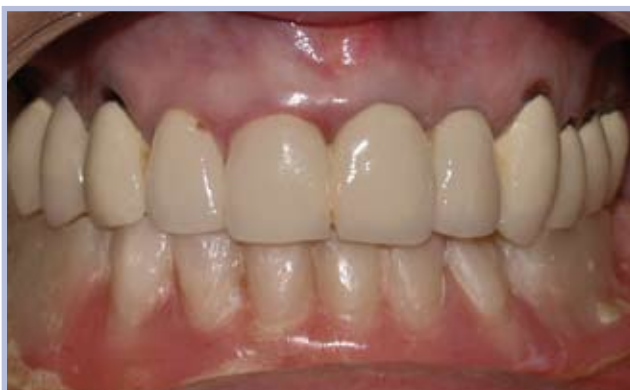

Fig. 1

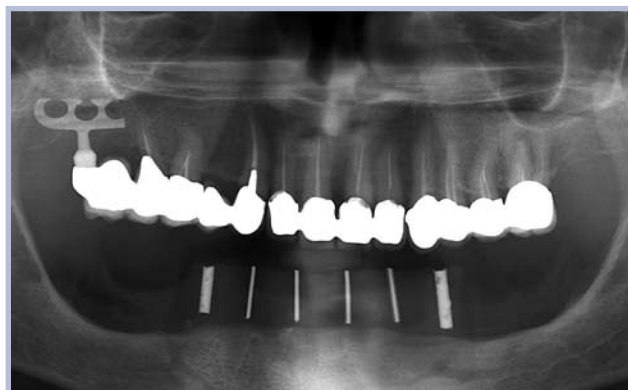

Fig. 2

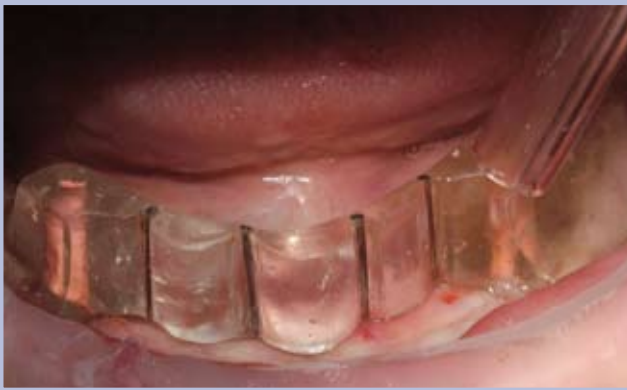

Fig. 3

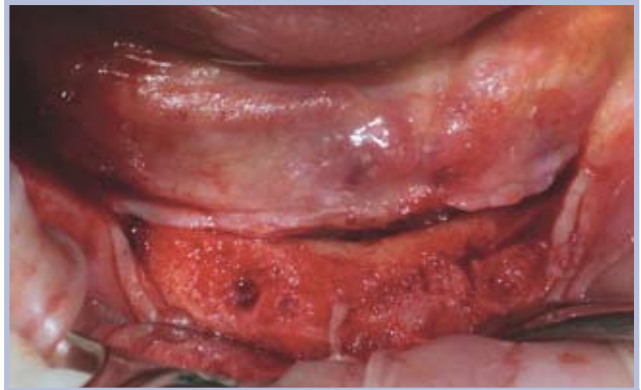

Fig. 4

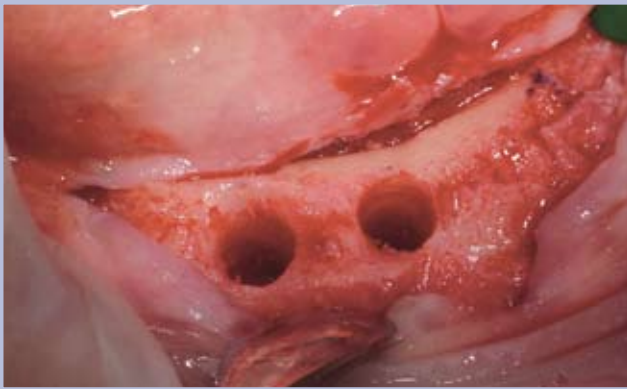


Fig. 5

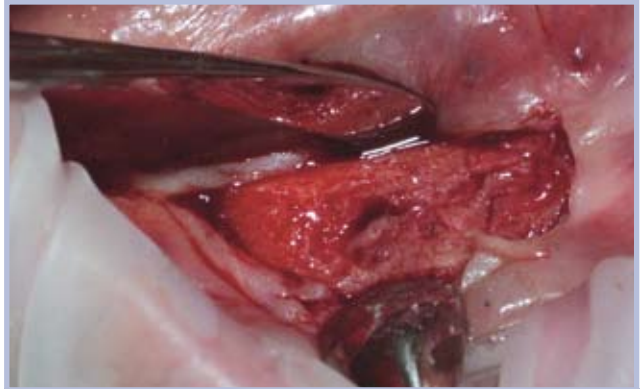


Fig. 6

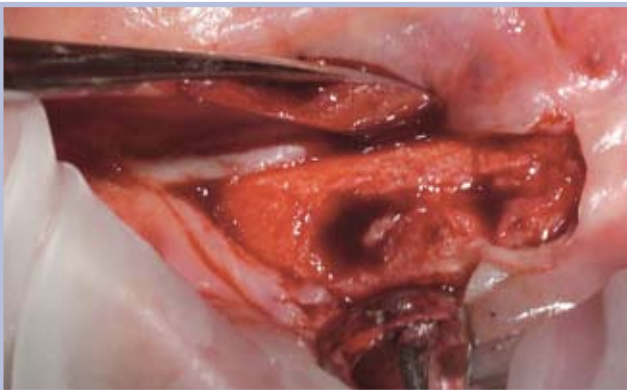


Fig. 7

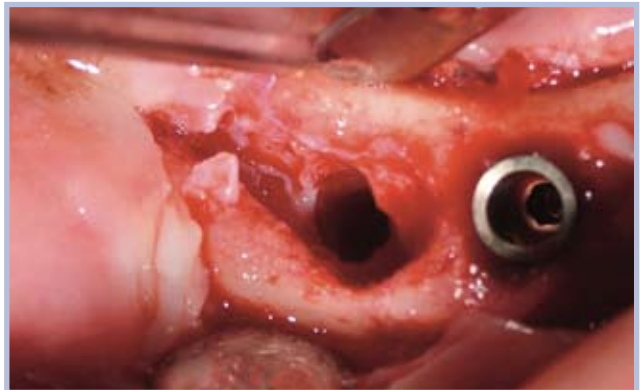


Fig. 8

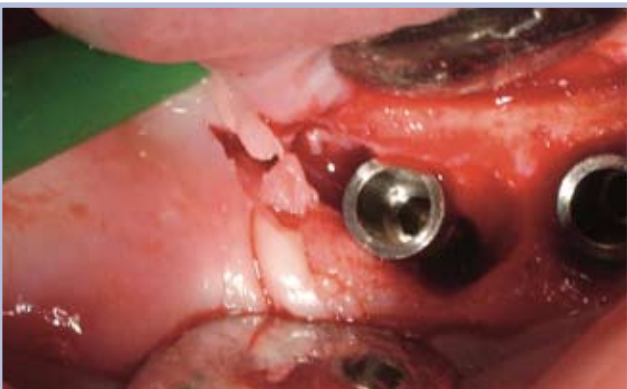

Fig. 9

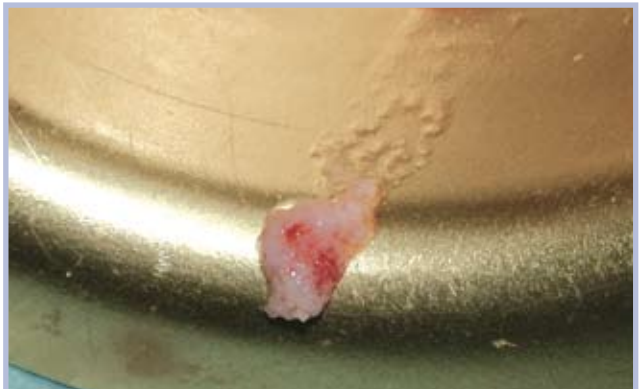


Fig. 10

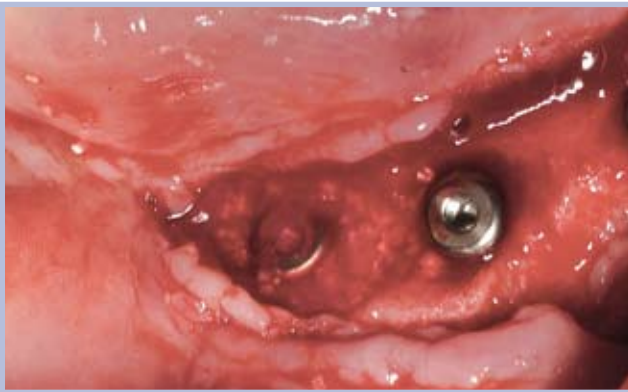


Fig. 11

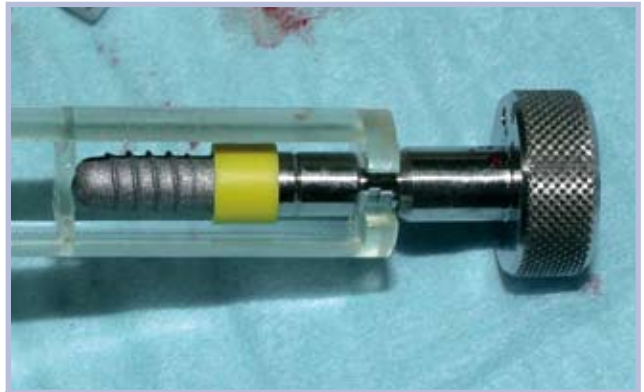

Fig. 12

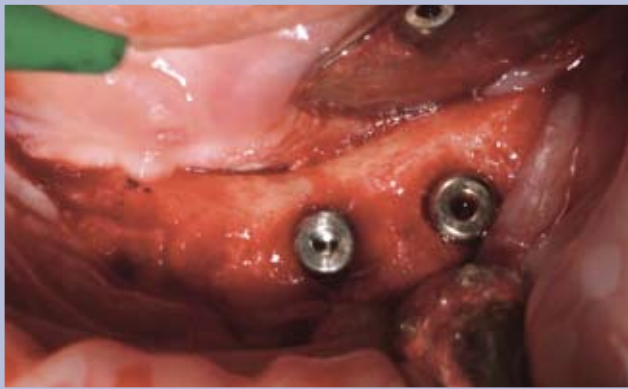


Fig. 13

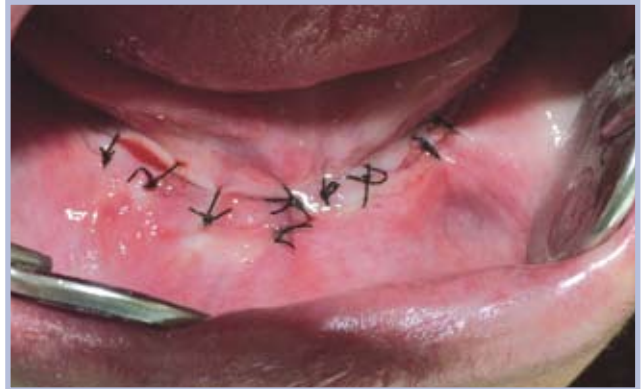

Fig. 14

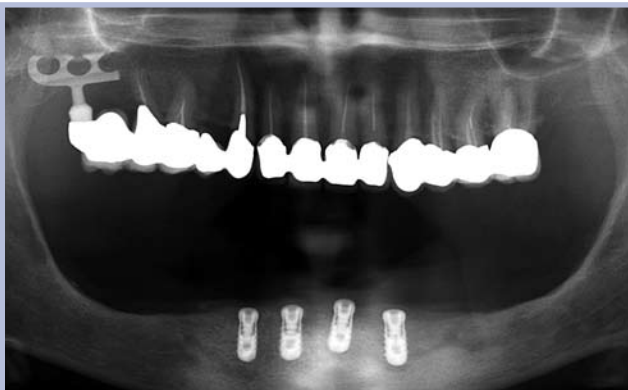


Fig. 15




Fig. 16

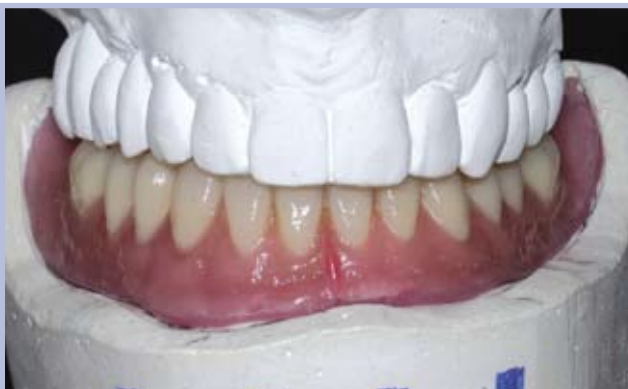

Fig. 17

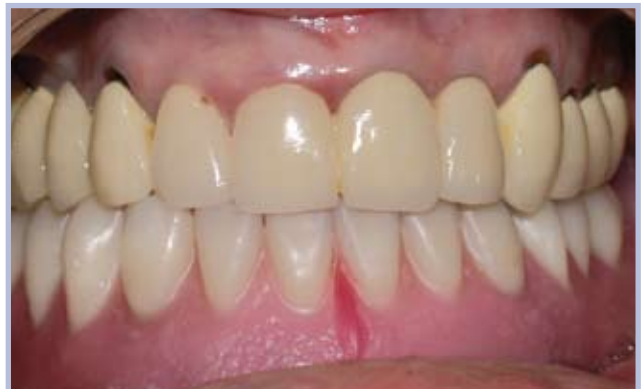

Fig. 18

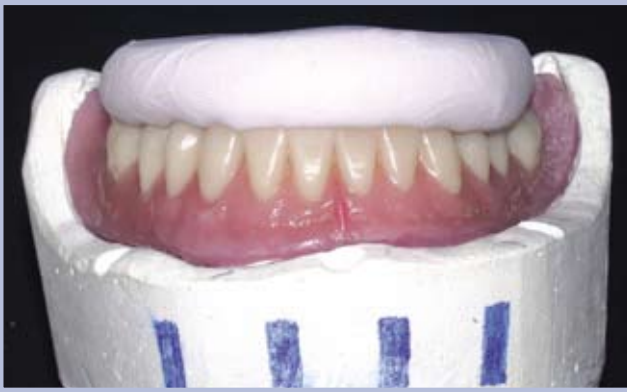

Fig. 19

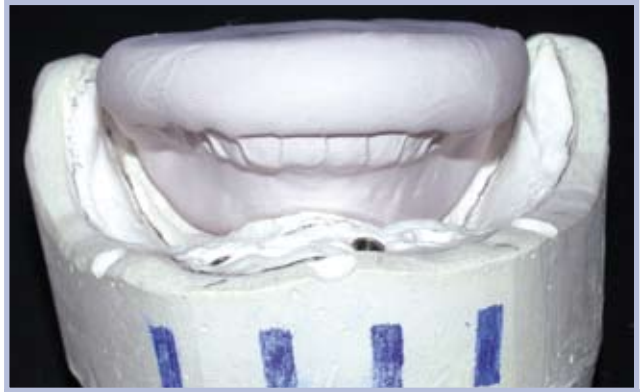

Fig. 20



Fig. 21



Fig. 22

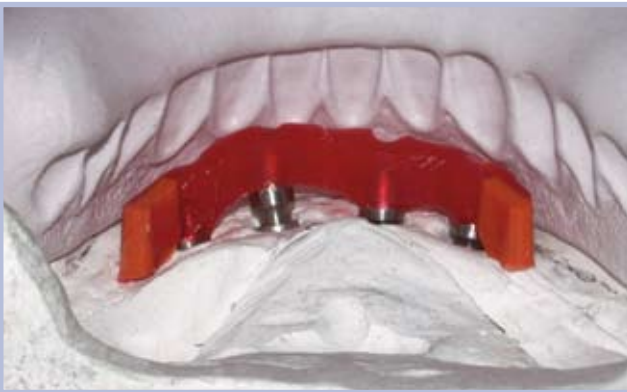

Fig. 23



Fig. 24



Fig. 25



Fig. 26

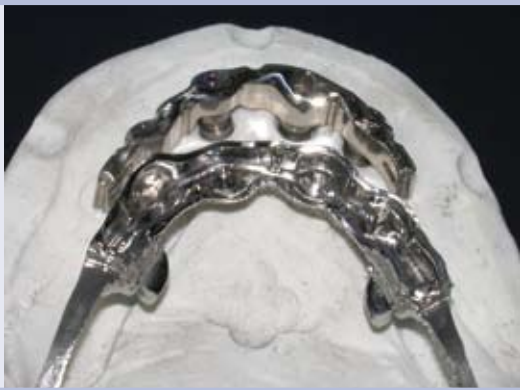

Fig. 27



Fig. 28

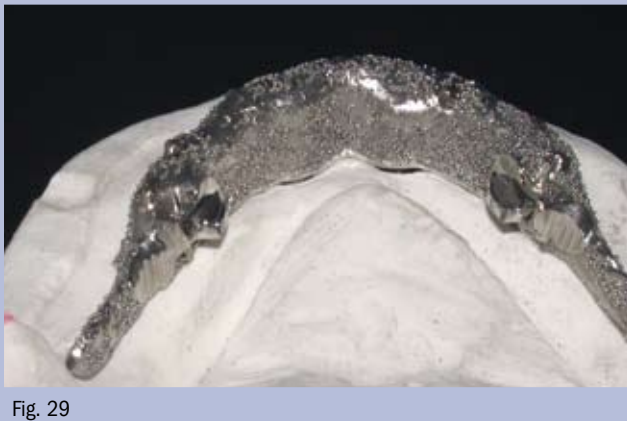

Fig. 29



Fig. 30

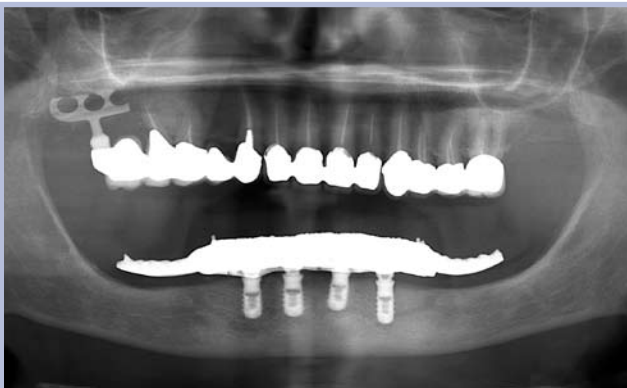

Fig. 31

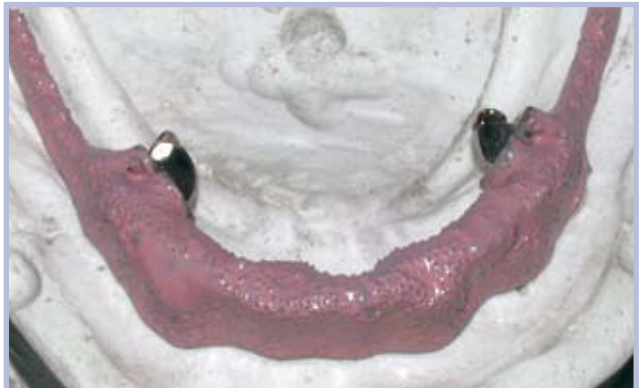

Fig. 32

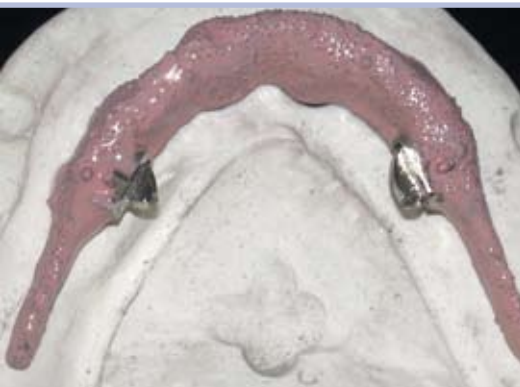

Fig. 33

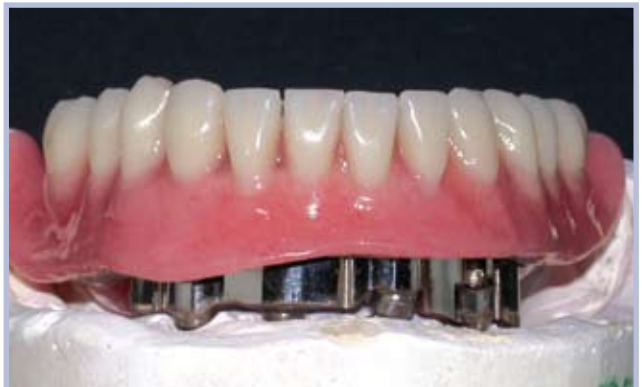

Fig. 34

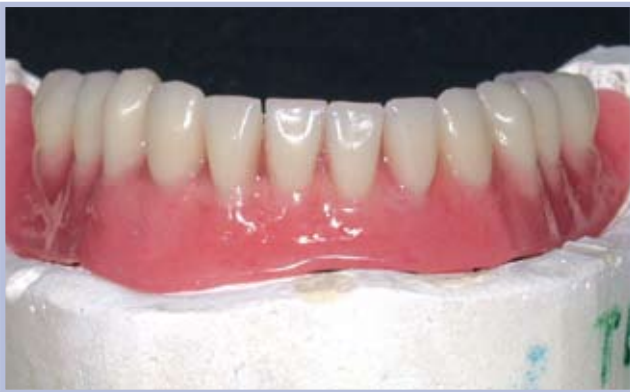

Fig. 35

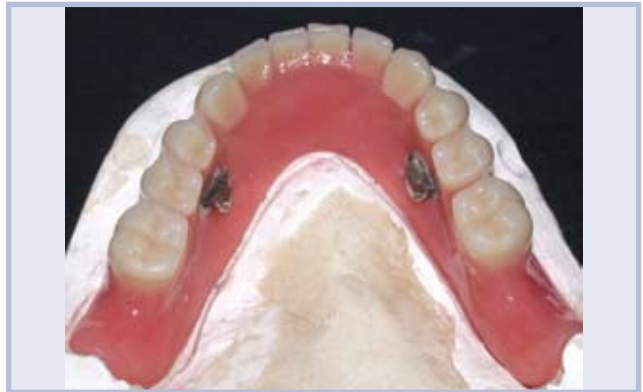

Fig. 36

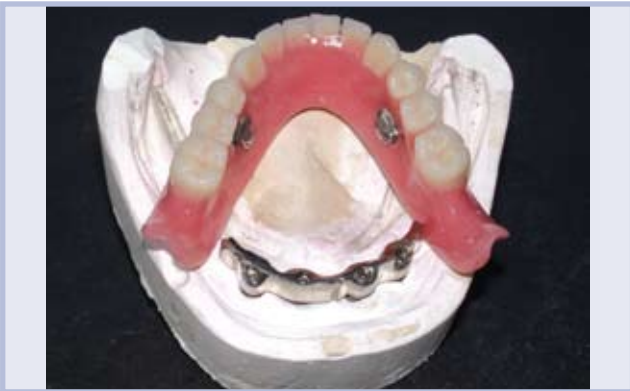

Fig. 37

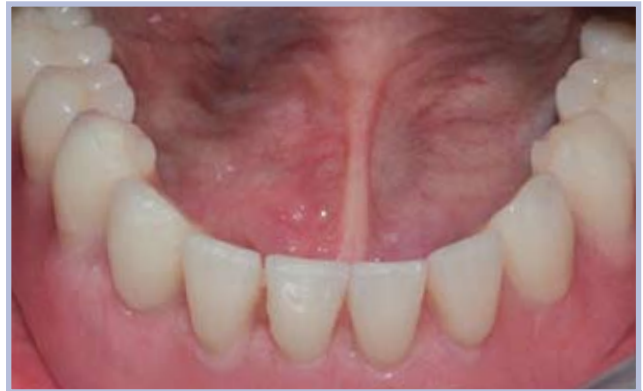

Fig. 38

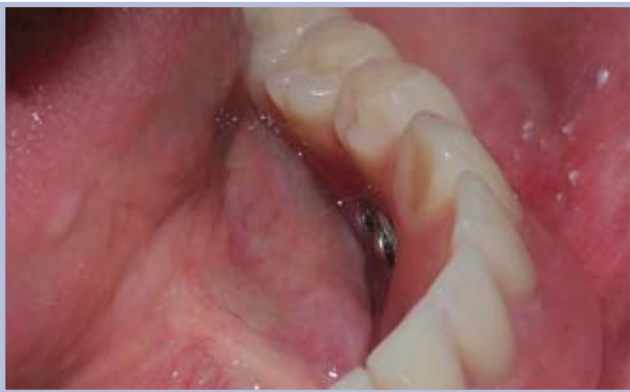

Fig. 39

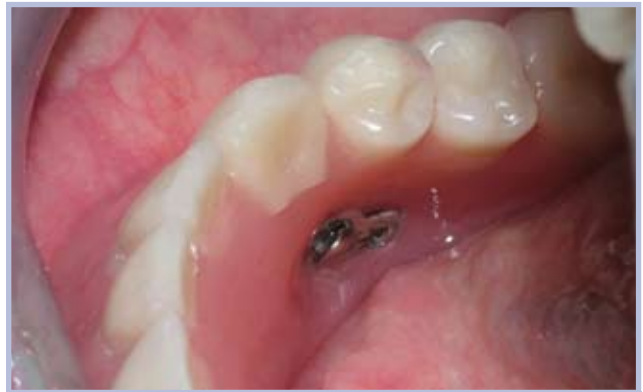

Fig. 40

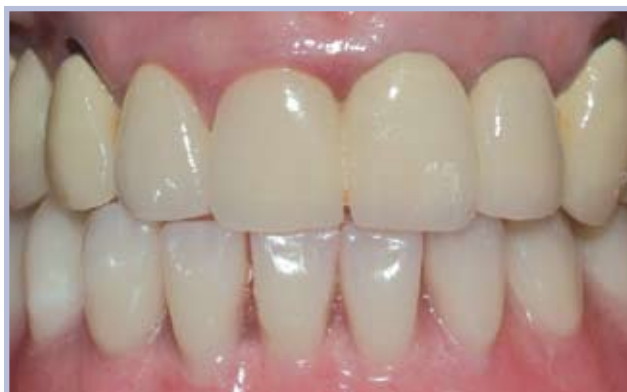

Fig. 41

Si ringrazia il Sig. Claudio Vittoni, Laboratorio Aurodental di Brescia, per l'esecuzione dell'elettro-erosione

4^o Congresso

EXACONE™



Firenze

Venerdì 9 Ottobre 2009

ISO®
ISTITUTO
STUDI
ODONTOIATRICI

Sede dei lavori:
ISO Istituto Studi Odontoiatrici
"Aula Magna Marco Pozzi"
Via Ponte a Quaracchi, 48
50019 Sesto Fiorentino (FI)

Per informazioni ed iscrizioni:
Segreteria ISO
Tel. 055.304458 • Fax 055.304455
e-mail: iso@leone.it • www.leone.it

**La partecipazione è gratuita
e riservata ai soli medici odontoiatri**

**ECM odontoiatri:
accreditamento previsto**

FATTORI DETERMINANTI PER IL SUCCESSO IMPLANTARE: diagnosi, biomeccanica, scelte terapeutiche

Relatori

Prof. Marc Quirynen

Chairman Department of Periodontology
Università Cattolica di Leuven, Belgio

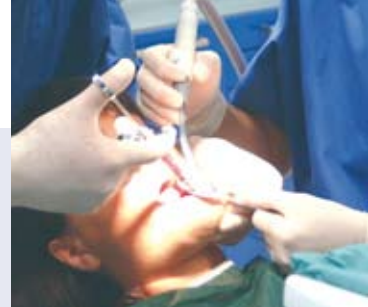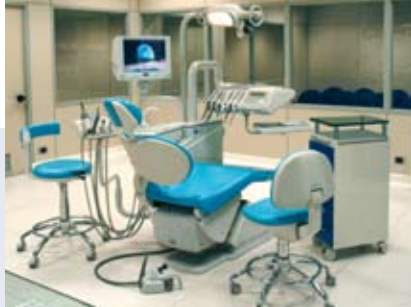Prof. Manlio Quaranta

Professore Ordinario
La Sapienza - Università di Roma

Prof. Fabio Di Carlo

Professore a contratto
La Sapienza - Università di Roma





Corsi di **implantologia 2009 / 2010** *per medici, odontoiatri e tecnici*

• CORSO AVANZATO DI IMPLANTOPROTESI SU PAZIENTE

Relatori: Dott. Leonardo Targetti, Dott. Roberto Meli

16-17 APRILE / 15-16 MAGGIO / 19-20 GIUGNO 2009

17-18 SETTEMBRE / 15-16 OTTOBRE 2009

Firenze

c/o gli Studi dei Relatori
clinico-pratico

ECM Odontoiatri:
accreditamento previsto

• LA PROTESIZZAZIONE DEGLI IMPIANTI EXACONE™ LEONE

Relatore: Odt. Massimiliano Pisa

4 MAGGIO 2009 *(per odontotecnici)*

Firenze

c/o ISO

teorico-pratico

• CORSO DI IMPLANTOLOGIA OSTEOINTEGRATA E DI IMPLANTOPROTESI con intervento su paziente

Relatore: Dott. Leonardo Targetti

11-12 MAGGIO / 8-9 GIUGNO 2009

Firenze

c/o ISO

clinico-pratico

• CORSO DI IMPLANTOLOGIA OSTEOINTEGRATA E DI IMPLANTOPROTESI

Relatori: Dott. Mario Guerra, Dott. Salvatore Belcastro, Dott. Leonardo Palazzo

15-16 MAGGIO / 19-20 GIUGNO 2009

Roma

c/o Sede WILOCS

clinico-pratico

• CORSO AVANZATO DI IMPLANTOPROTESI SU PAZIENTE

Relatore: Dott. Stefano Bianchi

29-30 MAGGIO / 19-20 GIUGNO / 3-4 LUGLIO 2009

25-26 SETTEMBRE / 16-17 OTTOBRE / 13-14 NOVEMBRE 2009

Ottaviano (NA)

c/o lo Studio del Relatore
teorico-pratico

ECM Odontoiatri:
accreditamento previsto

• CORSO AVANZATO A MODULI MONOTEMATICI: EXACONE™ IN PROGRESS

Relatori: Dott. Mario Guerra, Dott. Salvatore Belcastro, Dott. Leonardo Palazzo

6 GIUGNO / 4 LUGLIO / 12 SETTEMBRE 2009

28 NOVEMBRE / 12 DICEMBRE 2009

Roma

c/o Sede WILOCS

clinico-pratico

ECM Odontoiatri:
accreditamento previsto

• CORSO AVANZATO DI IMPLANTOPROTESI

Relatore: Dott. Leonardo Targetti

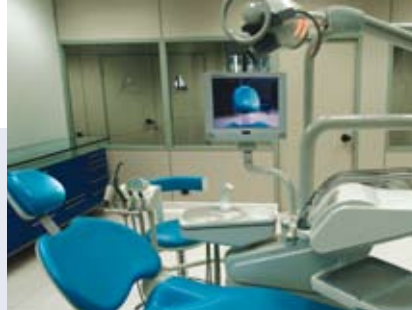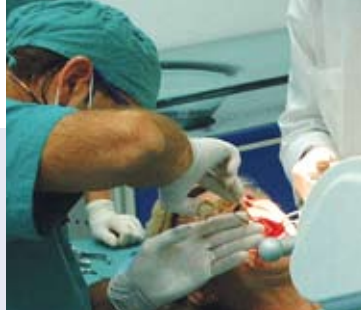2-3 LUGLIO 2009

Firenze

c/o ISO

clinico-pratico

ECM Odontoiatri:
accreditamento previsto



• **CORSO DI IMPLANTOLOGIA OSTEOINTEGRATA E DI IMPLANTOPROTESI con intervento su paziente**

Relatore: Dott. Leonardo Targetti

21-22 SETTEMBRE / 19-20 OTTOBRE 2009

Firenze

c/o ISO

clinico-pratico

• **CORSO DI IMPLANTOLOGIA OSTEOINTEGRATA E DI IMPLANTOPROTESI con intervento su paziente**

Relatori: Dott. Mario Guerra, Dott. Salvatore Belcastro, Dott. Leonardo Palazzo

16-17 OTTOBRE / 20-21 NOVEMBRE 2009

Roma

c/o Sede WILOCS

clinico-pratico

• **I MONOIMPIANTI PER OVERDENTURE O-RING con esercitazione su manichino**

Relatore: Dott. Roberto Meli

26 OTTOBRE 2009

Firenze

c/o ISO

clinico-pratico

• **CORSO DI IMPLANTOLOGIA OSTEOINTEGRATA E DI IMPLANTOPROTESI con intervento su paziente**

Relatore: Dott. Leonardo Targetti

9-10 NOVEMBRE / 14-15 DICEMBRE 2009

Firenze

c/o ISO

clinico-pratico

SISTEMA
 IMPLANTARE | **EXACONE**[™]

IMPLANTOLOGIA IN PRIMA FILA
a Firenze

40 posti
 per assistere
 gratuitamente
 ad interventi
 live surgery

• **7 Aprile 2009**

Relatore: Dott. Roberto Meli

• **19 Maggio 2009**

Relatore: Dott. Roberto Meli

• **30 Giugno 2009**

Relatore: Dott. Leonardo Targetti

• **15 Settembre 2009**

Relatore: Dott. Leonardo Targetti

• **27 Ottobre 2009**

Relatore: Dott. Leonardo Targetti

• **24 Novembre 2009**

Relatore: Dott. Leonardo Targetti

orario: 10,00 / 17,30

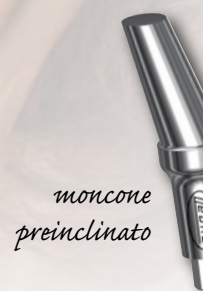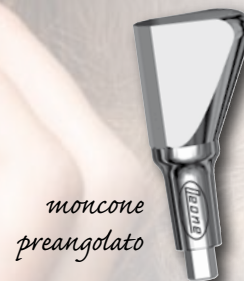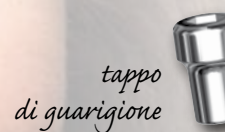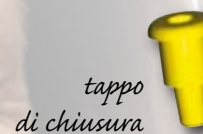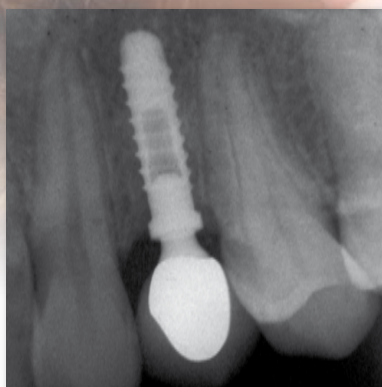
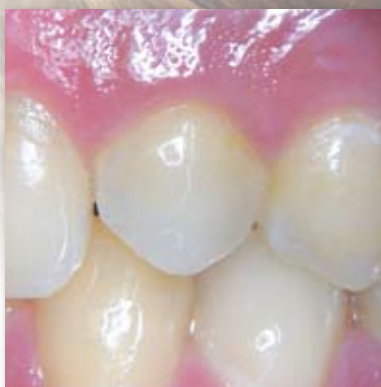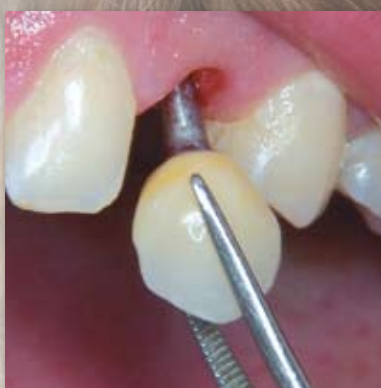ECM Odontoiatri: accreditamento previsto

Giornate propedeutiche di pratica implantologica
 su paziente

L'efficienza
della semplicità!

sistema implantare

EXACONE™



EXACONE™

Per gentile concessione dei Dottori S. Belcastro, L. Palazzo, F. Floridi, M. Guerra



Ortodonzia e Implantologia
www.leone.it

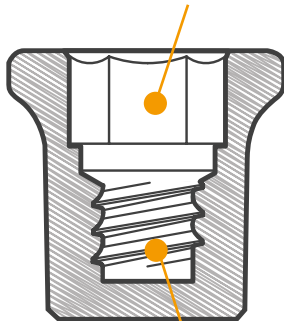
Tappi bassi con connessione conica e filettatura interna

CE
0120

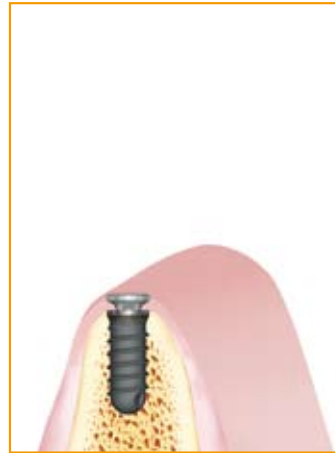Sulla base di alcune segnalazioni di nostri utilizzatori riportanti, specialmente in caso di posizionamento implantare endocrestale, qualche difficoltà nell'estrazione del tappo basso con connessione conica, abbiamo rivisto il design del prodotto aggiungendo una sede filettata.

Tale miglioramento consiste nella possibilità di prelevare il tappo dall'impianto, una volta sbloccata la connessione, con una presa sicura offerta dallo strumento per tappi Cat. 156-1003-00, tramite il suo avvittamento sulla testa del tappo e l'applicazione di una semplice trazione.

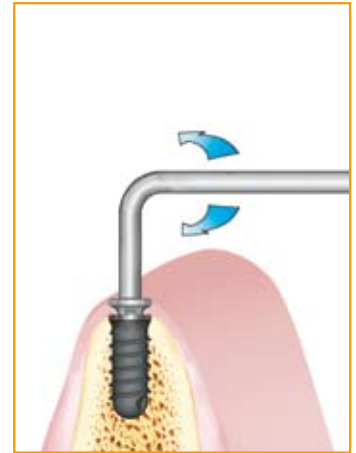
ESAGONO INTERNO



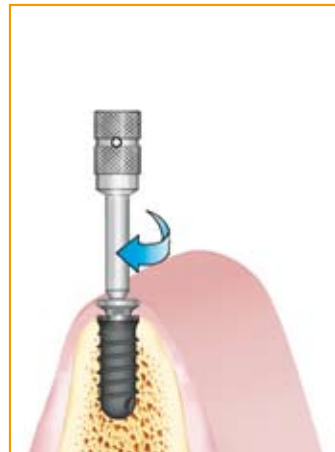
FILETTATURA INTERNA



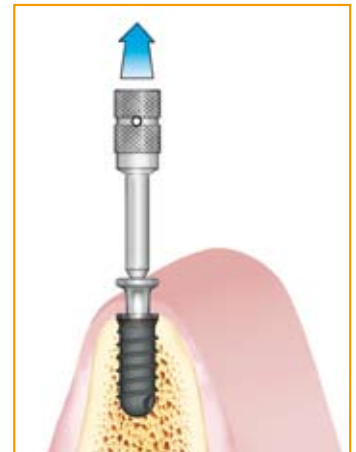
1. Situazione al momento della rimozione del tappo.



2. Sblocco della connessione con l'estrattore a testa esagonale: l'estrattore viene inserito nell'esagono presente sulla testa del tappo e successivamente ruotato.



3. Avvitamento dello strumento per tappi nella testa del tappo.



4. Rimozione del tappo tramite una semplice trazione.

Fabbricati in titanio grado medicale.

Forniti singolarmente montati su posizionatore in ampolla di vetro sterilizzata con raggi gamma. I tappi si fissano agli impianti tramite l'applicazione di una forza impulsiva che attiva la connessione conometrica autobloccante. Si utilizzano in sostituzione dei tappi di chiusura in caso di posizionamento endocrestale, oppure in caso di tecnica a fase chirurgica unica in presenza di scarso spessore gengivale. Lo sblocco della connessione con l'impianto avviene mediante l'apposito estrattore a testa esagonale Cat. 156-1006-00.

Confezioni da 1 pezzo

per impianto	Ø 3,3 mm	Ø 4,1 mm	Ø 4,8 mm	
Ø piattaforma	3,3 mm	4,1 mm	4,8 mm	
altezza tratto transmucoso	1,5 mm	1,5 mm	1,5 mm	
	133-3301-33	133-4101-41	133-4801-48	

Euro 35,00 (IVA esclusa)

Piano di trattamento complesso ed impianto singolo in cresta alveolare con insufficiente diametro trasverso

Dott. Pasquale Paone
Libero professionista a Varese

Sig. Giampaolo Rossi
Titolare di Laboratorio odontotecnico a Milano

Paziente maschile di 49 anni.

Si presenta per algia al 3.5 trattato, due anni prima, con terapia canalare e ricostruzione con perno in fibra.

Alla radiografia iniziale di controllo (fig. 1) è presente un ponte su intarsi 3.5-3.7 che è stato separato a livello del 3.5 per eseguire le terapie su tale elemento; il 3.5, che risulta devitalizzato e ricostruito, presenta un'area di radiotrasparenza in sede apicale.

Il paziente chiede di riabilitare il molare mancante (3.6) con un impianto.

Dopo l'esecuzione degli accertamenti di routine (fotografie, modelli studio, OPT, TAC) e in base alle richieste del paziente, si stabilisce il seguente piano di trattamento che prevede:

- ritrattamento, ricostruzione con perni in fibra e corona zirconia-ceramica su 3.5;
- impianto osteointegrato, moncone in titanio-zirconia e corona in zirconia-ceramica in regione 3.6;
- ricostruzione diretta in composito di 3.7.

Si procede al ritrattamento del 3.5 che, già pochi giorni dopo la terapia, diventa asintomatico (fig. 2).

A livello del 3.6, dove è presente un insufficiente diametro trasverso dell'osso mandibolare (spessore crestale di appena 2 mm), si decide di eseguire una tecnica di espansione dell'alveolo chirurgico con bone expanders dedicati.

Previa incisione e scollamento del lembo a tutto spessore, si realizza la preparazione dell'alveolo implantare, che viene espanso fino a permettere il posizionamento di un impianto Exacone™ 4,1 x 10 mm sul quale è subito inserito il tappo di guarigione. Dopodiché si applicano le suture e si rileva una radiografia (figg. 3-7). L'espansione è avvenuta in circa 1h 15' con il paziente in sedazione, dopo il passaggio della fresa a pallina e di quella pilota. Si sottolinea come l'utilizzo di un impianto con sigillo conico per il mantenimento del tessuto osseo è fondamentale.

Atteso il periodo necessario per l'osteointegrazione, si esegue una radiografia di controllo, che accerta l'avvenuta integrazione, e si prosegue con il rilevamento dell'impronta con i transfer (figg. 8-9).

Le impronte sono state inviate al laboratorio, dove il nostro odontotecnico di fiducia ha provveduto a realizzare in zirconia sia il moncone implantare sia la cappetta per il dente naturale (figg. 10-14).

Ricevuto il lavoro dal laboratorio, si posiziona il moncone in titanio-zirconia - realizzato con tecnica originale - sull'impianto (figg. 15-17) e si esegue la prova metallo della cappetta sull'elemento naturale; si effettua una radiografia di controllo (fig. 18) per documentare il corretto adattamento delle strutture protesiche e si rileva l'impronta di posizione (fig. 19).

Vengono infine cementati i provvisori (figg. 20-22) e dimesso il paziente.

L'odontotecnico, sviluppate le impronte, realizza due corone in ceramica su zirconia (figg. 23-27) che, previa rimozione dei provvisori, pulizia e decontaminazione dei monconi stessi (fig. 28), sono cementate definitivamente (figg. 29-31); infine si procede alla verifica dell'adattamento oclusale e si esegue la radiografia finale di controllo (fig. 32).

Parole chiave

edentulia singola, fase unica, impronta, analogia dente naturale, zirconia, CAD/CAM

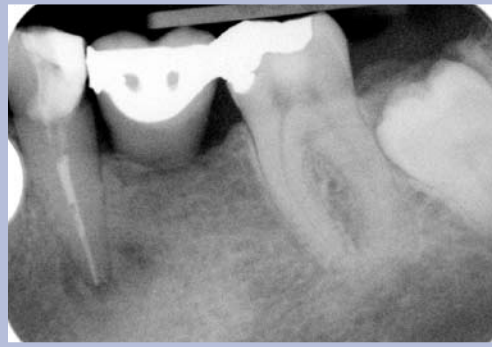

Fig. 1

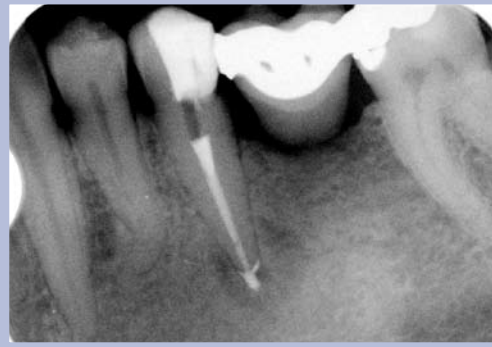

Fig. 2

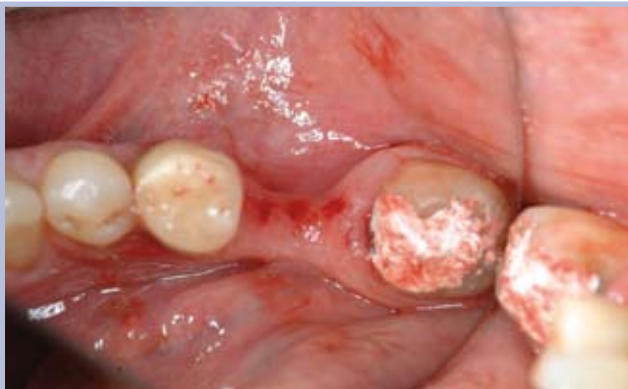

Fig. 3

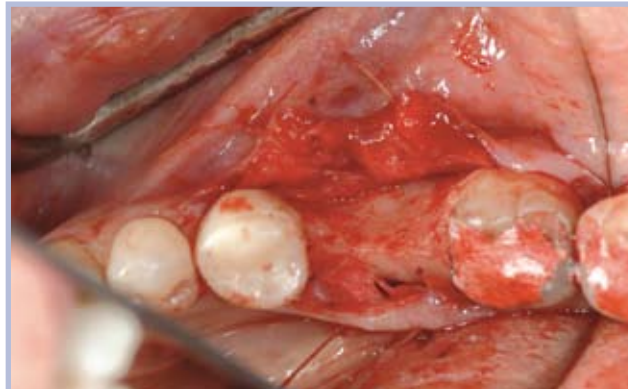

Fig. 4

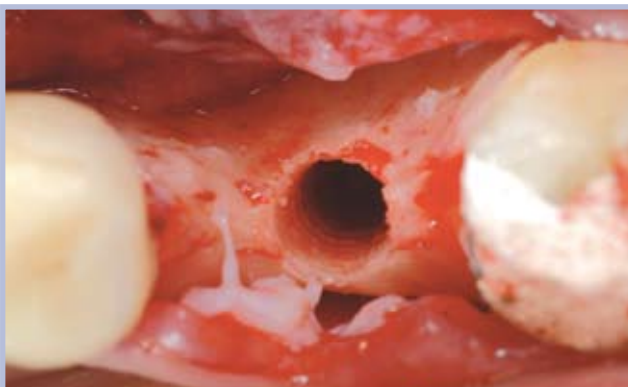


Fig. 5

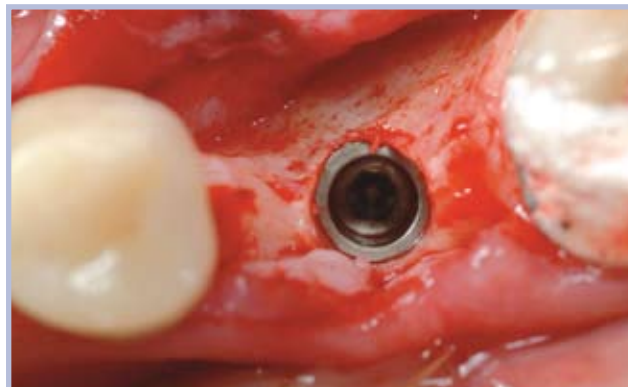


Fig. 6

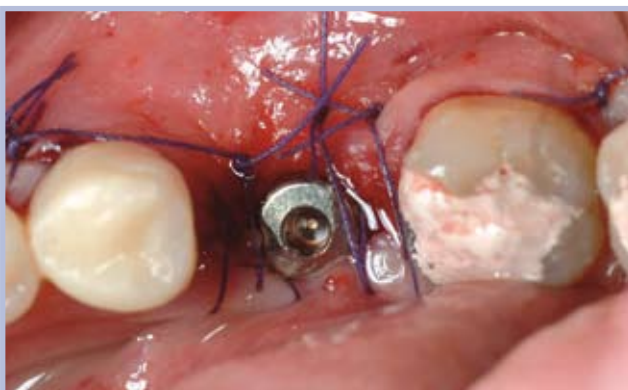

Fig. 7

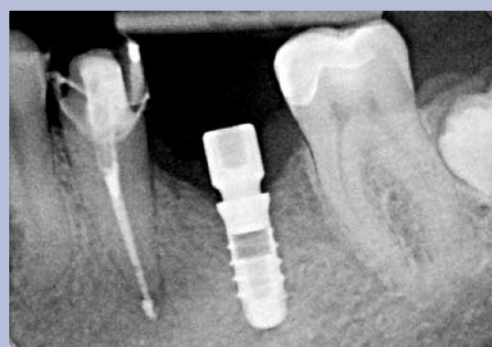

Fig. 8

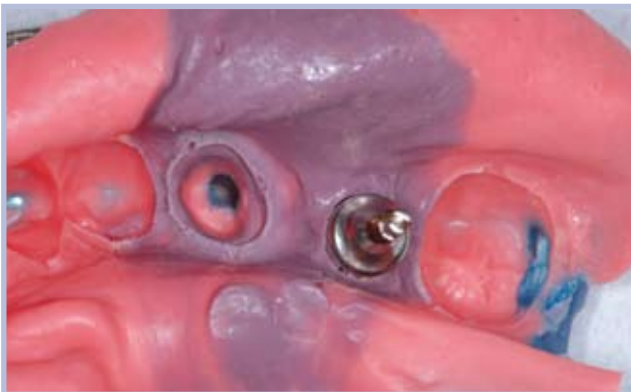


Fig. 9

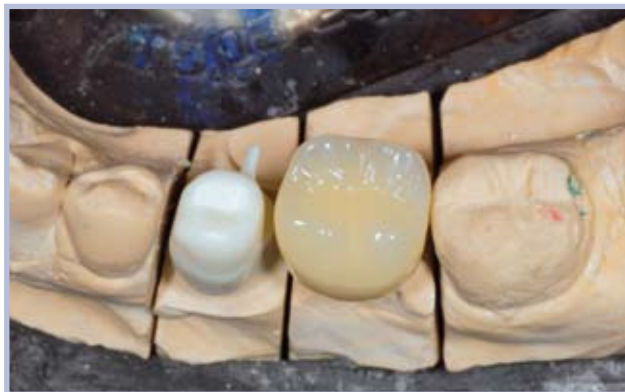

Fig. 10

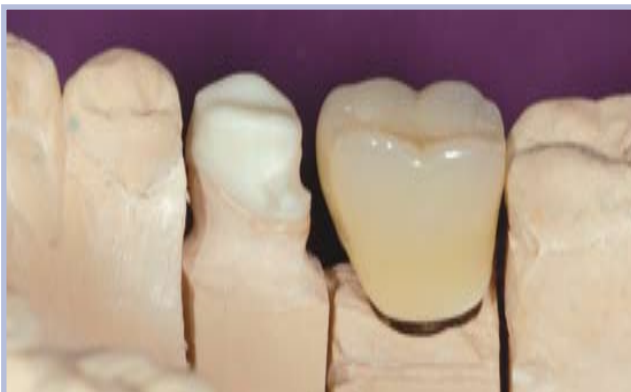

Fig. 11

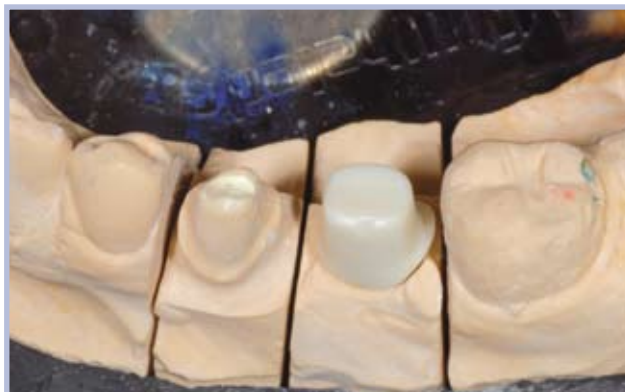

Fig. 12

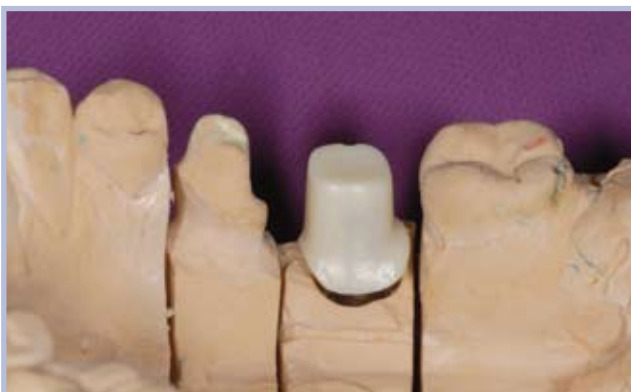

Fig. 13

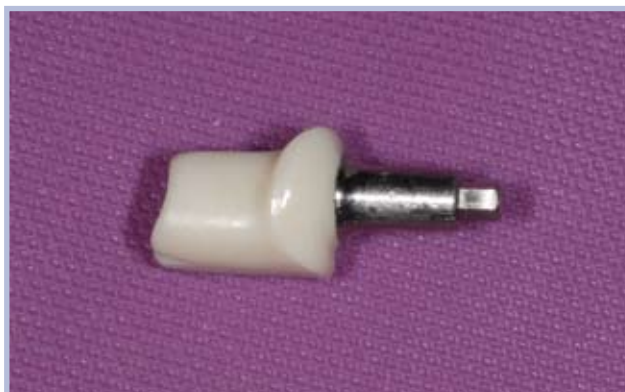

Fig. 14

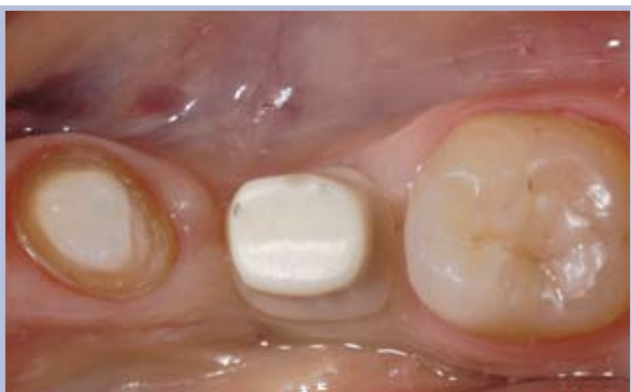

Fig. 15

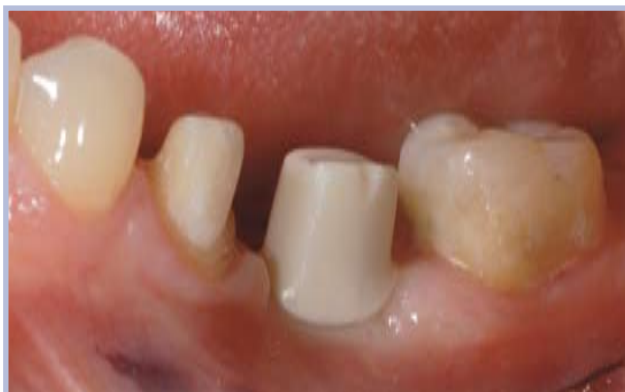

Fig. 16

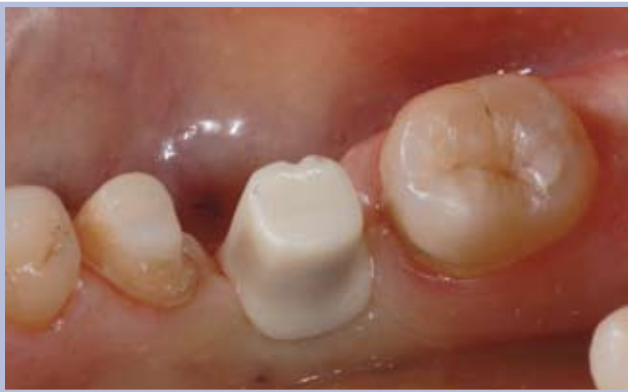

Fig. 17

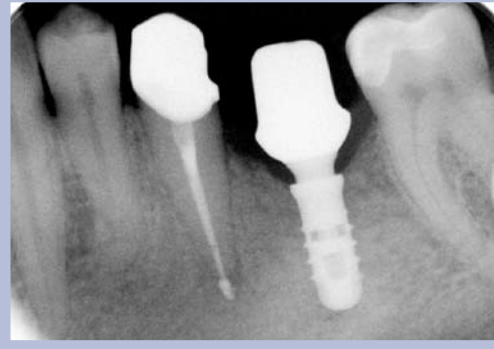

Fig. 18

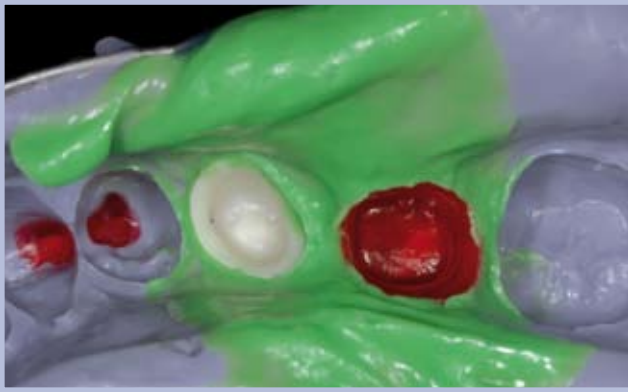

Fig. 19

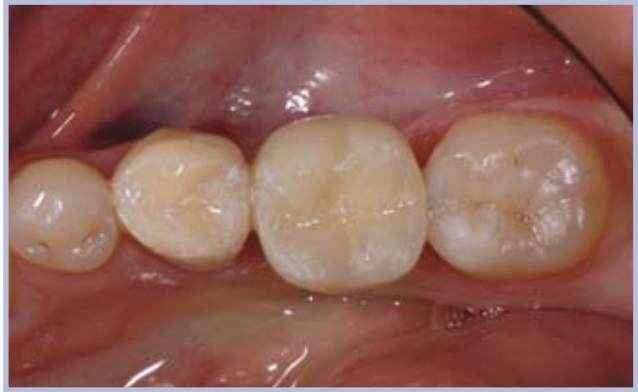

Fig. 20

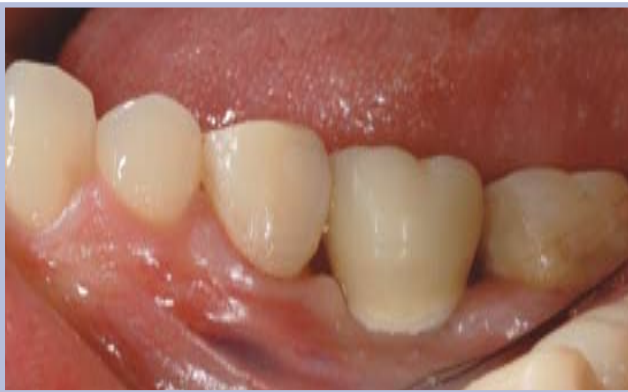

Fig. 21

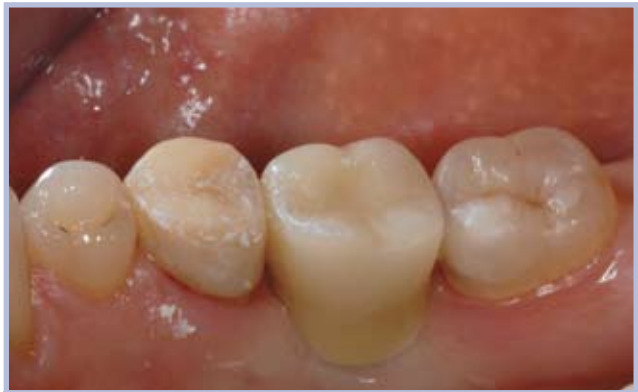

Fig. 22

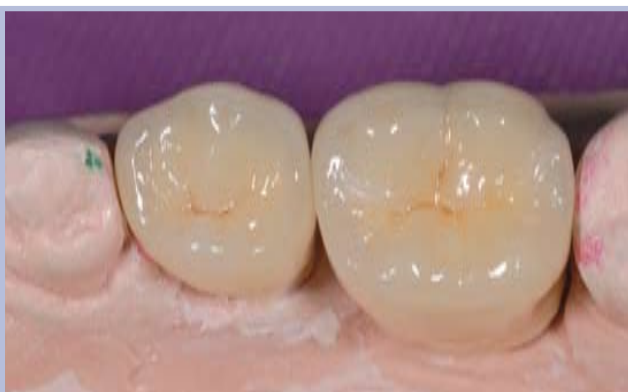

Fig. 23

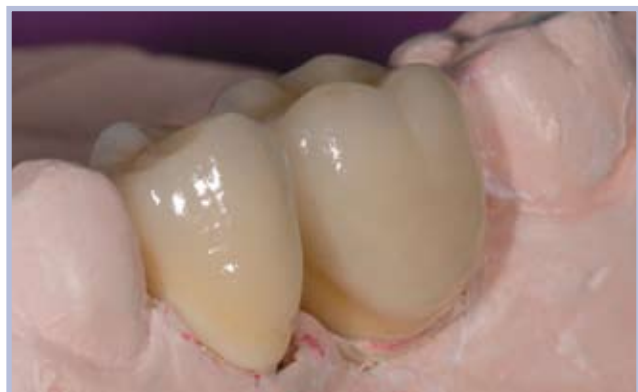

Fig. 24

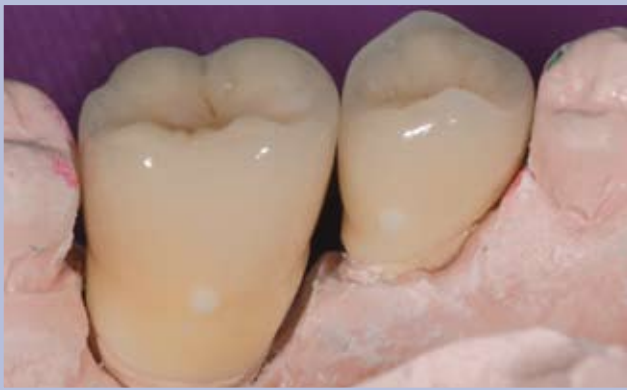

Fig. 25

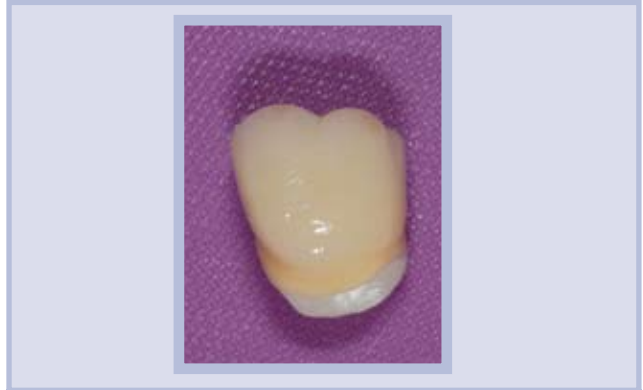

Fig. 26

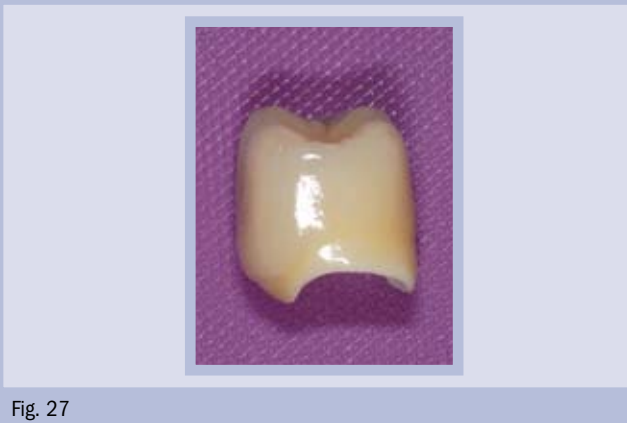


Fig. 27

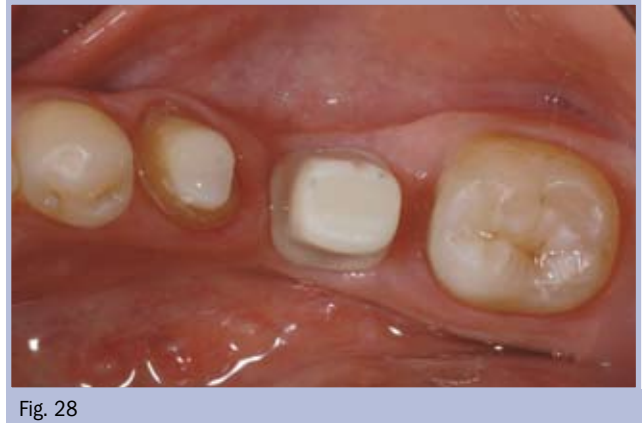

Fig. 28

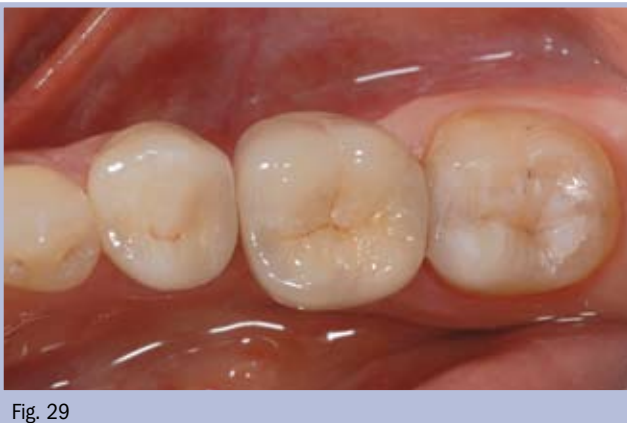

Fig. 29

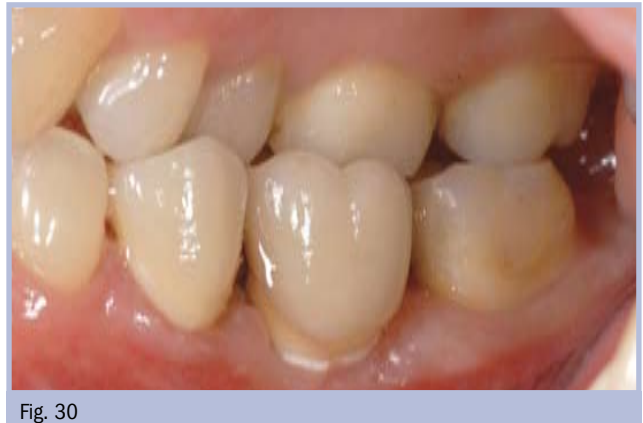

Fig. 30

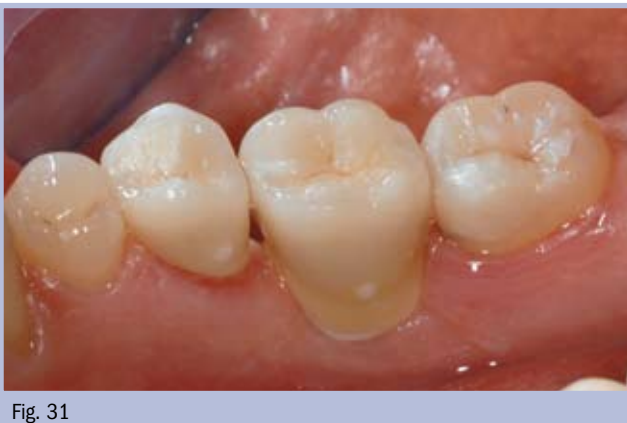

Fig. 31

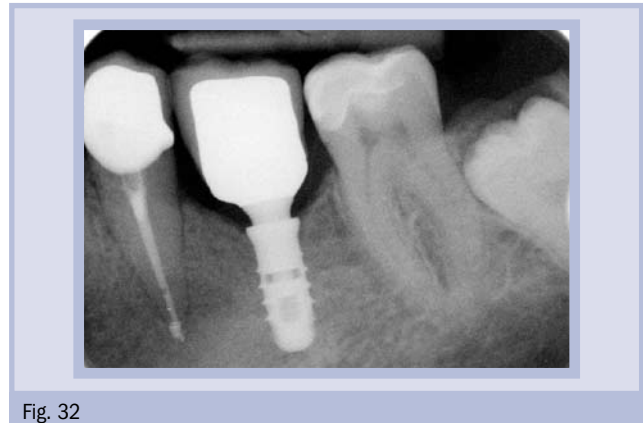


Fig. 32

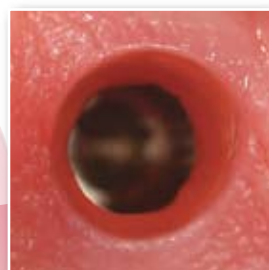
assenza di vite

nessun micromovimento

ottimale distribuzione dei carichi

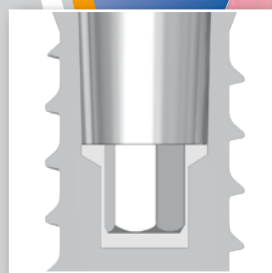
platform switching

perfetto sigillo batterico




connessione EXACONE™

alta resistenza ai carichi dislocanti



superficie HRS™

favorevole alla osteointegrazione



sistema implantare

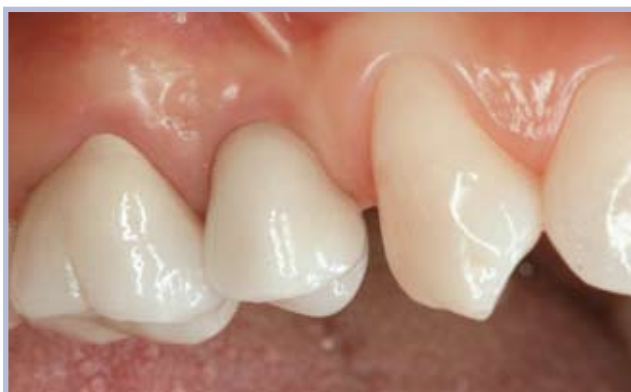EXACONE™



Fattori determinanti i benefici dei risultati clinici della connessione **EXACONE™**

a cura dell'Ing. Sara Savasta
Reparto ricerca e sviluppo Leone S.p.A.

Il gruppo dei nostri consulenti scientifici ci riferisce che i benefici apportati dalla connessione Exacone™, oramai acclarati dagli oltre 7 anni di utilizzo clinico,⁽¹⁾ sono l'assoluta stabilità nel tempo, l'eccezionale quantità e qualità del tessuto molle peri-implantare, il mantenimento dell'osso crestale, il sigillo microbiologico all'interfaccia moncone/impianto, l'annullamento dei micromovimenti (figg. 1, 2).




Figg. 1, 2 - Controllo a 5 anni: condizione dei tessuti molli e rx di controllo (per gentile concessione del Dr Roberto Meli)

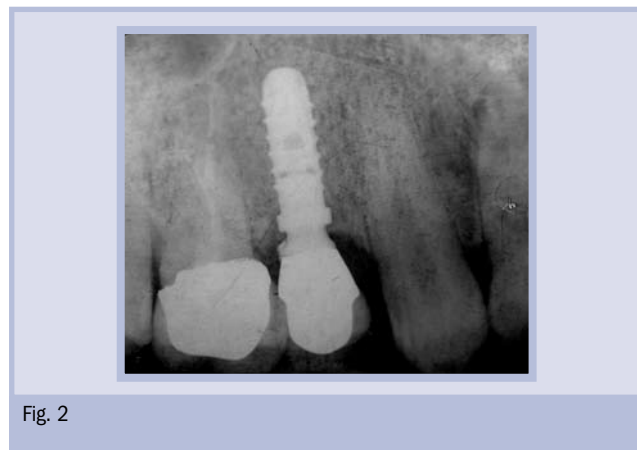

Fig. 2

Tutti questi vantaggi derivano dal fatto che la connessione tra impianto e moncone è realizzata tramite l'accoppiamento a cono Morse autobloccante in cui **le due parti da accoppiare sono estremamente precise l'una all'altra.**

Le immagini, realizzate al SEM, della giunzione impianto/moncone (in cui è stata tagliata parte della fixture) permettono di apprezzare al meglio il grado di precisione tra il cono del moncone e quello della fixture (figg. 3-5).




Figg. 3, 4, 5 - Giunzione al SEM vista longitudinale: moncone intero, fixture sezionata

Infatti, la connessione tra il cono maschio del moncone e il cono femmina della fixture, ottenuta tramite l'applicazione di una forza impulsiva, si realizza poiché **le microasperità della superficie del moncone compenetrano le microasperità della superficie della fixture**, dando luogo ad una sorta di "saldatura a freddo". A tal proposito si osservino le immagini al SEM di una sezione della connessione moncone/impianto attivata, sezione ortogonale all'asse moncone/impianto: è chiaramente visibile la compenetrazione delle superfici moncone/impianto (figg. 6-8).


In alcuni punti questa linea di saldatura non è più visibile, qui si è arrivati ad una **perfetta compenetrazione delle due superfici e ad un perfetto sigillo microbiologico**. Sezionando longitudinalmente la sezione, si può trovare il punto in cui si ha **gap pari a 0 µm**, si veda la zona cerchiata di rosso ai vari ingrandimenti (figg. 9-14).

Possiamo, quindi, presumere che questa chiusura zero sia presente a varie quote sulla giunzione fixture/abutment.


Esiste una linea che unisce tutti i punti a gap zero sui 360° della giunzione localizzati a varie quote sulla connessione.



Figg. 6, 7, 8 - Giunzione al SEM vista ortogonale: moncone sezionato, fixture sezionata



Figg. 9, 10, 11 - Giunzione al SEM vista longitudinale: moncone sezionato, fixture sezionata



Figg. 12, 13, 14 - Giunzione al SEM vista longitudinale: moncone sezionato, fixture sezionata

Per ottenere queste precisioni micrometriche dei pezzi, partiamo ovviamente dalla specifiche del progetto determinando valori nominali e tolleranze produttive.

I prodotti sono disegnati e realizzati tramite tecnologia CAD/CAM (figg. 15, 16).

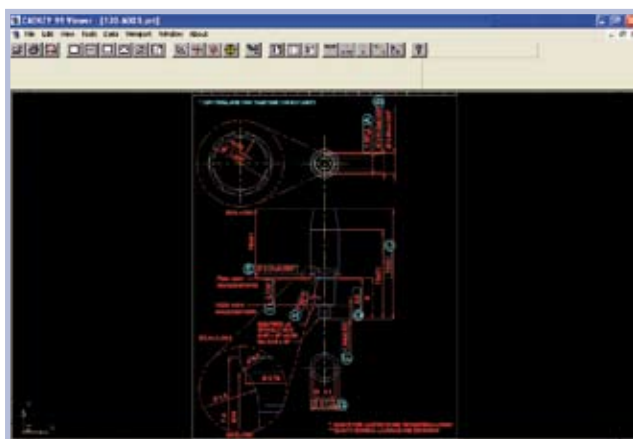


Fig. 15 - Disegno CAD del moncone

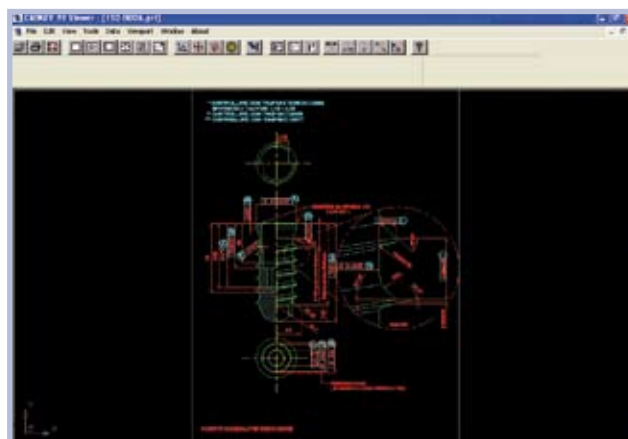


Fig. 16 - Disegno CAD della fixtura

Affinché queste tolleranze siano rispettate ci siamo avvalsi di macchine di produzione CNC (Computerized Numerical Control) che sono in grado di realizzare i pezzi per tornitura con tolleranze millesimali (ordine dei micron) partendo da una barra di titanio. Ogni macchina ha sette assi di lavorazione controllati e cinquanta utensili diversi da utilizzarsi nell'ambito dello stesso pezzo (fig. 17).



Fig. 17 - Macchine di produzione CNC

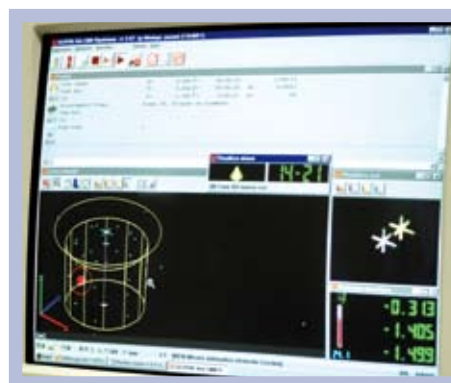


Particolare della tornitura

Un ruolo fondamentale nel rispetto delle tolleranze è svolto dal controllo, che è presente durante tutte le fasi di produzione. *I primi due pezzi* di produzione di un lotto vengono *controllati* e *i controlli reiterati* fino a che la macchina non è settata secondo determinati parametri, che permettono di mantenere queste elevate precisioni. Dopo aver settato il tornio, inizia la produzione di un lotto. *Ogni ora un operatore controlla un pezzo* per verificare che la produzione sia sempre in accordo al settaggio iniziale. A fine produzione, l'intero lotto passa al reparto *controllo qualità*. Il controllo dei nostri prodotti implantologici è effettuato al *100%* tramite *sofisticati strumenti di altissima precisione*.



Fig. 18 - Macchina automatica per il controllo



In particolare, per misurare il cono maschio del moncone (così come del tappo di guarigione) e il cono femmina della fixture (così come l'analogo da laboratorio) e verificare il rispetto delle tolleranze, si utilizzano macchine automatiche controllate da un computer (fig. 18).

Il software che gestisce la macchina è opportunamente personalizzato e programmato da una squadra di tecnici ed è specifico per ciascun prodotto presente nella nostra gamma.

La precisione di misura della macchina è all'interno di 1 µm.

Il locale nel quale sono effettuati i controlli è un *ambiente controllato* in temperatura e umidità, per garantire lo standard delle misure indipendentemente da eventuali cambiamenti volumetrici dovuti a variazioni di temperatura. Dopo questo controllo i pezzi passano al *reparto finitura* per essere sottoposti al trattamento della superficie.

Al termine di questa operazione, l'intero lotto *ritorna al controllo qualità* per un'ulteriore *verifica al 100%*.

Si può concludere che la qualità di fabbricazione è in diretta correlazione con i benefici clinici della giunzione Exacone™. Il raggiungimento di tali livelli di produzione e il loro mantenimento nel tempo esige un impiego non indifferente di energie, mezzi economici e la più rigorosa attenzione di tutti i reparti coinvolti; per tutto questo il sistema implantare Exacone™ ha ottenuto, ovviamente, il marchio CE ed è riconosciuto in accordo alle prescrizioni USA-FDA 21 CFR Part 820 e a quelle del Korean Medical Device Act - maggio 2003 e successive modifiche, normative più esigenti a livello mondiale.



Fig. 19 - Moncone Exacone™

Infine, a *garanzia dell'originalità del prodotto*, il cono di tutti i monconi è *marcato con il logo Leone* (fig. 19), a significare che il pezzo è stato realizzato secondo gli standard produttivi Leone e che ha superato tutti i test di controllo qualità.



Immagini SEM realizzate presso il Centro Ricerche Biotecnologiche Marco Pozzi

Bibliografia

1. *Targetti L, Meli R, Esquiaga H, Soluzioni per il condizionamento dei tessuti molli peri-implantari, Quintessenza Internazionale 2005; 1:65-75*
- Belcastro S, Cerquiglini B, Staffolani N, Guerra M, Tecnica chirurgica mono o bifase: basi scientifiche ed applicazioni cliniche, Quintessenza Internazionale 2005; 4:17-25*
- De Frenza G, Cantore S, Ballini A, Lomuscio N, Grassi FR, Studio clinico su 91 pazienti implantoprotesi con un sistema implantare a connessione conometrica, Implantologia Orale 2007; 1:38-42*
- Mangano C, Mangano F, Montini S, Mangano A, La Colla L, Impianti a connessione conometrica nel rialzo del seno mascellare: studio prospettico su 227 impianti, Implantologia 2008; 2:59-71*
- Mangano C, Mangano F, Piattelli A, Mangano A, La Colla L, Prospective clinical evaluation of 1920 morse taper connection implants, Clin Oral Implants Res 2009; 20:254-261*
- Mangano C et al, Single tooth Morse taper connection implants after 1-year of functional loading. A multicenter study on 302 patients, Eur J Oral Implant 2008; 4:305-315*

Assistenza Clienti



• Competenza

Il Reparto Assistenza, composto da tecnici ed ingegneri in costante aggiornamento professionale, è sempre a disposizione per fornire informazioni sui prodotti e risolvere eventuali problematiche.



• Disponibilità

Un team di professionisti dislocati in tutta Italia, in coordinamento con la LEONE e i partner commerciali dell'azienda, offre la propria esperienza professionale, affidabilità e assistenza ai colleghi medici. Una sezione del sito www.leone.it è dedicata all'Exacone™ Team dove sono disponibili i riferimenti per i contatti.




• Tempestività

L'attenta gestione e un sistema logistico all'avanguardia permettono di evadere gli ordini con la massima precisione e consegnare la merce al vettore in media entro 1 giorno lavorativo.



ASSISTENZA COMMERCIALE

 telefono 055.304432 • 055.304433


 fax 055.374808

 mail italia@leone.it



ASSISTENZA TECNICA

 telefono 055.304451

 fax 055.304444

 mail research@leone.it • help.products@leone.it

Approccio multidisciplinare nella sostituzione dell'elemento dentale singolo in zona a valenza estetica

Dott.ssa Irene Frezzato, Dott. Alberto Frezzato
Liberi professionisti a Rovigo

Si presenta come urgenza alla nostra osservazione una paziente di anni 40 per frattura di incisivo superiore centrale destro in seguito a trauma accidentale di modesta entità.

Tale elemento dentale era stato ricoperto con corona metal-ceramica circa vent'anni prima.

La paziente si presenta con la corona dell'elemento dentale completamente staccata dalla radice ed esprime una netta situazione di disagio e di preoccupazione per la sua estetica e per la funzionalità della sua bocca.

La sua attività lavorativa e la sua vita sociale le fanno richiedere un trattamento scarsamente invasivo ed un risultato estetico. L'anamnesi generale è sostanzialmente negativa. A carico dell'apparato stomatognatico risultano progressi, datati interventi di conservativa su alcuni elementi dentari e alcuni elementi di protesi.

L'esame obiettivo evidenzia un sorriso di tipo gengivale con piena esposizione della zona interessata, un biotipo parodontale spesso e scarsamente festonato (fig. 1).

La frattura coronale si estende parzialmente alla radice, con una rima obliqua mesialmente ad estensione intraossea (fig. 2).

Il sondaggio evidenzia un coinvolgimento dell'ampiezza biologica con una profondità infraossea di circa 2 mm (fig. 3).

La radiografia endorale conferma tale dato (fig. 4).

La formulazione del piano di trattamento deve considerare diversi aspetti (biologico, estetico, chirurgico, implantare, protesico) trattandosi di un caso di assoluta valenza estetica.

Da escludere la possibilità di recupero dell'elemento dentale attraverso endodonzia e chirurgia parodontale resettiva per allungamento di corona clinica, che comporterebbe un dislivello tissutale non mantenibile igienicamente ed una estetica inaccettabile.

Da escludere il recupero radicolare mediante estrusione ortodontica, per il rapporto sfavorevole corona-radice che risulterebbe alla fine di tale trattamento. Inoltre, il trattamento endodontico appare di non sicuro successo, essendo la radice già stata trattata in modo inadeguato.

L'elemento dentale appare quindi non recuperabile e destinato alla estrazione.

Una volta eseguita l'estrazione radicolare, si pone la scelta del tipo di protesi più adeguato alla sostituzione dell'elemento mancante.

La presenza di un diastema interincisivo e la volontà di non ricoprire i denti vicini, controindicano una protesi fissa tradizionale in ceramica. Un ponte ad incollaggio viene escluso, perché la paziente desidera preservare il diastema interincisivo che rappresenta una sua caratteristica somatica.

Non rimane che una scelta implantare, che risponda alle esigenze della paziente di non rimanere senza denti e di svolgere la sua attività lavorativa.

Nell'ambito della soluzione implantoprotesica la scelta cade necessariamente su un impianto post-estrattivo immediato con provvisorio immediato, non funzionalizzato, che permetta di salvaguardare l'estetica fin dal giorno dell'intervento, come richiesto dalla paziente. Tale scelta viene discussa, illustrata ed accettata dalla paziente.

Le valutazioni di carattere estetico (sorriso gengivale), l'aspettativa estetica della paziente, consigliano un accrescimento tissutale pre-estrattivo mediante estrusione ortodontica, in modo da compensare il ritiro tissutale conseguente alla guarigione del sito. Si esegue un condizionamento pre-estrattivo del sito implantare mediante Eruzione Forzata (adozione di dispositivo linguale "personalizzato").

Si incolla la corona protesica dell'incisivo in cemento composito (Super Bond C & B - Morita) nella cui nicchia palatina è stato incollato uno spezzone di filo ricurvo a forma di gancio (fig. 6).

L'eruzione forzata pre-estrattiva si attua mediante dispositivo ortodontico costruito estemporaneamente sul momento: si applicano due bande standard sui molari superiori, invertite dx con sx, in modo che la cannula sia palatina, si modella un filo rettangolare .016x.022 (fig. 5), si dà una piega di seconda Classe alle estremità dell'arco, in maniera che il filo sia sottoslivellato rispetto al piano oclusale degli incisivi, si porta l'arco a livello del gancio dell'incisivo e lo si lega. Il filo, essendo piegato verso il basso, tenderà a riprendere la sua forma iniziale e, in questo movimento, tenderà a portare verso il basso l'incisivo ad esso solidarizzato (fig. 6).

A fine trattamento ortodontico, conclusosi con l'estrusione dell'elemento (figg. 7, 8), si pratica l'estrazione atraumatica della radice, cui segue l'inserimento immediato di impianto Exacone™ diametro 4,8 mm lunghezza 12 mm in Tecnica Flapless (figg. 11, 11b), previo sondaggio alveolare in modo da verificare l'integrità delle pareti del sito post-estrattivo (fig. 10).

L'intervento è completato con la connessione immediata di un tappo di guarigione standard altezza 5 mm, utilizzato come moncone, sul quale si modella una corona provvisoria in composito (fig. 12). Si controlla che il provvisorio non abbia nessun contatto oclusale e nessuna funzione in lateralità (carico immediato non funzionale) (figg. 13-15b).

A maturazione tissutale avvenuta (figg. 16a, 16b) si procede alla protesizzazione definitiva mediante corona oro-ceramica (figg. 18, 19).

Si è ottenuto un adeguato ripristino morfo-funzionale in zona ad alta valenza estetica, sottoponendo la paziente ad un trattamento di basso impatto che le ha permesso di non rimanere temporaneamente edentula e di non modificare il suo stile di vita (figg. 18-20b).

Parole chiave

edentulia singola, eruzione forzata, post-estrattivo immediato, carico immediato, zona estetica, provvisorio, condizionamento tessuti molli, estetica

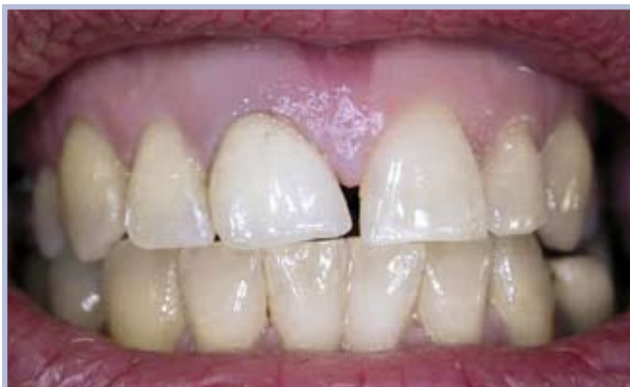

Fig. 1 - Quadro iniziale (corona 1+ incollata provvisoriamente)

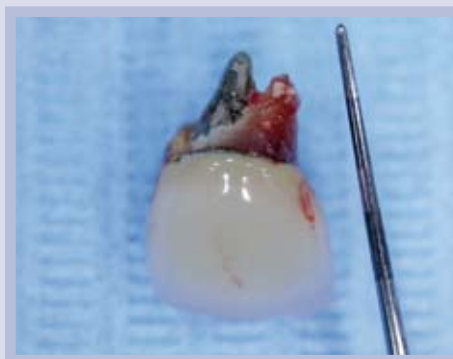


Fig. 2 - Coinvolgimento spazio biologico

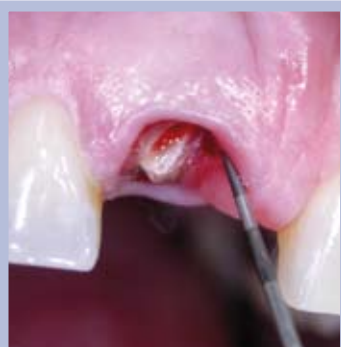

Fig. 3 - Sondaggio

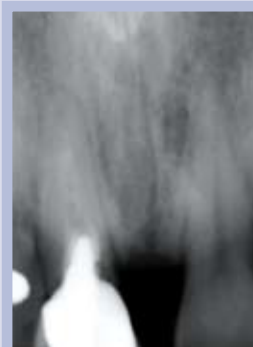

Fig. 4 - Radiografia iniziale

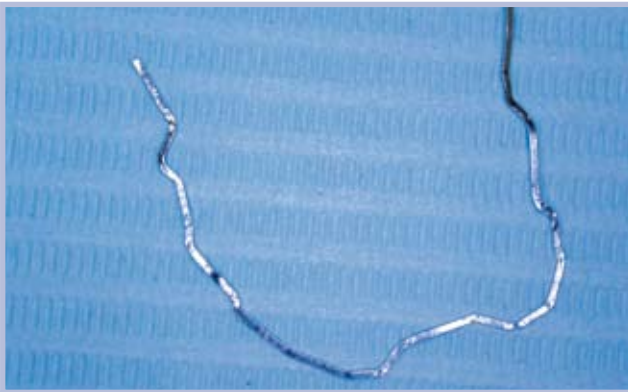


Fig. 5 - Arco palatino costruito sul paziente

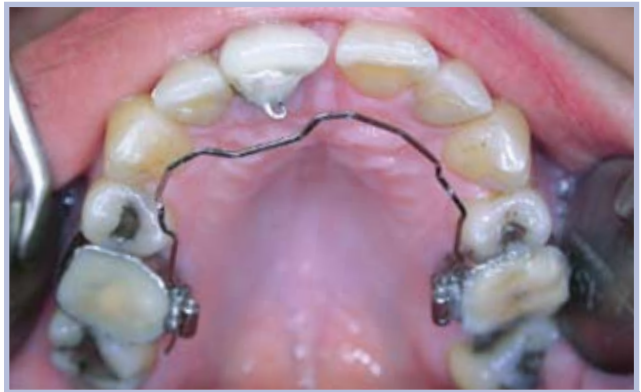

Fig. 6 - Dispositivo ortodontico minimamente invasivo

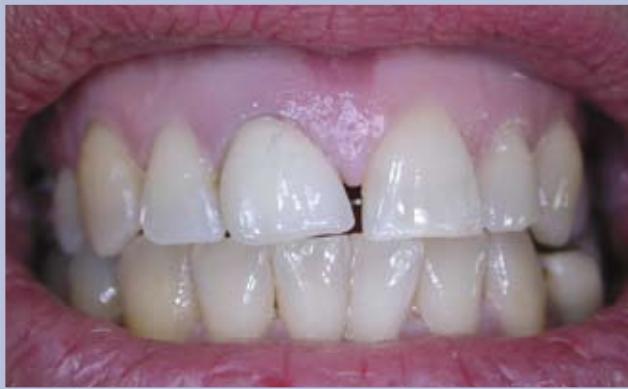

Fig. 7 - Inizio estrusione ortodontica

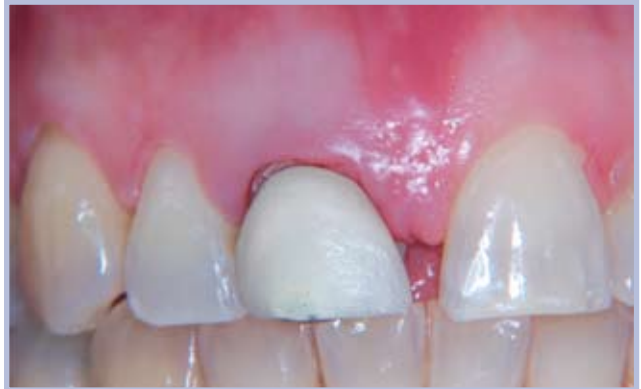

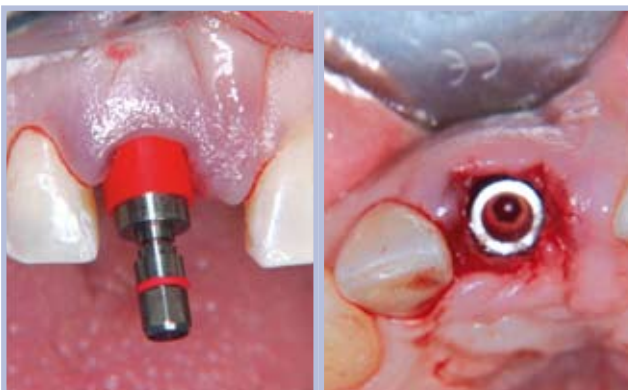
Fig. 8 - Fine estrusione ortodontica

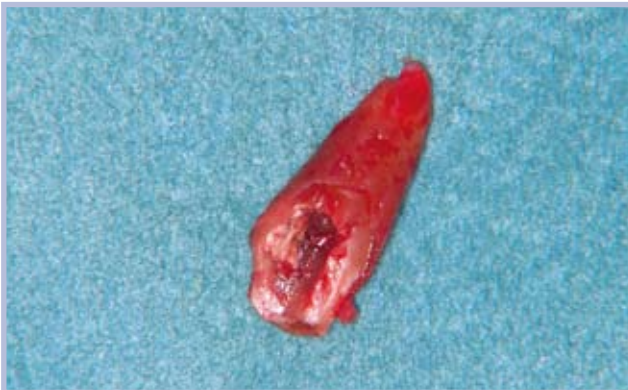

Fig. 9 - Estrazione atraumatica

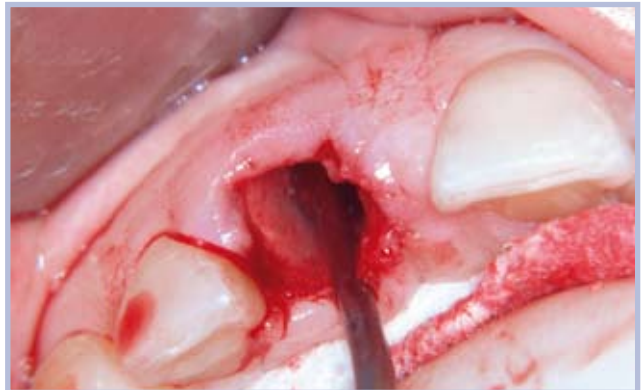

Fig. 10 - Alveolar mapping



Figg. 11a, b - Posizionamento tridimensionale dell'impianto



Fig. 12 - Provisorio immediato su tappo di guarigione

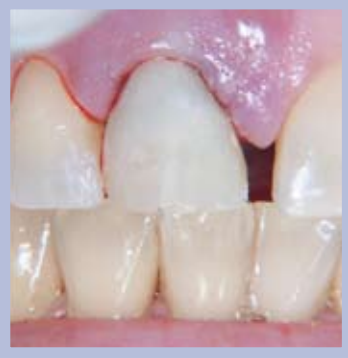

Fig. 13 - Provisorio immediato non funzionalizzato

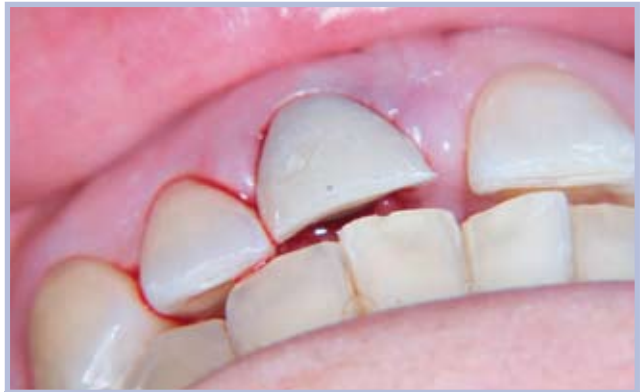

Fig. 14 - Nessun contatto occlusale

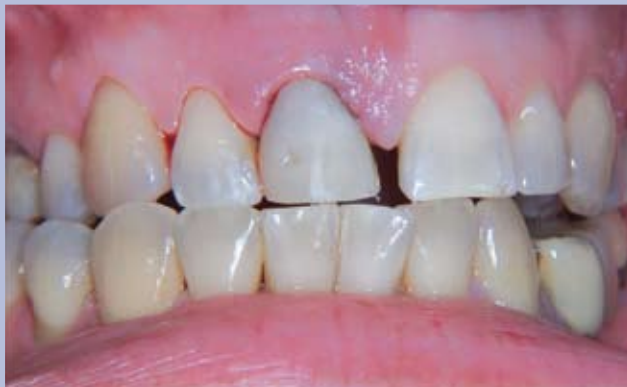

Fig. 15a, b - Nessuna funzione in lateralità dx e sx

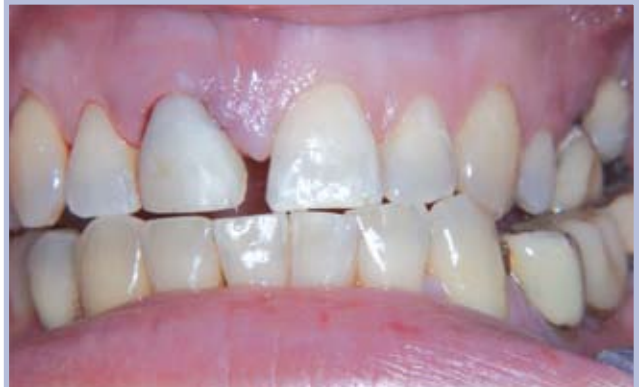

Fig. 15b

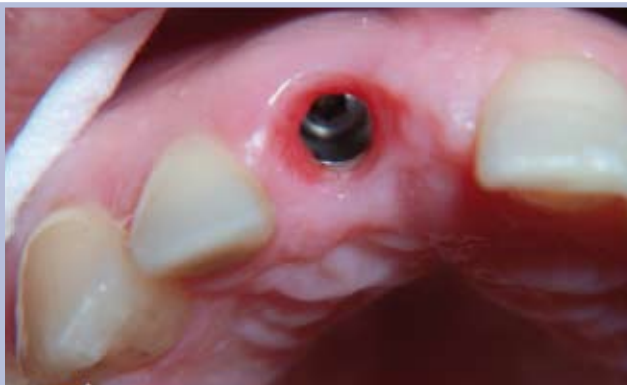

Fig. 16a, b - Condizionamento dei tessuti molli

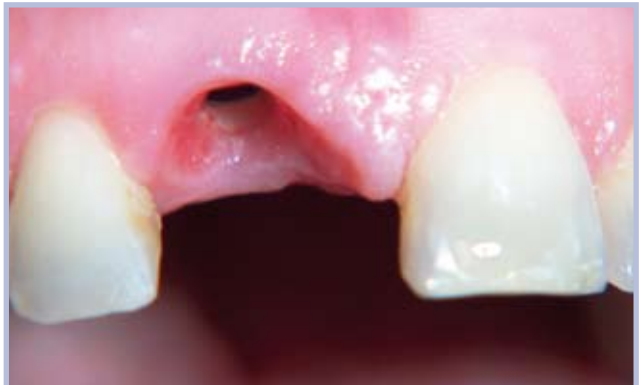

Fig. 16b

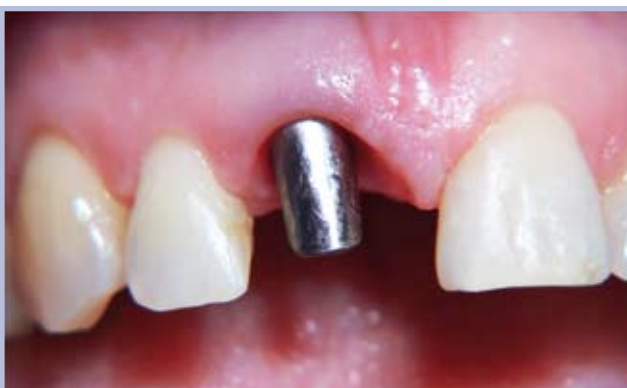

Fig. 17 - Inserimento del moncone

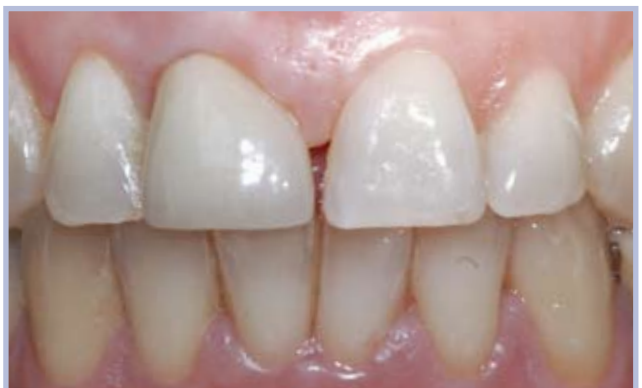

Fig. 18 - Protesi definitiva preservazione della papilla

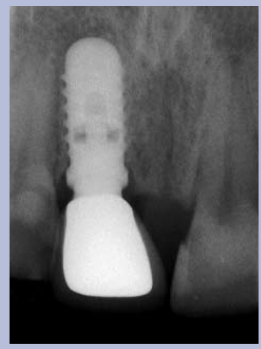


Fig. 19 - Controllo radiografico

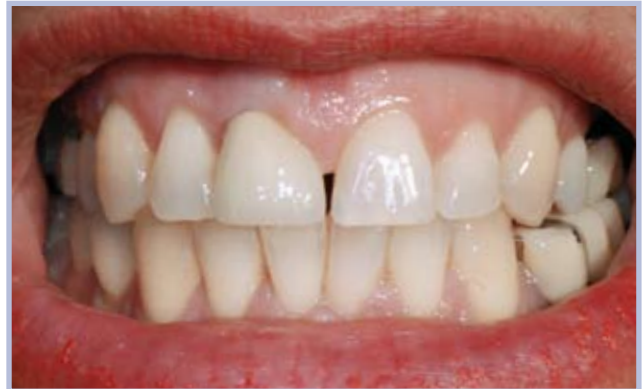

Fig. 20a - Analisi del sorriso "full"

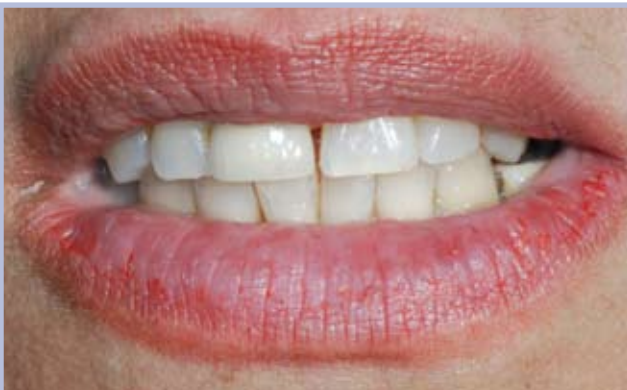

Fig. 20b - Analisi del sorriso "learned"

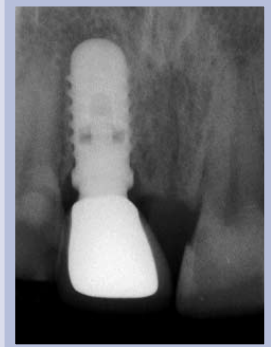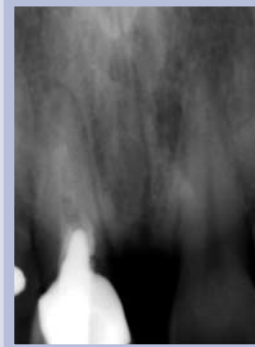


Fig. 21a, b - Confronto radiografico

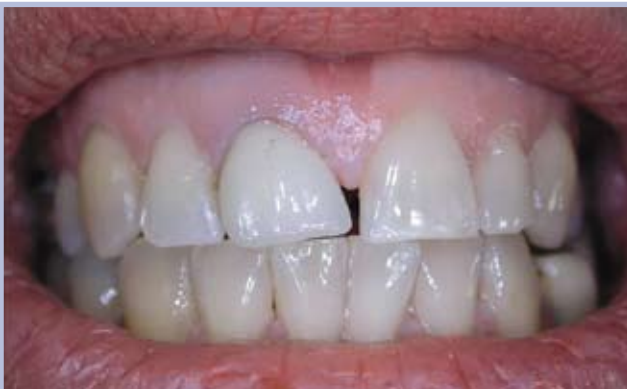

Fig. 22a, b - Confronto clinico

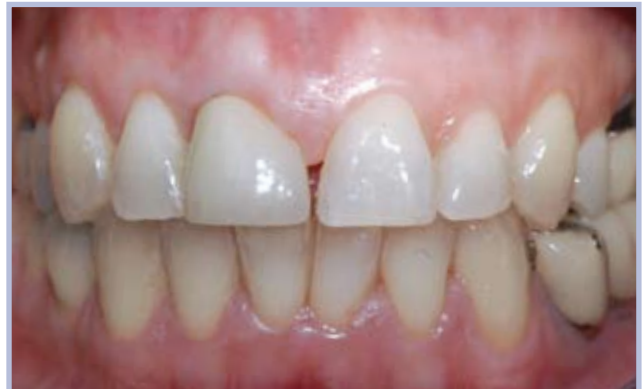

Fig. 22b

Realizzazioni protesiche

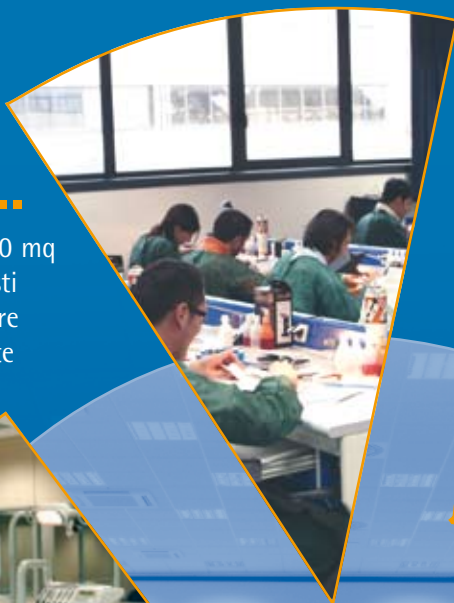
Laboratorio odontotecnico Ceramodent di Paolo Morbiato e C. - Padova

25 anni di successi

ISO[®] ISTITUTO STUDI ODONTOIATRICI

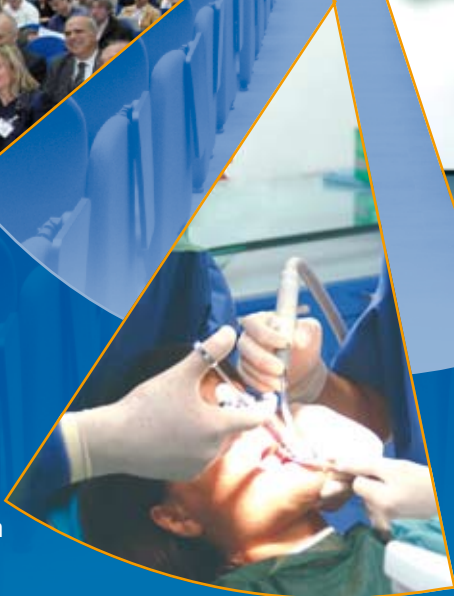Sede a Firenze..

Due piani per un totale di 1.000 mq
Aula Magna per 250 congressisti
Studio dentistico con telecamere
endo-extraorali collegate in rete
Laboratorio odontotecnico
completamente attrezzato
Aule polivalenti



Relatori..

Docenti di fama nazionale
ed internazionale mettono a
disposizione la loro esperienza
realizzando programmi
di grande professionalità



Professionalità..

Operiamo da 25 anni per divulgare
l'odontoiatria a livelli sempre più elevati
oltre 30.000 odontoiatri, odontotecnici
ed operatori commerciali hanno seguito
i nostri corsi in Italia e all'estero



Attività..

Corsi clinici, teorici e pratici
di ortodonzia e implantologia,
Incontri Culturali e Congressi
organizzati con il supporto di
strumenti didattici di alta tecnologia



ORTODONZIA e IMPLANTOLOGIA

ISO[®]
ISTITUTO
STUDI
ODONTOIATRICI



ISO - Istituto Studi Odontoiatrici

Via P. a Quaracchi 48
50019 Sesto Fiorentino - Firenze
Tel. 055.304458 Fax 055.304455
e-mail: iso@leone.it www.leone.it

Valutazione clinica degli impianti Exacone™: 1451 impianti inseriti in 5 anni

Dott. Marino Miccini

Responsabile del Servizio di Chirurgia Orale dell'Ospedale di Tolentino (MC) e della Casa di Cura Villa dei Pini di Civitanova Marche (MC)
Libero professionista a Montesilvano (PE)

Mi occupo di chirurgia implantare da 20 anni e attualmente dirigo i reparti di chirurgia orale dell'ospedale di Tolentino e della casa di cura Villa dei Pini di Civitanova Marche.

Da oltre 5 anni utilizzo il sistema implantare Exacone™ e ciò che segue è un resoconto della mia attività in base ai dati in mio possesso fino ad oggi.

Dal marzo 2003 al novembre 2008 ho inserito 1451 impianti Exacone™.

La distribuzione degli impianti per anno è quella mostrata nel grafico 1.

Gli impianti maggiormente utilizzati sono stati il diametro 4,1 mm per 10 mm di lunghezza (30%), il diametro 3,3 mm per 12 mm di lunghezza (26%), e il diametro 3,3 mm per 10 mm di lunghezza (18%). Per la completa ripartizione delle misure degli impianti si veda il grafico 2.

Su 1451 impianti solo 33 sono falliti, per un totale di percentuale di sopravvivenza del 97,7%. La mancata osteointegrazione dei 33 impianti è stata accertata, nella totalità dei casi, al momento della riapertura per l'inserimento dei tappi di guarigione.

Le cause presunte del fallimento dei 33 impianti sono le seguenti (grafico 4):

- scarsa quantità di osso: 16 impianti
- flapless (probabile fenestrazione): 6 impianti
- carico immediato: 4 impianti
- post-estrattivi: 4 impianti
- scarsa igiene orale: 2 impianti
- sconosciuta: 1

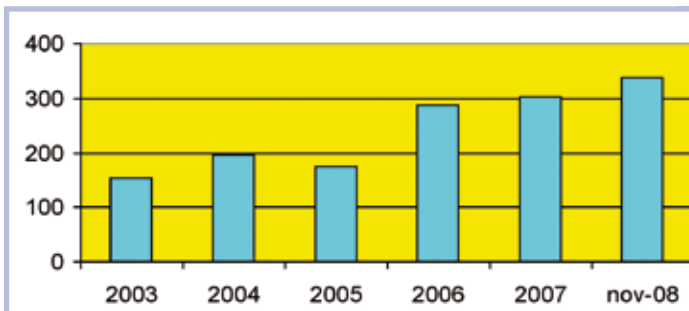
Considerazioni

Una percentuale del 97.7% di osteointegrazione è sicuramente un dato positivo.

Il 50% circa dei pazienti trattati sono casi con atrofie di diversa entità per i quali è stato necessario un trattamento chirurgico di rigenerazione ossea pre-implantare.

I 16 impianti persi per scarsa quantità e/o qualità di osso, sono riferibili a situazioni in cui è stata fatta una sovravalutazione dell'osso, sia in fase diagnostica che al momento dell'inserimento degli impianti, e a situazioni in cui la terapia rigenerativa è stata insufficiente. I 6 impianti persi, inseriti con tecnica flapless, si riferiscono ad un totale di circa 400 per i quali si è impiegato questa tecnica. I 4 impianti a carico immediato persi si riferiscono ad un totale non elevato di 15 impianti: gli insuccessi riguardano solo l'arcata superiore.

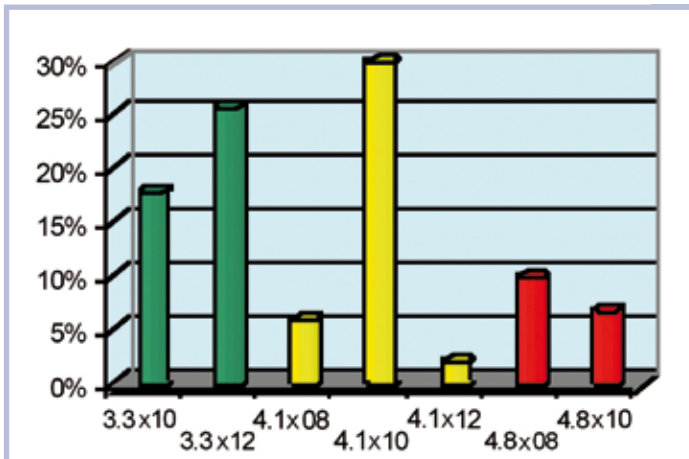
Il numero di post-estrattivi nella pratica clinica rappresenta circa il 30%, quindi sono solo 4 gli impianti falliti su un totale di 435 post-estrattivi.



2003 = 153 impianti
 2004 = 197 impianti
 2005 = 175 impianti
 2006 = 286 impianti
 2007 = 303 impianti
 Nov-08 = 337 impianti

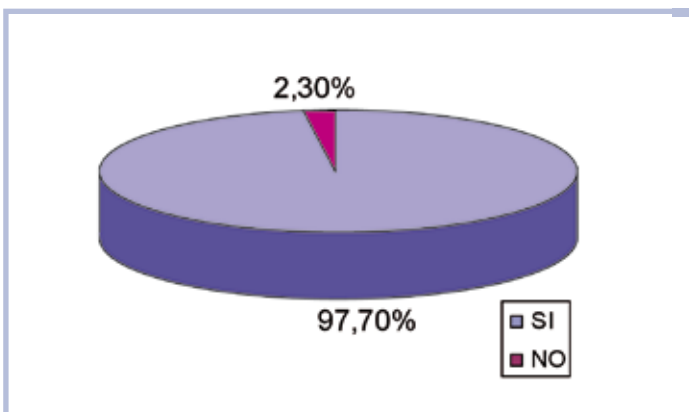
TOTALE = 1451 impianti

Grafico 1 - Impianti Leone inseriti dal 2003 al 2008



impianto Ø 3.3x10 mm = **18%**
 impianto Ø 3.3x12 mm = **26%**
 impianto Ø 4.1x08 mm = **6%**
 impianto Ø 4.1x10 mm = **30%**
 impianto Ø 4.1x12 mm = **3%**
 impianto Ø 4.8x08 mm = **10%**
 impianto Ø 4.8x10 mm = **7%**

Grafico 2 - Statistica d'uso



SI = 1418

NO = 33

Grafico 3 - Percentuale di osteointegrazione

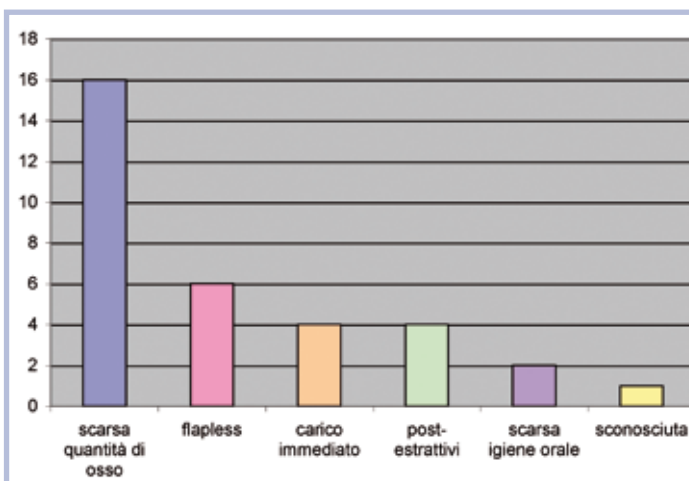


Grafico 4 - Cause fallimento

Posizionamento degli impianti nel settore anteriore del mascellare superiore

Dott. Leonardo Palazzo, Dott. Mario Sessa, Dott.ssa Nicoletta Sansone, Dott. Salvatore Belcastro,
Dott. Fulvio Floridi, Dott. Mario Guerra
Servizio di Odontoiatria, Ospedale Civile di Gubbio
Responsabile Dott. Mario Guerra

Introduzione

La riabilitazione implanto-protetica delle arcate dentarie è entrata a far parte del quotidiano impegno dell'odontoiatra con tutte le problematiche ad essa legata, ad esempio, quando ci si trova a dover riabilitare i settori anteriori (incisivi e canini) alle normali difficoltà tecniche del posizionamento implantare, si aggiungono anche problematiche di tipo estetico.

I parametri da valutare per ciò che riguarda l'estetica sono:

- A)** proporzioni e rapporti dentali
- B)** simmetria dentale e facciale (linea del labbro superiore e linea del labbro inferiore)
- C)** biotipo parodontale ed emergenza protesica rispetto ai tessuti parodontali.^(1, 2)

Non sempre risulta semplice coniugare i requisiti funzionali del progetto protesico con le necessità (e le richieste) estetiche sopra citate.

Una ulteriore complicanza è data dalla situazione dei tessuti orali nella zona incisiva, la mancanza di denti infatti porta ad una graduale perdita della quantità di osso disponibile, attraverso un processo di riassorbimento centrifugo a livello della mandibola e centripeto a livello della mascella.

In definitiva l'edentulia provoca lo spostamento della cresta ossea, la diminuzione di gengiva aderente ed un'alterazione delle papille interdentali tanto più accentuati quanto più prolungata nel tempo è la mancanza degli elementi dentali.⁽³⁾

Qualora il riassorbimento abbia già portato ad un vero e proprio deficit dello spessore osseo, questo può essere colmato sia con un approccio di tipo conservativo (ad esempio con interventi tipo split crest)⁽⁴⁾ che additivo.

A quest'ultimo gruppo di tecniche appartiene la rigenerazione ossea guidata da parte di membrane (G.B.R.) riassorbibili, la quale offre ottimi risultati nei difetti ossei orizzontali.^(5, 6)

Nello specifico la tecnica prevede l'utilizzo di sostituti ossei di origine biologica, (nel nostro caso Biostite) posizionati nel sito da ricostruire, circondati da membrane riassorbibili che ne delimitano il volume e guidano il processo biologico della neoformazione "ossea".^(7, 8)

A distanza di 6 mesi viene effettuato un nuovo esame radiologico, si valuta la nuova situazione dei tessuti duri ed una volta ottenuto lo spessore osseo necessario si procede con il posizionamento chirurgico degli impianti.

Successivamente si procede con la protesizzazione degli impianti.

Caso clinico

Il caso clinico presentato riguarda una donna di 41 anni, la quale aveva perso gli incisivi centrali superiori in seguito ad eventi cariosi. La scarsità di osso presente in zona 11- 21 (evidenziabile da esami radiologici) ha reso necessario un intervento preliminare di rigenerazione, effettuato con l'uso di aggregato di osso sintetico e membrane riassorbibili.

Parole chiave

sella edentula, zona estetica, due fasi, G.B.R.

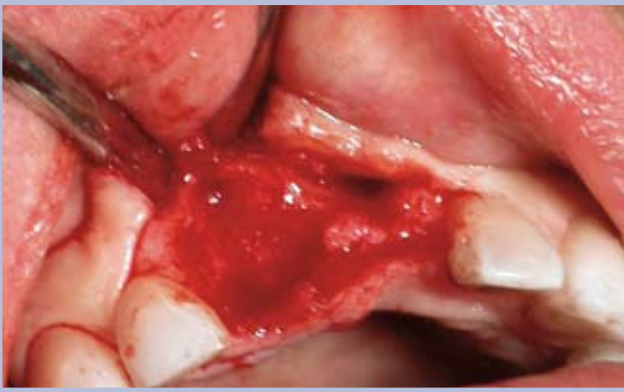

Fig. 1 - Esecuzione del lembo di accesso in posizione crestale

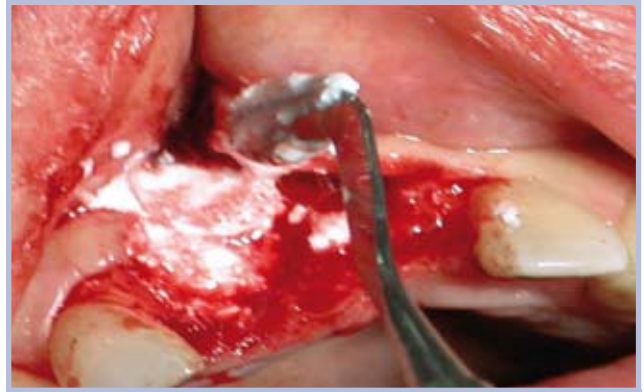

Fig. 2 - Posizionamento di biomateriale di origine equina

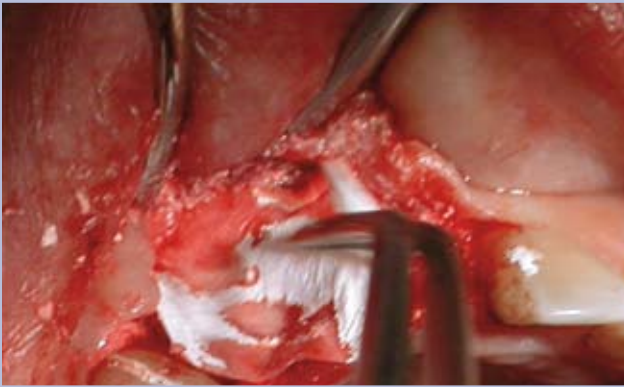


Fig. 3 - Posizionamento della membrana riassorbibile

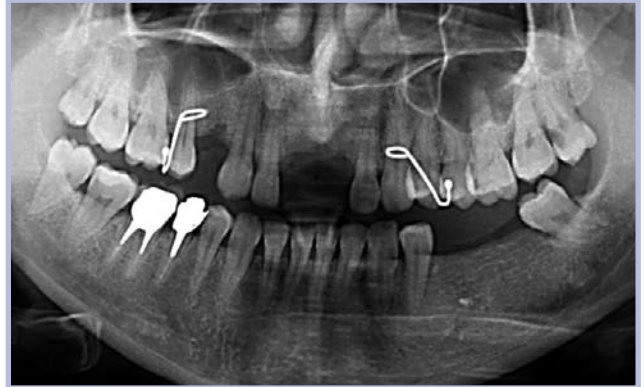


Fig. 4 - Controllo OPT a distanza di 4 mesi

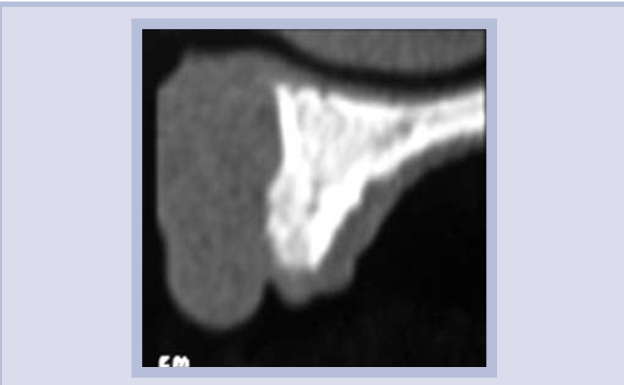


Fig. 5 - Controllo Dentascan a distanza di 4 mesi (ottimo recupero dello spessore osseo)

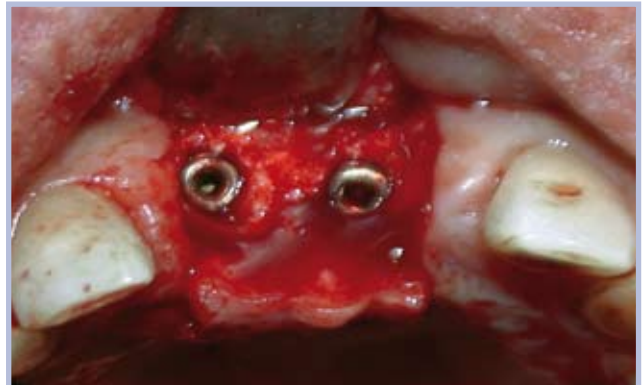

Fig. 6 - Posizionamento delle viti implantari a distanza di 6 mesi

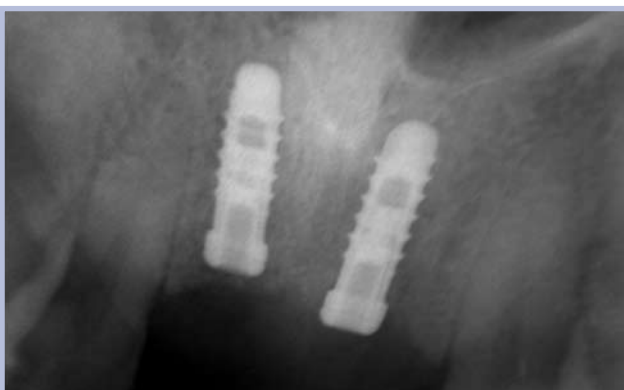

Fig. 7 - Esame Rx endorale a distanza di 6 mesi dal posizionamento degli impianti

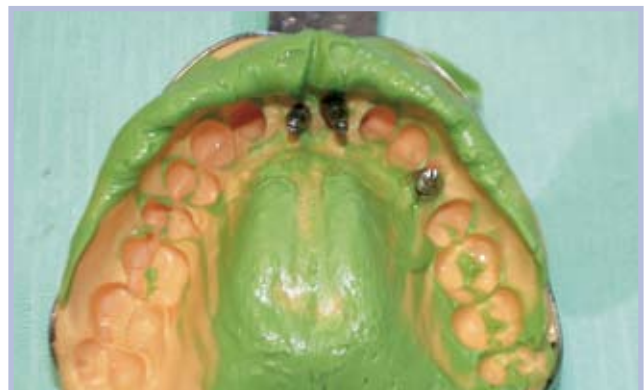

Fig. 8 - Impronte

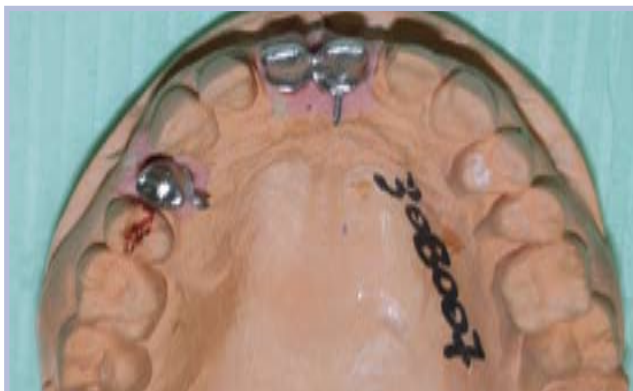

Fig. 9 - Sovrastuttura protesica

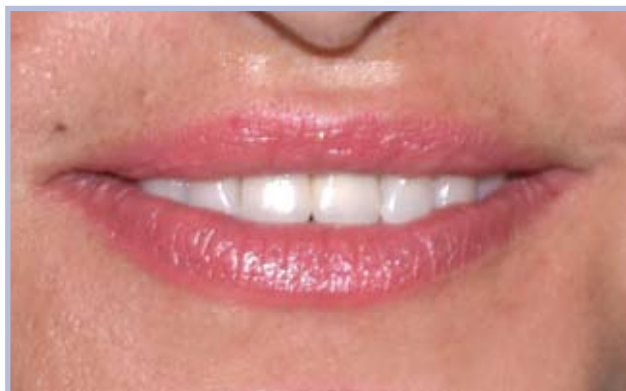

Fig. 10, 11 - Restauro protesico finale

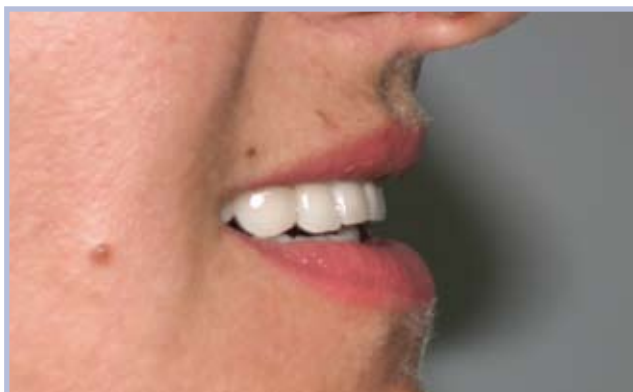

Fig. 11

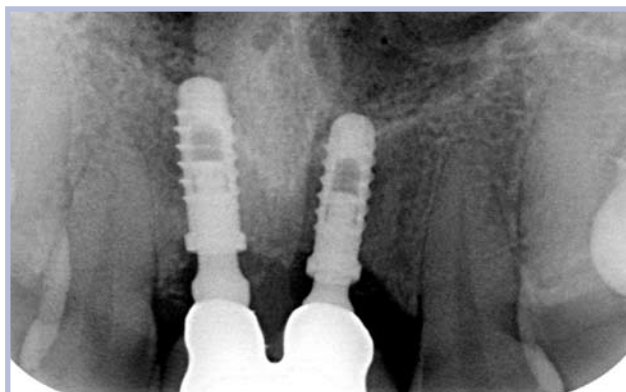

Fig. 12 - Rx endorale a 48 mesi dal carico

Bibliografia

1. Anthony G. Sclar : *Tessuti molli e considerazioni estetiche nella terapia implantologia* Quintessenza edizioni 2005 pag 15-19.
2. M. Nevins, J.T. Mellonig : *Terapia implantare, approcci clinici e prove di successo* Vol. 2 Illic' Editrice 1998, pag 111 - 127
3. M. Davarpanah H. Martinez *Manuale di implantologia clinica* Masson Pag. 12-14
4. Oikarinen KS, Sàndor GK, Kainulainen VT, Salonen-Kemppi M. *Augmentation of the narrow traumatized anterior alveolar ridge to facilitate dental implant placement. Dent Traumatol. 2003 Feb;19(1):19-29. Review*
5. Hämmerle CH, Jung RE, Feloutzis A. *A systematic review of the survival of implants in bone sites augmented with barrier membranes (guided bone regeneration) in partially edentulous patients. J Clin Periodontol. 2002;29 Suppl 3:226-31; discussion 232-3. Review*
6. Donos N, Mardas N, Chadha V. *Clinical outcomes of implants following lateral bone augmentation: systematic assessment of available options (barrier membranes, bone grafts, split osteotomy). J Clin Periodontol. 2008 Sep;35(8 Suppl):173-202*
7. Pripatnanont P, Numtanaranont T, Chungpanich S, *Two Uncommon Uses of Bio-Oss® for GTR and Ridge Augmentation Following Extractions: Two Case Reports. Int J Periodontics Restorative Dent 2002; 22 (3): 567-573*
8. Schultz AJ. *Guided tissue regeneration (GTR) of nonsubmerged implants in immediate extraction sites. Pract Periodontics Aesthet Dent. 1993 Mar;5(2):59-65; quiz 66. Review*



PROFESSIONALITA' ESPERIENZA INFORMAZIONE CONSULENZA

Tutto questo è **Exacone Team**
un'équipe di professionisti a vostra disposizione

Exacone Team offre la propria esperienza professionale,
affidabilità e assistenza a tutti i medici
interessati ad una implantologia semplice, sicura ed efficace

Exacone Team in coordinamento con la Leone
e i partner commerciali dell'azienda svolge una intensa attività
di aggiornamento didattico e scientifico-culturale
su tutto il territorio nazionale

Una sezione del sito www.leone.it è dedicata all'**Exacone Team**
per informare in tempo reale delle varie attività

Preparatevi ad affrontare le nuove esigenze
professionali con **Exacone Team!**



Dott. Leonardo Targetti



Dott. Salvatore Belcastro



Dott. Alberto Frezzato



Dott. Fulvio Floridi



Dott. Mario Guerra



Dott. Roberto Meli



Dott. Luigi Lucchiarri



Dott. Marino Miccini



Dott. Dario Mercuri



Dott. Renato Turrini



Dott. Stefano Bianchi



Dott. Alfonso Sinisi



Dott. Bruno Rocchetti



Dott. Salvatore Dettori



Dott. Leonardo Palazzo



NUOVI PARADIGMI in IMPLANTOPROTESI

estetica e stabilità dei tessuti,
versatilità clinica e successo implantare

BARI
9 maggio
2009

Dott. Salvatore Belcastro

"L'armonia tra estetica e funzione
in implantoprotesi: linee guida chirurgico protesiche"

RIMINI
12 giugno
2009

Dott. Mario Guerra

"L'influenza del micro/macro design implantare
sulla predicibilità ed il mantenimento dei risultati"

GENOVA
24 ottobre
2009

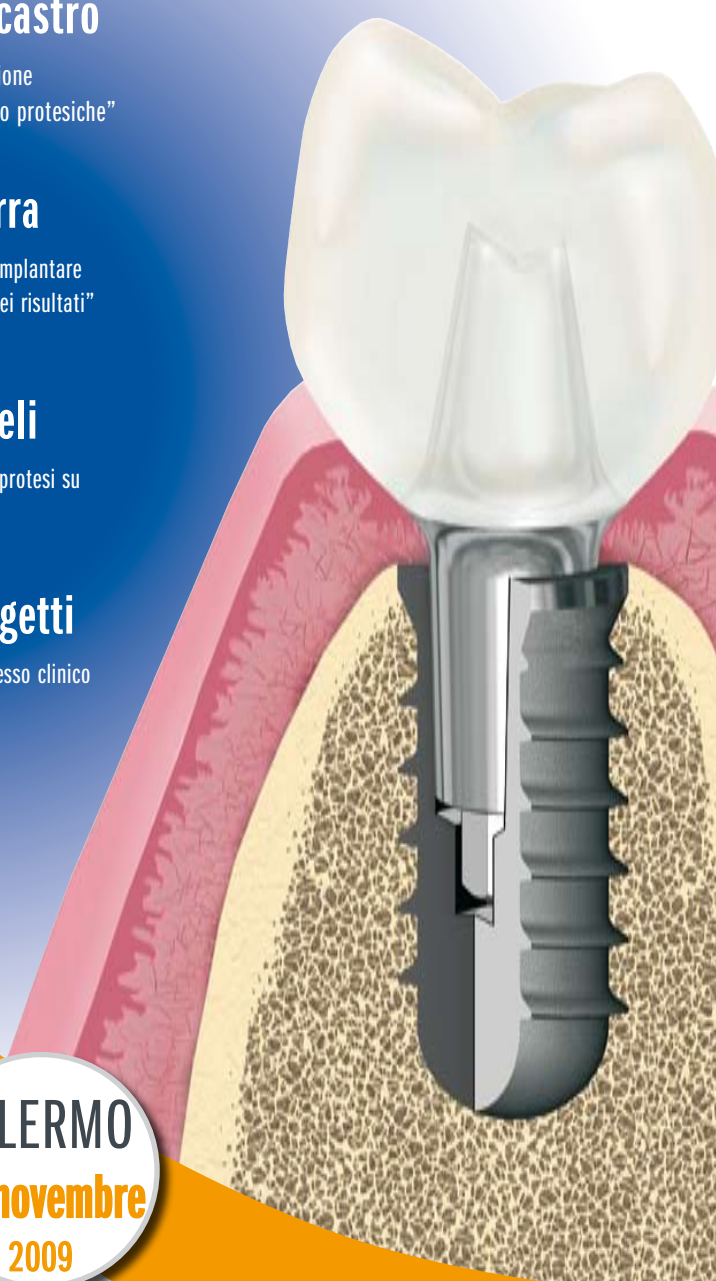
Dott. Roberto Meli

"Principi, versatilità e garanzie della protesi su
impianti conometrici"

PALERMO
14 novembre
2009

Dott. Leonardo Targetti

"Fattori biologici e funzionali nel successo clinico
della metodica EXACONE™"



LEONE S.p.a
ORTODONZIA e IMPLANTOLOGIA
Via P. a Quaracchi, 50
50019 Sesto Fiorentino FIRENZE
Tel. 055.30441 • Fax 055.374808
info@leone.it • www.leone.it

Partecipazione gratuita riservata ai soli Medici e agli Odontoiatri.
ECM ODONTOIATRI Accreditamento previsto. Iscrizione obbligatoria.

SEGRETERIA ISO • Tel. 055.304458 • Fax 055.304455 • iso@leone.it